WALDEMAR WEIMANN †
Dr. med., Direttore sanitario a riposo, Berlino

OTTO PROKOP
Dr. med., Professore ordinario di Medicina Legale
dell'Università Humboldt (Charité) Berlino
Direttore dell'Istituto di Medicina Legale di Berlino
Insignito di Premio Nazionale

Atlante di Medicina legale

Con circa 2.000 illustrazioni

EDIZIONI PEM S.p.A.-ROMA

VISIT…

Copyright per l'edizione italiana EDIZIONI PEM S.p.A. · Roma 1966

Titolo orginale: Atlas der gerichtlichen Medizin

Traduzione del Prof. Dott. Fortunato Jacopino

Revisione della edizione italiana a cura del Prof. Dott. Aldo Semerari,
docente di medicina legale e di clinica psichiatrica nella Università di Roma

Copyright by VEB Verlag Volk und Gesundheit · Berlin 1963

Lizenz-Nr. 210 (700/178/66)

Stampato da VEB Offizin Andersen Nexö, Leipzig

Presentazione al lettore italiano

L'esigenza di un atlante di medicina legale è particolarmente sentita dagli studiosi italiani, i quali, pur potendo attingere a pregevoli compendi e trattati, non dispongono, tuttavia, soprattutto per quanto concerne la criminalistica, di una trattazione iconografica che aiuti a fissare sul piano visivo le cognizioni di ordine teorico. L'opera del WEIMANN e del PROKOP risponde perfettamente a tale esigenza: le duemila illustrazioni in essa riportate e le relative didascalie esplicative, condensato di una pluriennale esperienza medico-legale, hanno il merito di prospettare al lettore, in base ad una impostazione metodologicamente ineccepibile, le vie attraverso le quali si deve accedere ai più complessi problemi di criminalistica e di medicina legale. Gli scopi che gli Autori si prefiggono, e cioè, la possibilità di raggiungere «nei casi dubbi, una più facile classificazione dei delitti mediante un semplice confronto delle situazioni di rinvenimento e dei reperti medico-legali» e «la possibilità di trarre conclusioni mediante il confronto dei casi recenti con quelli passati», appaiono, dopo la lettura dell'opera, pienamente raggiunti, soprattutto perchè al WEIMANN ed al PROKOP spetta un grandissimo merito: l'introduzione del criterio psicologico nella soluzione di alcuni problemi criminologici. Criterio psicologico non isterilito in una impostazione teoretica, ma profondamente articolato nella realtà concreta del singolo caso, che viene ad essere studiato, così, nella sua più completa espressione fenomenologica, quella che ci permette di accostarci al criminale ed alle azioni che egli commette, considerandolo una modalità di essere nel mondo.

Da questo punto di vista l'atlante è da ritenersi un'opera fondamentale il cui studio riesce di utilità non soltanto ai medici-legali, ma anche e soprattutto ai criminologi, agli studiosi di diritto, ai sociologi e, in una parola, a tutti coloro che si interessano, da qualsiasi punto di vista, dei problemi connessi alla prevenzione ed alla repressione del crimine.

Prof. Dott. ALDO SEMERARI

Roma, gennaio 1966

Prefazione degli autori

Abbiamo deciso di pubblicare un Atlante abbastanza esteso di Medicina Legale, specie considerando che non esiste ancora nella letteratura tedesca un'opera del genere. Il materiale iconografico più volte riportato nei trattati e sempre tratto da pubblicazioni invecchiate è, a nostro avviso, insufficiente, anche per l'insegnamento agli appartenenti al corpo della polizia criminale.

La nostra pluriennale esperienza medico-legale, ci consente ora di esporre una completa casistica sulla notevole variabilità dei diversi tipi di delitti, e, contemporaneamente, di illustrare certe stereotipie di taluni crimini, sempre sulla scorta della documentazione fotografica. Non rifuggiamo neppure dall'esposizione di alcuni casi caratterizzati da una evidente analogia sebbene il sottofondo criminologico sia diverso. Ambedue le cospicue raccolte da noi eseguite nel corso del pluriennale nostro lavoro, nonchè quella dell'Istituto da noi utilizzata, comprendono diverse migliaia di figure. La documentazione ufficiale relativa ad alcune di esse era tuttavia assai povera. Abbiamo quindi deciso di non pubblicare i casi dubbi, ad eccezione di quelli da noi ritenuti effettivamente istruttivi.

Il lavoro fotografico eseguito per l'atlante è stato gravoso. Gli intenditori potranno giustamente valutarlo. Ringraziamo pertanto i nostri fotografi e in particolare i numerosi membri della polizia che ci furono consiglieri.

Speriamo che questa opera possa costituire una buona base per l'insegnamento della Medicina Legale nelle nostre Università e che riesca utile anche per i collaboratori della polizia criminale. Siamo inoltre fermamente convinti che in futuro sarà possibile, nei casi dubbi, una più facile classificazione dei delitti mediante un semplice confronto delle situazioni di rinvenimento e dei reperti medico-legali. Nel capitolo introduttivo trattiamo in separata sede la possibilità di trarre delle conclusioni retrospettive mediante un semplice confronto dei casi recenti con quelli passati.

Direttore Sanitario a riposo Dr. W. WEIMANN
Prof. Dr. O. PROKOP

Berlino, Gennaio 1963

Indice

1° Segni tanatologici certi 1
2° Alterazioni cadaveriche particolari 51
3° Posizioni particolari del cadavere 73
4° Soffocamento e strangolamento 89
5° Annegamento e morte in acqua 213
6° Morte per ustioni e da corrente elettrica 247
7° Ferite da mezzi taglienti e contundenti 301
8° Macchie di sangue e lesioni da morsi 441
9° Morte da precipitazione 461
10° Investimenti ferroviari 479
11° Lesioni da armi da fuoco 503
12° Maltrattamento, incuria e lesioni da mancata assistenza, inanizione, infanticidio, aborto 573
13° Transvestitismo e incidenti mortali durante attività autoerotiche 619
14° Omicidio sessuale 669
15° Occultamento e smembramento del cadavere 701
16° Avvelenamenti 747
17° Autolesionismo 783
18° Identificazione 789
19° Superstizione 807

Indice della bibliografia 812
Indice analitico 817

Introduzione

NIHIL NOVI SUB SOLE

Esperienza in Medicina legale

Una massima popolare così si esprime: «cause uguali hanno uguali effetti».
Un conducente durante la marcia chiude il rubinetto della benzina e l'auto si ferma. Questa causa si dimostra in generale, almeno in questo caso, valida dappertutto. Una causa può talora essere rappresentata da un insieme di cause. La chiusura del rubinetto può dal canto proprio essere in rapporto a varie condizioni singole. Invertendo l'espressione possiamo dire: effetti analoghi risultano da condizioni analoghe. Questa proposizione spesso si rivela esatta anche nell'analisi delle azioni criminose, poichè, come dimostreremo, spesso condizioni analoghe sono date da un substrato fondamentale presente in tutti i delinquenti. Ne consegue che il medico legale assai spesso rileva reperti analoghi in virtù dei quali la sua esperienza viene ad essere rafforzata. E' per questo che l'analisi causale è particolarmente importante. Se si riesce a dimostrare che la reattività umana verso uno stimolo di qualsivoglia tipo è, in una certa misura, costante, le proposizioni dianzi esposte diventano valide anche per la nostra specialità. Il problema può venire affrontato da più lati. Così per molte azioni umane, come è stato dimostrato per il regno animale, vi sono condizioni di reattività biologica di valore generale. Ne citiamo solo qualcuna fra le più note:
L'uomo tende prevalentemente ad afferrare quelle cose che in quel momento per lui rivestono un peculiare interesse. Così come il bambino afferra gli oggetti lucenti, l'adulto è attratto da quegli oggetti che risvegliano il suo interesse. L'uomo si comporta così per comprendere l'ambiente. Non per nulla nelle esposizioni vi sono cartelli che vietano di toccare gli oggetti. E tuttavia questi cartelli spesso si dimostrano inefficaci nei confronti della istintiva tendenza ad afferrare. Altri esempi di tipi di reazioni comuni sono il grattarsi il capo nell'indecisione, il masticare qualcosa, o il fumare in caso di imbarazzo. Mentre questi tipi di comportamento possono venire spiegati scientificamente (EBBECKE), ciò non è possibile per altri tipi caratteristici di comportamento. Il medico legale sa ad esempio che i suicidi si rifugiano in luoghi deserti, si aggirano all'interno delle foreste, si zavorrano con sassi prima di annegarsi per non poter più riemergere, si seppelliscono o si murano; comportamenti questi che presentano analogie nel regno animale. Lo studio delle modalità di comportamento dimostra, quindi, in molti casi una straordinaria uniformità. Ciò vale per i più diversi tipi di reazione per i quali la conformità alle leggi biologiche non appare in tutta la sua evidenza come negli esempi surriferiti o è solo ipotizzabile. Vogliamo qui riferirci ad esempio all'allestimento della sepoltura che spessissimo viene eseguito dai suicidi delle grandi città con una uniformità uguale a quella con cui vengono da loro compiute altre azioni prima di morire o al momento del trapasso. L'espressione «reazione archetipa» nel senso di una specificità di tipo su base filogenetica, significato attribuitole in altre discipline biologiche, dovrebbe essere presa in considerazione anche nel nostro campo.
Sebbene il medico legale disapprovi nella sua attività riferita al caso penale concreto la collaborazione degli psicologi, essendo tale scienza in grado di fornire soltanto elementi astratti che, nel caso concreto, spesso non sono utilizzabili, tuttavia, non bisogna disconoscere che questa branca del sapere col passare del tempo dal piano speculativo si è portata su quello sperimentale delle scienze naturali. I risultati confermano le tesi inizialmente accennate e avvalorano, come ha ampiamente dimostrato MARBE, il principio della uniformità delle reazioni umane agli stimoli esterni.

Ciò è dimostrato dalla prova di associazione a parole stimolo. Quando a una parola data si deve rispondere con un'altra, vi è una certa uniformità nella scelta delle risposte, che vengono effettuate secondo criteri topologici, temporali, ecc. Alla parola «padre» in esami di massa viene risposto «madre». A «grande» viene subito risposto «piccolo»; a «10», «20». Alla parola «campo» circa un terzo dei partecipanti risponde «campagna» ecc. Analoghi risultati si hanno con la prova delle associazioni visive. Proiettando 3 carte, se ne fa scegliere una a piacere. La reazione tipica nella scelta delle carte è

ordinata secondo la sequenza: asso, 10,9, re, fante, donna, poi 4, 3, 2 infine 7, 6 e 5. La tendenza a preferire l'asso, la carta di maggior valore e quindi la più simbolica, è archetipica.

Le prove di stimolazione, cui abbiamo appena accennato presentano varie caratteristiche le quali rivestono una importanza maggiore di quanto generalmente non si ammetta nello studio dello svolgimento delle azioni. La caratteristica più importante tuttavia è la prontezza. Le risposte – ossia le reazioni allo stimolo – decorrono tanto più rapidamente quanto più abituale è la risposta. Un giovane che abbia letto molti romanzi polizieschi in cui viene descritto un omicida il quale si è servito di un martello per colpire la sua vittima, secondo la regola della prontezza, colpirà anche egli automaticamente con il martello se avrà questo a portata di mano. Non senza ragione la Società Tedesca di Pediatria ha a tal proposito rivolto una petizione al governo con la quale chiede la proibizione della letteratura poliziesca. In stato di inibizione affettiva del pensiero, ad esempio durante l'esecuzione di un eccitante assassinio, l'omicida segue la regola della prontezza nel senso di agire come proprio «si deve» in tal situazione. Anche questo comportamento è manifestamente determinato archetipicamente; egli agisce con una specificità umana «primordiale», come successivamente dimostreremo. D'altra parte lo scrittore «malvagio» di libri gialli spesso descrive gli avvenimenti proprio come essi si svolgono realmente nell'ambiente criminale. La sua descrizione, priva di inibizione, riproduce effettivamente la stessa «sensazione» subcorticale che anima il delinquente nel momento del delitto. La notevole analogia del modus operandi e la uniformità delle lesioni traumatiche che ne risultano devono farci ammettere che anche nel campo della estrinsecazione della violenza esistono modalità di reazione specifiche della specie umana, per così dire reazioni predilette. Lo studio del comportamento del criminale sul luogo del delitto lo dimostra nettamente. Egli spesso non riesce, ad esempio, ad allontanarsi dal luogo del delitto, vi ritorna; se ha appiccato un incendio collabora allo spegnimento di esso; partecipa ai primi soccorsi, ovvero defeca o urina sul luogo del delitto (grumus merdae). Questa «inconscia tendenza» a compiere una determinata azione si rileva anche in altri settori delle modalità di reazione umane. Quando DRESSLAR nel 1898 a Los Angeles propose di indovinare il numero dei semi di una data zucca, ponendo in palio un premio di 100 dollari, esaminando i dati della valutazione eseguita da 7.000 partecipanti potè rilevare che tra i numeri proposti venivano maggiormente preferiti quelli in cui la cifra finale era zero mentre quelli la cui ultima cifra era 4 erano i meno frequenti. Esperimento analogo eseguì SANFORD nel 1903 con uguali risultati, utilizzando un bicchiere di fagioli bianchi. Assai consimili sono i risultati ottenuti da BELOCH (1886) BAUCH (1913) e DAUBER (1913), i quali dimostrano caratteristicamente che venivano preferiti numeri determinati. Noi siamo perfettamente convinti che ciò non debba venir giudicato espressione di un fattore magico-esoterico bensì sia riconducibile al semplice principio strutturale biologico generale (5 dita della mano e 5 dei piedi). Uno degli sperimentatori (BELOCH) studiò le epigrafi delle tombe greche e romane. Ora, come è noto, a quell'epoca l'età veniva indicata approssimativamente. Interessante notare che valutazioni approssimative sperimentali eseguite dimostrano la stessa predilezione di cifre osservantesi in quelli sulle età rilevate in occasione di un censimento nell'Alabama. I risultati secondo MARBE, erano i seguenti:

	Tombe romane	Valutazioni approssimative	Censimento nell'Alabama
Cifra finale più frequente	0	0	0
poi	5	5	5
poi	8	8	8
poi	2	2	2
poi	3	3	9
poi	7	7	3
poi	6	6	6
poi	4	4	4
poi	9	9	7
poi	1	1	1

Questo «principio della uniformità», introdotto da MARBE prevalentemente per i numeri, vale anche per le epigrafi tombali. Le tombe di Persepoli, di Roma o di qualsiasi altra parte del mondo «vogliono» esprimere la stessa cosa (cfr. CERAM, 1954). Questa reazione preferita, che verosimilmente determina una uniformità del modo di agire, viene ancor più rafforzata da caratteristiche locali. Come dimostrò ERISMANN con studi tachistoscopici eseguiti a Bonn, la parola «Macsimslag», fu identificata da una notevole percentuale dei soggetti esaminati con «Martinstag». La festività di San Martino è infatti tradizionale a Bonn (festa popolare). Lo stesso esame eseguito un anno dopo a Innsbruck fallì poichè colà la festa di San Martino non è tradizionale. Viceversa un'altra parola senza senso fu colà interpretata come «Hungerburg» (meta prediletta di gite a Innsbruck). Questa prova a Bonn non sarebbe riuscita poichè «Hungerburg» colà non significa nulla. Molti tra questi esempi sono manifestamente espressione di un riflesso condizionato nel senso di PAWLOW. Uguali condizioni ambientali causavano in questi casi la formazione di uguali catene di riflessi, le quali, se assai complicate e mascherate vengono per lopiu designate col termine, spesso interpretato esotericamente, di «istinti». Non bisogna dimenticare che l'appartenenza al genere umano permette solo un limitato spettro di possibilità reattive.

La notevole uniformità regionale è dimostrata anche dalle risultanze processuali, che spesso mostrano analogie non comuni, anche quando gli imputati o i testimoni certamente non hanno avuto rapporti tra loro.

Per gli incidenti del traffico notturno viene sistematicamente chiamato in causa l'abbagliamento. Gli strangolatori sostengono di aver stretto solo per poco il collo della vittima; le infanticide affermano di essersi trattato di un parto precipitoso e, secondo gli accoltellatori, la vittima è «caduta proprio sul pugnale».

L'asserzione precedentemente esposta, secondo cui la reattività uniforme, legata all'archetipo, è tipica specie in relazione al tono affettivo dell'azione, deve essere ancora convalidata. Con un esame più accurato è dimostrabile infatti che anche effetti uguali possono riconoscere cause diverse.

Si può anzitutto affacciare l'ipotesi che l'uomo, data la diversità della predisposizione ereditaria, del tipo di educazione e del grado di intelligenza, possa anche agire diversamente. Nel momento in cui tuttavia predomina l'affettività, l'intelletto viene offuscato; si manifesta, come direbbe ROTHACKER, l'inconscio umano primitivo e se l'azione si svolge *solo* a livello sottocorticale si ha una reazione uniforme, «archetipica». Pertanto la influenza delle emozioni di vario genere rende uniformi le modalità di azione in rapporto al grado di «inibizione». Esempi caratteristici sono rappresentati dall'amore e dalla gelosia. Queste espressioni istintive ricche di carica emotiva determinano un restringimento della coscienza ed entra in azione la persona primitiva («quando il cuore batte, l'intelletto rimane muto»). ALTAVILLA scrive nella sua psicologia forense «....essa (la gelosia) predomina nel campo delle rappresentazioni....», «.....essa sovrasta tutti gli altri interessi, non tollera alcuna energia psichica superiore.....», e scrive, ad esempio, assai giustamente: «dato l'ottundimento della sua coscienza per tutto ciò che non ha niente a che vedere con l'oggetto del suo amore e dati i frequenti errori di giudizio in cui egli cade, l'innamorato è un testimone assai mediocre».

Negli stati emotivi il livellamento delle modalità di azione è documentato da numerosi esempi. Tra i molti ne citiamo solo due:

Esistono molti individui che si burlano se altri vengono insigniti di titoli e onorificenze; inversamente si comportano invece, in virtù della carica affettiva risultante, se essi stessi ne sono insigniti. Una brillante uniforme genera emozione e modifica in alcuni individui la valutazione di una persona e dei suoi valori umani.

Secondo LE BON, questa constatazione ha una certa validità generale. Le emozioni intense, tuttavia non incidono soltanto sul piano della riverenza e della valutazione, ma segnano chiaramente il ritorno a modalità di reazione ed a movimenti espressivi caratteristici di fasi di sviluppo precedenti, filogeneticamente e ontogeneticamente. Un individuo irato stringe i pugni, e li batte sul tavolo, sbatte con violenza il piede sul terreno, digrigna i denti o li mette in mostra – l'eventuale successiva aggressione della vittima avviene, in tal caso, al livello dell' «uomo primordiale», o meglio, secondo le caratteristiche specifiche dell'individuo primordiale, il che spesso caratterizza anche le conseguenze dell'aggressione medesima. Ciò significa che l'individuo è retrocesso ad uno stadio filogenetico anteriore. Con

ciò vogliamo dimostrare solo che spesso se non sistematicamente, il delinquente, in preda alle emozioni, non riesce a controllare razionalmente la esecuzione del reato.
Lo studio del comportamento dell'omicida dopo il delitto rivela parimenti una stupefacente uniformità. Lo stato emotivo al momento del fatto e nel periodo immediatamente successivo induce una esclusione dello strato razionale superiore della coscienza e, cioè, del contributo determinante della corteccia cerebrale. L'azione segue ora modalitá archetipiche di reazione finchè non sono dimostrabili per le azioni motorie le note conformità alle leggi fisiologiche della ideo-motorica (attività motrice corrispondente al mondo delle rappresentazioni). Su questo ultimo problema esistono importanti esperimenti fisiologici. Ci limiteremo a menzionare quelli di ALLERS e SCHEMINZKY, i quali trasformarono mediante amplificatori le correnti di azione muscolari in rumori percepibili, ascoltandoli in cuffia. La vivace rappresentazione di una azione motoria determinava nei muscoli che sarebbero stati impegnati in essa, una corrente di azione. Dato che la volizione è spoglia, a causa della emotività, di substrato razionale, il delinquente agisce in conformità di una «rappresentazione» primitiva, ereditaria, quale quella presente in ogni altro individuo, che ad es. fugga, si renda latitante o si nasconda. Le azioni seguenti sono quindi così ricche di carica emotiva che chi le compie prima o poi è conscio di non poter dissimulare i suoi pensieri. Ciò è facilmente dimostrabile sulla base del fenomeno del cosidetto cumberlandismo (incompleto e completo).

In un posto qualunque di un ambiente viene nascosto un ago, che dovrà venir cercato da un «chiaroveggente» il quale aspetta fuori della porta. Come è noto, egli riesce a trovarlo non appena prende per mano un'altra persona e si muove con essa per l'ambiente. Il partecipante all'esperimento tenuto per mano dal «chiaroveggente» non è in grado di nascondere i suoi pensieri, rallenta il passo in prossimità del luogo dove è nascosto l'ago e lo accelera solo al pensiero che egli deve avvicinarsi a questo posto. Molti «chiaroveggenti» rilevano ciò anche senza essere tenuti per mano dal partecipante all'esperimento, solo dal movimento dei piedi di esso.

Non bisogna quindi meravigliarsi se i medici legali del passato i quali hanno osservato e studiato a fondo molti casi, siano in grado spesso di trarre dai reperti sul cadavere strabilianti conclusioni retrospettive sul delinquente e sul movente del delitto. Essi superano di gran lunga i medici legali più giovani, anche se non posseggono una buona preparazione scientifica. L'attività presso un importante istituto di medicina legale, la quale «educa» lo sguardo alla uniformità, costituisce quindi una condizione fondamentale per una solida formazione di uno specialista di questa disciplina. La analogia di diversi casi colpisce inizialmente il giovane medico legale solo se gli capita di osservare a breve distanza l'uno dall'altro due reperti analoghi. Poichè egli non sa che questi casi contemporaneamente o poco tempo prima si sono verificati anche in un'altra parte del globo, parla di duplicità dei casi senza sospettare che è egli ad essere venuto per la prima volta a contatto con la uniformità del mondo.
Con questa introduzione non abbiamo voluto affermare che la capacità del medico legale possa venir esaurientemente fondata su di una conoscenza ottenuta in maniera contemplativa. Sarebbe voler troppo generalizzare e assai spesso scantonare se ci si affidasse soltanto alla propria «esperienza». Il medico legale deve perciò applicare tutti i metodi noti e scientificamente fondati, dei quali deve saper ben disporre, per chiarire i delitti.
In questa opera tuttavia vogliamo gettare un rapido sguardo nel campo dell'attività medicolegale. Ciò servirà ad esercitare l'occhio e a dare un contributo di esperienza; speriamo che ciò sia di utilità per tutti i medici legali.

Gli Autori

1 Segni tanatologici certi

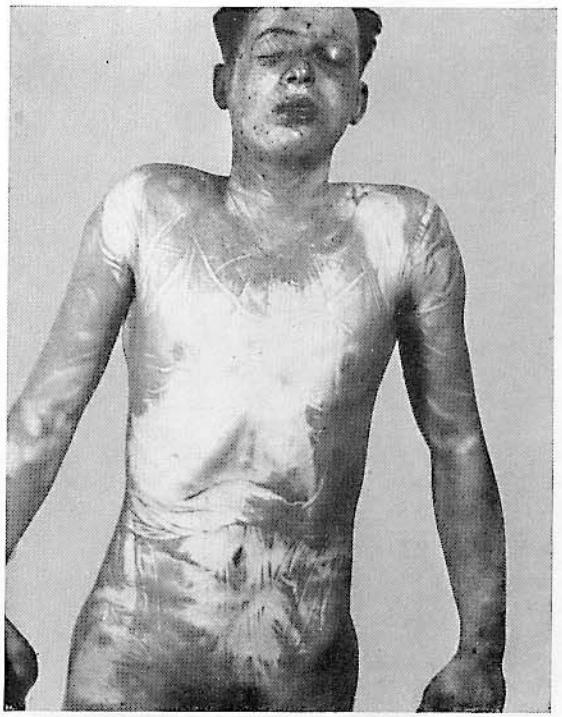

Fig. 1 (P). Spiccate macchie ipostatiche in posizione ventrale

Suidicio con arma da fuoco in una landa. Foro di entrata in regione temporale destra. Anello contusivo. Perforazione del lobo temporale destro.

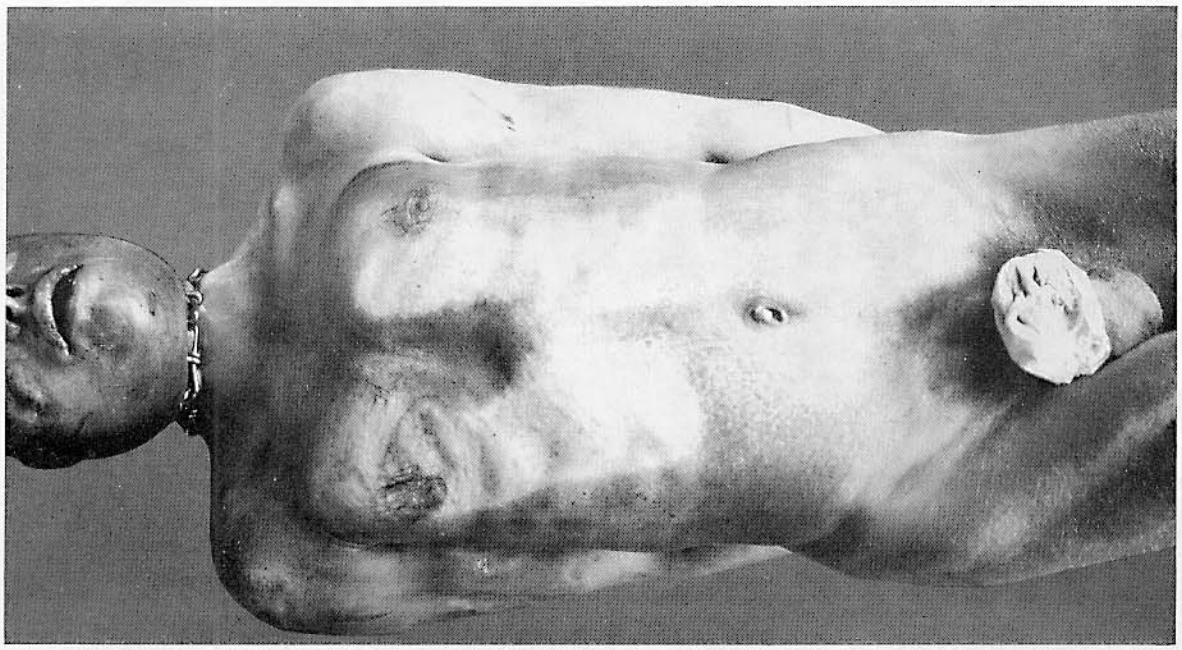

Fig. 2 (W). Estensione tipica di chiazze ipostatiche in posizione ventrale

Ematomi raggiati nell'ambito delle macchie. Cute anserina, quale segno di rigor generalizzato. Morte nel corso di manipolazioni masochistiche. Incidente autoerotico.

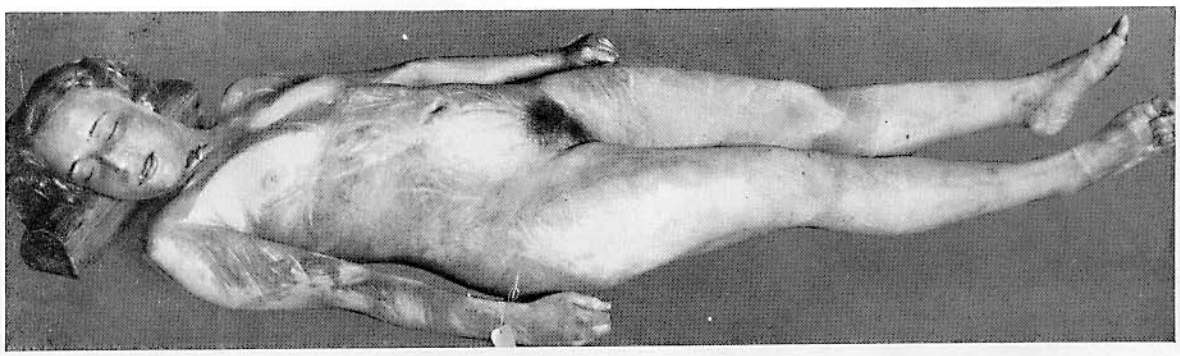

Fig. 3 (w). Tipiche macchie ipostatiche in posizione ventrale

Assai spesso l'ipostasi è estesa al capo, essendo esso declive, anche se il cadavere è in posizione orizzontale. Se il capo è reclinato in addietro si ha quasi sempre fuoruscita di sangue ipostatico dalle narici. In questo caso il disegno vasale leptomeningeo è spiccatissimo con iniezione perfino dei capillari più sottili, per cui ricorda il quadro comunemente osservabile nell'avvelenamento da CO.

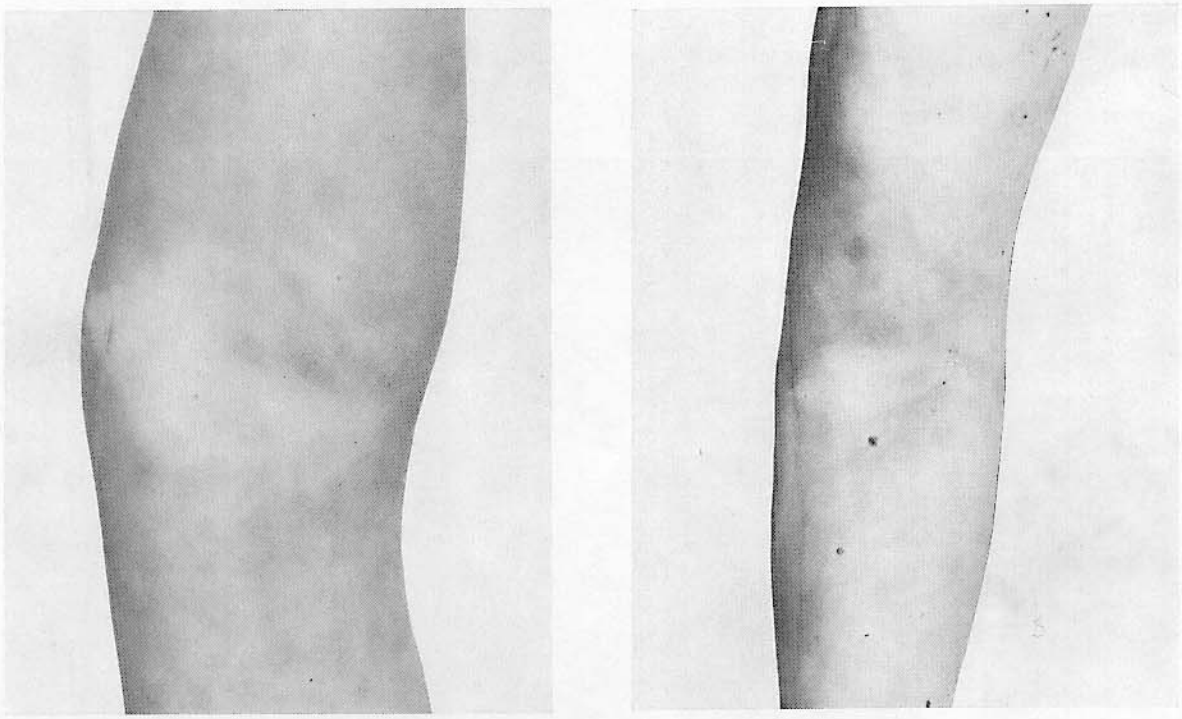

Figg. 4a e b (p). Macchie ipostatiche

Zona a forma di mandorla, risparmiata dalle macchie ipostatiche, all'altezza della piega del gomito. In corrispondenza di questa, ad avambraccio flesso, la formazione di macchie ipostatiche può non aver luogo. Noi abbiamo rilevato che, instaurandosi la rigidità cadaverica, la detta zona si allarga alquanto poichè le ipostasi marginali scompaiono per compressione. In un caso da noi osservato, il cadavere era stato rinvenuto con gli avambracci estesi e tuttavia all'altezza della piega del gomito destro presentava la zona a forma di mandorla di cui sopra. Deducemmo pertanto che il medico legale era stato preceduto sul luogo del delitto da qualcuno che aveva modificato la posizione dell'avambraccio destro, in origine evidentemente flesso. La genesi di tale reperto non era infatti spiegabile altrimenti.

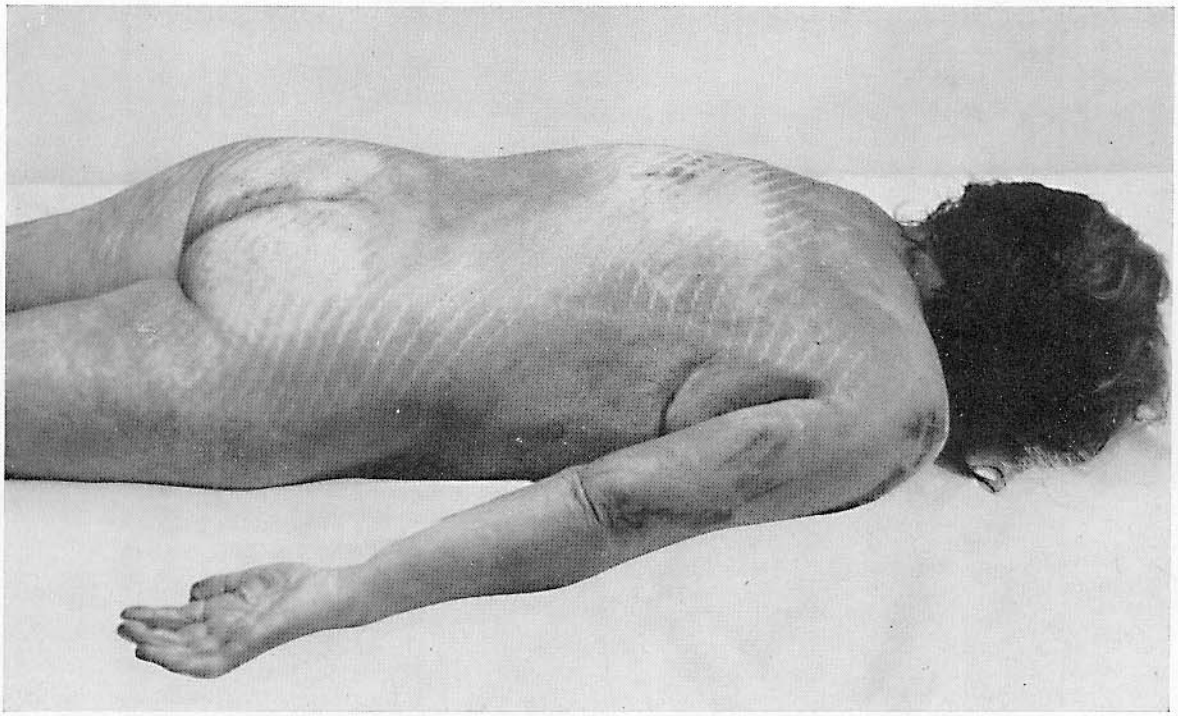

Fig. 5 (w). Macchie ipostatiche

Netta impronta della graticciata metallica su cui giaceva il cadavere; le ipostasi non erano ancora ben formate e scomparivano per compressione. Il cadavere era rimasto così a lungo sulla graticciata che le macchie ipostatiche divennero emolitiche rimanendovi fissate. Incidente stradale.

Figg. 6a e b (P). Bolle di putrefazione alla coscia e alla mano

Epidermide del pollice, indice e medio distaccata, a guisa di guanto, dal liquame putrefattivo sottostante. Il contenuto delle bolle di putrefazione è talvolta sterile. Interessante dal punto di vista criminologico è la possibilità, frequente, di dimostrare assai bene nel liquame putrefattivo le aptoglobine e i gruppi Gm.

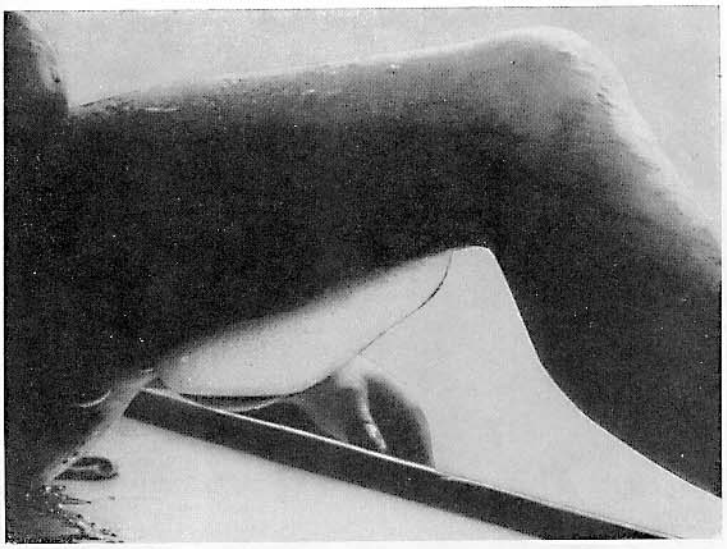

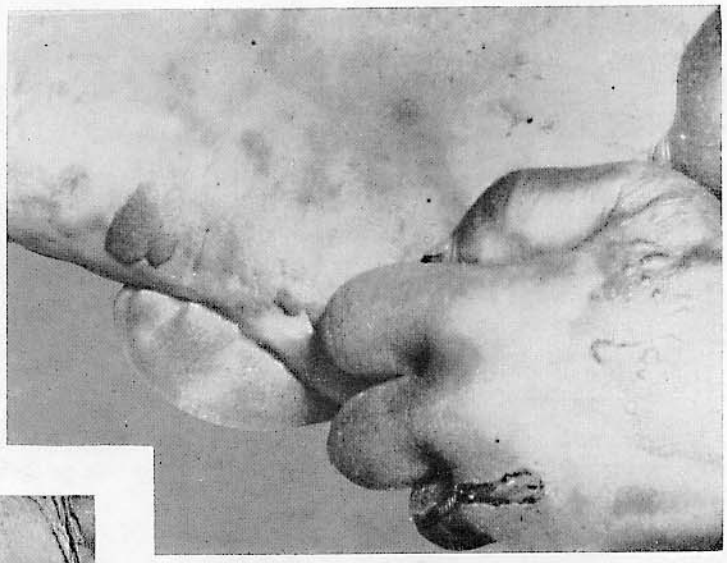

Fig. 7 (W). Parto post-mortem. Donna 19enne suicida

Eversione dell'utero ed espulsione del feto. Il parto post-mortem è favorito dal divaricamento delle cosce, peraltro manifestantesi sistematicamente durante la putrefazione, come è stato dimostrato da nostre riprese filmate. L'espulsione del feto è causata dalla pressione esercitata dai gas di putrefazione addominale. Secondo G. PANNING [1], il parto post-mortem può manifestamente aver luogo anche senza divaricamento delle cosce (da putrefazione). H. HEUENDALL [2] in ricerche eseguite su uteri asportati rilevò che essi presentano nette contrazioni (fino a 24 ore dall'asportazione). Cfr. tuttavia a tal proposito JUNGMICHEL e MUSICK: «Sul parto post-mortem». Dtsch. Ztschr. Ger.-Med. *34*, 236 (1941).

Fig. 8a

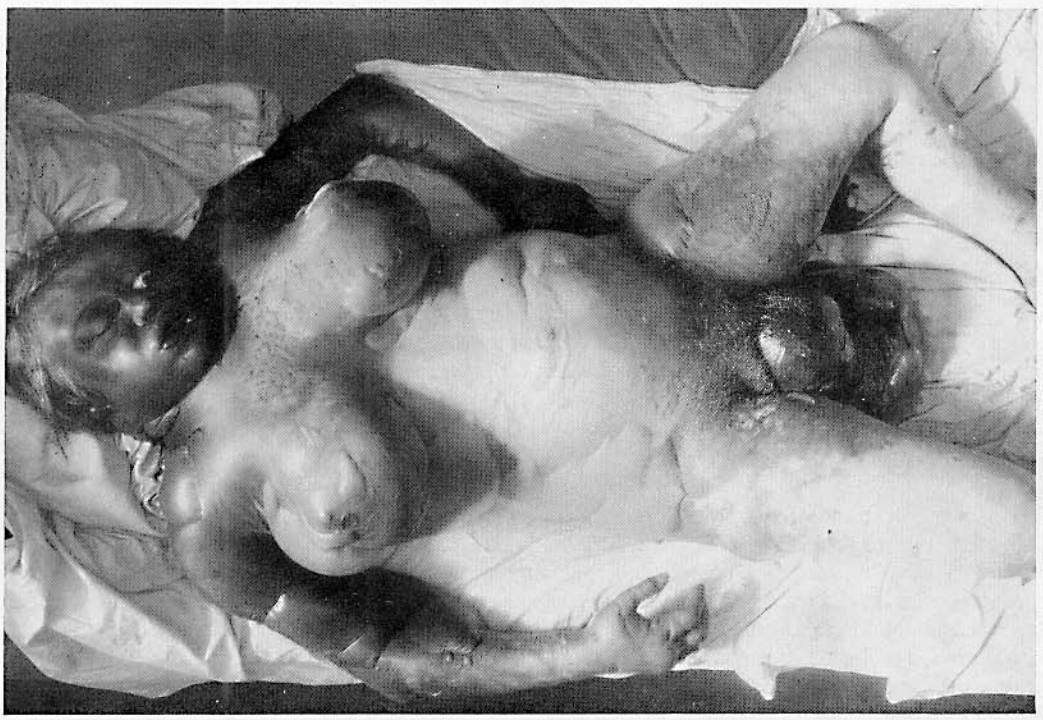

Fig. 8b

Figg. 8a e b (w). Caso particolare di putrefazione cadaverica e parto post-mortem

Secondo la nostra esperienza, in piena estate sono sufficienti 2–5 giorni perchè si determini una putrefazione di tale intensità. Il divaricamento delle cosce e la flessione degli avambracci sono causati dalla putrefazione. La retrazione verso l'alto della coscia sinistra post-mortem è rivelata tra l'altro dallo scivolamento del lenzuolo di lino; ugualmente dicasi per l'accostamento dell'imbottita. Il perimetro addominale è più che raddoppiato. Al parto post-mortem spesso concomita emissione di feci; talvolta l'intestino retto si ripiega. Si noti la protrusione del bulbo oculare. Poichè di solito dalla putrefazione si passa al disseccamento, e la sclera assume in tal caso un colore niveo, la «fisionomia» del cadavere putrefatto in via di decomposizione diventa pertanto assai caratteristica. Cfr. G.PANNING [1] e H.HEUENDALL [2].

Fig. 9

Fig. 9 (W). Tipico reperto di cadavere rinvenuto in ambiente chiuso, in estate. Grosse bolle da putrefazione caratteristiche alla coscia destra

Donna 25enne il cui cadavere giaceva da 2 giorni sul letto dove fu rinvenuto. Sospetto avvelenamento da gas o altro veleno. Negativa la ricerca del CO. In alcuni casi abbiamo potuto confermare che un elevato tasso ematico di CO frena, entro certi limiti, la progressione della putrefazione; ciò tuttavia non va inteso come norma.

Fig. 10 (P). Divaricamento delle cosce da putrefazione

In seguito a rigonfiamento del torace il mento assai spesso viene a contatto con la parete anteriore di esso. Come dimostrano studi filmati all'acceleratore sul cadavere in putrefazione, il notevole rigonfiamento del torace causato dalla putrefazione spinge il mento verso l'alto serrando quindi la bocca. Il contenuto del cavo orale può venire da questo espulso in seguito a compressione esercitantesi dal basso verso l'alto sul pavimento della bocca. Anche l'abduzione delle braccia è causata dalla putrefazione. Nella monografia di WALCHER [174] viene addirittura ritenuto possibile il sollevamento delle braccia in seguito a pressione dei gas della putrefazione. Noi non abbiamo mai riscontrato tale fenomeno in misura così rilevante come quella mostrata da WALCHER. Manifestamente trattavasi di un cadavere trasportato; esso infatti nella figura di WALCHER giaceva ancora sul carro di trasporto.

Fig. 11 (P). Notevolissima putrefazione 3 giorni dopo la morte

Nelle zone prive di epidermide (mammella sinistra) si manifesta una decolorazione bruno-nerastra.



Fig. 10

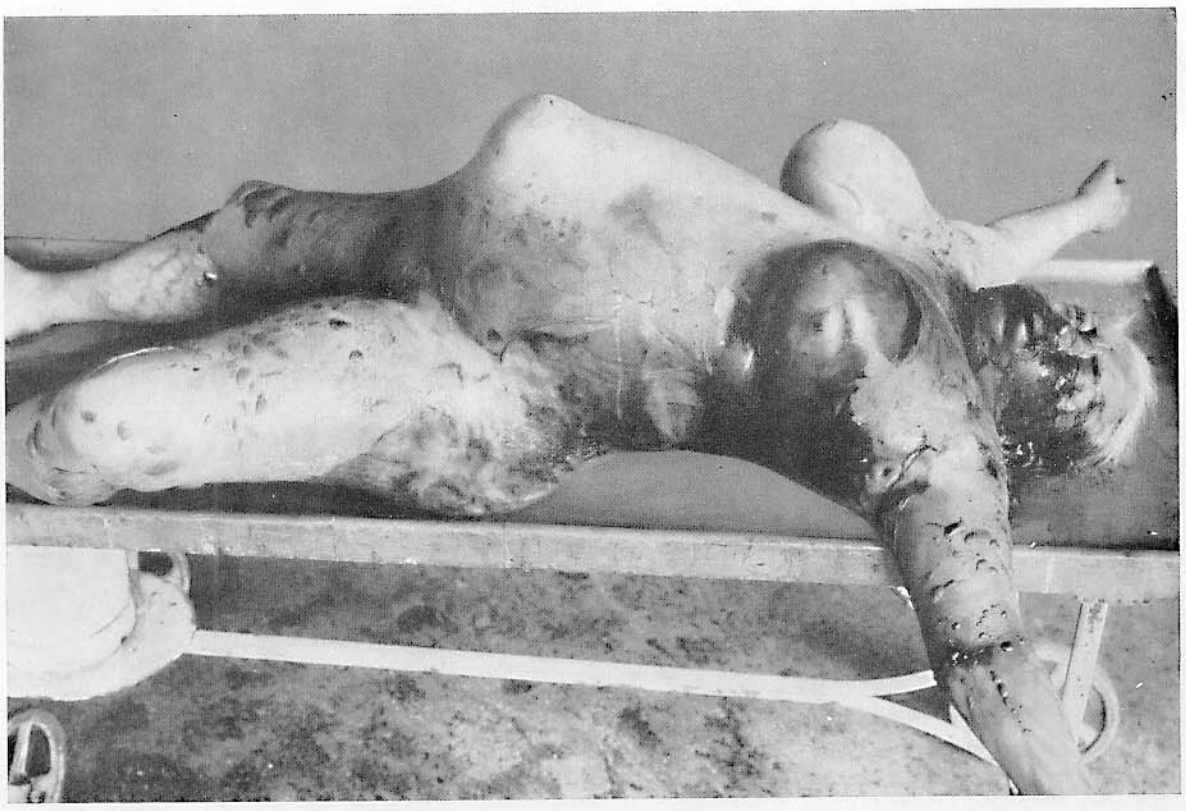

Fig. 11

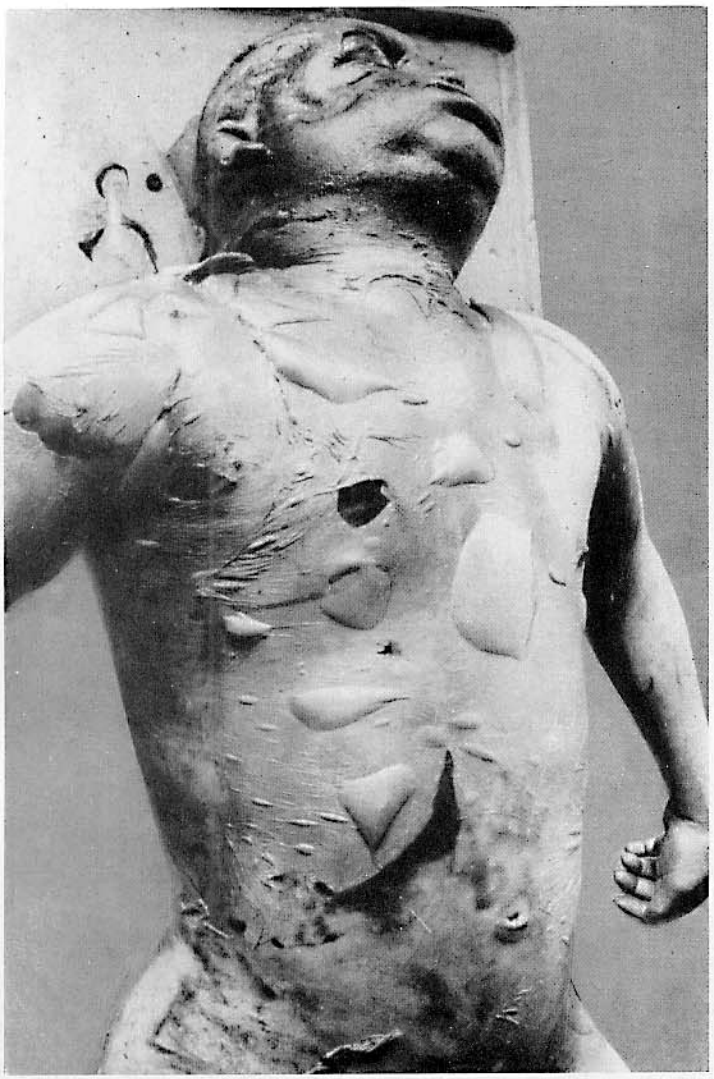

Fig. 12

Fig. 12 (P). Putrefazione cadaverica

Figg. 13a e b (W). Aspetto «gigantesco». Distacco vescicolare dell'epidermide. Disegno assai spiccato delle vene cutanee da putrefazione

Donna 46enne rinvenuta cadavere sul letto ove giaceva da 25 ore. Causa mortis ignota. Putrefazione, decomposizione ed essiccazione si associano quasi sempre quando il cadavere è esposto all'aria. Spesso nelle putrefazioni mostruose si osserva essiccamento delle dita delle mani e dei piedi.

Fig. 14 (W). Putrefazione cadaverica spiccata. Avvelenamento da gas illuminante. Infortunio

Il rigonfiamento mostruoso delle palpebre da gas della putrefazione non si manifesta di norma, come qui, nello stadio precoce della putrefazione. Noi lo osservammo una volta solo dopo mummificazione nell'ambito del viso, che bruscamente esitò in putrefazione. La transizione da essiccamento in putrefazione può aver luogo in seguito a variazione di temperatura. La putrefazione può manifestarsi anche quando è già in atto una netta mummificazione. Nelle zone cutanee su cui cola dalla bocca liquame putrefattivo l'epidermide si macera. Infine si determina una essiccazione che contrassegna nettamente il percorso del liquame putrefattivo.

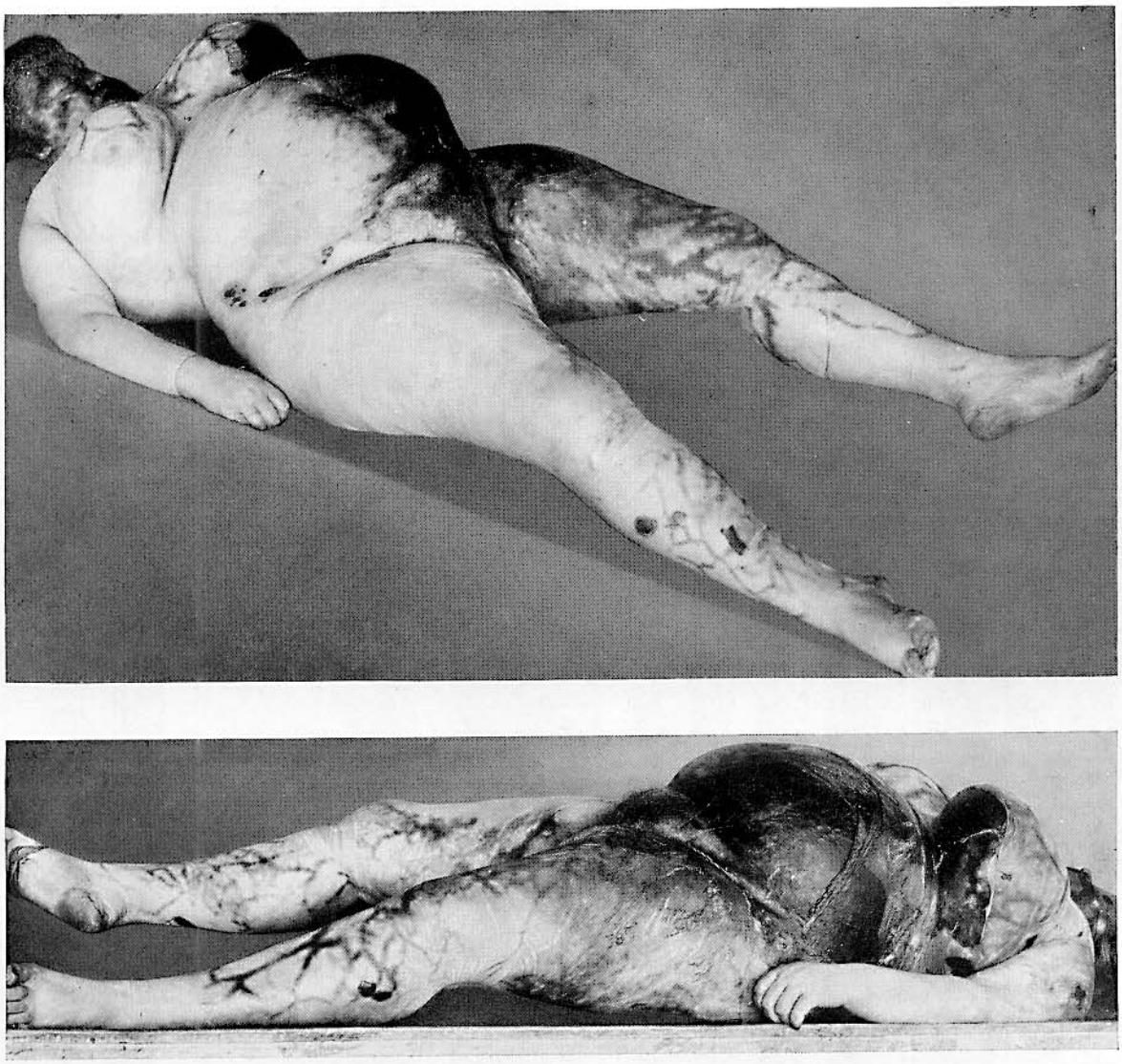

Fig. 13a e b

Fig. 14

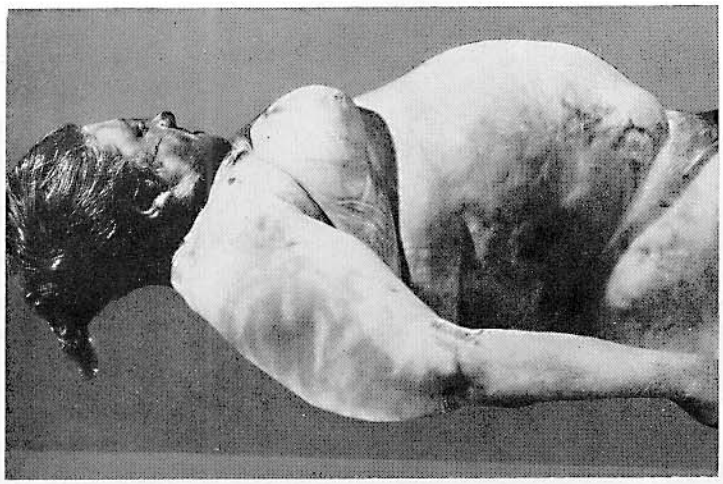

Fig. 15 (P)

Nelle parti adipose dell'anca assai spesso non si formano macchie ipostatiche. In stadio di putrefazione precoce le macchie ipostatiche possono anche scomparire in seguito a compressione esercitata dalle parti molli in espansione. Possono associarsi essiccazione della punta del naso o anche dell'intero viso e putrefazione del tronco.

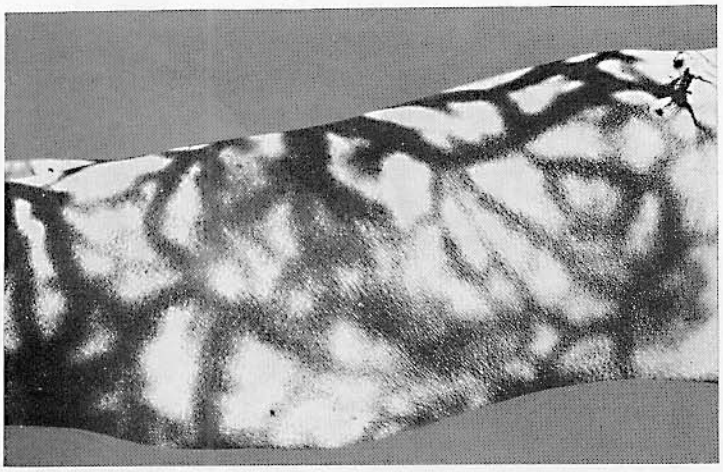

Fig. 16 (P)

Manifestazioni putrefattive al braccio

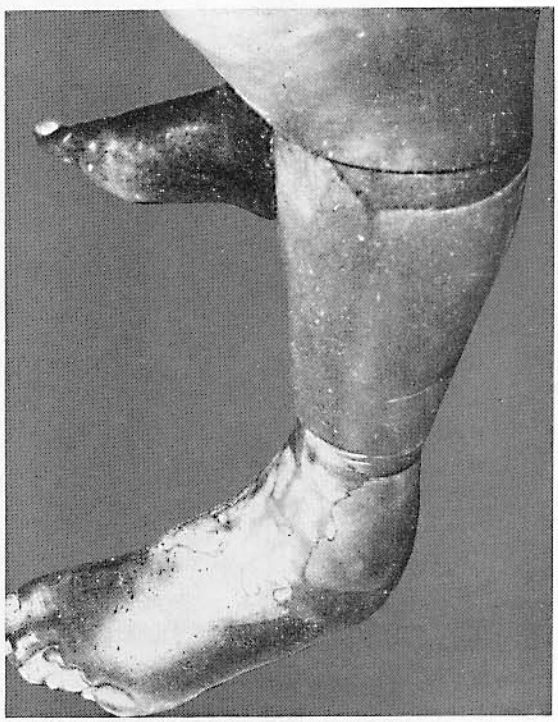

Fig. 17 (P)

Caso di morte in posizione seduta. In questo cadavere l'epidermide delle gambe era sollevata «a ghette». L'ipoderma nella regione del piede formava un sacco a parete sottile, pieno di liquame bruno-rossastro. Le dita erano essiccate (14 giorni p.m., temperatura ambiente, settembre).



Figg. 18a e b (P). Putrefazione cadaverica di alto grado

Decolorazione grigio-verdastra dell'epidermide e sollevamento degli strati cutanei superficiali con formazione di vesciche e ampi brandelli. «Pelle da lavandaia» alle mani e ai piedi. Rigonfiamento del cadavere da gas della putrefazione. Liquame putrefattivo nella grandi cavità del corpo. Incipiente autolisi degli organi interni.

Il morto, 51enne, evidentemente in stato di ebrezza alcoolica, cadde in acqua e fu trovato sulle rive di un laghetto in un blocco di ghiaccio, dove giaceva da circa 71 giorni. Il cadavere, estratto dal ghiaccio a colpi di piccone, fu portato nel nostro Istituto di Medicina Legale ancora circondato da uno spesso strato di ghiaccio.

Per togliere il ghiaccio residuo, il cadavere fu irrorato di acqua calda. Rompere il ghiaccio non era infatti opportuno, chè altrimenti si sarebbero provocate lesioni e fratture postmortali.

Fig. 19

Fig. 20

Fig. 21

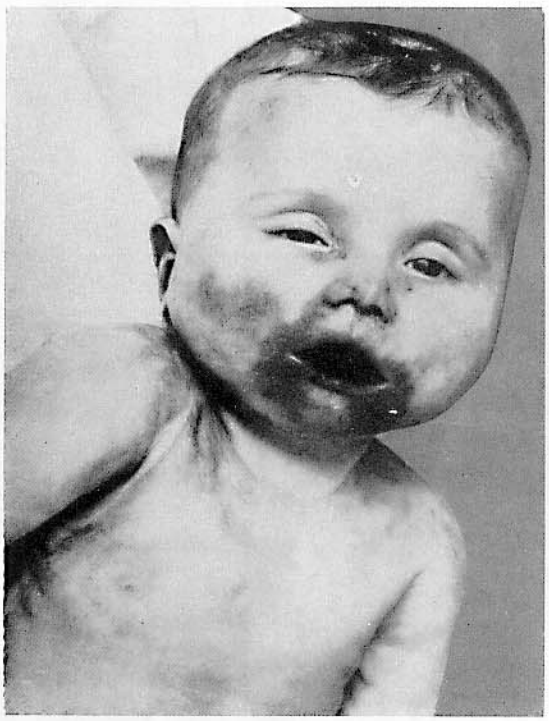

Fig. 22

Fig. 19 (P). Alterazioni putrefattive modiche, in particolare essiccazione della cute rivestente la metà destra del viso

Tipica zona circolare di essiccazione da giacimento in luogo umido; fuoruscita di liquame putrefattivo e contenuto gastrico dalla bocca. Il cadavere (di uomo 71enne) fu trovato giacente sul pavimento, dove trovavasi da circa 10 giorni. Causa mortis: paralisi da encefalomalacia.

Fig. 20 (P). Essiccazioni postmortali dopo autopsia

Questa figura è molto istruttiva. Essa dimostra che le essiccazioni cutanee vanno valutate con notevole riserva nelle autopsie tardive.

Fig. 21 (P). Cute dell'addome (ingrandita 6:1). Essiccazione cutanea e disegno venoso conseguiti a dermatorragie ipostatiche

Fig. 22. Essiccazione cadaverica periorale. Sospetto avvelenamento

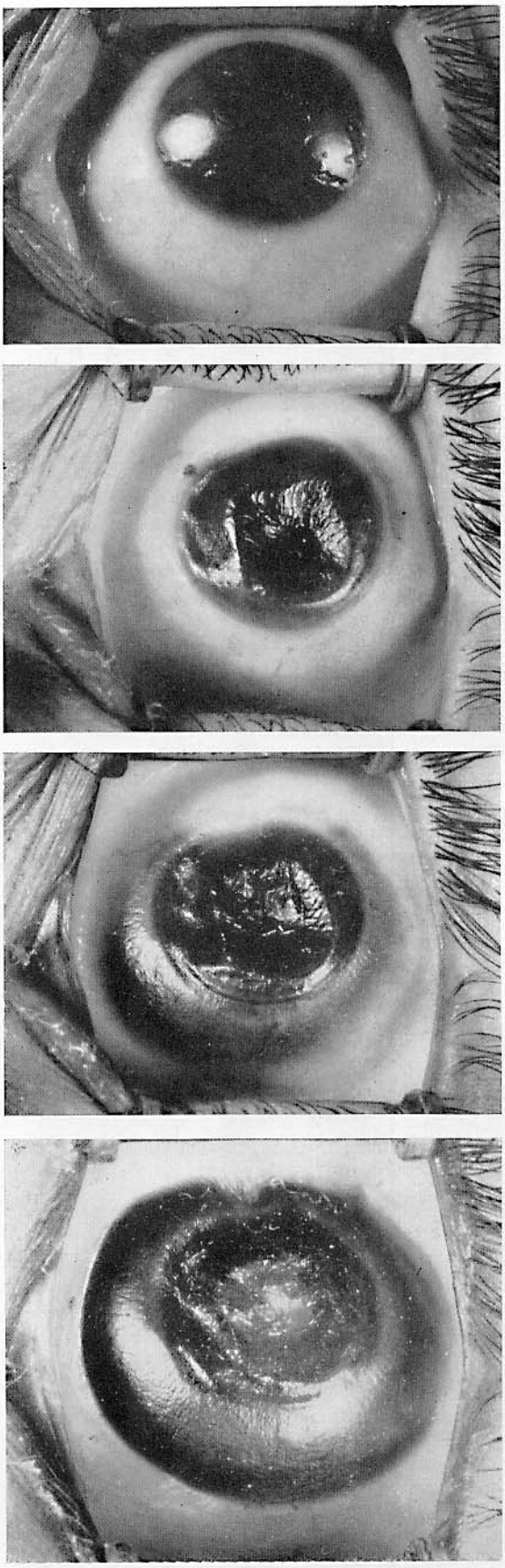

a

b

c

d

Figg. 23a-b-c-d (P). Essiccazioni

a dopo 5 giorni, palpebre finora chiuse, essiccazione e opacamento incipienti; *b* 6° giorno, dopo intensa aerazione; *c* 7° giorno; *d* 9° giorno.

Questa varietà di essiccazione non è quella tipica. Caratteristicamente si ha all'inizio una essiccazione lineare del bulbo oculare, in corrispondenza alla rima palpebrale. Già nei primi stadi della putrefazione, la quale spesso decorre pari passo con l'essiccazione, è possibile, in un cadavere giacente sul dorso, rilevare con la lente o ad occhio nudo bollicine di gas più o meno grosse sotto la cornea. Poichè tuttavia l'umor acqueo spesso rimane a lungo sterile, si è pensato che queste si formino in seguito a reazioni chimiche o sierologiche svolgentesi nel cadavere in putrefazione. Nell'umor acqueo non si riesce a dimostrare aptoglobina. Circa la identificazione va rilevato che il colore dell'iride può venir modificato dalla putrefazione.

Fig. 23a-d

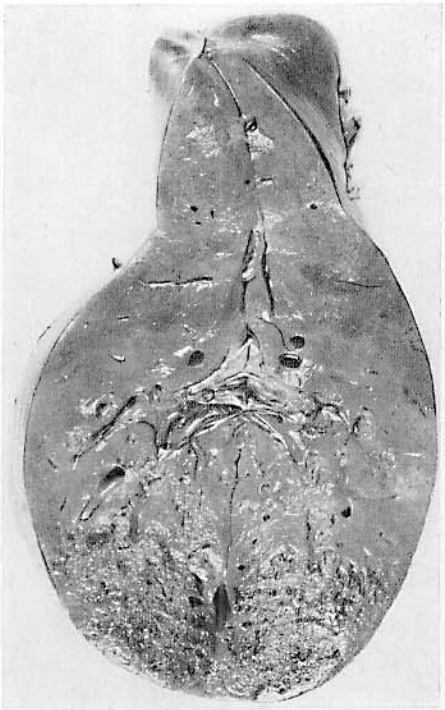

Figg. 24a e b

Figg. 24a e b (P). Organi schiumosi

a fegato schiumoso; *b* bolle di gas della putrefazione nel miocardio (ingrandito 4 volte), 2 giorni p.m. I vacuoli miocardici da anossia non sono causati dalla putrefazione (cfr. KUHLMEI [176]). Circa la valutazione della docimasia idrostatica polmonare nel neonato è da tener presente che le bolle di gas putrefattivi si sviluppano prima nel fegato che nei polmoni, per cui in certi casi il reperto epatico può con le dovute cautele far decidere se valorizzare o meno il risultato della docimasia.

Figg. 25a e b (P). Segni di decomposizione del fegato da putrefazione. Formazione di cristalli di leucina e tirosina sulla superficie epatica

Cristalli di tirosina e leucina si formano anche sopra ed in seno ad altri organi. Noi li osservammo spesso nei grossi vasi. WALCHER [174] li rilevò anche sulla cute, HOFFMANN [175] in sangue di cadavere lasciato a putrefarsi per 2 anni in una bottiglia. Istologicamente furono persino dimostrati nei muscoli scheletrici a distanza di alcune settimane dall'inumazione. Cfr. in proposito: KLAUER, H.: «Sul chimismo dei cosidetti noduli di saponi calcarei». Dtsch. Ztschr. Ger.-Med. *35*, 211 (1942).

Fig. 26 (P). Tipiche bolle di putrefazione nell'encefalo

Alla superficie di sezione, l'encefalo ha l'aspetto della groviera. Questo quadro è particolarmente frequente quando un encefalo in putrefazione viene posto in una soluzione iperconcentrata di formolo; in tal caso, infatti, la corteccia viene fissata, mentre il processo putrefattivo continua a svolgersi nell'interno. I gas della putrefazione possono svilupparsi anche assai precocemente nell'encefalo; in genere tuttavia essi si formano più lentamente che in altri organi. Segni istologici di putrefazione dell'encefalo: i nuclei della glia si alterano più lentamente rispetto a quelli delle cellule gangliari. Spesso il cervelletto a distanza di settimane appare assai ben conservato.

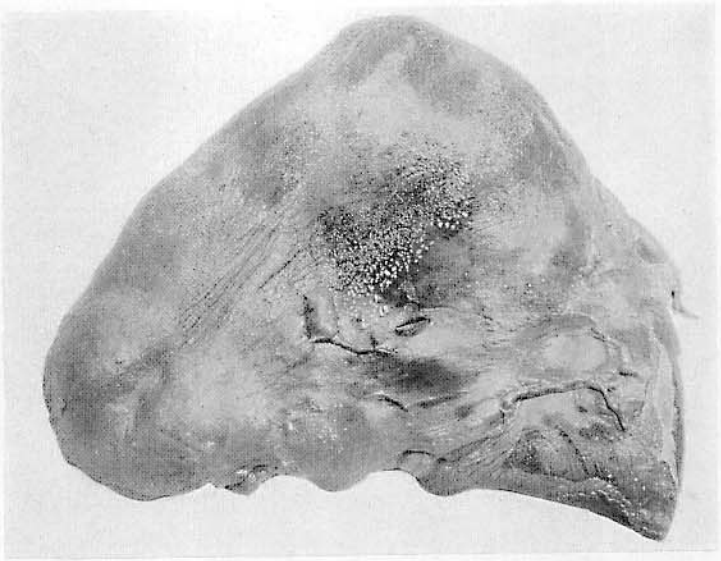

Fig. 25 a



Fig. 25 b

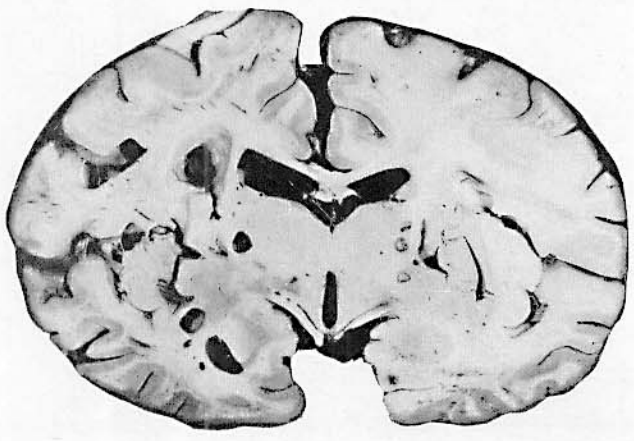

Fig. 26



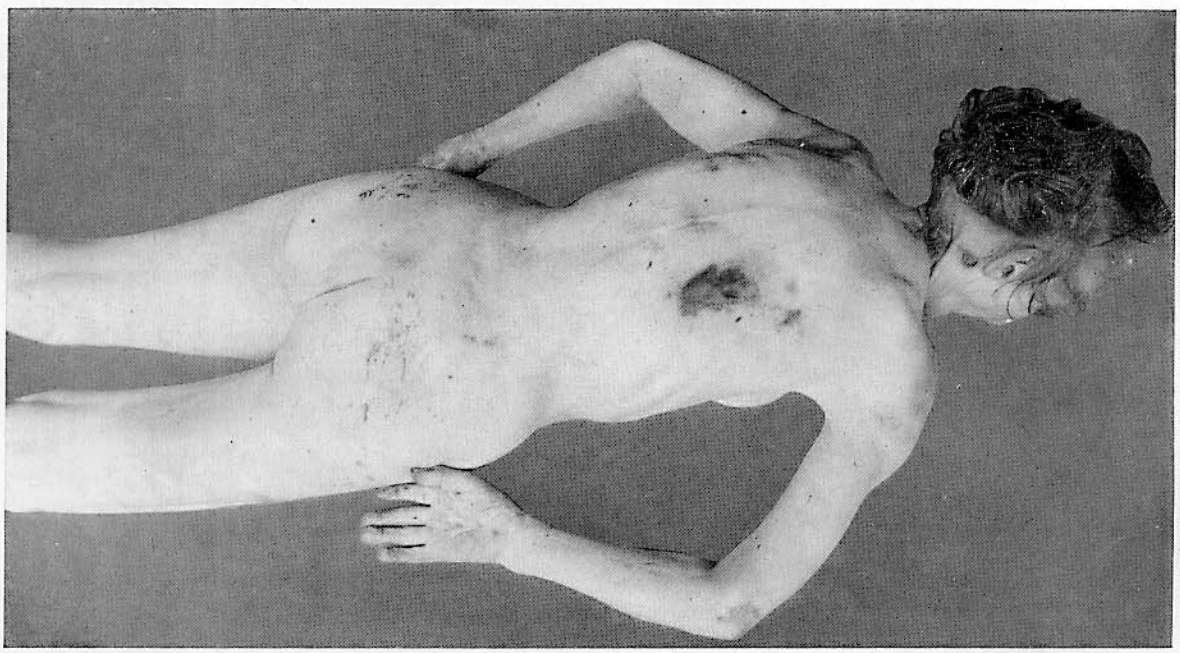

Figg. 27a e b (w). Manifesto rosicchiamento di animali, ratti o topi, probabilmente anche gatti

La vasta zona xerodermica dorsale, all'altezza della scapola destra corrisponde ad una vecchia cicatrice. Posizione singolare del cadavere. Sulle natiche, sgraffi irregolari, paralleli, senza reazione vitale, in parte regolarmente disposti due a due parallelamente.
Morte improvvisa a casa. Trattavasi di cardiopatica grave, morte verosimilmente per insufficienza cardiaca.
Su questo argomento rimandiamo alla dissertazione di H. Pohl [3] relativa alle alterazioni cadaveriche da rosicchiamento di animali, specie insetti e loro importanza pratica.

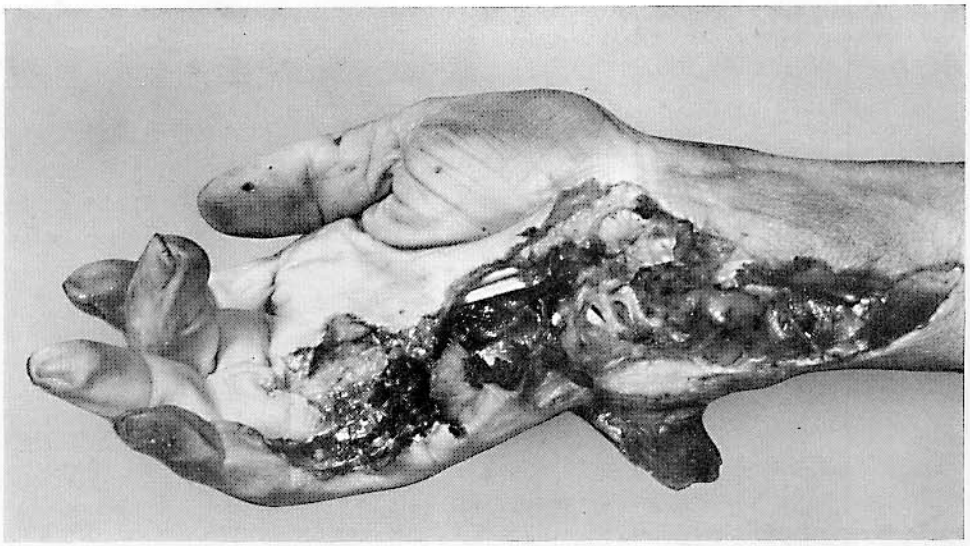

Fig. 28

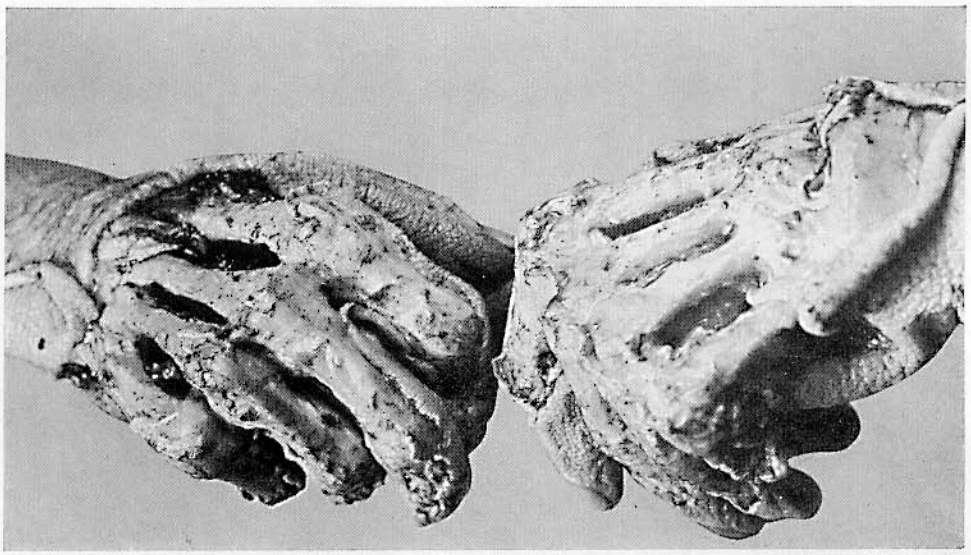

Fig. 29

Fig. 28 (P)

Lesioni da rosicchiamento di animali nell'ambito delle orecchie e della mano destra. Sul lato volare della mano i tessuti erano stati rosi dal margine esterno (5° metacarpo) fino al 3° metacarpo. Mancavano i tendini dei flessori 4° e 5°; alla loro altezza i tessuti erano stati rosi fino all'osso. I tendini dei flessori del medio erano integri. La zona rosicchiata si estendeva dalle articolazioni metacarpo-falangee del medio, anulare e mignolo fino all'avambraccio, dal lato flessorio, 10 cm oltre le ossa del carpo. La lunghezza complessiva era di 13 cm, la larghezza, in corrispondenza della mano, 4 cm, all'altezza dell'avambraccio 2,5 cm. Nell'avambraccio la lesione raggiungeva in profondità solo il piano muscolare superficiale.

Fig. 29 (P) Rosicchiamento di animali

Il colpito (72enne) fu trovato, giacente sull'addome nella cucina del suo capanno, sul pavimento, da epoca non determinata. Causa mortis: Insufficienza cardiocircolatoria in polmonite lobare sinistra.

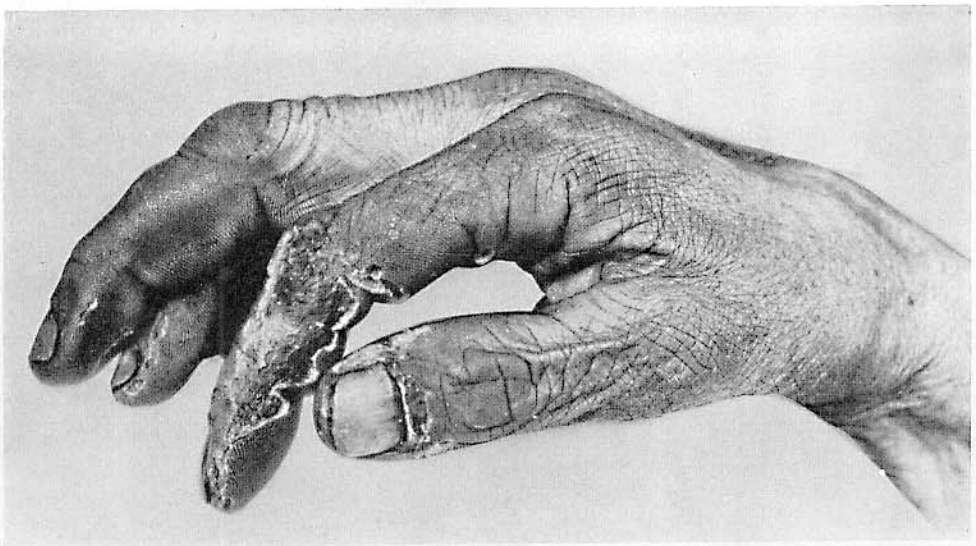

Fig. 30

Fig. 31

Fig. 32

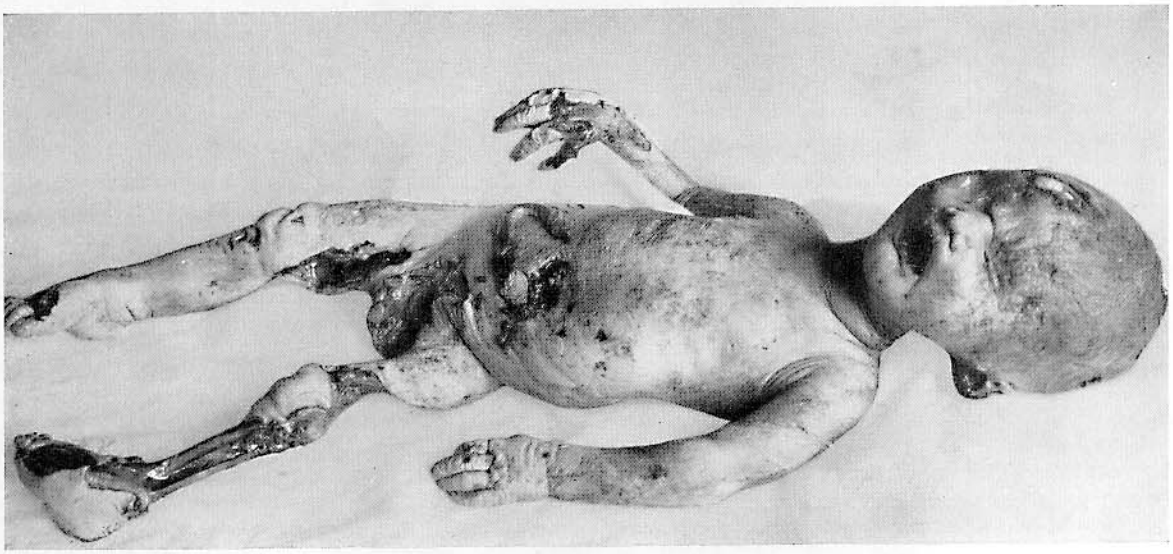

Fig. 33

Fig. 34

Fig. 30 (P). Mano di cadavere rosa da ratti e topi

Fig. 31 (P). Rosicchiamento di ratti

Bulbi oculari, orecchie e labbra sono i punti rosi con predilezione nell'ambito del capo.

Fig. 32 (P). Rosicchiamento da parte di ratti di un cadavere di bambino nascosto da un cumulo di neve

Interessante notare che ratti e topi preferiscono alla regione volare della mano quella dorsale nonchè le logge muscolari intermetacarpiche.

Figg. 33 e 34 (W). Rosicchiamento di ratti

La punta del naso e il bulbo oculare furono divorati dai ratti. Anche la sclera (fig. 35) viene rosa dagli animali.

Fig. 35 (P). Rosicchiamento di ratti

Fig. 35

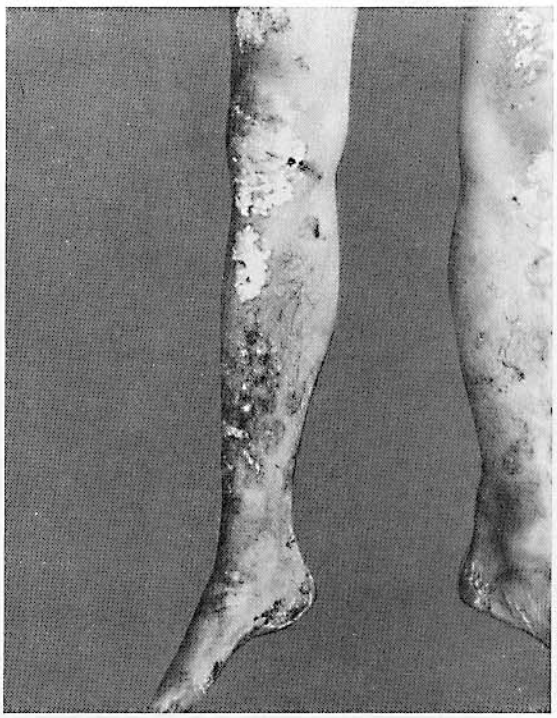

Figg. 36a e b (w). Preteso rosicchiamento di ratti all'altezza di eruzioni psoriasiche in cadavere

Poichè in varie affezioni cutanee le zone disepitelizzate si essiccano rapidamente, in tali casi si pensa a probabile rosicchiamento di animali. Il che non ha fondamento. Dall'altro lato sono visibili capillari ectasici ingorgati che da zone eritematose decorrono in senso centrifugo sulla superficie corporea, sì che le zone eritematose appaiono sbiadite. Cfr. anche il capitolo sulla morte da ustione ed elettricità a pag. 247 e segg. In tal modo viene simulato un reperto insolito.

Fig. 37a

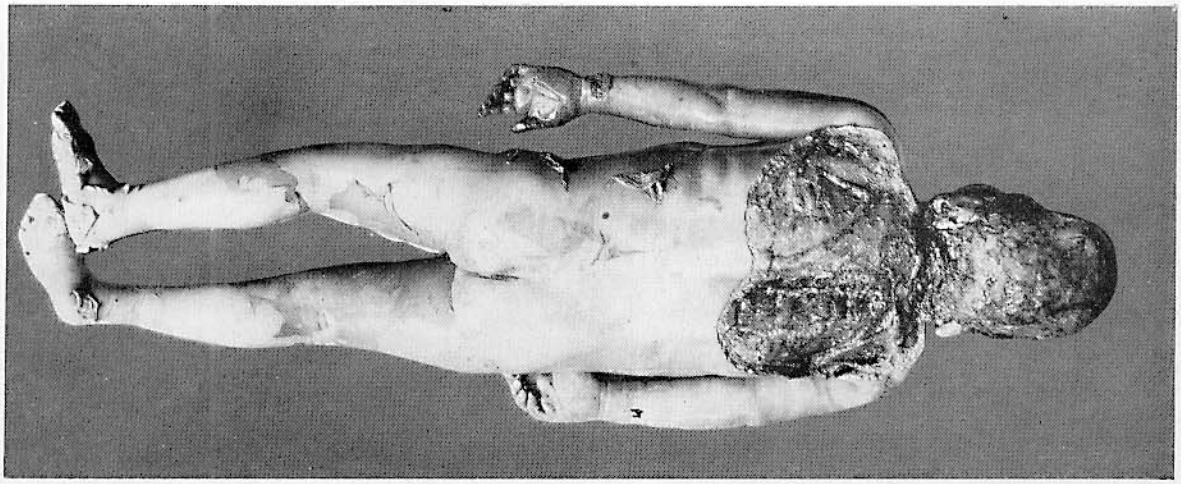

Fig 37b

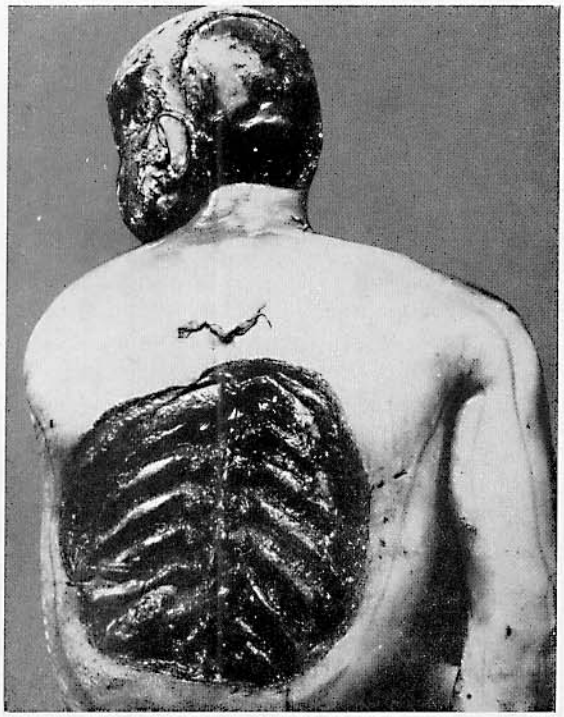

Fig. 38

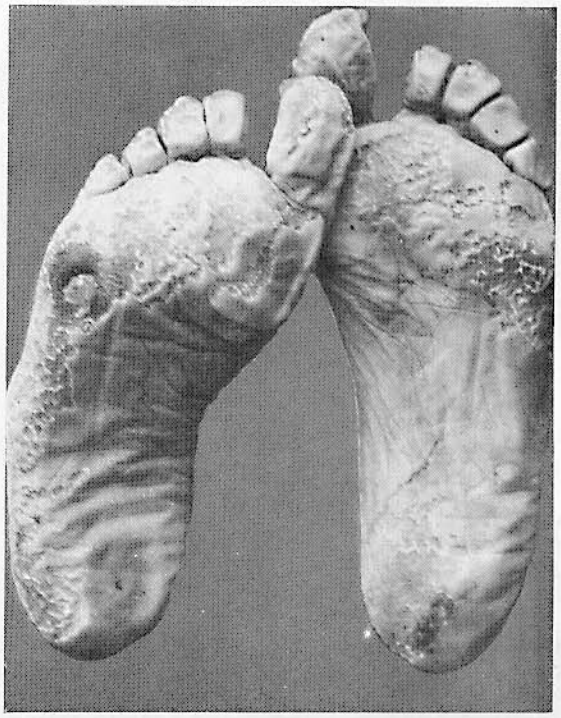

Fig. 39

Figg. 37a e b (w). Tipico rosicchiamento da ratti sul dorso di un cadavere giacente in acqua

Bambino giacente in acqua da circa 2 mesi e mezzo. La localizzazione è spiegabile in quanto il cadavere giaceva in acqua col dorso rivolto verso l'alto ed affiorante sul pelo dell'acqua, sì che i ratti delle chiaviche poterono assai facilmente rosicchiarlo. Tracce di strisciamento in regione frontale.

Fig. 38 (w). Rosicchiamento da ratti delle chiaviche

Fig. 39 (w). Rosicchiamento sui generis da ratti dei piedi di un cadavere (inverno 1946)

Notare la predilezione per le zone epidermiche macerate dal sudore e rammollite.

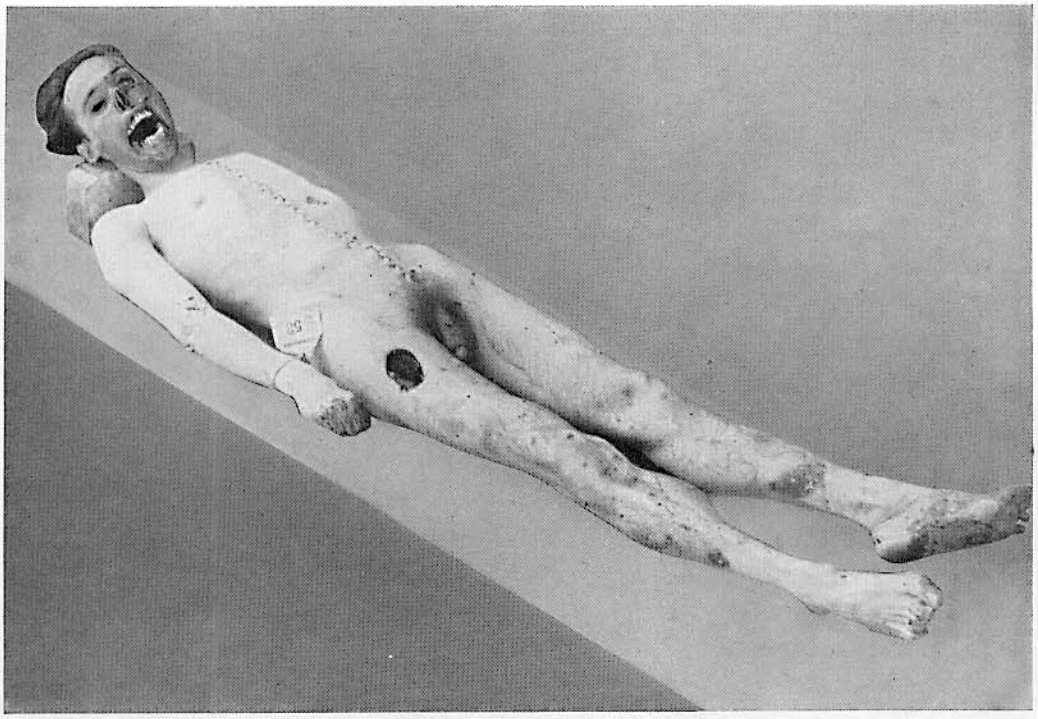

Fig. 40

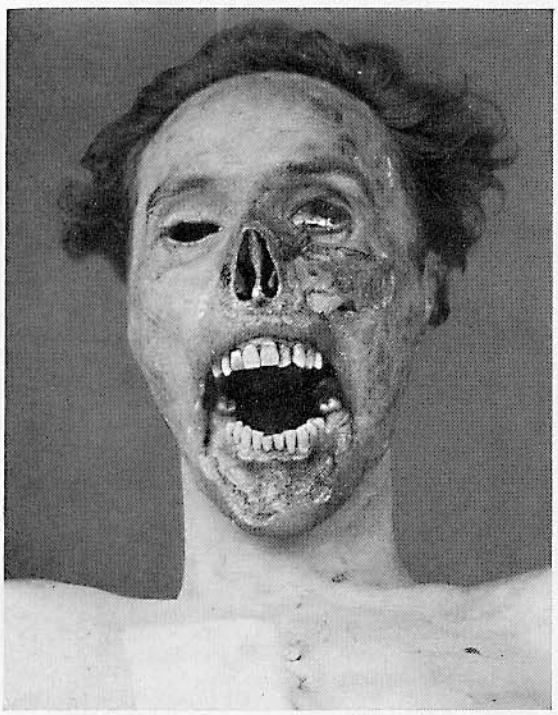

Fig. 40b

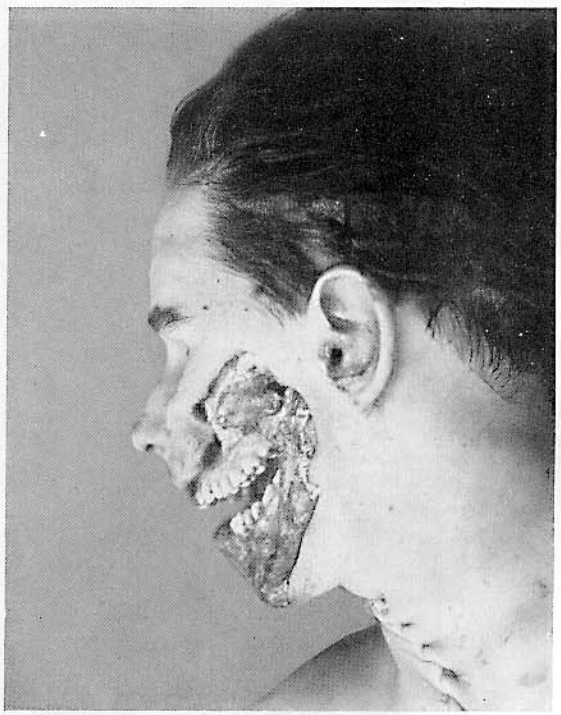

Fig. 40c

Figg. 40 a-b-c (w). Tipiche sedi di rosicchiamento del viso da ratti

Rosicchiamento delle labbra, delle parti molli e cartilaginee del naso estendentesi alle guance. Tipico rosicchiamento bilaterale degli occhi. Rosicchiamenti in varie altre parti del corpo, specie mani e piedi, di forma caratteristica, con predilezione cioè delle zone cutanee ispessite e corneificate. Sulla coscia destra rosicchiamento ovale, quasi a stampo, con distruzione dei muscoli fino al femore (casi relativamente rari).

Figg. 41 a e b (w). Scheletrizzazione dell'intero viso e della parte anteriore del cranio da morsi di ratti. Rosicchiamento di estese zone della mano destra

Sembra che i ratti risparmino inizialmente non solo i tessuti rigidi (sclera), ma anche il cuoio capelluto assai folto.
Omicidio. Morte per frattura cranica comminuta. Frattura avvallata, regolare, in regione temporale sinistra.

Fig. 41 a

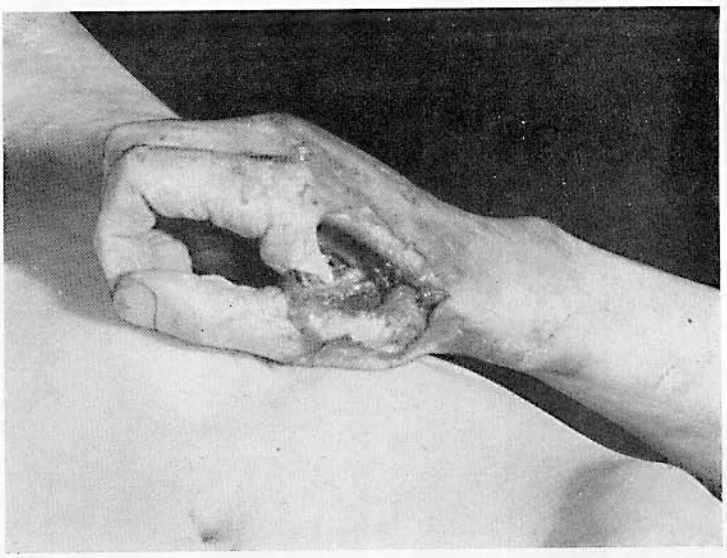

Fig. 41 b

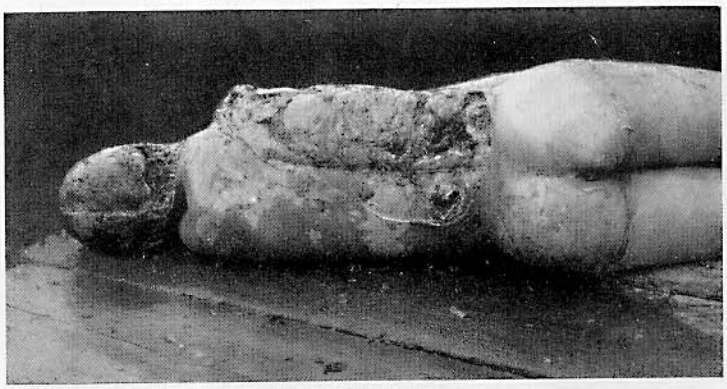

Fig. 42 (w). Rosicchiamento da ratti in cadavere giaciuto per 4 settimane in acqua

Forma assai caratteristica per le sedi e i margini delle lesioni.

Fig. 43 a

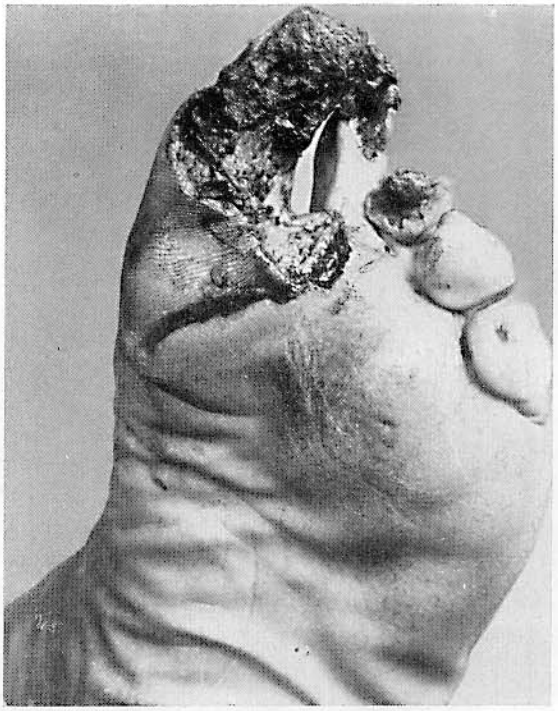

Fig. 43 b

Figg. 43 a e b (w). Parti della mano e del piede di un cadavere di sesso maschile trovato in una borgata, rose dai ratti

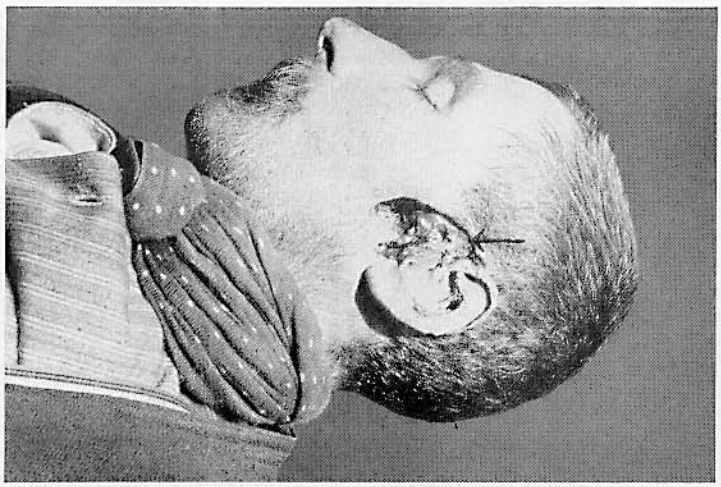

Fig. 44

Fig. 44 (w). Lesioni postmortali alla metà sinistra del viso di un cadavere di sesso maschile da rosicchiamento di ratti. Essiccazione dei contorni delle orecchie e della punta del naso

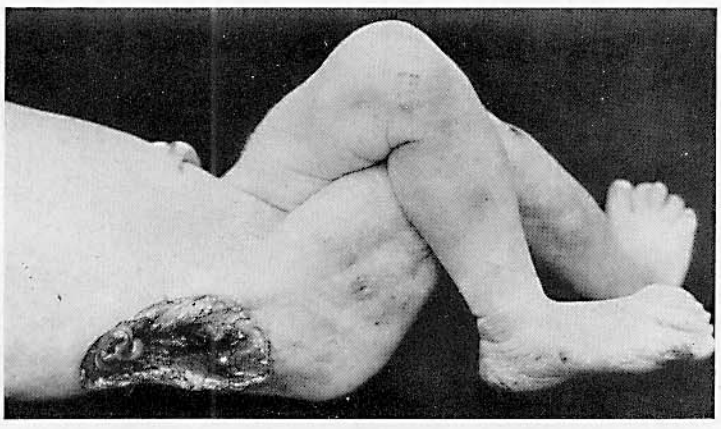

Fig. 45

Fig. 45 (w). Rosicchiamento da ratti. Neonata trovata morta in un canale

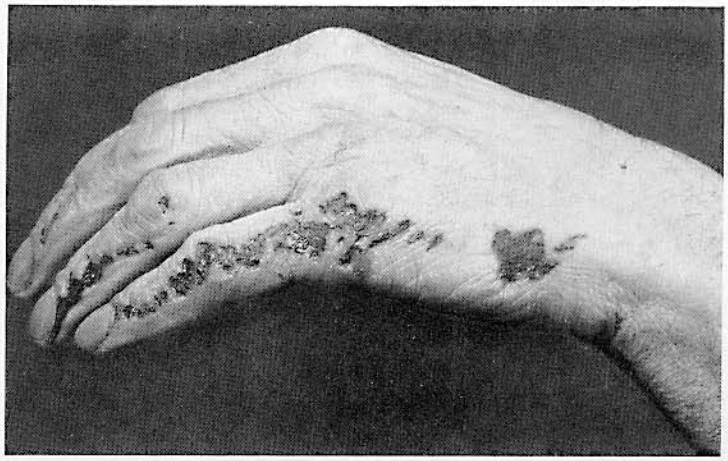

Fig. 46 (w). Lesioni postmortali lungo il bordo ulnare della mano sinistra da rosicchiamento di ratti

Fig. 47 (w). Metà sinistra del capo e del viso rose da ratti. Lesioni da sgraffio al naso, labbro superiore e guancia sinistra

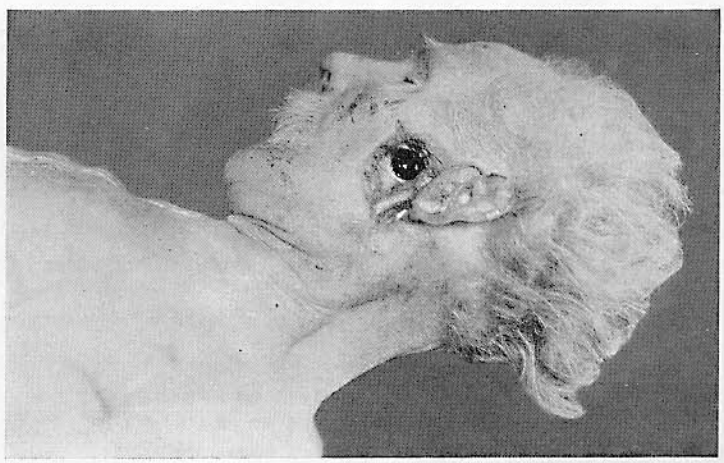

Fig. 48 (w). Rosicchiamento da ratti

Fig. 49 a

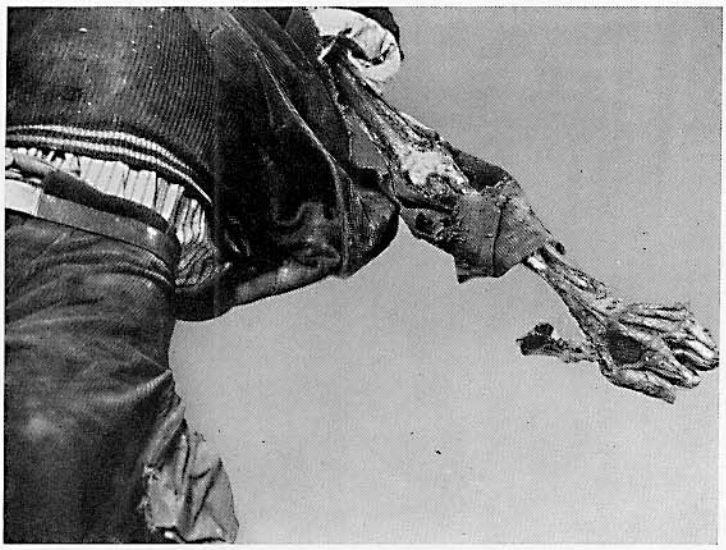

Fig. 49 b

Figg. 49 a-b-c-d-e-f (P). Rosicchiamento da ratti

Il cadavere di un soggetto di circa 50 anni fu trovato casualmente nella cantina di un rudere con accanto bottiglie di liquore vuote. Giaceva in un angolo su vecchie carte. La cantina, cui si poteva accedere scalando un erto cumulo di sassi, era quasi completamente buia. Era d'inverno.

Miceli sul viso. Parti molli del viso, delle mani e del braccio sinistro mostruosamente divorate da ratti. Vestiti in parte a brandelli. Sull'emitorace sinistro fori ovali irregolarmente delimitati, da cui i ratti rosicchiando si erano spinti, attraverso il diaframma, nel cavo addominale. Polo renale superiore sinistro distrutto, e così pure l'intero polmone sinistro e la punta del cuore. Nell'emitorace sinistro sterco di ratti. Le zone di essiccazione al collo erano state manifestamente causate dal rosicchiamento dei ratti. Nessun segno di vermi. In profondità ambiente sterile. Il cadavere giaceva da circa 4 settimane. Sangue ancora opaco. Lieve emolisi. Macchie ipostatiche ancora ben scomparenti in seguito a compressione (!). Parti molli del braccio sinistro distrutte. Tessuti residui disseccati e coriacei. Sterco di ratti nelle logge intermetacarpiche.

La cute essiccata resiste assai a lungo alla putrefazione. In stadio precoce non si osservano batteri, i quali invece appaiono subito quando l'epidermide è macerata, localizzandosi in tal caso specie nella pars papillaris. Secondo i rilievi di WALCHER [174], gli ifomiceti possono attraversare anche l'epidermide indenne.

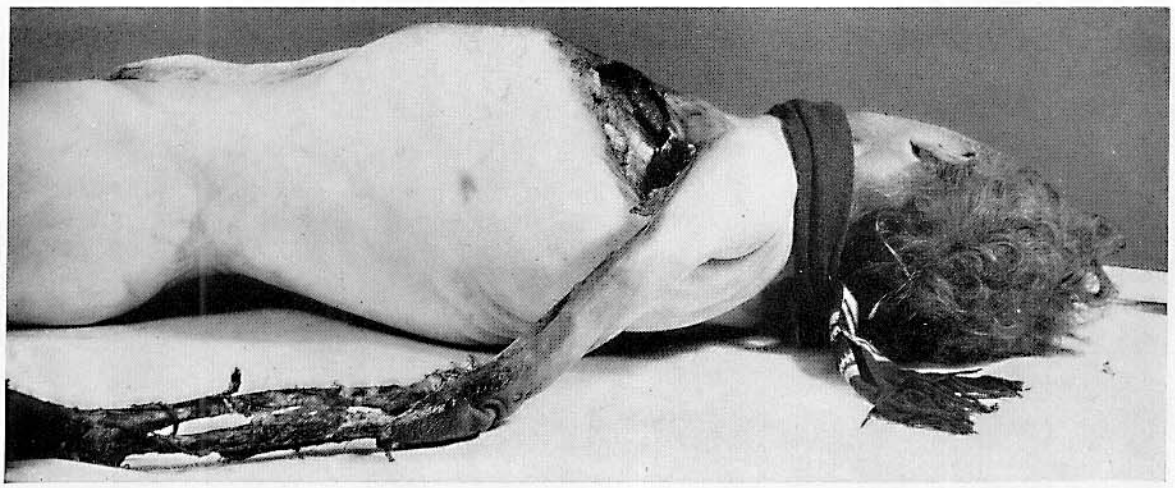

Fig. 49c

Fig. 49d

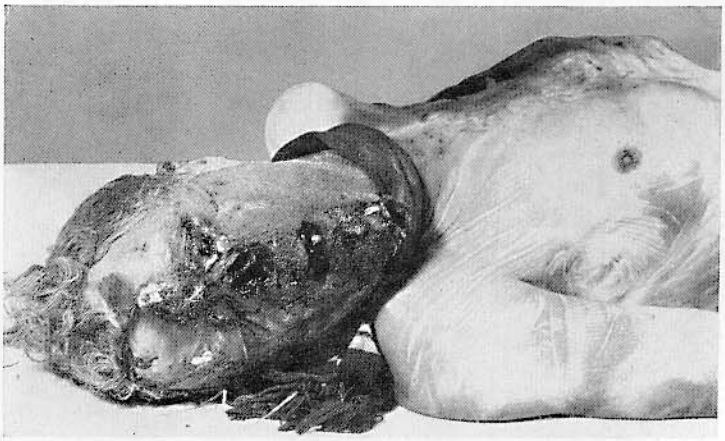

Fig. 49e

Fig. 49f

Fig. 50a

Fig. 50b

Figg. 50 a e b (P). Rosicchiamento da animali. Distruzione del cuore destro

Quale agente causale si pensò inizialmente a roditori (ratti delle chiaviche). Le imponenti distruzioni ossee, specie del braccio destro, spostarono tuttavia l'attenzione su animali più grossi (volpi, tassi e simili).
86enne scomparso da 33 giorni, trovato sulle rive di un lago. Causa mortis: verosimilmente annegamento.

Fig. 51 (P). Rosicchiamento di animali in cadavere immerso in acqua

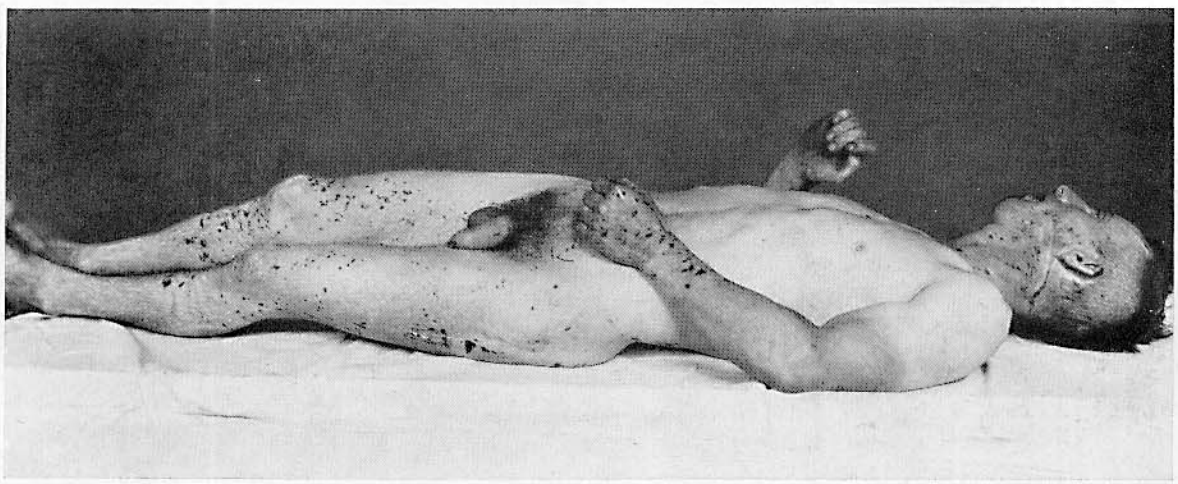

Fig. 52 (P). Rosicchiamento di animali

Fig. 53 a

Fig. 53 b

Figg. 53 a e b (P). Lesioni da rosicchiamento di animali (verosimilmente roditori) nell'ambito del viso e del braccio destro. Autolisi, da incipiente a progredita, dei tessuti e degli organi. Donna 78enne. Morte naturale

I ratti rodono la cornea risparmiando a lungo la sclera.

Figg. 54 a-b-c (W). Esteso rosicchiamento di volpe

La colpita, scomparsa da 6 mesi, fu trovata in un bosco a circa 100 m. dall'autostrada. Il cadavere, giacente sul ventre, era coperto da muschio e da rami; gonna e sottoveste erano tirate sul capo. Frattura comminuta circoscritta del cranio a sinistra del gran forame occipitale. Assenza di lesioni traumatiche, salvo lacerazioni (intra vitam ?) del cuoio capelluto.

Le volpi sono in grado di rodere anche le ossa lunghe. Pur non potendo affermarlo, sospettiamo tuttavia che uguale capacità abbiano i ratti comuni e quelli di chiavica.

Non è da escludere in questo caso anche l'opera dei cani. Cfr. sull'argomento: LUFF, K. «Morte da morsi di cani o dilaniamento postmortale». Dtsch. Ztschr. Ger.-Med. *44*, 204 (1955).



Fig. 54 a

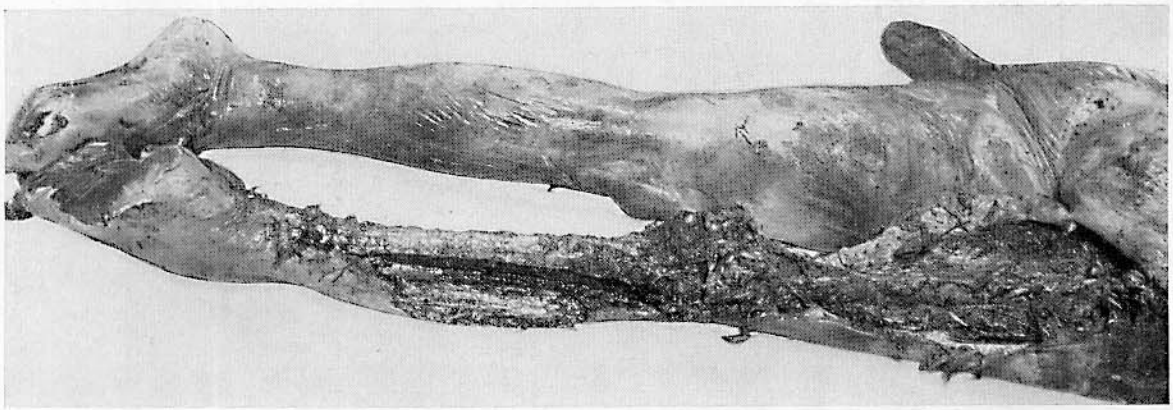

Fig. 54 b

Fig. 54 c



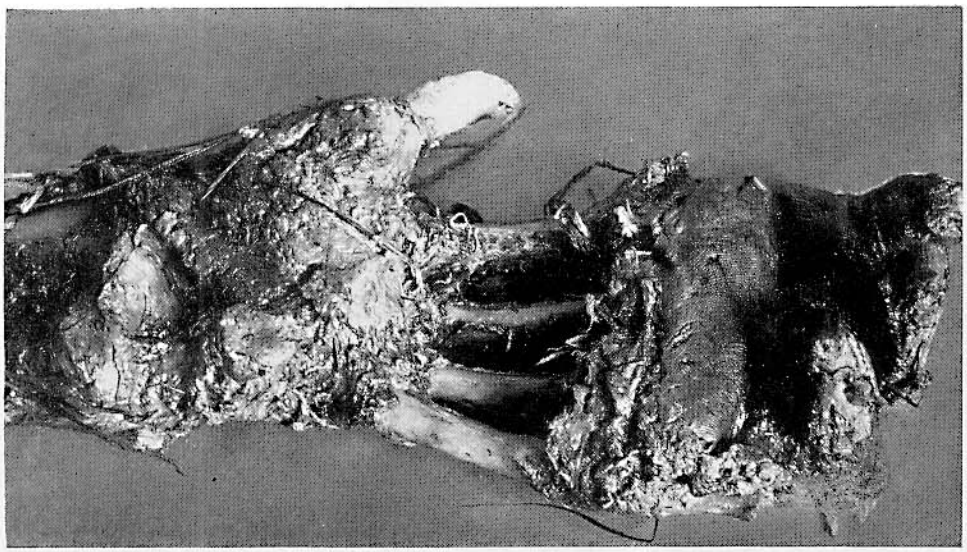

Fig. 55 a

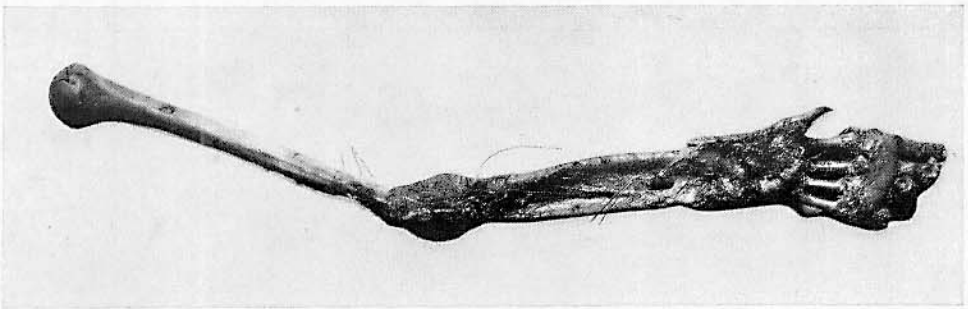

Fig. 55 b

Figg. 55a e b (w). Parti di cadavere distaccate da volpi

Il distacco delle parti molli tra radio e ulna nonchè tra tibia e perone è prediletto sia dai ratti che dalle volpi. I vestiti pesanti vengono del pari rosicchiati; i topi comuni a volte si fanno strada tra essi e la cute.

Figg. 56a e b (w). Cadavere divorato, specie al capo e al collo, manifestamente da volpi

Alcoolista 38enne. Scomparso da 8 giorni, fu trovato in un bosco ucciso con arma da fuoco.

Fig. 56 a

Fig. 56 b

Fig. 57

Fig. 58

Fig. 59

Fig. 57 (w). Cadavere roso da formiche. Ossa distaccate da volpi

Scheletrizzazione completa del cadavere nel giro di 6-8 settimane. Donna 27enne. Suicidio mediante impiccagione.

Fig. 58 (w). Lesioni cadaveriche da blatte

Analoga localizzazione si ha nel caso di formiche, tuttavia nelle lesioni causate da queste ultime sono tipiche le caratteristiche arborizzazione.

Vedova 66enne trovata morta in casa per avvelenamento da gas risalente a 2 giorni circa.

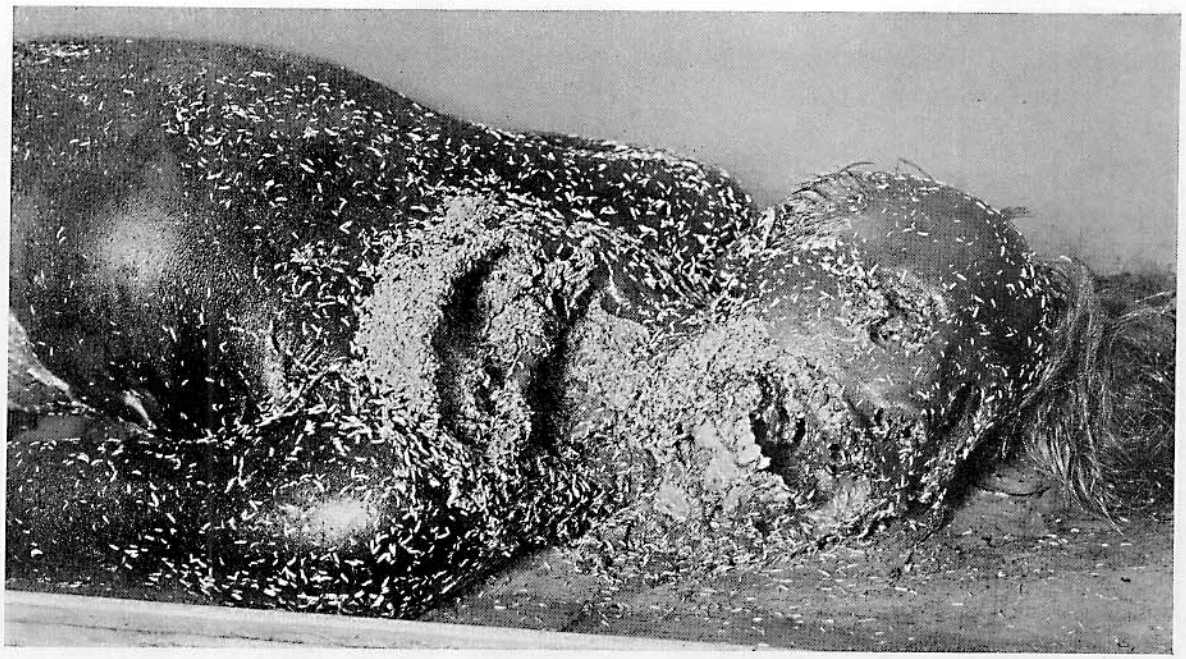

Fig. 60 b

Fig. 61

Fig. 60 a

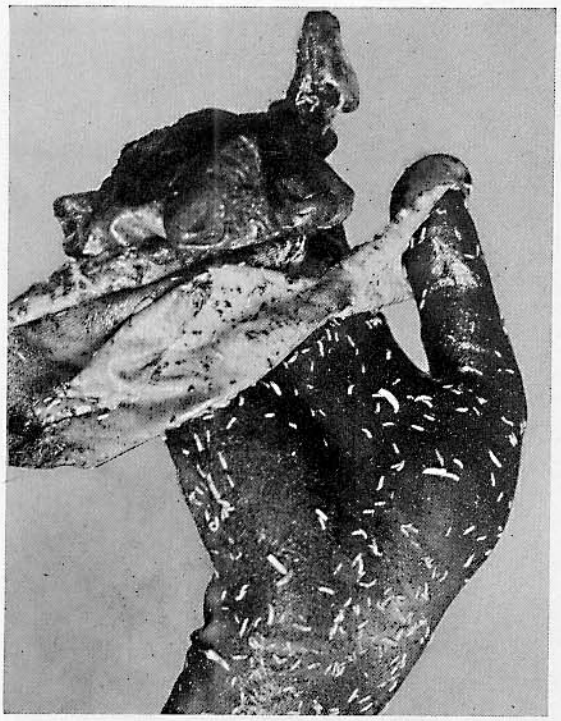

Fig. 59 (P.) Rosicchiamento da vermi
Notevole essiccazione in regione orale, determinata verosimilmente da fuoruscita di liquame putrefattivo (il raggrinzamento della cute disepitelizzata è accelerato).

Figg. 60a e b (W). Rosicchiamento da vermi e putrefazione cadaverica imponenti. Cadavere giacente in una selva. Distacco «a guanto» dell'epidermide della mano. Omicidio con stupro

Fig. 61 (W). Numerose uova di mosca sull'abito di un impiccato, 14 giorni post-mortem
Avanzata putrefazione ed esteso rosicchiamento da vermi. L'abito sembra coperto di neve. I vermi si fecero strada attraverso le cuciture dell'abito; all'altezza di queste sono inoltre osservabili trasudazione di liquame putrefattivo e numerose uova di mosche. Mese di settembre.

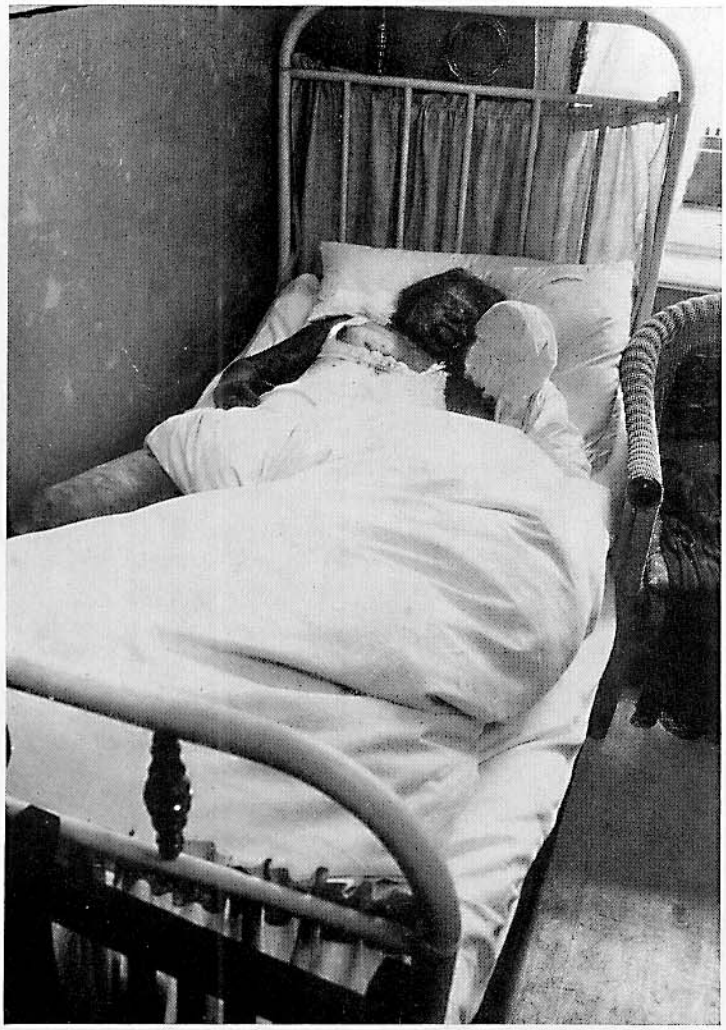

Fig. 62 a

Fig. 62 b

Fig. 63 a

Figg. 62a e b (w). Cadavere giacente in casa da 3 settimane

Putrefazione intensa e innumerevoli larve di mosche. Lingua tumefatta protrudente dalle arcate dentarie. Distacco «a guanto» della epidermide delle mani.

Si noti l'adduzione delle braccia e il divaricamento della coscia destra nonchè il visibilissimo foro, quasi circolare, alla piega inguinale sinistra. Raggrinzamento delle mammelle causato dalla liquefazione e dallo scolo dell'adipe (WALCHER).

I fori circolari in regione inguinale costituiscono un reperto frequente, a volte erroneamente interpretato.
Le regioni inguinale e genitale sono caratteristicamente predilette quale porta d'ingresso dalle larve di mosca.

Fig. 63 b

Figg. 63a e b (w). Ammassi di uova di mosca nelle narici e nelle rime palpebrali

Le palpebre superiori erano sollevate da uova di mosche all'altezza degli angoli interni degli occhi, le rime palpebrali semichiuse, come di norma nel cadavere.

Si tratta di un 20 enne morto per suicidio. Morte per dissanguamento da recisione della radiale sinistra mediante lama Gillette. Le uova di mosca erano così numerose che le narici sembravano tamponate da cotone. Malgrado fosse una tiepida notte estiva, non vi erano mosche sul cadavere, il quale giaceva in quel luogo da 24 ore circa.

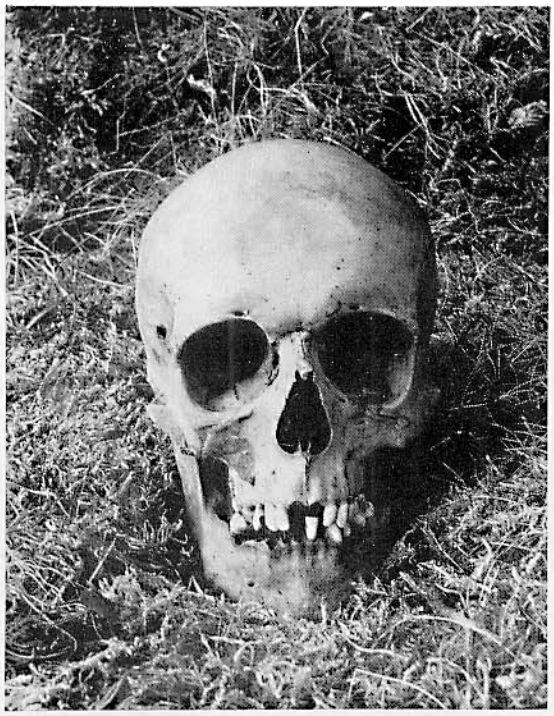

Fig. 64 (w). Notevole corrosione del cadavere, specie del capo, da larve di mosche

Fu dimostrato che un cadavere può venir distrutto in pochi giorni dalle larve di mosche (cfr. PH. SCHNEIDER [4]). In questo caso (periodo estivo) fu asserito che il cadavere giaceva da 4 settimane.

Suicida 21enne. Perforazione del temporale destro da colpo di pistola calibro 7,65 mm

Fig. 65 a

Fig. 65 b

Fig. 65 c

Figg. 65 a-b-c (w). Caso importante di migrazione di larve di mosca

Lo sparato dei calzoni era aperto. (Rileviamo a tal proposito che spesso i vestiti si aprono e talvolta si lacerano, ovvero si staccano bottoni, in seguito al rigonfiamento del cadavere da gas della putrefazione). Il cadavere brulicava di vermi, e così pure il pavimento ai piedi del letto e in direzione del comodino e della finestra; colà i vermi strisciavano animatamente. Interessante notare che i vermi si erano ammassati specialmente sul pavimento e strisciavano ininterrottamente lungo uno stretto percorso estendentesi dal cadavere alla finestra aperta. Questo comportamento è in relazione alla trasformazione delle larve in crisalidi dopo 12–14 giorni (sul pavimento si notavano già crisalidi); in questo caso le larve venivano attratte dall'aria umida penetrante dalla finestra, poiché esse abitualmente prediligono luoghi umidi per la trasformazione in crisalidi.

Uomo 45enne; suicidio mediante ferita al collo e recisione di ambedue le radiali mediante temperino. Il cadavere giaceva da 18 giorni.



Fig. 66

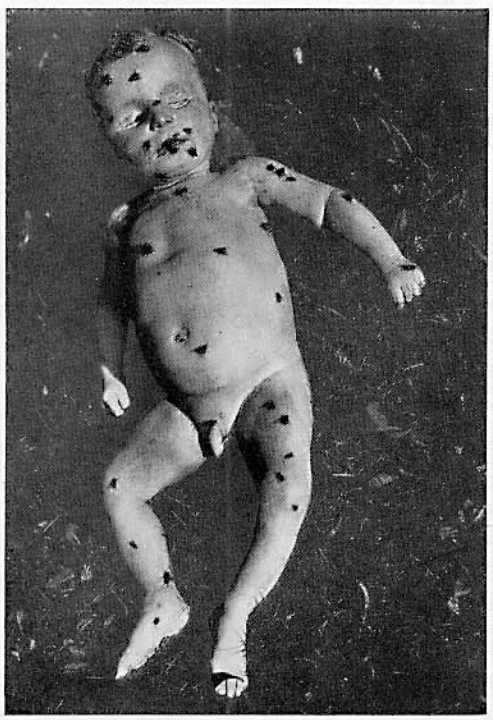

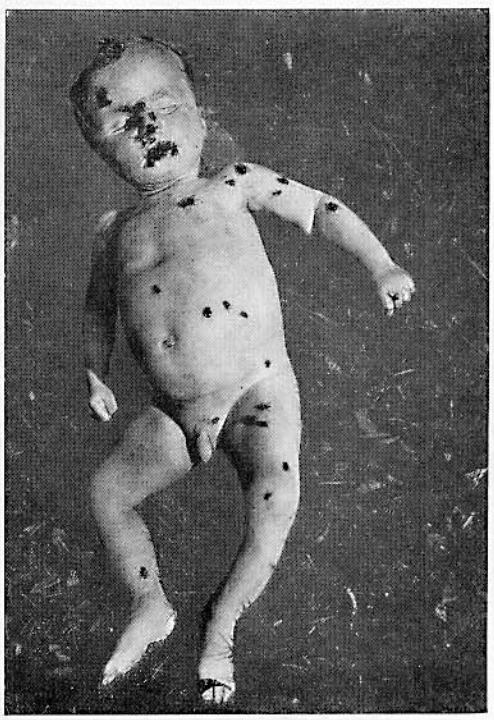

Figg. 67 a e b

Fig. 66 (w). Scheletrizzazione del capo da larve di mosca vomitoria

Morte da colpo di arma da fuoco al cuore. Omicidio o suicidio? Cadavere giacente da 8–10 giorni.

Figg. 67a e b (w)

Già dopo 12 minuti che il cadaverino giaceva su un prato fu invaso da numerose larve di mosca vomitoria, chrysops e mosconi, specie al naso, alla bocca e agli angoli degli occhi. 5 minuti più tardi l'invasione divenne più accentuata sì da rendere evidenti a prima vista le localizzazioni predilette (cfr. H. Pohl [3]).

Fig. 68

Fig. 69 a

Fig. 69 b

Fig. 69 c

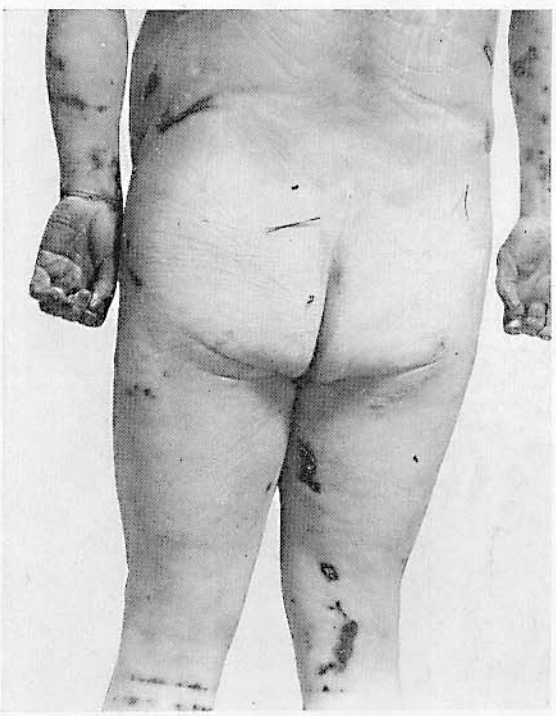

Fig. 68 (w). Mosche su lesioni postmortali di un cadavere giacente in acqua

Uomo dell'apparente età di 20 anni. Non è da escludersi che le lesioni alla fronte siano state causate dall'elica di una motobarca. Indossava solo colletto con cravatta, calze e scarpa sinistra.

Figg. 69 a-b-c (w). Cadavere trovato in una selva roso estesamente da formiche

Giacente da 6 giorni. Suicidio mediante ingestione di compresse di Panodorm. Rosicchiamento da formiche esteso a tutto il corpo, sotto forma di zone cutanee sbiadite, essiccate, di colore brunastro, consistenza dura, in parte mal delimitate. Interessante reperto oculare: perdite di sostanza ed essiccazione cutanea palpebrale bilaterale (rosicchiamento da formiche). Bilateralmente, recisione delle ciglia in alcuni tratti, distacco totale in altri.

Figg. 70a e b (P). Rosicchiamento da formiche

Essiccazioni a carta geografica. Al collo solco di corda. Suicidio per impiccagione mediante sacco da campeggio con stringhe.

Fig. 71 (W). Lesioni cadaveriche da crostacei (gammarus locusta). Cadavere maschile immerso da alcuni giorni in acqua.

Fig. 72

Fig. 73

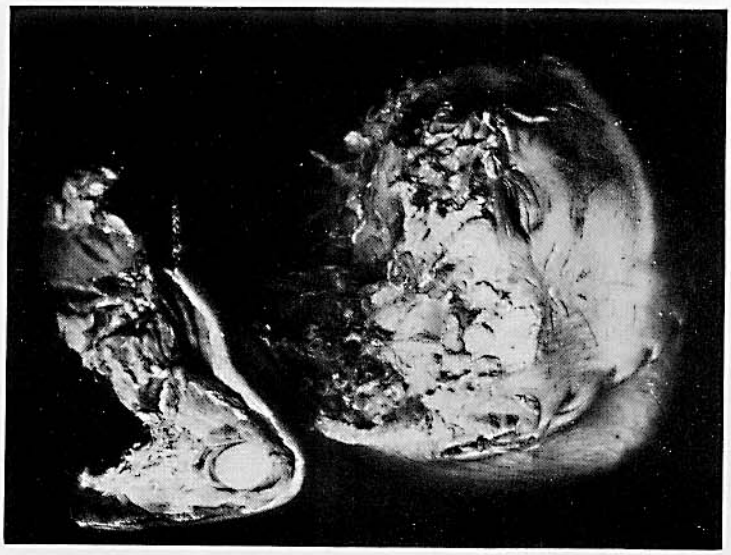

Fig. 74

Fig. 72 (P). Tracce di rosicchiamento alle labbra, apparentemente non causato da ratti (gatti?).

Morte cardiaca. Trovato nella propria abitazione.

Fig. 73 (P). Segni di sgraffi di gatto sulla cute (volare) della mano

Fig. 74 (W)

Capo di un neonato, dalla raccolta dell'ex Istituto di Medicina Legale di Königsberg (Prussia) corredato dall'etichetta: «Mutilazione di un cadavere infantile da parte di un gatto. Autopsia eseguita il 12 4 1912 a Pillau». Le indagini successivamente eseguite hanno però dimostrato non essersi sicuramente trattato di lesioni causate da gatto domestico (cfr. STRAUCH [5]).

Fig. 75 (w). Lesioni del tipo di ferita da punta in prossimità delle zone rose, causate dai canini di un gatto

L'aspetto cariato di alcuni punti delle parti molli è manifestamente riferibile all'impronta del materiale impiegato per confezionare il preparato.

Oltre alle estese lesioni delle parti molli del viso e della metà destra del collo furono osservate anche fratture comminute dell'occipitale, verosimilmente dovute al fatto che il neonato, morto certamente subito dopo la nascita, fu posto su uno scaffale nel corridoio da dove il gatto lo fece cadere (cfr. STRAUCH [5]).

Figg. 76a e b (w). Tipico sbranamento da gatto con impronte dei denti sulla cute in prossimità dei bordi delle lesioni, specie alla fronte e al torace

Divorati la laringe, lo joide, i padiglioni auricolari e le cartilagini nasali. Le lesioni si estendevano, verso il basso, fino ai bordi della coperta e della camicia da notte. La zona divorata presentava forellini puntiformi isolati, che vanno considerati tipici delle lesioni causate da gatti. Secondo STRAUCH [5] il quadro più caratteristico in tali casi è l'impronta, più profonda, dei canini.

Donna 59enne. Morte cardiaca.

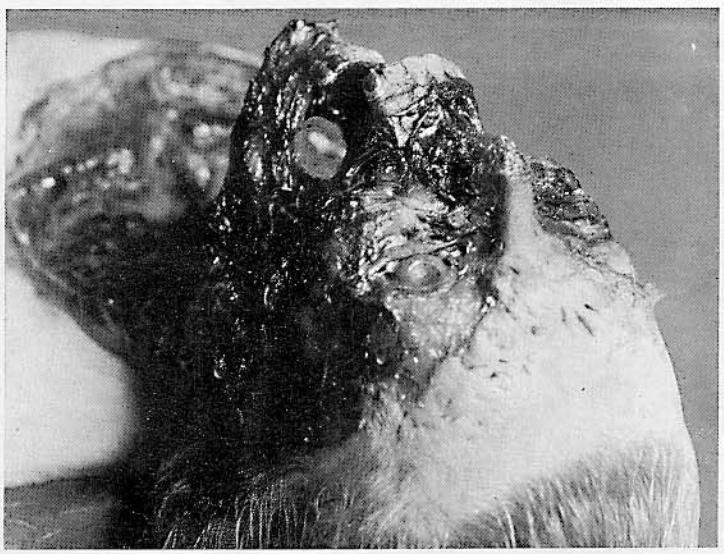

Fig. 77a

Figg. 77a e b (w). Tipiche lesioni causate da gatto con ferite cutanee a tipo da arma da punta al viso, ai bordi delle lesioni. A destra del cadavere, orme insanguinate di gatto (impronte delle zampe)

Psicopatica anziana vivente in compagnia del gatto. Cadavere giacente da 3 giorni.

Fig. 78 a

Fig. 78 b

Fig. 79 a

Fig. 79 b

Figg. 78 a e b (w). Tipiche zone divorate da gatti con infissioni cutanee circostanti

Omicidio con stupro. Morte per frattura comminuta del cranio. Introduzione in vagina di un tubo di ferro lungo 50 cm e largo 4,5 cm con gravissime lesioni endoaddominali. Il cadavere fu trasportato via dal luogo del delitto e nascosto per 24 ore. Durante tale periodo fu divorato da un gatto, specie al viso. Rosicchiamento delle parti inferiori dei padiglioni auricolari.

Figg. 79 a e b (w). Cadavere roso parzialmente

Il soggetto fu trovato in un porcile. Morte cardiaca. In prossimità delle zone rose, specie in regione frontale destra, netti fori puntuti. Ciò dimostra quindi che il cadavere non fu divorato dal maiale bensì da un gatto. Cfr. a tal proposito E. L. Miloslavich: «Lesioni mortali del corpo di un alcoolista causate da maiali», Beiträge Ger.-Med. XV, 55 (1939).

Figg. 80a-b-c (P). Estesa perdita di sostanza della metà sinistra del viso, compresi la guancia e il padiglione auricolare, verosimilmente da rosicchiamento di animali

Incipiente putrefazione. Macchie ipostatiche nell'ambito della metà destra del viso, collo e parete toracica anteriore. Cute della metà destra del viso ricoperta da miceli bianchi.

Uomo 61enne scomparso da 5 giorni trovato cadavere in un fosso asciutto nel quale in stato di ebrezza alcoolica, cadde sbattendo col viso sulla scarpata opposta del fosso e riportò la frattura di una vertebra cervicale da iperestensione del capo.

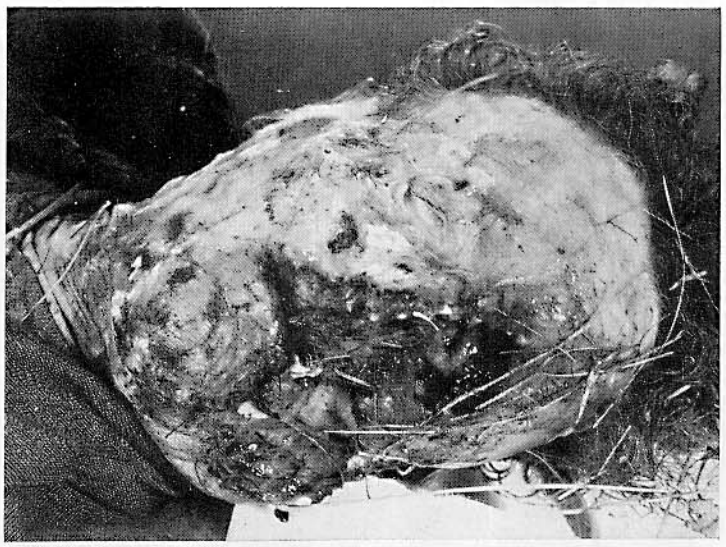

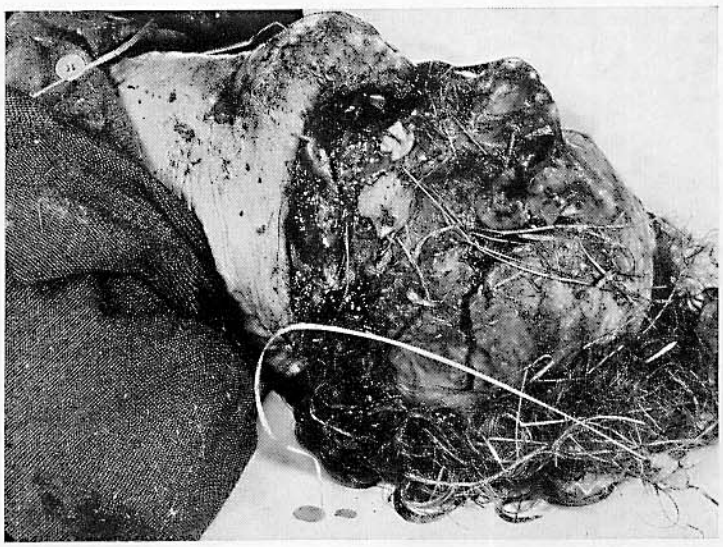

Fig. 81 (w). Cadavere semidivorato dalla fauna boschiva

Suicidio per impiccagione ad un albero. Il cadavere rimase sospeso assai a lungo. La corda sezionò il collo per cui il cadavere cadde sul terreno, salvo la testa che rimase appesa. Durante le riprese fotografiche da parte della polizia anche il capo cadde a terra.

2 Alterazioni cadaveriche particolari

Fig. 1 (P). Mummificazione parziale di un cadavere, conservato per circa 6 mesi dalla madre nella propria camera. Infanticidio mediante strangolamento. Miceli nell'ambito dell'addome, delle pliche articolari bilateralmente nonchè nel pavimento orale

A proposito della mummificazione vedi STRAUCH [6]. Tutti gli ifomiceti che invadono i cadaveri umani sono descritti e raffigurati nel lavoro di G. BIANCHINI [7]. Su reperti di ifomiceti in cadaveri esumati e loro significato medico-legale riferisce A. DOSA [8].

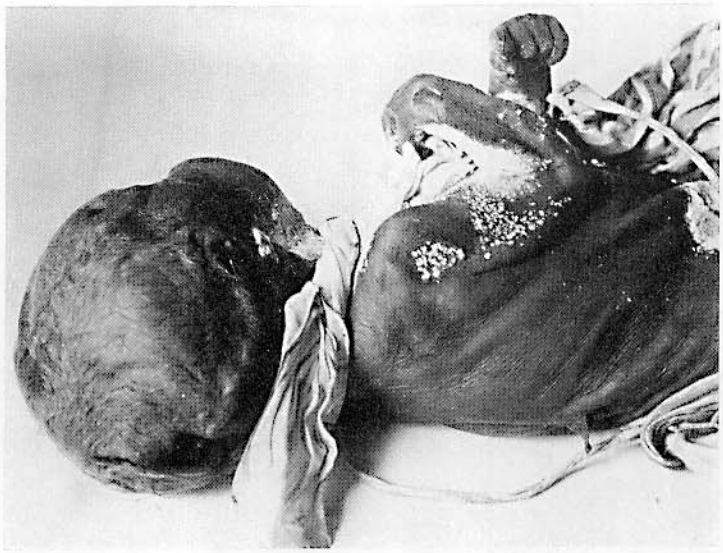

Figg. 2a e b (W). Mummificazione di un neonato

Le condizioni del preparato facente parte della raccolta del nostro Istituto non si sono modificate in 20 anni.



Fig. 3 a

Fig. 3 b

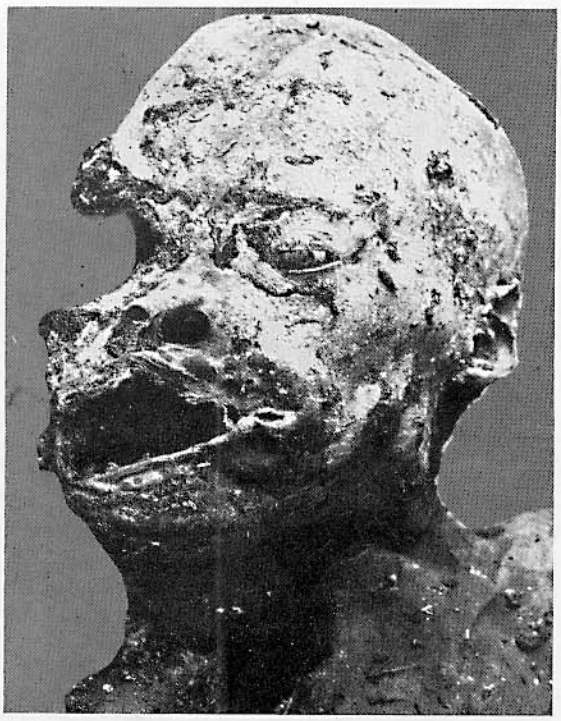

Fig. 3 c

Figg. 3 a-b-c (w). Mummificazione

Scolaro 7enne trovato cadavere dopo 2 anni di assenza, non lontano dalla sua abitazione in una cantina piena di ciarpame, in stato di mummificazione. Era stato certamente assassinato e il cadavere portato nella cantina. Causa mortis e movente del delitto oscuri, tuttavia certamente reato sessuale poichè il cadavere era denudato. I vestiti non furono ritrovati.



Fig. 3 d

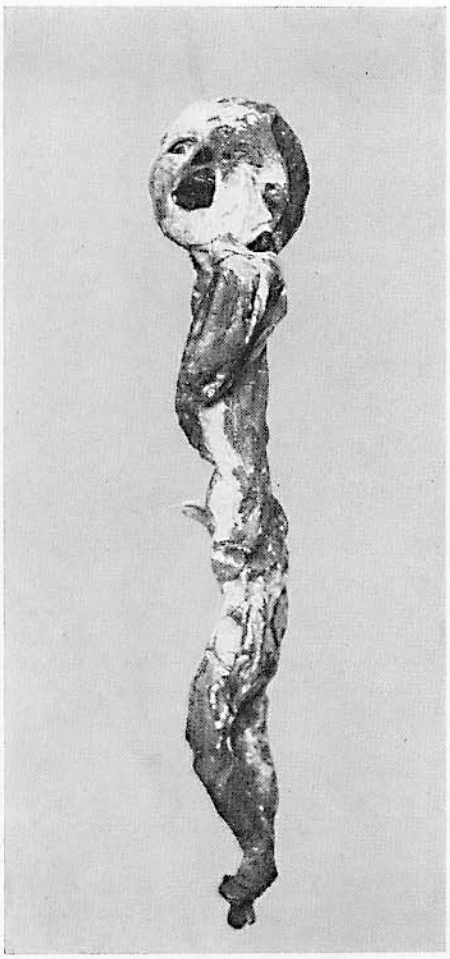

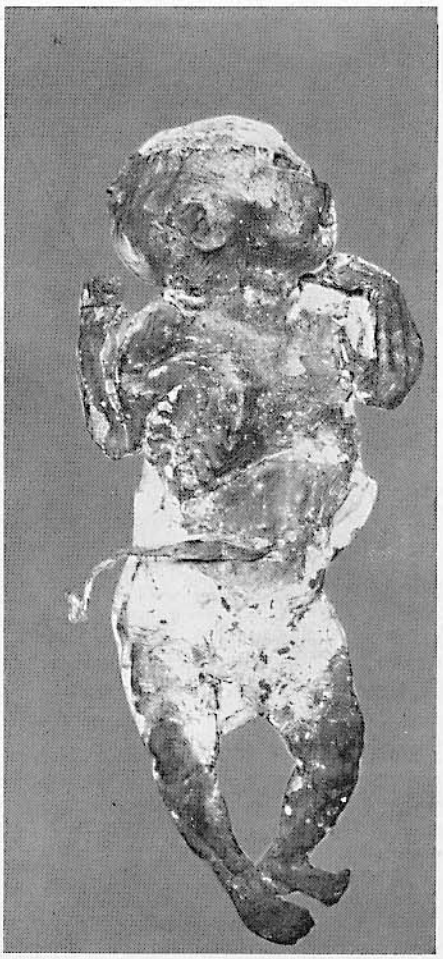

Figg. 4a e b (w). Neonato mummificato

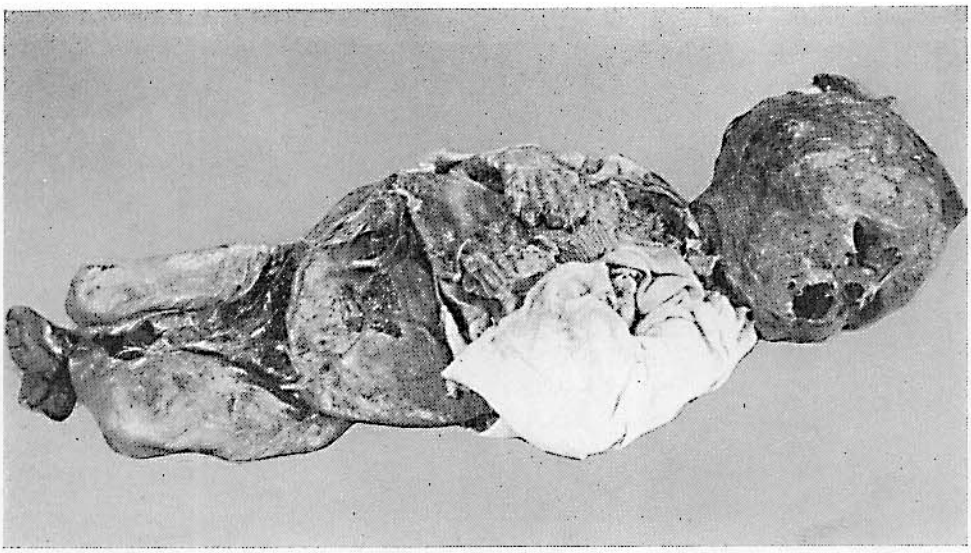

Fig. 5

Fig. 6

Fig. 5 (P). Mummificazione completa di un lattante

Trovato in una borsa da viaggio nascosta nel guardaroba della madre, sembra da soli 14 giorni. Assenza di segni di violenza. Roso estesamente da vermi. I cadaverini di lattanti e neonati, in condizioni adatte (brusca soppressione dell'umidità), si trasformano ben presto in mummie. Le più adatte condizioni permittenti sono il caldo asciutto e l'assenza di aria.

Fig. 6 (P) Mummificazione incipiente

L'inizio a chiazze, specie in regione orale, va interpretato quale effetto di macerazione (frequente la diagnosi di profani «Avvelenamento»). Donna 80enne trovata morta nella propria abitazione dove giaceva da 3 giorni. Causa mortis: polmonite.

Figg. 7a e b (P). Parziale mummificazione di un cadavere rimasto nel letto 56 giorni. Omicidio mediante gas illuminante. Miceli sulle mani e in regione inguinale

Fig. 8 (P)

In un pergolato fu trovata una vecchia mummificata la quale evidentemente durante uno stato confusionale notturno era scivolata nella sua veranda assai mal tenuta ed aveva urtato col capo contro una lastra di vetro ripotando lacerazione a bordi netti del cuoio capelluto e frattura comminuta avvallata del cranio in direzione tangenziale.

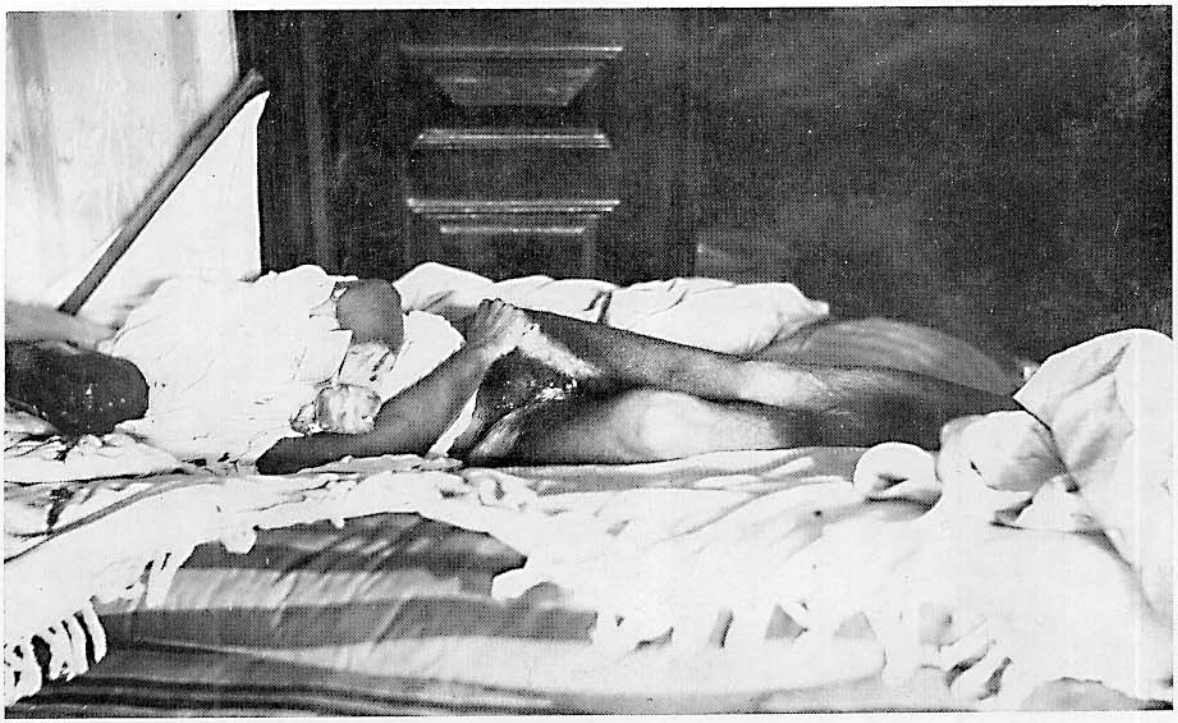

Fig. 7 a

Fig. 7 b

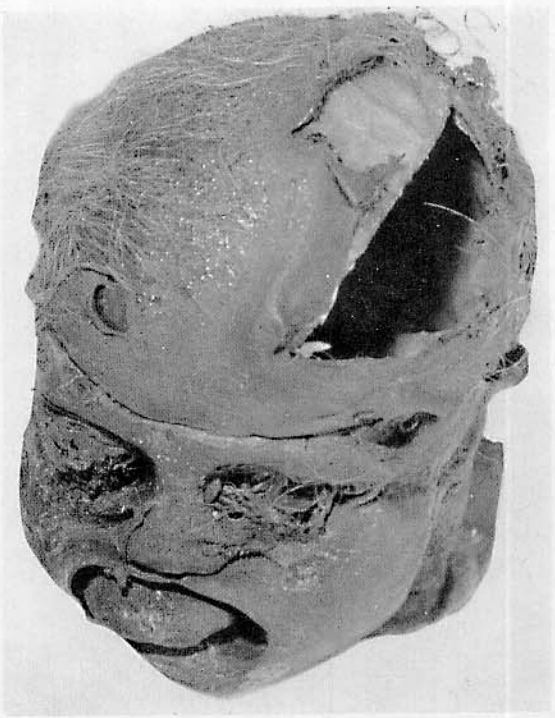

Fig. 8

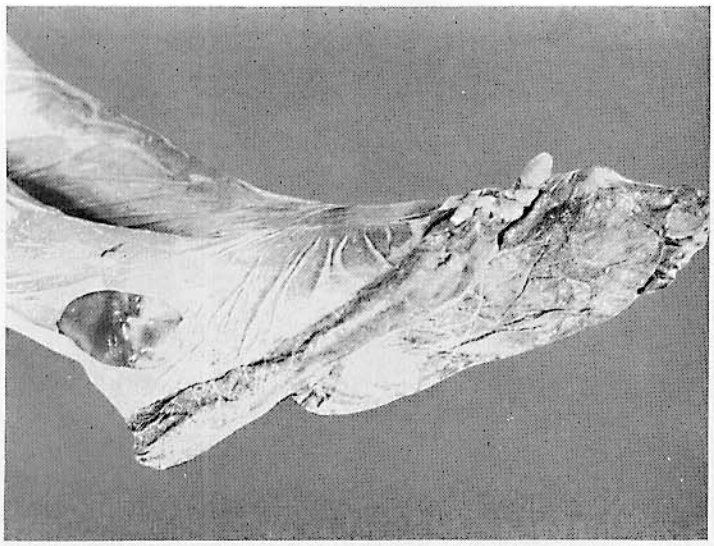

Fig. 9

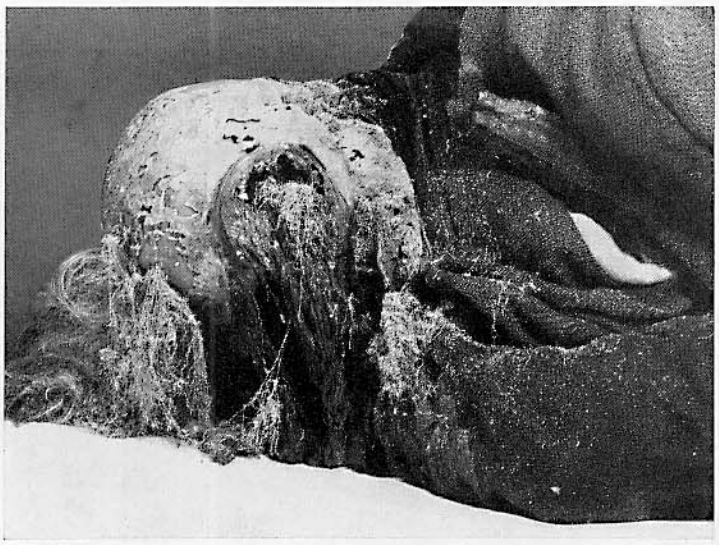

Fig. 10 a

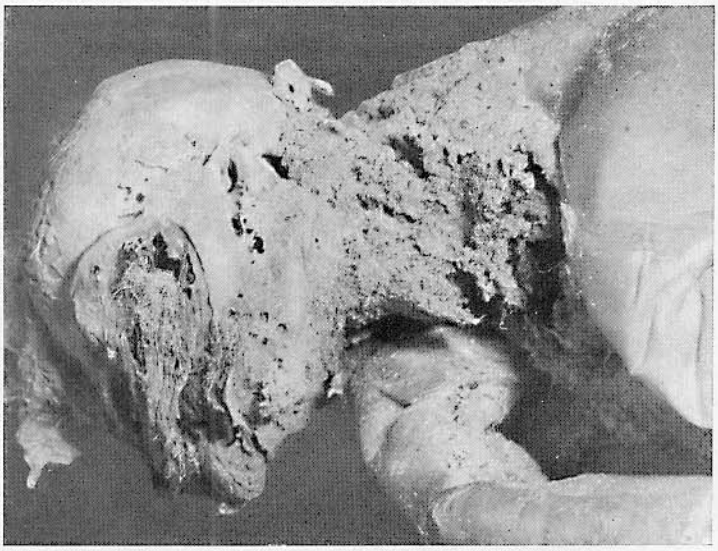

Fig. 10 b

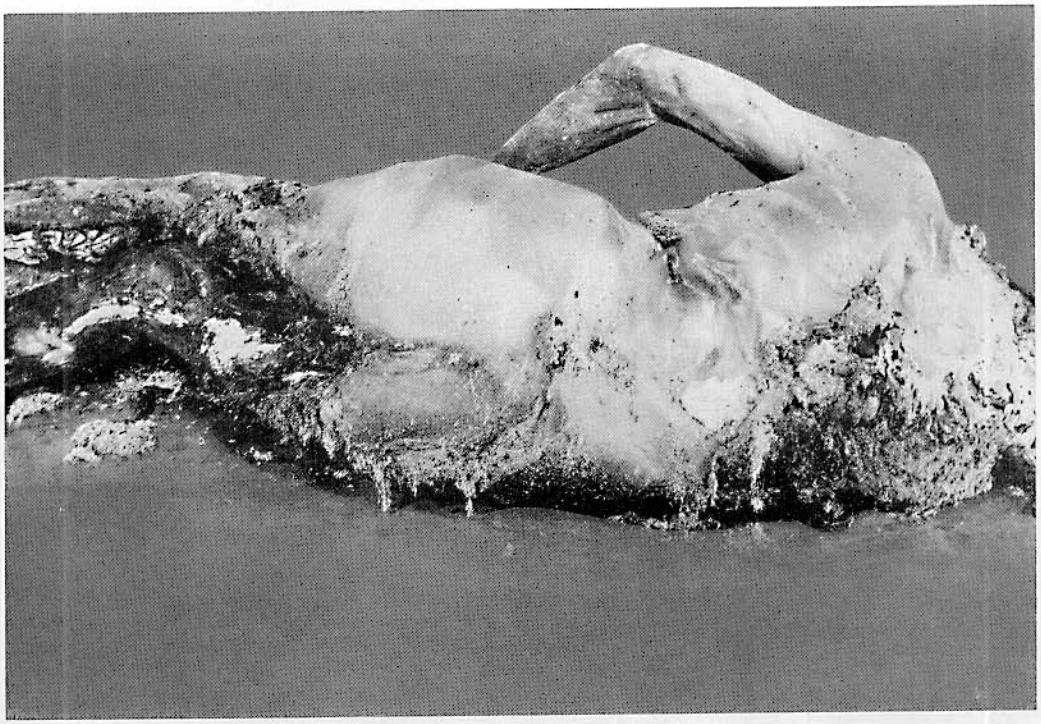

Fig. 10c

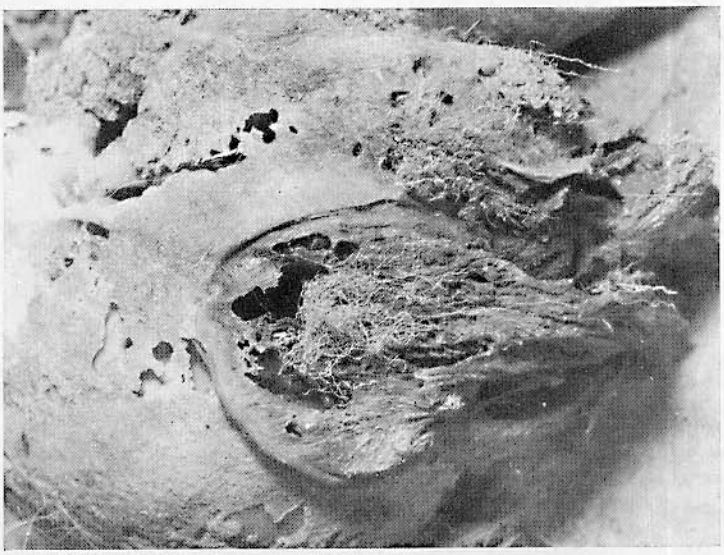

Fig. 10d

Fig. 9 (P). Mummificazione dei piedi

L'epidermide del dorso del piede e della gamba era sollevata da raccolta di gas della putrefazione. Cessata la putrefazione e progredendo la mummificazione, assunse aspetto pergamenaceo e si applicò all'ipoderma a guisa di una calza. La consistenza e l'aspetto della pianta dei piedi erano uguali a quelli di una suola da scarpe.

Figg. 10 a-b-c-d (P).

Spiccati segni di mummificazione e sviluppo di ifomiceti sulla superficie corporea e all'interno del corpo. Segni diffusi di rosicchiamento di vermi nell'ambito del tronco e negli organi interni. Sviluppo di miceli sulla superficie corporea, specie nell'ambito del collo e sulla faccia interna di ambedue le cosce. La procidenza raggiata di ife dalle cavità orbitarie è stata da noi più volte osservata (cfr. G. BIANCHINI [7]).
Cadavere di uomo 69enne trovato mummificato nella sua abitazione dove giaceva da circa 10 mesi. Non fu possibile rilevare una sicura causa mortis; probabilmente dovuta ad insufficienza cardiaca.



Fig. 11 a

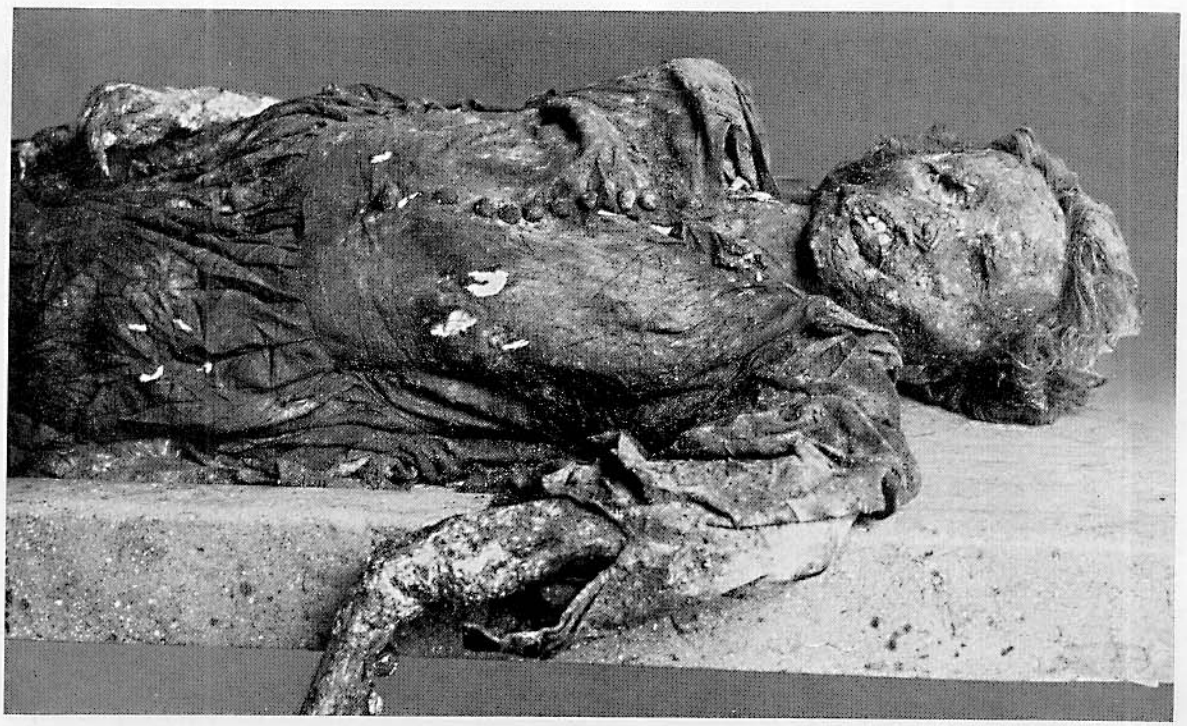

Fig. 11 b

Figg. 11 a-b-c-d-e-f-g (w). Omicidio mediante strangolamento e ferita cardiaca da punta

Il cadavere della 17enne, assente da un anno circa, fu trovato in una cava di sabbia, da bambini che giocavano.

10 ferite da punta e taglio in regione precordiale, una ferita da punta nel lobo epatico sinistro, 7 ferite da punta nella parete del ventricolo sinistro, 10 ferite penetranti del pericardio, 3 ferite penetranti dell'emidiaframma sinistro; sezione della 4ª e 7ª cartilagine costale sinistre nonchè frattura della 9ª costola. Calzoni integri. Ioide e cartilagini laringee integri. Assenza di sperma nella vagina e nell'utero.

Formazione di adipocera: perchè ciò avvenga non è indispensabile che al cadavere pervenga umidità dall'esterno. Nei cadaveri succulenti la formazione di adipocera può essere avviata dal liquame putrefattivo. Sulla formazione dell'adipocera vedi letteratura in W. Reimann [9] (formazione precoce), G. Strassmann e Fantl [10], S. Goy e E. Wende [11] nonchè E. Remy [12] (Chimica dell'adipocera).

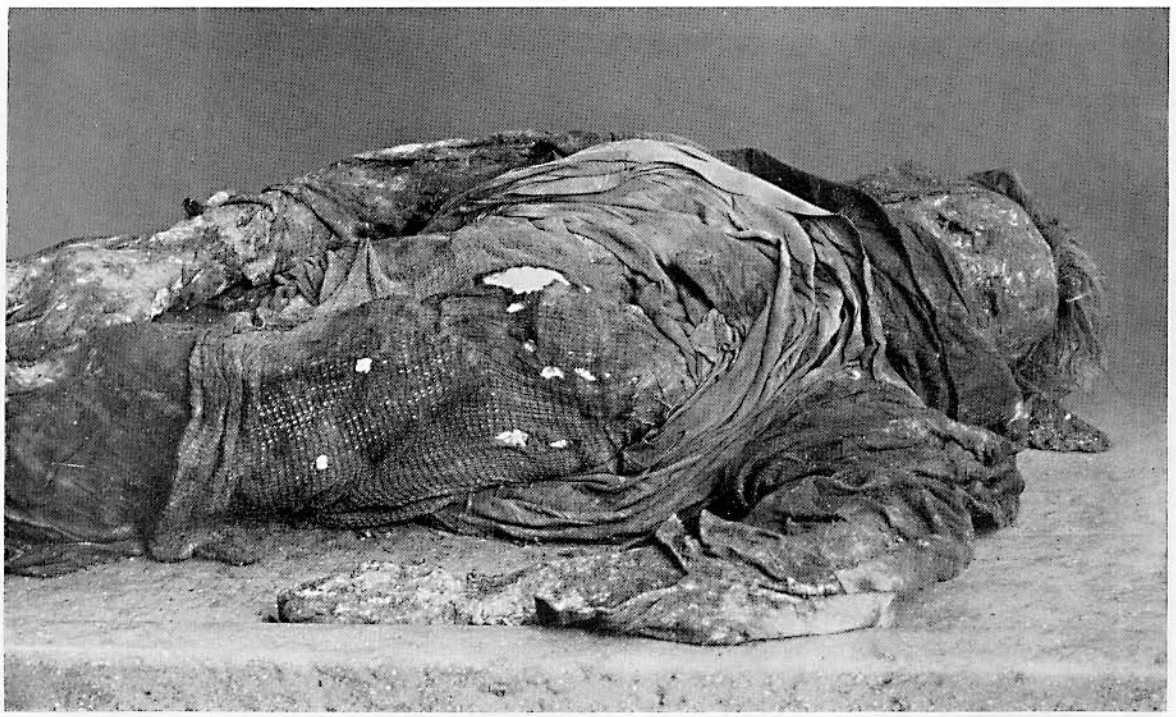

Fig. 11 c

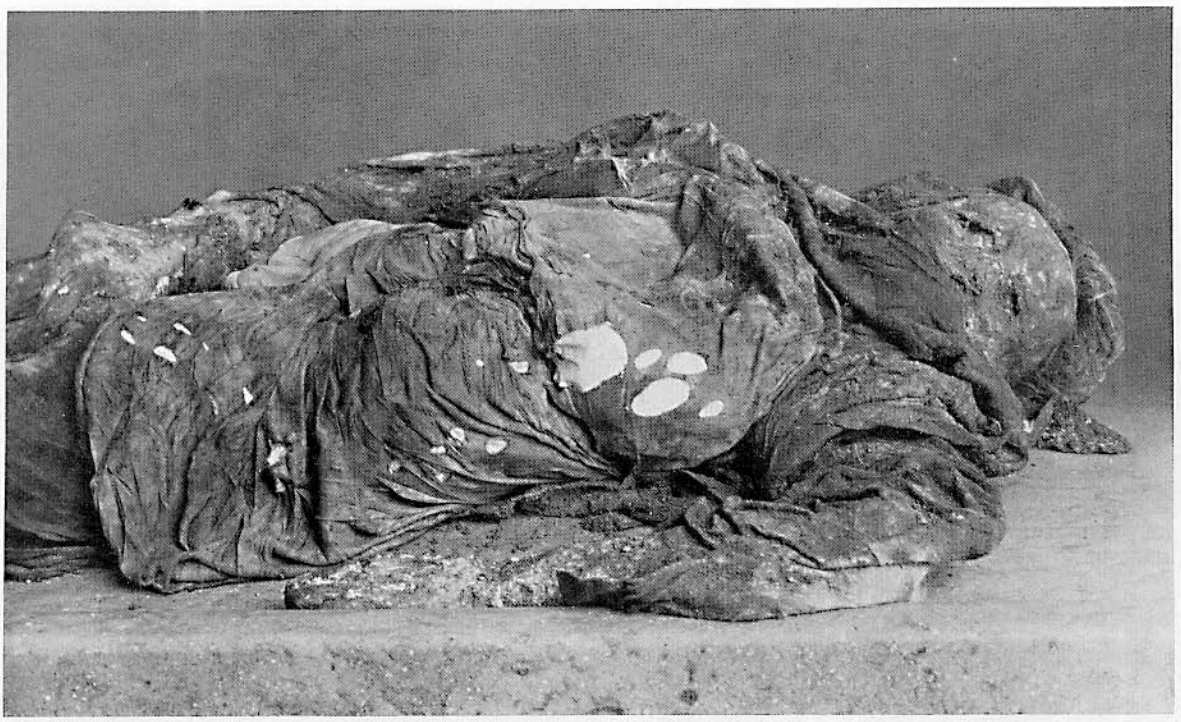

Fig. 11 d

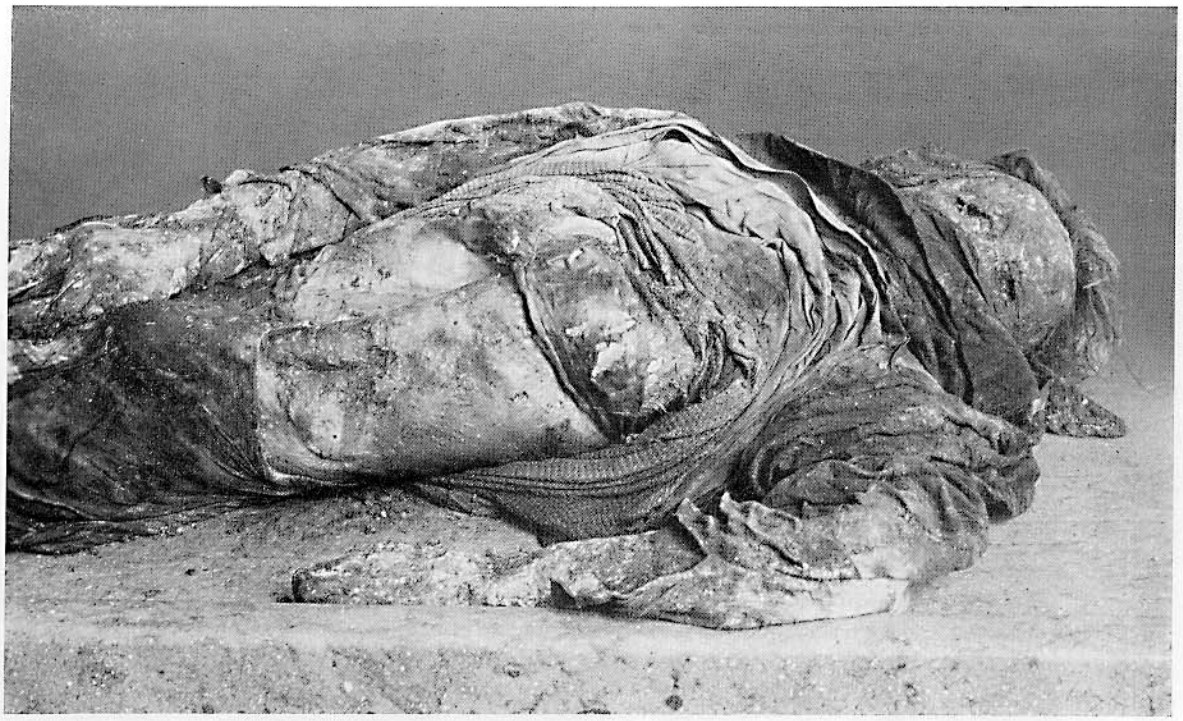

Fig. 11 e

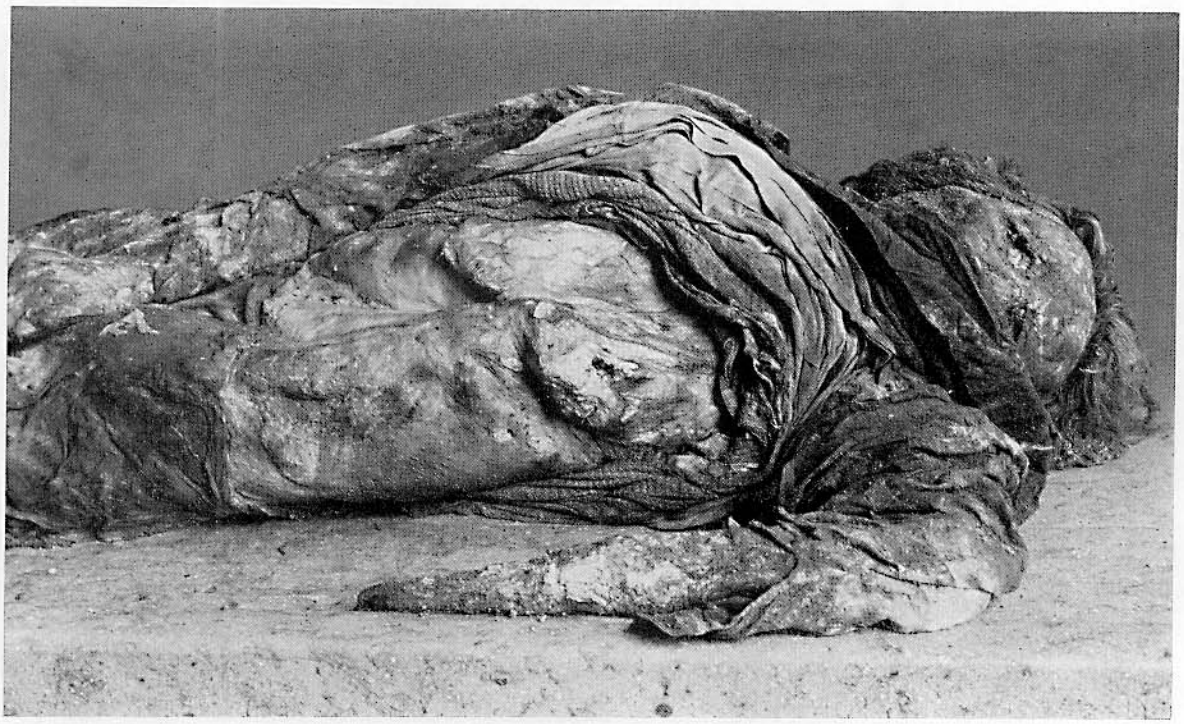

Fig. 11 f

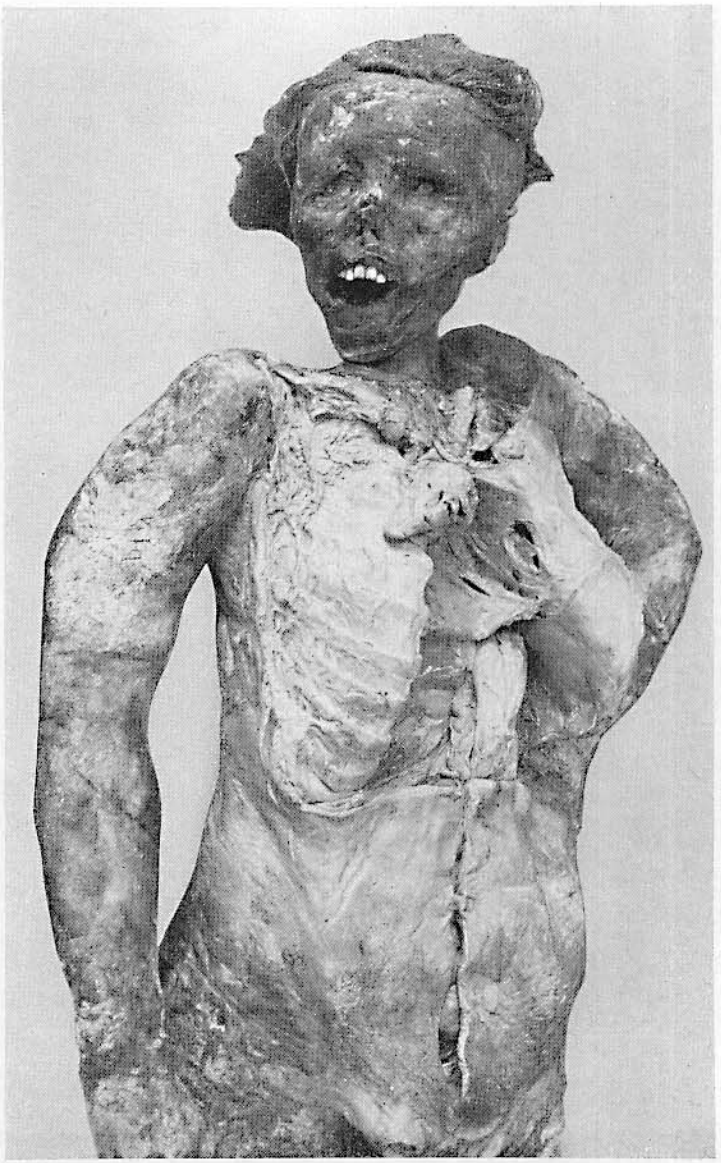

Fig. 11 g



Figg. 12a-b-c-d (w). Tipica mummificazione naturale

Il cadavere di un uomo 25enne, assente da 3 mesi, fu trovato, con addosso soltanto la camicia, in cantina sotto una cassa, mummificato. Fu verosimilmente ucciso dal suo amico, il quale dopo il delitto si suicidó mediante gas. L'omicida aveva ucciso il suo amico (grave frattura comminuta della metà destra del cranio) per rubargli 30 marchi; a casa sua furono trovati la giacca e i pantaloni dell'amico macchiati di sangue. Sul cadavere dell'omicida furono inoltre rilevate ferite da sgraffio.

Fig. 12 a

Fig. 12 b

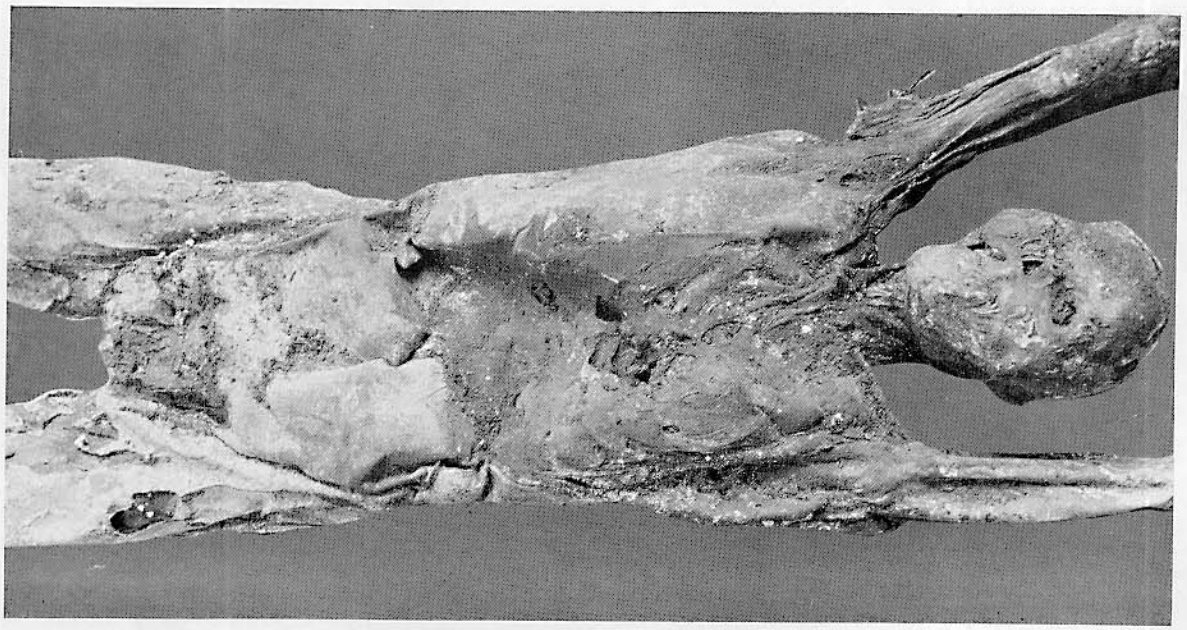

Fig. 12 c

Fig. 12 d

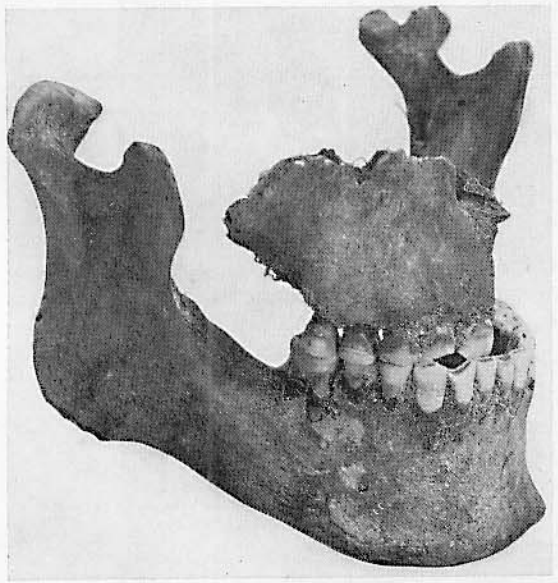

Figg. 13 a e b (w). Esumazione a distanza di vari anni

Ignoti i particolari. L'importanza del caso sta nella evidentissima lacuna da pipa della dentatura e nella invasione da parte di radici d'albero dell'intera colonna vertebrale.



Fig. 14 a

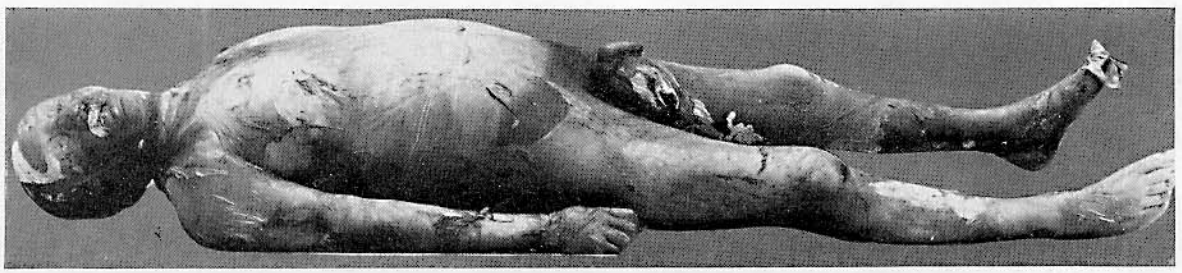

Fig. 14 b

Figg. 14a e b (w). Esumazione dopo 4 settimane

Uomo 62enne, morso da un cane il 23–2 e ricoverato immediatamente in ospedale. Sepolto il 22–6, autopsia il 22–7.

Sui dati e i risultati delle autopsie dopo esumazione, vedi letteratura in M. NORDMANN [13] e F. KLEMP [14]. Particolarmente importante è il metodo di congelamento del cranio dei cadaveri esumati (mediante miscuglio di ghiaccio e sale) di G. PANNING [15].

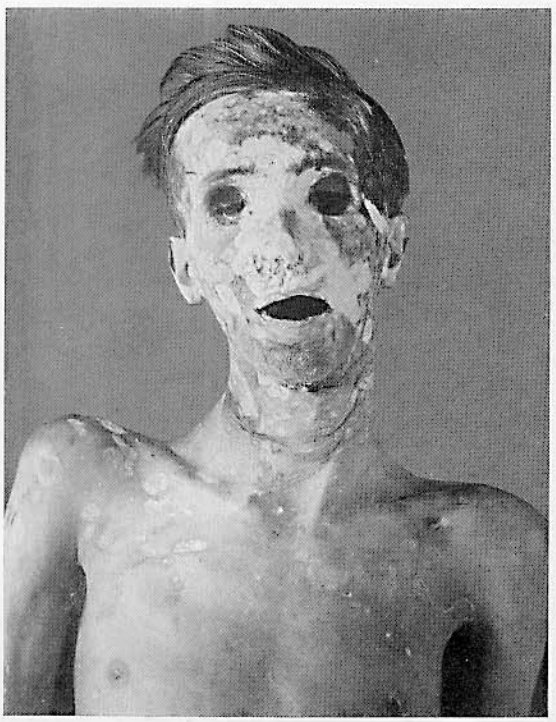

Fig. 15

Fig. 15 (w). Esumazione dopo 69 giorni

Uomo 37enne. Avvelenamento con gas in data 11 2. Morte per tubercolosi il 3 4. Il 10 6 autopsia per chiarire il rapporto causale tra avvelenamento da ossido di carbonio e morte.

Fig. 16a

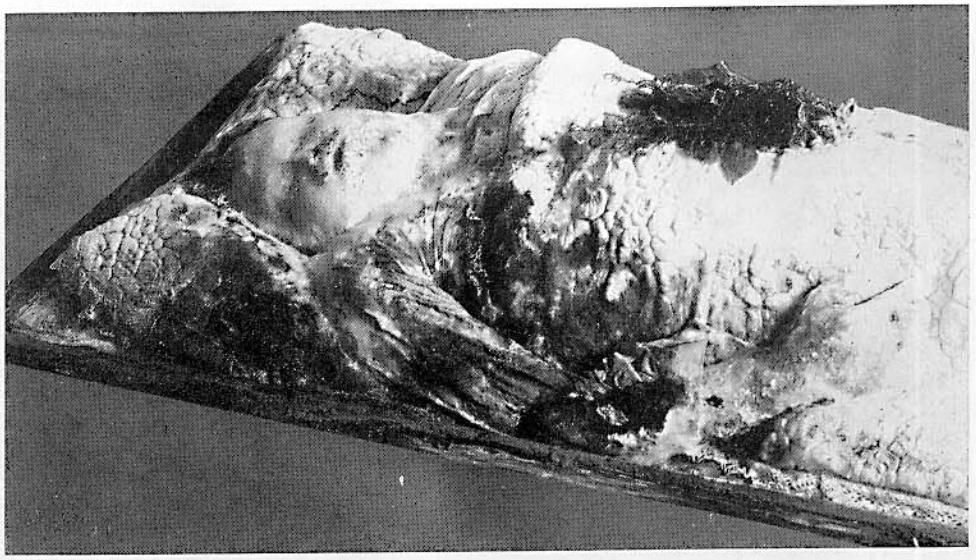

Fig. 16b

Figg. 16a e b (w). Esumazione dopo 5 mesi e 16 giorni

I familiari dell'uomo 40enne sospettarono un omicidio mediante avvelenamento da parte dell'amante. Causa mortis sul certificato di morte: «miocardite». Nessun segno di avvelenamento. Estesissimo sviluppo di ifomiceti bianchi.

Fig. 17 (w). Esumazione dopo 4 anni circa

Formazione di adipocera. Buona conservazione del vestiario.

Fig. 17

Fig. 18

Fig. 18 (W). Esumazione dopo 5 anni da terreno argilloso umido. Putrefazione, essiccazione e decomposizione associate

Suicidio per impiccagione. Ancora netto il solco della corda. Bisogna star particolarmente attenti alla eventualità di pseudosolchi da corda. A causa della putrefazione le parti molli del collo possono notevolmente tumefarsi sì da determinarsi una impressione a colletto. Quest'ultima, allorquando i vestiti finiscono col cedere a causa della compressione, in seguito a formazione di adipocera può trasformarsi in un pseudosolco da corda. Anche se la inumazione risale ad epoca lontana si può tentare di eseguire l'esame istologico; secondo RAESTRUP [16] infatti è possibile rilevare ancora molti reperti istologici. Nei cadaveri inumati in inverno o comunque nella stagione fredda è possibile rilevare, anche a distanza di 85 giorni al massimo, (WALCHER [174]), dei particolari istologici, anche mediante colorazione del nucleo e perfino mediante la reazione ossidasica. Cfr. a tal proposito le comunicazioni di W. WEIMANN [17] sui reperti istologici encefalici nell'esumazione. La celebre regola di CASPER, secondo cui le alterazioni postmortali permangono, all'aria, nell'acqua e nel terreno, secondo il rapporto 1 : 2 : 8 (ossia, 1 settimana di putrefazione all'aria corrisponde a 2 settimane di putrefazione nell'acqua, ecc.), non è valida, come affermò appropriatamente WALCHER, per i reperti microscopici. Per questi spesso vale il rapporto 1 : 8 (10–20). A distanza di settimane dalla inumazione si potè addirittura valutare il grado di steatosi epatica.

Fig. 19

Fig. 19 (P). Esumazione per sospetto avvelenamento (da ipnotici)

Cadavere di uomo 88enne sepolto da 10 settimane.
Cadavere alterato dalla putrefazione, ricoperto da miceli. Putrefazione degli organi interni. Aderenze tra polmoni e pleura parietale. Netta calcificazione generalizzata delle arterie, specie delle coronarie con stenosi all'altezza delle biforcazioni del ramo discendente della coronaria sinistra presso il margine sinistro del cuore all'altezza della punta. Ernia ombelicale e diaframmatica; duodeno accolto in quest'ultima. Fibrosi macroscopica della superficie renale con assottigliamento della corticale e proliferazione di adipe con formazioni callose nella pelvi renale. Non furono trovati residui di compresse. L'aumentata imbibizione polmonare, specie delle parti antero-superiori, fece ritenere che tale alterazione non fosse stata causata soltanto dalla putrefazione. Il maggior accumulo di liquido nei polmoni è un reperto spesso rilevabile negli avvelenamenti da ipnotici. Indispensabile la ricerca quantitativa degli ipnotici.



Fig. 20

Fig. 20 (P). Esumazione dopo 6 anni per sospetto uxoricidio

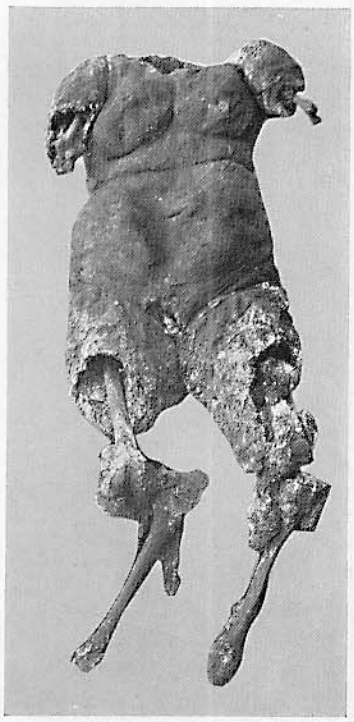

Fig. 21

Fig. 21 (W). Formazione di adipocera

Il cadavere fu portato a riva dalla corrente di un fiume. Netta formazione di adipocera. Mammelle ben riconoscibili.

Figg. 22 a e b (W). Formazione di adipocera alla gamba di un cadavere femminile

Malgrado gli arti fossero rimasti a lungo in acqua, si riuscì a determinare il sesso esaminando la cartilagine articolare (cfr. FÜNFHAUSEN e JENTZSCH [177]). La cartilagine resiste assai a lungo alla putrefazione! WALCHER [174] scrisse: «Non ho mai visto cartilagini invase da batteri».

Figg. 22 a e b

Fig. 23 a

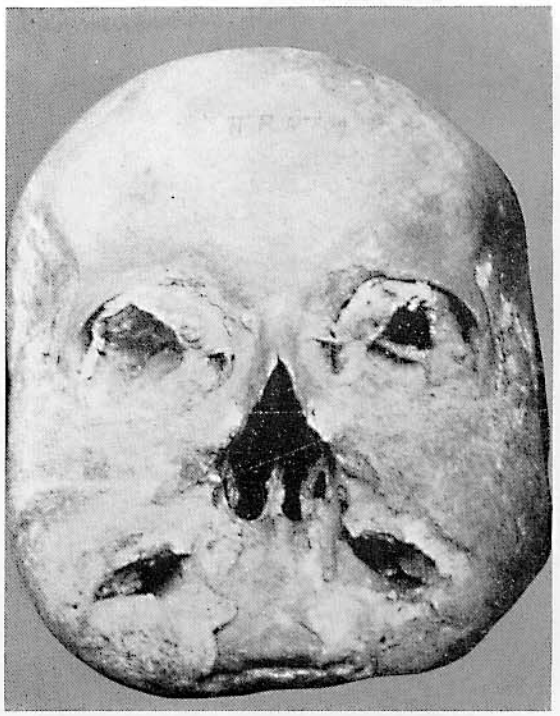

Fig. 23 b

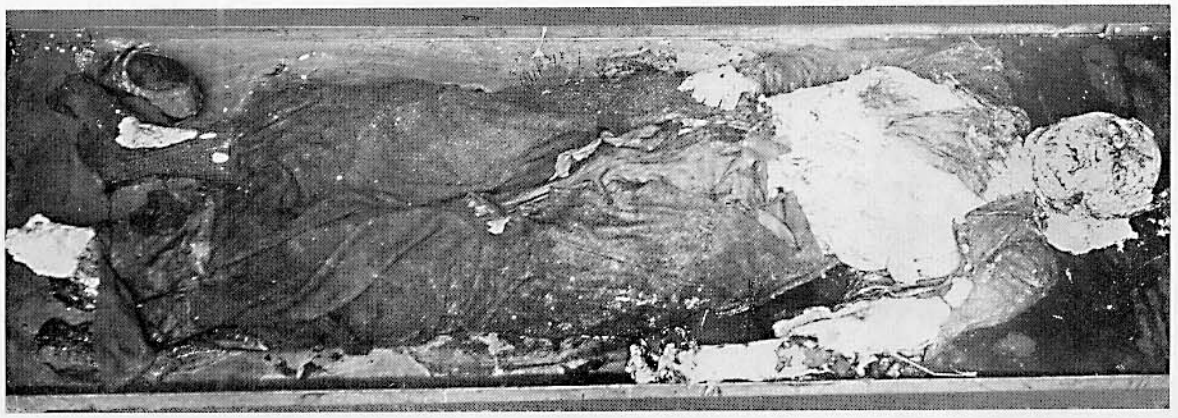

Fig. 23 c

Figg. 23 a-b-c (w). Formazione di adipocera

Tipica consistenza cornea della cute.
La bolla di BICHAT caratterizza spesso l'aspetto del viso nei cadaveri in cui si è formata adipocera.

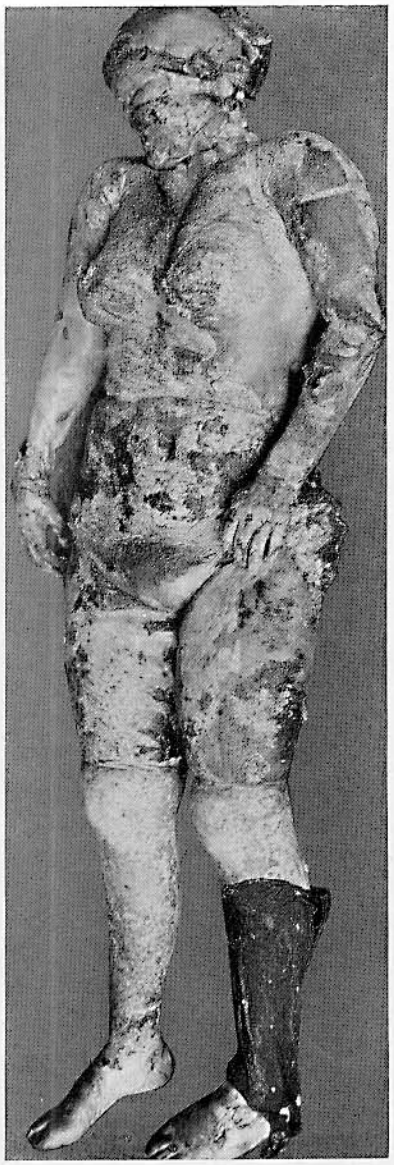

Fig. 24 a

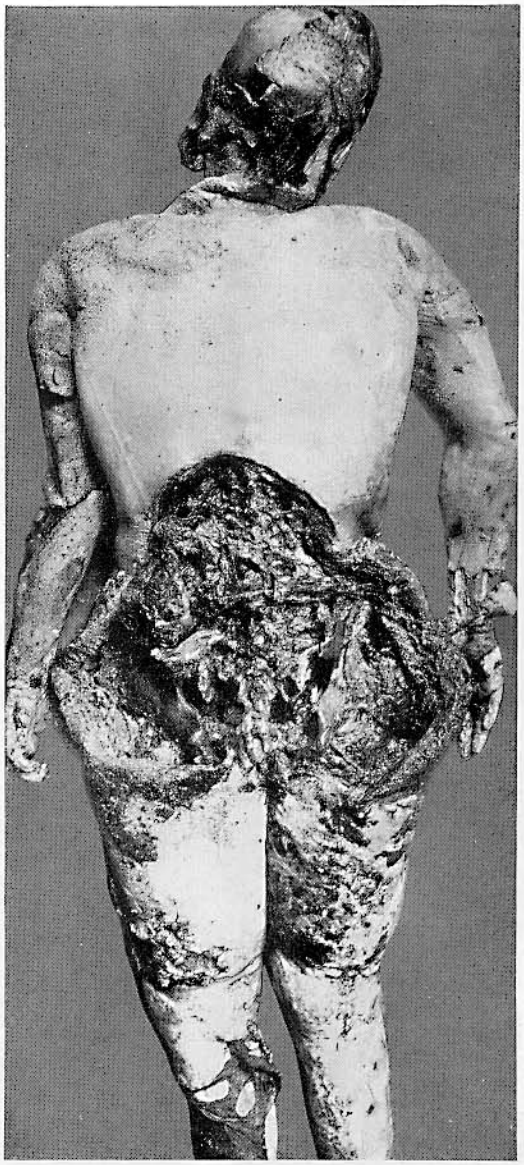

Fig. 24 b

Figg. 24a e b (w). Formazione di adipocera e rosicchiamento da ratti

Cadavere di donna 22enne estratto dall'acqua a distanza di 6 mesi dalla scomparsa.

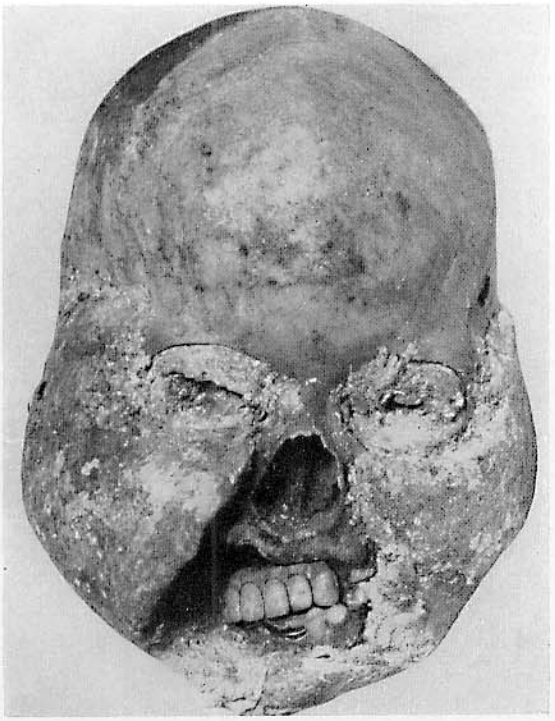

Fig. 25

Fig. 26

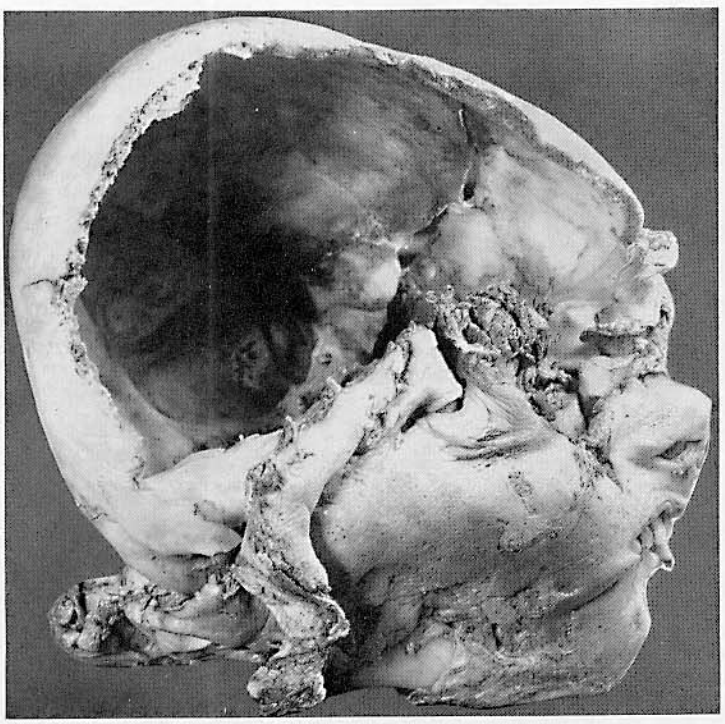

Fig. 27

Fig. 25 (W). Tipiche perdite di sostanza delle ossa del cranio e della faccia nella trasformazione completa del capo in adipocera

Fig. 26 (P). Netta formazione di cavità da usura delle parti molli nella trasformazione a corazza in adipocera dell'adipe sottocutaneo (parete toracica laterale senza braccio)

Fig. 27 (P). Formazione di adipocera. Il cranio fu estratto da un fiume. Il soggetto era caduto da grande altezza a capo in giù in prossimità della riva

3 Posizioni particolari del cadavere

Figg. 1 a e b

Fig. 2



Figg. 1a e b (w). Il celebre caso di Wahncau

Cadavere di donna 45enne trovato in piedi, alquanto inclinato, in un cortile. Sotto i vestiti, sul terreno, un cumulo di feci. Braccia conserte. Morte, verosimilmente, in coma uremico. In questo caso è realmente difficile *non* credere ad una rigidità mortale catalettica. (Cfr. sull'argomento i contributi di LOCHTE e BAUMANN, nonchè di KIWULL su Dtsch. Ztschr. Ger.-Med. *3*, 349 e segg. [1924].)

Fig. 2 (w). Posizione particolare di un cadavere

Il colpito fu trovato, in piena estate, seduto nel suo capanno. Causa mortis: paralisi cardiaca. Putrefazione di alto grado del cadavere. I vicini si accorsero dell'avvenuta morte poichè uno sciame di mosche ed altri insetti entrava ed usciva tutto il giorno attraverso la finestra aperta del capanno.



Fig. 3 (w). Asserito rigor mortis catalettico

Suicidio mediante ferita al capo da proiettile sparato con pistola di ordinanza della polizia (Walther 7,65).

Fig. 4 (w). Morte improvvisa da causa naturale (morte cardiaca)

Particolare posizione del cadavere, in quanto il soggetto (47enne) cadde con una coperta sul braccio da un sofà, rovesciando un tavolinetto in modo tale che un piede di esso andò a poggiarsi sulla sua fronte.

Fig 5a

Fig. 5b

Figg. 5a e b (P). Particolare posizione di un cadavere (omicidio)

a dopo aver allontanato il tavolo;
b dopo aver allontanato la sedia e il tavolo. Sullo sfondo, il letto.



Fig. 6a

Figg. 6a e b (w). Caratteristica posizione di un cadavere

Non delitto. Morte naturale. Accesso epilettico? Caduta dal letto.

Fig. 6b

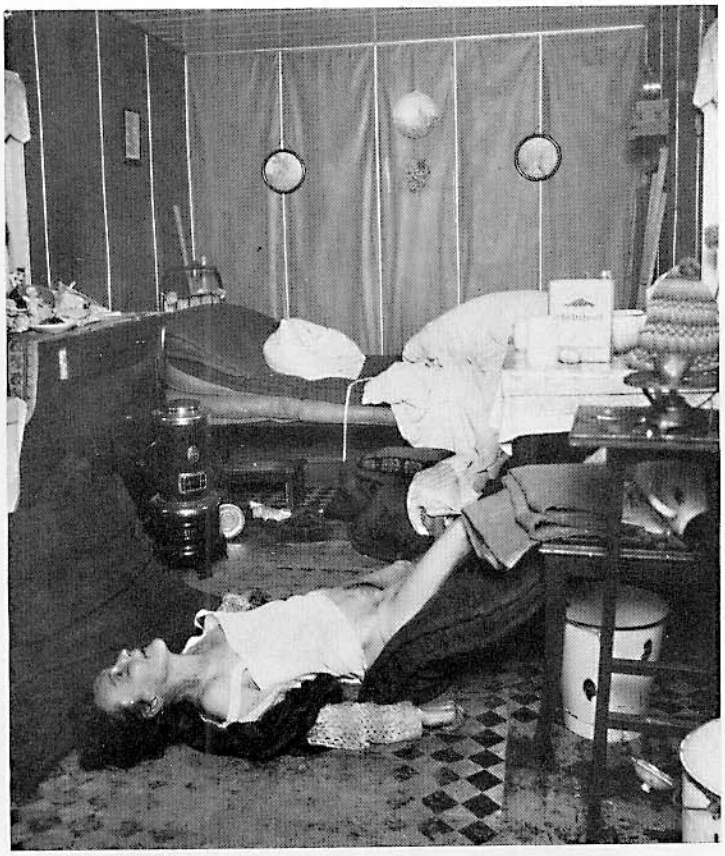

Fig. 7 a

Figg. 7a e b (w). Denudamento e cosidetta «posizione da omicidio con stupro» del cadavere

La donna 47enne fu trovata morta nella propria abitazione in circostanze inizialmente sospette. Morte naturale.

Fig. 7 b

Fig. 8 a

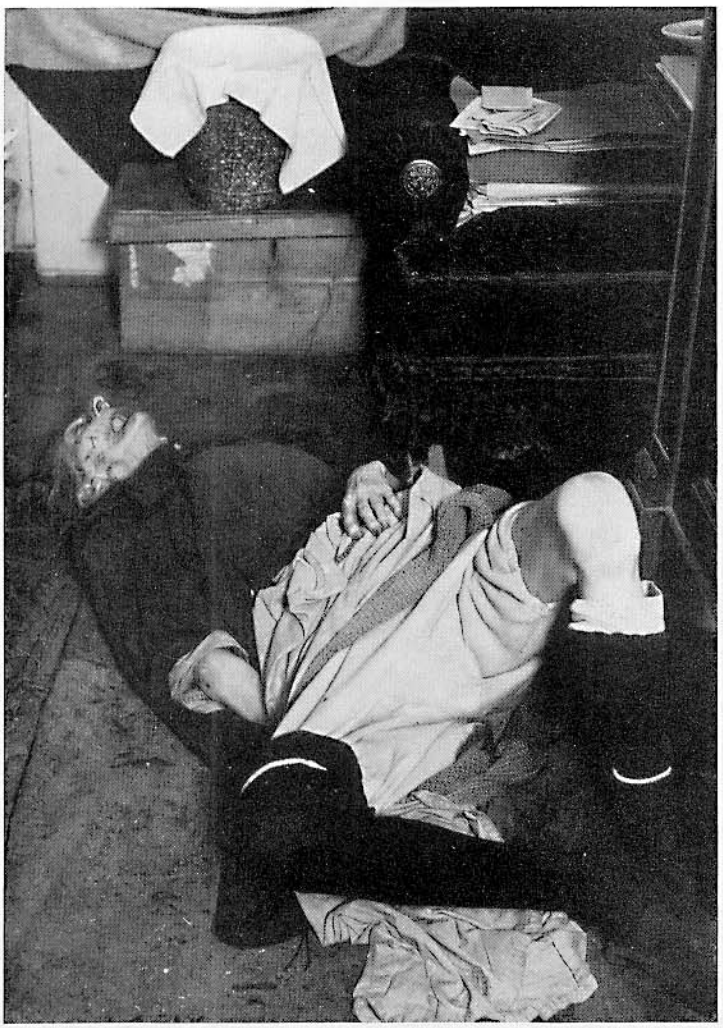

Fig. 8 b

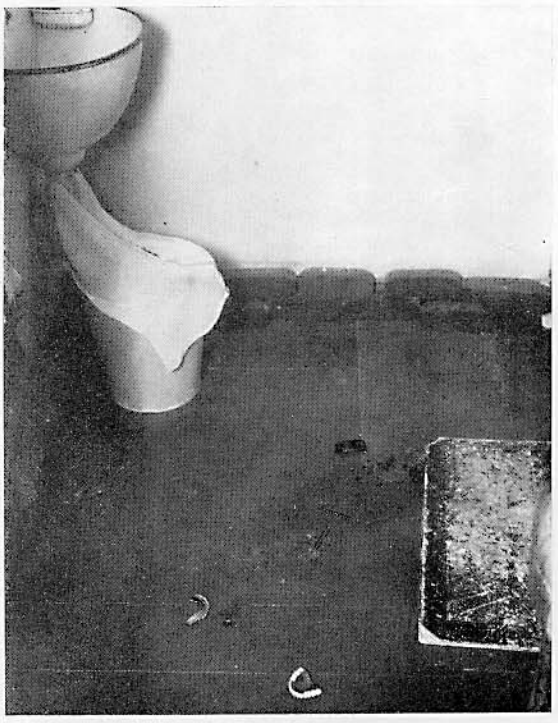

Figg. 8 a e b (w). Cosidetta «posizione da omicidio con stupro». Cadavere semigiacente sul sofà

La donna, verosimilmente colta da lipotimia, cadde sul pavimento perdendo la dentiera. Emissione di feci. Nessun dato a favore di avvelenamento da ossido di carbonio.

Fig. 9 (w). «Posizione da omicichio con stupro» in un caso di morte improvvisa da emorragia cerebellare in donna 53enne

Convegno con l'ex amico. Libagioni abbondanti. Nel congedarsi, la sera precedente, accompagnò per un certo tratto (5–6 minuti circa) l'amico. Il mattino seguente fu trovata cadavere nella propria abitazione, chiusa.

Fig. 10a

Fig. 10b

Figg. 10a e b (w). Singolare posizione di un cadavere in un caso di morte improvvisa da causa naturale

Durante lo sviluppo di una emorragia cerebrale, la donna ebbe verosimilmente nausea e dovette vomitare, per cui andò in bagno. Evidentemente, mentre cercava di pulire il lavandino in cui aveva vomitato perse la coscienza cadendo riversa sul lavandino. L'attizzatoio, col quale aveva cercato di pulire il lavandino, s'impigliò nel vestito sorreggendo nella caduta la parte superiore del corpo. Fuoruscita di liquame putrefattivo dalla bocca e dal naso. La mano pendente divenne tumefatta e fortemente cianotica a causa dell'ipostasi.

Fig. 11

Fig. 12



Fig. 11 (P).
Posizione singolare di un cadavere

Suicidio mediante recisione della radiale al polso destro con un rasoio. La figura dimostra come i profani valutano assai in eccesso la quantità di sangue del nostro corpo. I suicidi di questo genere preparano infatti tipicamente grossi vasi, catini o secchi.

Fig. 12 (W).
Posizione singolare di un cadavere

Donna, 75enne, litigiosa, portata a seminare zizzania nelle famiglie della figlia e del figlio, per cui spesso era causa di spiacevoli litigi. Il genero era un beone senza impiego. Uccise la suocera percuotendola al capo con un manubrio di ferro. Dopo il delitto si suicidò con arma da fuoco.

Fig. 13 a

Fig. 13 b

Figg. 13a e b (w). Particolare posizione di un cadavere

Ferita alla gola. Suicidio. Il coltello usato fu trovato sotto il cadavere.

Fig. 14 a



Fig. 14 b

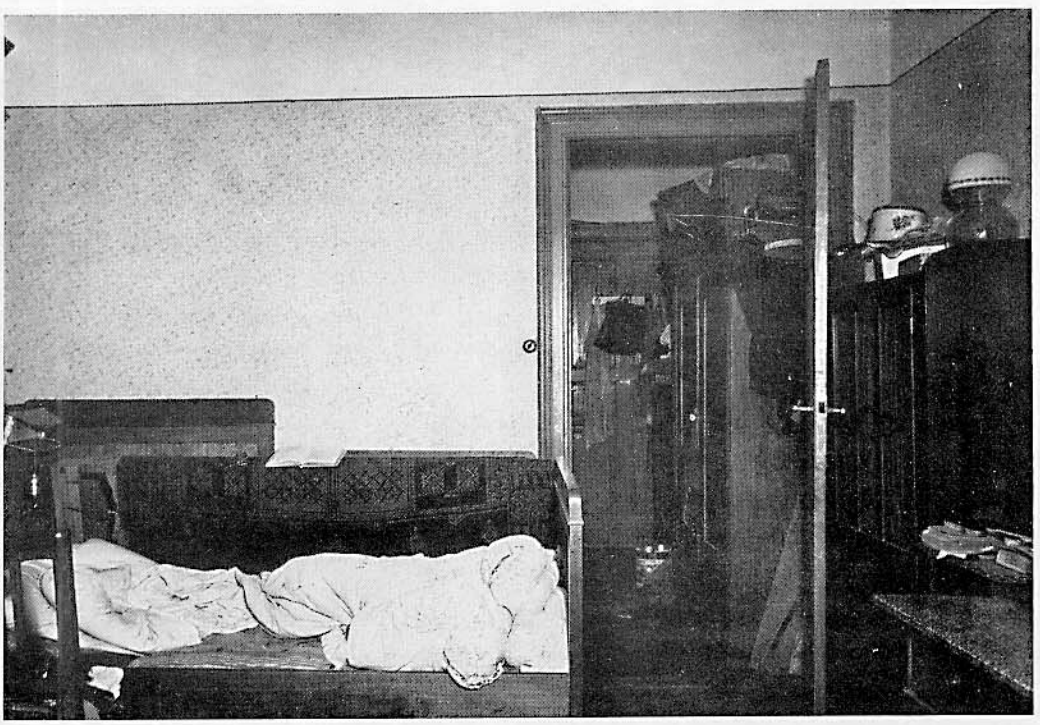

Figg. 14a e b (w). Particolare posizione di un cadavere

Donna 52enne, alcoolista. Da anni beveva senza alcun freno. Fu trovata nuda nell'acqua saponata della vasca da bucato, contenente panni a bagno. Manifestamente morte improvvisa da causa naturale. Dato lo stato di putrefazione cadaverica non si riuscì a dimostrare la presenza di alcool. Le constatazioni sul luogo fecero rilevare che la donna si era sciacquata la bocca stando in piedi tra vasca e lavandino. Cadendo all'indietro andò a finire nella vasca da bucato, mentre il bicchiere le scivolò dalla mano e cadde anch'esso rompendosi. La donna era assai disordinata e sudicia. Per il suo comportamento in generale e per le sue sbornie in particolare le era stato proibito frequentare una bettola vicina.

Fig. 15 a



Fig. 15 b

Figg. 15 a e b (w). Introduzione di 7 sassi nella vagina di una donna in stato di notevole ebrezza alcoolica, abbandonata al suo destino completamente nuda. Morte per etilismo acuto e congelamento

La morta fu trovata all'inizio di marzo su un terreno ingombro di macerie. Accanto e al di sotto di essa vi erano due mocassini da donna neri, una camicetta di cotone rosa, una sottoveste di raion ed un vestito da donna color sambuco con la chiusura-lampo strappata. Donna 20enne, alta m 1,53, piuttosto gracile, assai sporca di sabbia. In relazione alla singolare posizione del cadavere, le macchie ipostatiche si erano manifestate in sedi particolari. 9,5 cm al disopra del sopracciglio sinistro e 11 cm al disopra del meato uditivo, lacerazione della lunghezza di 4 mm con estesa infiltrazione sanguigna sottostante. Analoga lacerazione, lunga 5 mm più in dietro, sul parietale sinistro, nonchè una perdita di sostanza, insanguinata, del cuoio capelluto, dal diametro della moneta di due marchi approfondentesi fino al pericranio. Ecchimosi sottocongiuntivali sfumate. Imponente infiltrazione sanguigna dell'occhio sinistro. In regione sopraorbitaria sinistra una macchia cianotica; sulla glabella essiccazione cutanea, senza sangue al disotto di essa. Sulla fronte alcune zone più piccole di essiccazione cutanea. Sulla radice del naso uno sgraffio trasversale, lungo 1,2 cm; 4 mm al di sotto di esso un altro, lungo 5 mm e una essiccazione cutanea del diametro di una lenticchia. Sulla guancia sinistra sgraffi superficiali e una lacerazione; al di sotto, tessuti contusi, infiltrati di sangue e con cavità emorragiche. Essiccazioni cutanee sulla metà destra del viso, senza emorragia sottostante. Labbro inferiore coperto da croste sanguigne con ferita lacera, lunga 1,7 cm ed estendentesi in profondità,

Fig. 16 (w). Morte nella latrina

Il giovane soffriva di vertigini e fu da esse colpito mentre stava al bagno. Cadde sul vaso riportando una frattura nucale.



nella sua metà sinistra, con infiltrazione sanguigna. Essa si continua con una lacerazione della mucosa labiale, lunga 6–7 mm Lacerazioni multiple nel labbro inferiore estesamente infiltrato di sangue. Numerose emorragie mucose all'altezza dei solchi gengivo-labiali superiore e inferiore. Incisivi mediani superiori lassi. Piccola essiccazione cutanea al mento. In regione lombare destra, al disopra della cresta iliaca, zona dal diametro della moneta di due marchi con croste cutanee ed emorragie nell'adipe sottocutaneo. Al di sotto, zona cianotica di diametro uguale. Più in basso, emorragia nell'adipe sottocutaneo. Sull'intero dorso, vari sgraffi, non emorragici, di varia forma e decorso. Sul gomito destro, lacerazione cutanea non emorragica. Sul dorso della mano destra, crosta sanguigna della grandezza di un pisello. Sul lato ulnare della mano destra, macchia cianotica della grandezza di un pisello. Unghie rosicchiate. Spiccato ingiallimento da nicotina. Sul dorso della mano sinistra nonchè sul gomito e braccio sinistri, macchie cianotiche con sangue sottostante. Vagina beante. All'altezza del suo orifizio e delle piccole labbra, emorragie anulari della mucosa, di grandezza variabile da una testa di spillo ad un pisello. Gambe notevolmente insudiciate con numerose essiccazioni cutanee e macchie cianotiche anche ai piedi. Sul lato esterno dell'anca sinistra, numerose croste trasversali, a strie. Sulla faccia esterna della coscia sinistra, una macchia cianotica. All'altezza di ambedue le rotule, croste con sangue al di sotto di esse.

Cuoio capelluto ingorgato di sangue con numerose macchie emorragiche da stasi. Calotta cranica notevolmente asimmetrica. Encefalo piccolo, ricco di circonvoluzioni, del peso di 1010 g, assai ricco di sangue. Torace angusto. Nelle cavità cardiache sangue fluido; assenza di emorragie. Qualche macchiagialla nelle coronarie. Polmoni modicamente ingorgati di sangue. Muco e schiuma nei bronchi e in faringe. Organi del collo normali; solo a sinistra nell'ambito dei muscoli lunghi del collo, posteriormente, emorragie striate. Milza normale; stomaco a cascata con contenuto acido (birra); gastrite. Aderenze dei legamenti larghi, specie a sinistra; utero infantile. In vagina 7 calcinacci, di cui il più grosso della grandezza di una prugna, il più piccolo, di una ciliegia. Essi erano stati indrodotti fino all'orifizio cervicale. Mucosa vaginale alquanto raggrinzata, nontraumatizzata. Intenso odore di alcool emanante da tutti gli organi. Alcoolemia 3,56‰! Assenza di reperto spermatico.

Fig. 17a

Fig. 17b

Figg. 17a e b (w). Posizione particolare di un cadavere

Il 50enne si diede la morte sul marciapiede ferendosi al collo con un rasoio, a motivo della sua indigenza.
Osservando la pozza di sangue quasi sottostante al gomito sinistro semiflesso, l'avambraccio sinistro parzialmente situato sotto il dorso, il vestito scivolato sulla spalla sinistra e specialmente le tracce del sangue sul capo, appare evidente che il rigor mortis si manifestò allorquando il cadavere giaceva col viso sulla pozza di sangue e che solo successivamente il corpo, già rigido, fu messo nella posizione attuale.
In questo caso, data la particolare importanza scientifica dei problemi relativi all'esistenza e alla entità di modificazioni della posizione di un cadavere a causa della rigidità, furono eseguite le prove di HOLZHAUSEN, WEIMANN e PROKOP [179]. Fu dimostrato che in seguito all'insorgenza della rigidità, il capo di un cadavere, pendente in addietro senza sostegno, può effettivamente sollevarsi alquanto, fino ad assumere una certa posizione, resa stabile dalla rigidità, determinata dal cosidetto equilibrio muscolare tra flessori ed estensori con la collaborazione della forza di gravità. Un sollevamento così spiccato del capo, quale quello che potrebbe esser simulato dal presente cadavere, non fu sperimentalmente ottenibile, neppure approssimativamente. Cfr. anche le comunicazioni di W. GERLACH sulla forma e sulle modificazioni di posizione, postmortali, con particolare riguardo alla rigidità cadaverica [18].

4 Soffocamento e strangolamento

Fig. 1 (P). Morte da bolo

Il soggetto 49enne morì durante o dopo (?) una rissa. All'autopsia non furono rilevati segni di lesioni traumatiche. La morte sopravvenne rapidamente, per etilismo (sangue fluido), manifestamente col meccanismo di cui diremo o con la compartecipazione di esso. Potrebbe essersi trattato di una cosidetta morte da bolo causata dalla penetrazione della protesi dentaria inferiore in faringe dove si spinse fino al vestibolo laringeo. Dal reperto non si potè stabilire fino a quale punto questo meccanismo si era associato col grave stato di etilismo acuto, ovvero se la penetrazione della protesi fosse stata favorita dai violenti colpi di tosse causati dalla bronchite mucopurulenta.
Placca palatina della dentiera integra. Protesi inferiore, a destra accanto alla lingua; una branca di essa si spinge nel faringe fino a raggiungere l'epiglottide. Il meccanismo del bolo si manifesta più facilmente negli alcoolisti.

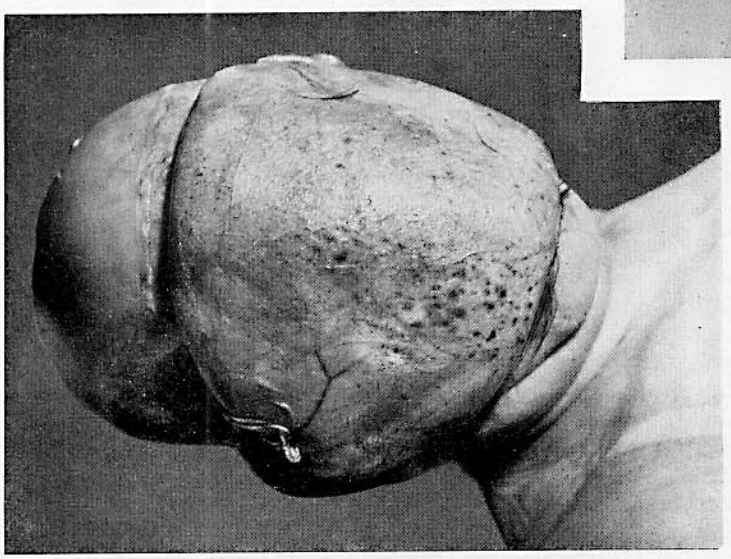

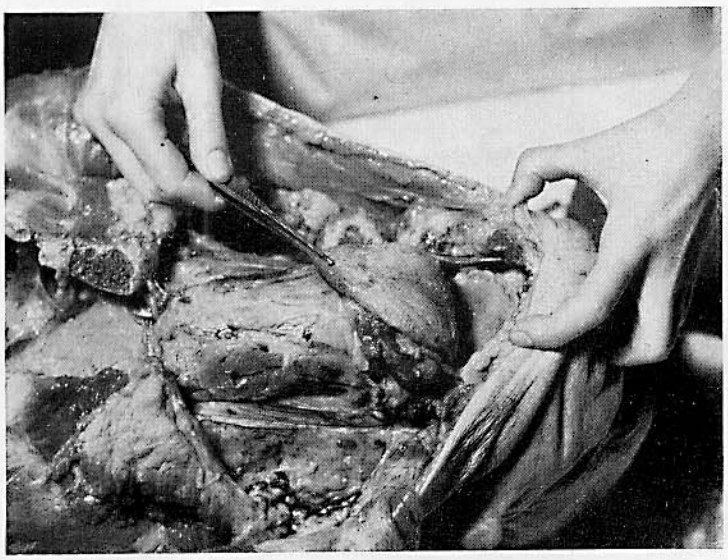

Figg. 2a e b (P). Morte da bolo per occlusione del vestibolo laringeo da parte della protesi superiore

Ex-portinaio 55enne, percosso e legato a letto da sei giovani. Sul corpo furono poste 12 coperte e al collo fu annodato un asciugamano. Lievi emorragie puntiformi del cuoio capelluto. Modica aspirazione di chimo. Sangue fluido. Stasi sanguigna generalizzata e modico edema cerebrale. Associazione di strangolamento, soffocamento e infine morte da bolo, verosimilmente susseguentisi in rapida sequenza.

Fig. 3 a

Fig. 3 b

Figg. 3a-b-c-d-e (P). Morte per soffocamento

Cadavere di uomo 68enne trovato nella propria abitazione. L'autopsia dimostrò che la morte non era stata naturale. Da vivo, era stato più volte percosso al capo; almeno un pugno gli era stato vibrato sul naso e occhio sinistro, con conseguente ematoma alla palpebra sinistra (cosidetto ematoma a monocolo) nonchè al naso e alla guancia. Una o più percosse colpirono la metà sinistra della bocca e del mento; anche qui trattavasi verosimilmente di pugni, assai violenti. Oltre gli ematomi e la lacerazione della mucosa labiale, le percosse determinarono la rottura della protesi dentaria superiore, il cui pezzo più grosso rimase nella parte posteriore del cavo orale. Una altra percossa colpì la regione parietotemporale destra causando un ematoma massivo del cuoio capelluto e del muscolo temporale nonchè una lieve suffusione emorragica meningea. La forma dell'ematoma farebbe pensare ad un calcio, tuttavia si sarebbe potuto trattare anche di un pugno. Meno probabile, tuttavia non da escludersi, sarebbe la genesi dell'ematoma da caduta del morto. Nessuna delle tre suddette lesioni traumatiche principali del cranio e della faccia costituirono certamente la causa prima della morte.
L'autopsia fece rilevare segni di morte per soffocamento. La causa di essa va identificata con l'incuneamento del frammento della protesi dentaria superiore nella parte posteriore del cavo orale, con occlusione notevole delle vie aeree all'altezza del faringe, nonchè alla conseguente modesta aspirazione di sangue nella trachea e nei bronchi. In base ai dati dell'autopsia non è possible affermare con certezza se l'incuneamento del frammento di protesi sia stato causato dalla percossa che colpì la bocca e il mento, ovvero semplicemente dai movimenti respiratori e di deglutizione del soggetto. Fu ammessa tuttavia l'esistenza di un rapporto causale tra la percossa sulla bocca e la occlusione delle vie aeree e, quindi, anche con il conseguente soffocamento. Le lesioni traumatiche superficiali delle mani potrebbero essere state causate da gesti di difesa e protezione. Probabilmente la crosta sul lato estensorio del medio destro fu causata da un'unghiata dell'assassino. Le tracce di sangue sulle dita della mano destra si formarono assai verosimilmente poichè la vittima cercò di detergere la regione nasale e orale sanguinante.

Fig. 3 c

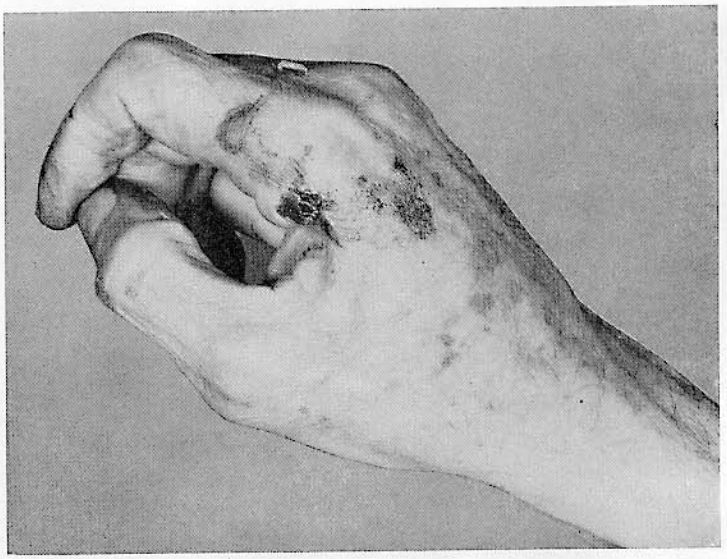

Fig. 3 d

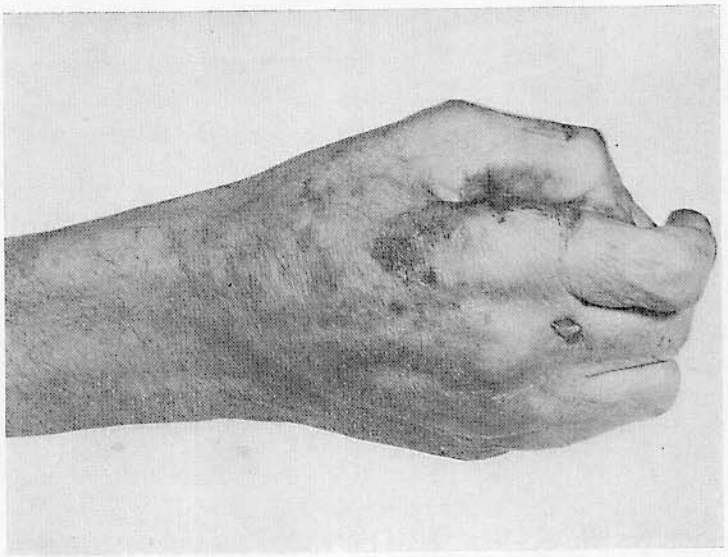

Fig. 3 e

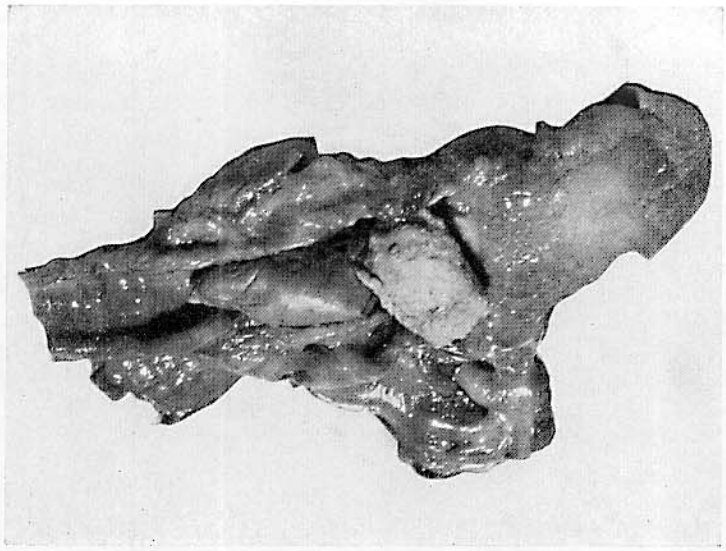

Fig. 4 (P). Morte da bolo causata da una salsiccia . Uomo 70enne

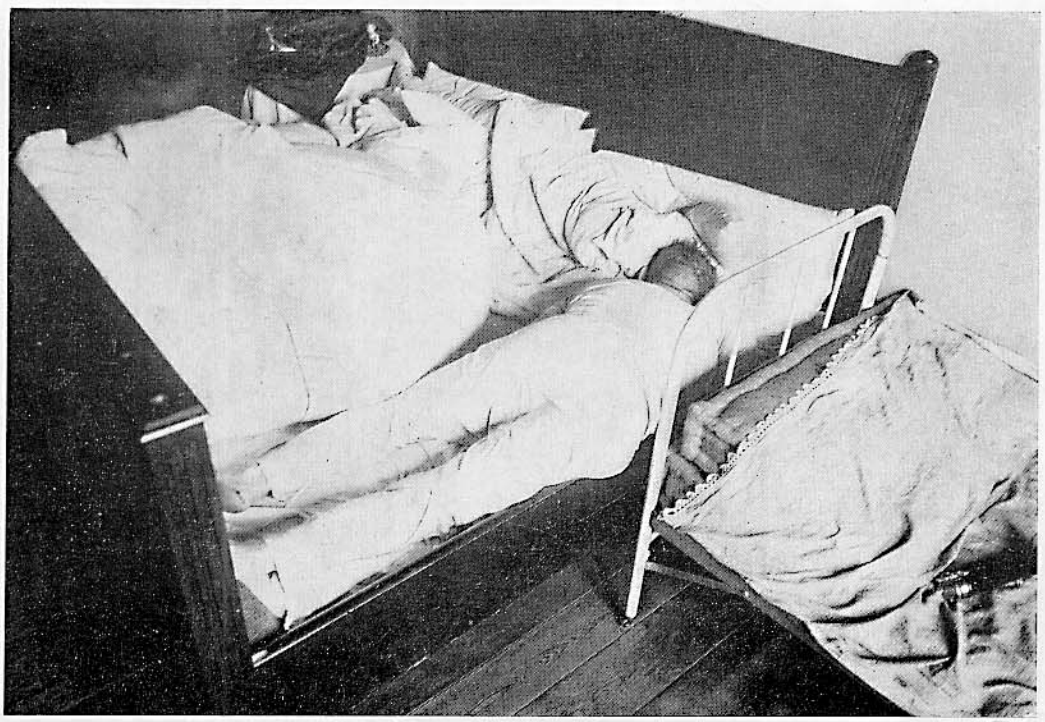

Fig. 5 (P). Morte durante un accesso epilettico, il viso del soggetto poggiava sul cuscino

Il soggetto (30enne) soffriva già da 2 anni circa di epilessia, causata, sembra, da un tentativo di suicidio avvenuto circa 5 anni prima (mediante colpo di arma da fuoco al capo). Verosimilmente il soggetto stava in decubito addominale quando sopravvenne l'accesso e il viso si affondò sul cuscino con conseguente morte per soffocamento.

M. ZÄNGERLE [101] descrisse parimenti un raro caso di un epilettico, il quale durante l'accesso giacque col collo su uno spigolo del letto e soffocò.



Figg. 6a e b (w). Morte per soffocamento

Il soggetto fu trovato morto nella cantina dalla casa da lui sorvegliata. L'omicida, un ladro, lo aveva soltanto legato, lasciandolo in questo stato. Il soggetto non era in condizione di muoversi, specie perché impedito dai pesanti indumenti (cappotto, ecc.). Essendo la bocca e le narici applicate al pavimento, perse la coscienza e soffocò.

Fig. 6 a

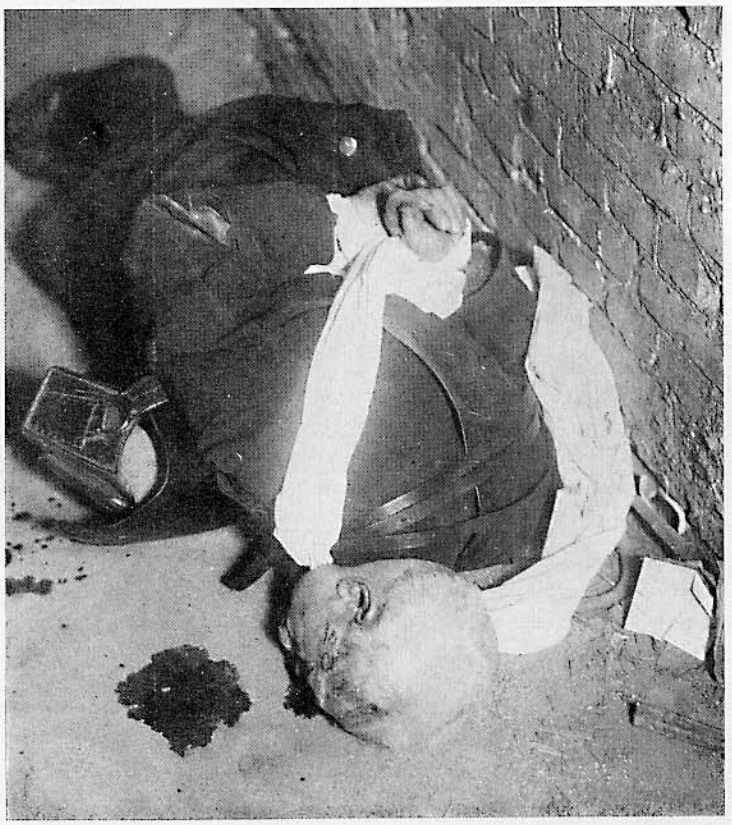

Fig. 6 b



Fig. 7a

Fig. 7b



Fig. 7c

Figg. 7a-b-c (w). Impiccamento alla ringhiera delle scale

Il soggetto lasciò un locale pubblico in stato di ebrezza per rientrare a casa; 2 ore dopo fu trovato morto sulla ringhiera delle scale. Verosimilmente cadde nel vestibolo buio, si rialzò e reclinò il capo sull'angolo acuto del corrimano, rimanendo col collo incuneato e compresso talmente che si lacerò perfino il colletto di gomma. Il cadavere dovette esser rimosso spingendolo verso l'alto. Emissione involontaria di urine.

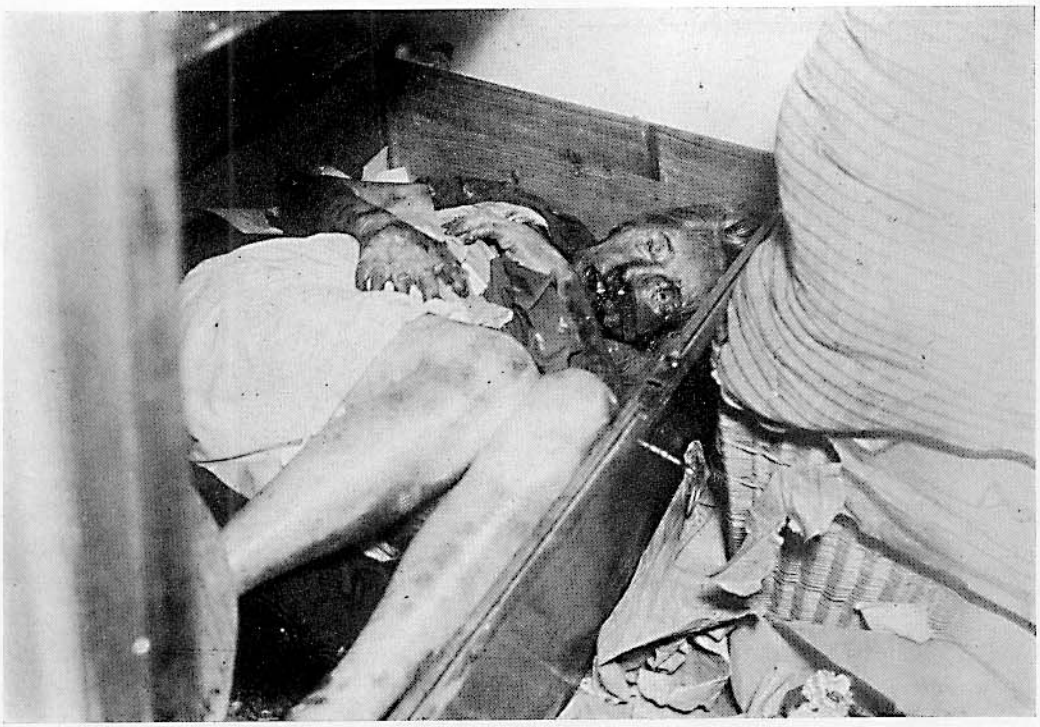

Fig. 8 (w). Soffocamento volontario in una cassapanca

Dopo circa 25 giorni di assenza della vittima (72enne) la subaffittuaria rilevò nell'abitazione un cattivo odore proveniente dalla camera attigua. In questa si trovava una cassapanca con coperchio a volta misurante m $1{,}10 \times 0{,}70 \times 0{,}64$, nella quale giaceva, accoccolato su capi di vestiario, il cadavere della scomparsa in fase avanzata di putrefazione. I piedi erano in iperflessione, le cosce scoperte, le braccia conserte, il capo flesso.

La donna era manifestamente abnorme dal punto di vista psichico e soffriva di idee persecutorie. Il suo stato peggiorò a causa della morte recente di sua sorella e delle difficoltà relative ai funerali (epoca postbellica). Pertanto, entrata nella cassapanca, si sdraiò sui suoi effetti migliori, rappresentanti quasi tutto il suo avere, e si diede la morte.

Fig. 9a

Figg. 9a-b-c-d (w). Morte per soffocamento

I due bambini (un maschietto di 12 anni e una femminuccia di 9), scomparsi da un giorno, furono trovati dal padre in una botte nella propria abitazione. Il coperchio del recipiente era applicato così saldamente che non potè venir sollevato, ma dovette essere spostato a forza di pugni. Fuoruscita di un intenso odore fecale. I bambini presentavano rigor mortis. Essi venivano spesso picchiati e castigati, specie dalla madre. Nessuno dei due presentava alcun segno di lesioni traumatiche. Le congiuntive del bambino erano iperemiche; all'altezza del naso e della bocca, residui di materiale vomitato; encefalo gelatinoso con numerosi punti emorragici color rosso-ciliegia; colorito rosso-chiaro di tutti gli organi. Nello stomaco, chimo con pezzettini di patate. La bambina presentava, a sinistra, macchie ipostatiche color rosso-chiaro, parzialmente sotto forma di lividi; muco biancastro disseccato in sede periorale; sangue rosso-ciliegia nel seno longitudinale; organi tutti rosso-chiari. Non fu tuttavia dimostrata presenza di CO. Il colore rosso-chiaro del sangue e degli organi dipendeva dalla stagione fredda (gennaio), non essendo peraltro l'ambiente riscaldato. Quale causa mortis bisognava pensare solo al soffocamento, senza peraltro alcun segno rilevabile di esso. Anche in assenza di reperti di soffocamento dovette tuttavia trattarsi di una forma da azione violenta. A tutta prima si dovette sospettare che i bambini fossero stati soffocati nella botte. Essi poterono tuttavia morire solo lentissimamente e con orribili, atroci segni clinici di soffocamento. Non comune e in pari tempo di eminente importanza era qui il fatto che i bambini, nella loro angoscia di sentirsi soffocare, non avessero tentato di liberarsi, di sgraffiare e mordere. Non fu invece rilevata una sia pur minima traccia di lotta.

Fu eseguita la prova seguente: una giovanetta fu posta nella botte, chiudendo poi bene il coperchio. Per 3 minuti si sentì bene finchè non avvertì il fastidio, non in rapporto alla deficienza di ossigeno ma dell'aumento, peraltro graduale, della temperatura nella botte, per cui dopo 4 minuti dovette venire riportata all'esterno.

Tutto considerato, il reperto indicava chiaramente che i bambini erano stati soffocati al di fuori della botte, introducendo poi in questa i loro cadaveri e poi chiudendola saldamente. Data l'assenza di qualunque traccia di violenza, il soffocamento ebbe evidentemente luogo applicando alla bocca e al naso oggetti molli, quali imbottite, cuscini, coperte, ecc. Non lontano dalla botte stava, in un bugigattolo, il posto dove dormivano i bambini. In questo bugigattolo appartato i bambini potettero venir senza dubbio soffocati mediante cuscini. L'assenza di macchie sospette e tracce di sangue in prossimità dei letti su cui erano disposti morbidi cuscini e coperte, in bell'ordine, non parla certo a favore del contrario.



Fig. 9b

Fig. 9c

Fig. 9d

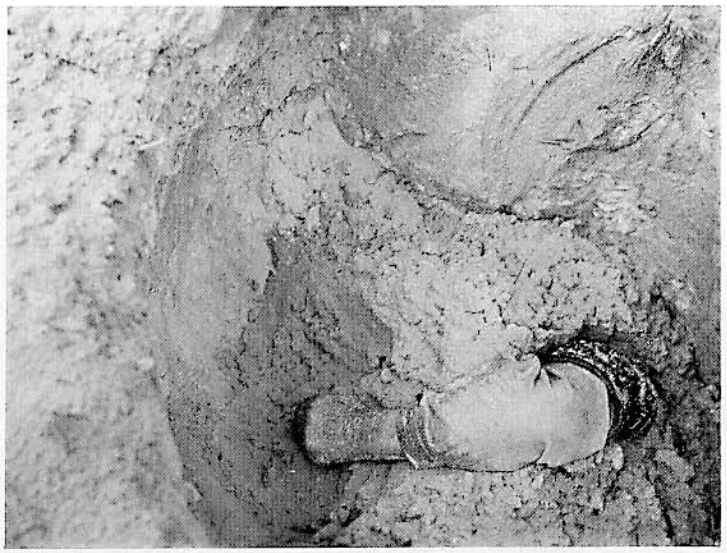

Figg. 10a-b-c (w). Suicidio di un alienato mediante autoseppellimento

Gli abitanti del villaggio videro nel bosco, a 100 metri dall'abitato, il braccio di un uomo sporgente da una cava di sabbia semiriempita, avente la lunghezza del braccio di un individuo adulto. All'intorno e lungo le pareti della fossa furono rilevate tracce di sabbia scavata con le mani.
L'esame del cadavere fece rilevare rigor mortis. La gamba destra era flessa, quella sinistra estesa; ambedue le braccia conserte con la mani strette a pugno. Il capo era inclinato lievemente in addietro e lateralmente, cianotico e presentava nette macchie ipostatiche al lato destro. Dalla bocca e dal naso fuoruscita di liquido ematico. Palpebre serrate. Infiltrazione sanguigna nella congiuntiva destra. Tutti gli organi interni ingorgati di sangue. Ambedue le narici otturate da sabbia. Assenza peraltro di lesioni traumatiche o reperti patologici. Causa mortis: soffocamento.

Il 44enne aveva manifestamente allargato la fossa con le mani raccogliendo la sabbia rimossa in un secchio che poi svuotava presso i bordi della fossa. Dopo aver scavato una fossa in grado di accogliere il corpo di un adulto si mise dentro e con le mani ricoprì di sabbia la parte inferiore del corpo. Poi si spostò indietro, scavò lateralmente la sabbia in corrispondenza alla metà superiore del corpo facendola così cadere su quest'ultima. Indi introdusse il capo nella cavità precedentemente scavata all'uopo assumendo un decubito supino totale. Con le mani accumulò sulla metà superiore del corpo la sabbia ammassata a lato della fossa e infine ricoprì di sabbia anche il capo, verosimilmente trattenendo il respiro. La morte ebbe luogo per soffocamento. Solo il braccio sinistro, utilizzato per ultimo per rimuovere la sabbia, rimase al di fuori dello strato di terra.

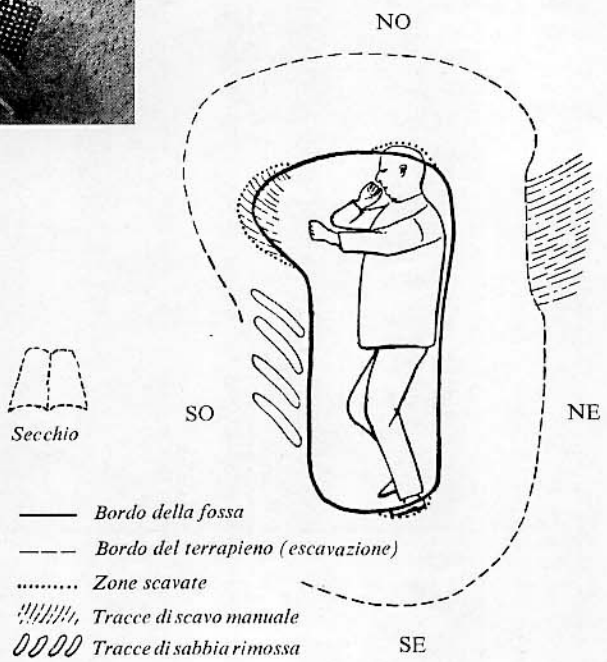

Fig. 11 (w). Suicidio mediante soffocamento

Il suicida (72enne) dapprima scavò verosimilmente la fossa con una vanga, trovata sotto il suo cadavere, poi la parete anteriore di essa. Giunto ad 1 metro di profondità fece crollare la volta che lo sepellì. Morte per soffocamento.

Il suicida vari anni prima aveva riportato un grave traumatismo cranico e veniva considerato stravagante. Dopo due giorni di assenza fu trovato da alcuni scolari del villaggio in un boschetto di pini dove egli abitualmente si recava. La fossa misurava m $1 \times 0{,}50$ e $0{,}40 - 0{,}60$; ai bordi di essa, sabbia rimossa; a destra, il bastone del suicida. Il cadavere giaceva sul fianco sinistro con le ginocchia flesse, nell'atto del camminare. La parte superiore del corpo, giacente nel prolungamento della fossa, ricoperta da terreno erboso, non era visibile; lo strato di terreno che ricopriva il corpo, dall'anca in su, era attraversato da radici e non appariva smosso. Alquanto anteriormente alla fossa era visibile un foro, verosimilmente in rapporto ad uno scavo. Sotto il cadavere sporgeva il manico della vanga. Disseppellendo il cadavere, fu rilevato che la parte non visibile del corpo giaceva in un cunicolo lungo 1 m circa e completamente ricoperto di sabbia. La sabbia non potè esser tolta del tutto perchè cementata al corpo. Il cadavere giaceva col viso ed il torace verso il basso. Il braccio destro era applicato all'anca omonima e la mano destra poggiava sull'addome. Il braccio sinistro era diretto verso l'alto e il dorso della mano poggiava sugli occhi chiusi.

Il naso era appiattito per compressione. Molta sabbia in bocca, nelle orecchie e nel naso. Viso e torace cianotici. Nessuna traccia di violenza (v. KUNTZE «Un interessante reperto cadaverico», Kriminalistische Monatshefte 1928, pag. 271).

Fig. 12

Fig. 13

Fig. 12 (w). Omicidio per strozzamento. Notevole formazione di fungo schiumoso

M. Granata [102] citò un caso di formazione di fungo schiumoso in un cadavere di donna strozzata e poi percossa. Manifestamente tale formazione fu qui favorita largamente da una ipersecrezione tracheobronchiale, peraltro osservabile anche nei traumi encefalici.

Fig. 13 (w). Omicidio con stupro; strangolamento. Formazione di fungo schiumoso

Fig. 14

Fig. 15

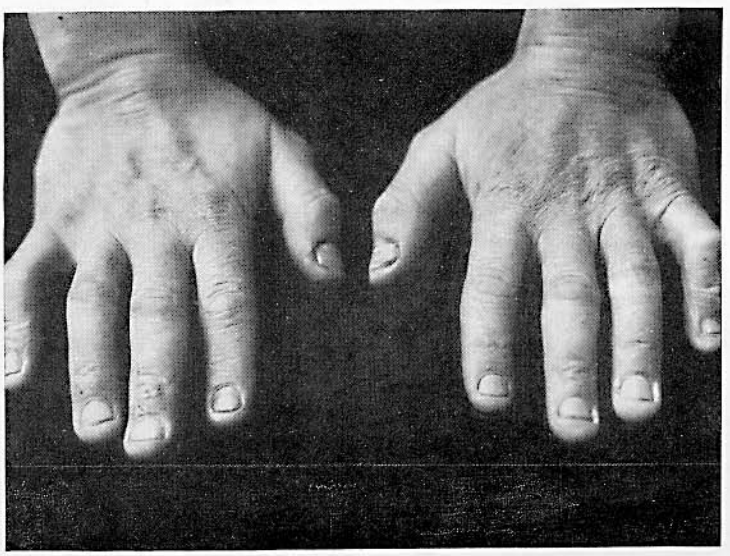

Figg. 14 e 15 (w). Strozzamento

Mani dell'omicida. Da notare le unghie corte e i polpastrelli rotondi. Ciò spiega le lievi lesioni traumatiche al collo.
In un altro caso di omicidio, malgrado fosse stato commesso uno strozzamento, furono del pari rilevati scarsissimi segni di essiccamento al collo, causati peraltro dalle mani dell'omicida. Cfr. a tal proposito il lavoro di Z. PECH [103] sulle difficoltà diagnostiche negli omicidi per strozzamento. Tra gli altri, egli descrive il caso di una 82enne rinvenuta strozzata nella propria abitazione. Tutti i rubinetti del gas erano aperti. Nel sangue non fu dimostrato CO. I due omicidi adoperarono i guanti e si servirono di cuscinetti per cui mancava qualsiasi segno di strozzamento.

Fig. 16

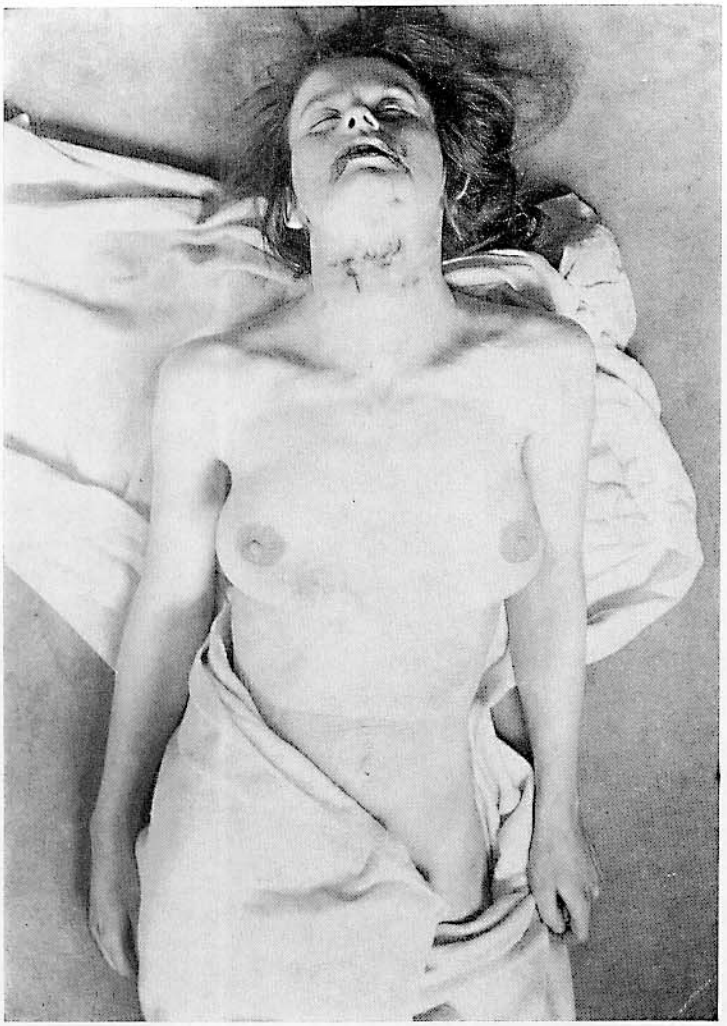

Fig. 17

Fig. 16 (P). Strozzamento. Omicidio. Le mani dell'omicida erano notevolmente deformi

Fig. 17 (P). Tracce di strozzamento al collo. Inoltre furono osservate lesioni da morso ai polpacci del cadavere. Omicidio con stupro

Fig. 18

Fig. 19

Fig. 20

Fig. 18 (P). Omicidio per strozzamento

Fig. 19 (P). Numerose emorragie petecchiali alle guance e agli occhi da strozzamento

Fig. 20 (P). Omicidio per strozzamento

Fig. 21

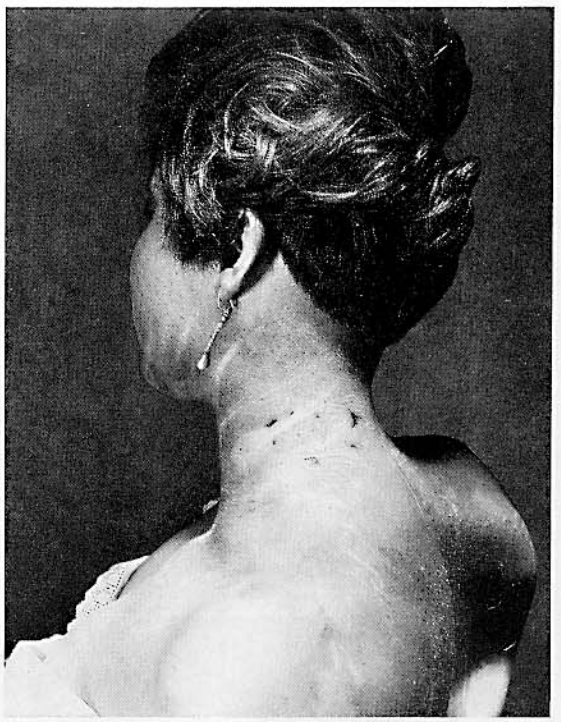

Fig. 22

Fig. 23

Fig. 21 (w). Omicidio per strozzamento. Nettissime, in parte tipiche, tracce di strozzamento e impronte di unghie

Fig. 22 (w). Omicidio con stupro. Strozzamento. Nette e non comuni tracce di strozzamento sulla metà sinistra del collo e alla nuca (data la gracilità del collo)

Fig. 23 (w). Omicidio consensuale

L'omicida era un parrucchiere 25enne. Motivo: affari scarsi, malgrado ogni impegno (1930). I coniugi volevano morire assieme dopo aver per l'ultima volta goduto intensamente i piaceri della vita. Pertanto assistettero ad un film, bevvero poi in un caffè vari bicchieri di vino e liquori e si fecero suonare dall'orchestrina le loro canzoni preferite. A casa ascoltarono ancora un disco con brani della Bohème. Poi il marito strozzo' la moglie, ma non ebbe il coraggio di darsi la morte. La sera si costitui alla polizia.
La morta presentava residui periorali di un fungo schiumoso.

Fig. 24 a

Figg. 24 a e b (P). Morte per strozzamento

All'ispezione sul luogo del delitto il cadavere presentava un evidente fungo schiumoso. La donna giaceva sul suo letto, morta per strozzamento. Emorragie puntiformi del cuoio capelluto, specie nei due muscoli temporali, dove coesistevano versamenti emorragici più cospicui. Lacerazioni della mucosa labiale. Numerose essiccazioni cutanee al viso e al naso. Verosimilmente la donna fu anche imbavagliata poichè furono trovati accanto ad essa residui di stoffa imbevuti di saliva; evidentemente l'omicida le tolse il bavaglio dopo il delitto. Le essiccazioni rappresentavano esiti di numerosi pugni. Sulla istologia delle lesioni da strozzamento, vedi la relazione di KLEIN su Dtsch. Ztschr. Ger.-Med. *45*, 17 (1956).

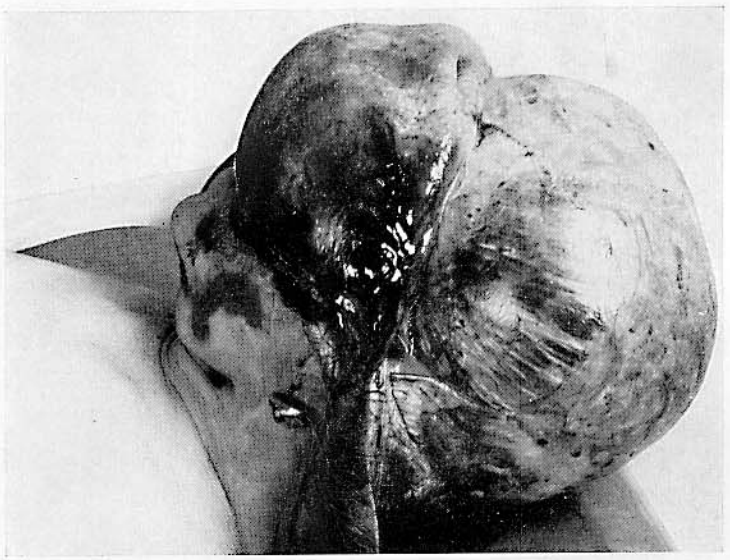

Fig. 24 b

Fig. 25 a

Fig. 25 b

Fig. 26

Figg. 25 a e b (P). Omicidio per strozzamento

Ecchimosi nell'ambito del collo (angolo mandibolare), dell'ala destra del naso e della fronte. Emorragia nella cavità nasale destra con epistassi. Emorragia endorale, endotracheale e endobronchiale. Edema e cianosi del viso. Emorragie da stasi nell'ambito del viso e delle mucose orale e congiuntivale. Emorragie puntiformi nella capsula delle ghiandole mammarie, ben sviluppate, della pleura e del pericardio. Sangue fluido nel cuore e nei vasi.
L'assenza di caratteristiche perdite di sostanza o essiccazioni cutanee nell'ambito del collo, tipiche dello strozzamento, potè esser spiegata ammettendo che esso ebbe luogo mentre il collo era ricoperto dal bavero del cappotto. Una contusione in regione nasale determinò le già descritte ecchimosi ed emorragia endonasale.
La ragazza 7enne fu trovata cadavere nel corridoio della cantina della propria abitazione, giacente sul dorso con le cosce divaricate e genitali scoperti. Reperto spermatico negativo.

Fig. 26 (P). Tracce di strozzamento al collo di una donna, prima strozzata e poi impiccata

Fig. 27 a

Figg. 27a-b-c (w). Omicidio per strozzamento

Nettissime tracce di strozzamento con tipiche lesioni delle parti molli del collo. Compressione con ambedue i pollici sulla laringe; collo stretto con ambedue le mani. Posizione particolare delle macchie ipostatiche con zone compresse da vestiti (decubito addominale).
Omicidio su prostituta in una casa ospitale. Al collo del cadavere era annodata una sottana di seta verde, manifestamente non impiegata per lo strozzamento.

Fig. 27 b

Fig. 27 c

Fig. 28 a

Fig. 28 b

Figg. 28 a-b-c-d-e (w). Omicidio per strozzamento

Estese tracce di strozzamento al collo. Gravi lesioni delle parti molli del collo, della laringe e dello ioide. Sul vertice, 2 ferite superficiali, beanti, della lunghezza di 3–4 cm, causata da martellate. Sul dorso della mano destra una cicatrice lunga 3 cm. Sul ginocchio destro, un ematoma del diametro di una moneta da unmarco. Alle mani, tipiche lesioni da difesa e da lotta. L'omicida, sofferente di disturbi mentali, aveva sorpreso la vittima (33enne) nel sonno, colpendola con un martello. Poichè essa strillava ed opponeva resistenza, la strozzo'. Successivamente egli scrisse due lettere di addio e tentò con un rasoio di recidersi le arterie radiali e carotidi. Alla vista del sangue sgorgante dalle ferite superficiali procuratesi, tuttavia, desistette dal primitivo proposito, ingerendo invece 8 compresse di sonnifero a scopo suicida. Fallito anche questo tentativo, bendò le sue ferite, ripulì poi il cadavere, rifece il letto sporco di sangue e rimise infine il cadavere in esso. Al viso e al collo dell'omicida, poi impiccatosi nella cella del carcere preventivo, furono rilevate unghiate e altre lesioni riportate nel corso della lotta.

Fig. 28 c

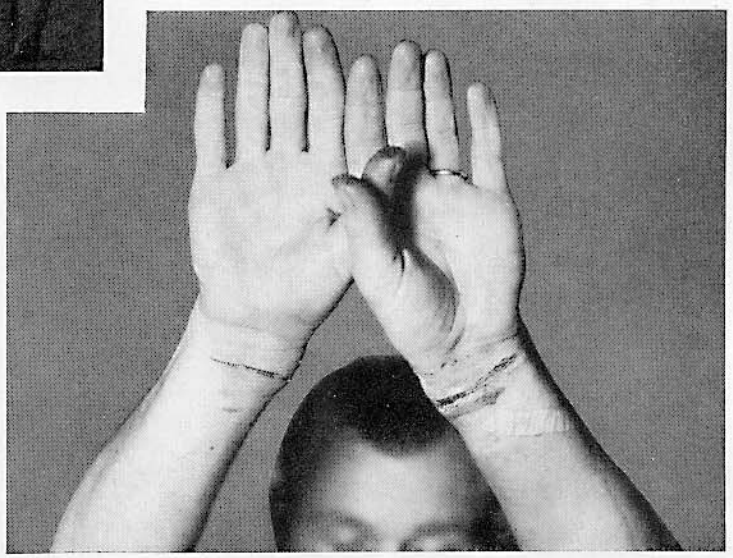

Fig. 28 d

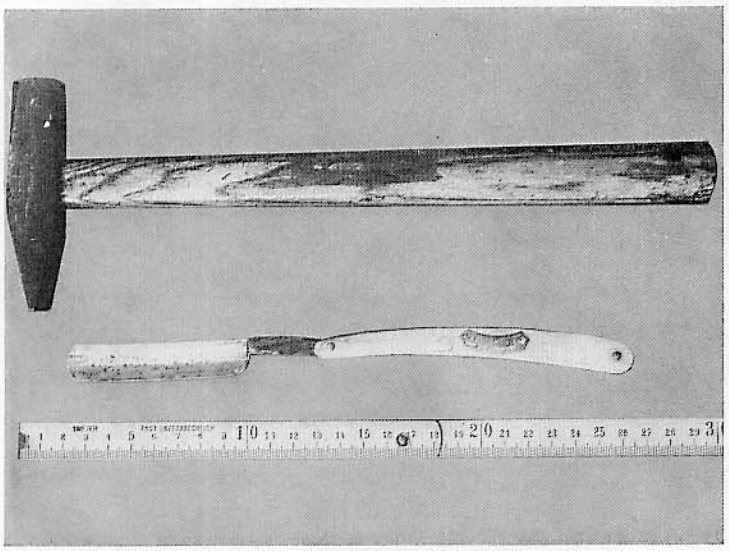

Fig. 28 e

Figg. 29a-b-c (w). Omicidio per strozzamento

Successivamente, il cadavere fu impiccato dall'assassino, in posizione seminginocchiata, al comodino e ricoperto con un largo scialle.

Fig. 29 a

Fig. 29 b

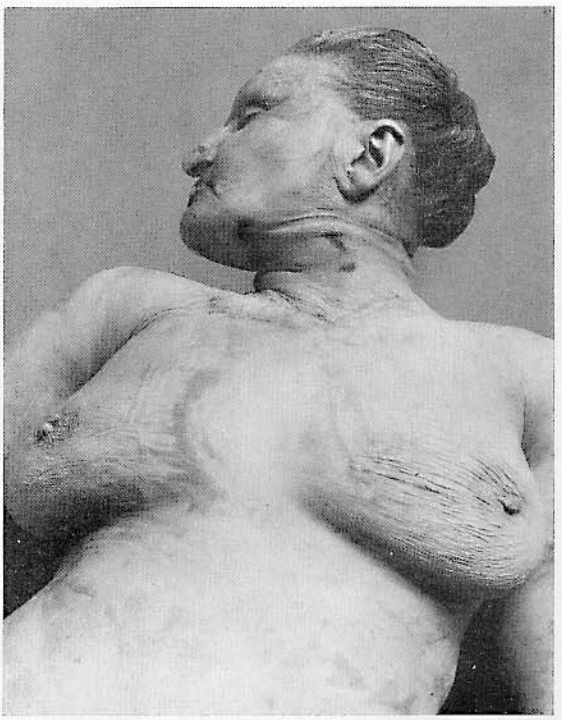

Fig. 29 c

Fig. 30 a

Fig. 30 c

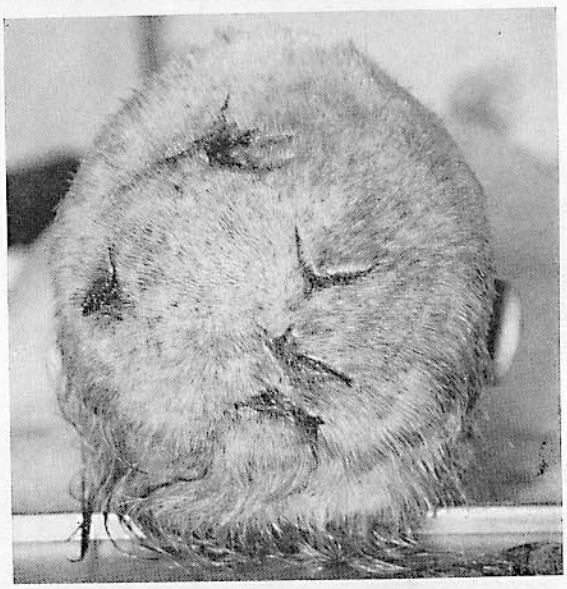

Figg. 30a-b-c-d (w). Segni di martellate e nettissime tracce di strozzamento violento. Omicidio per rapina

Fig. 30 b

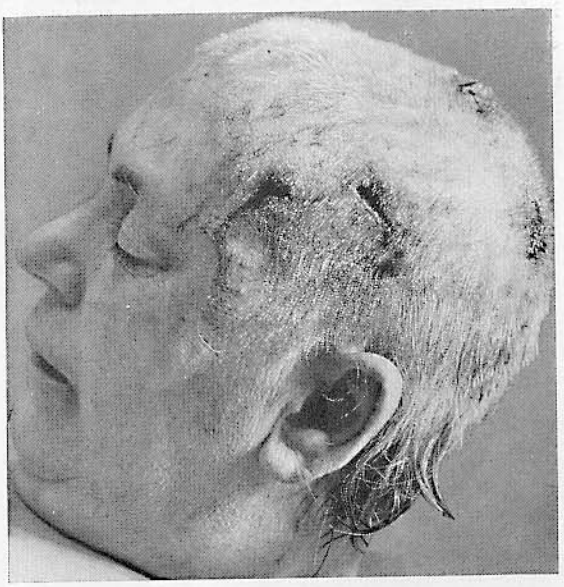

Fig. 30 d

Fig. 31 a

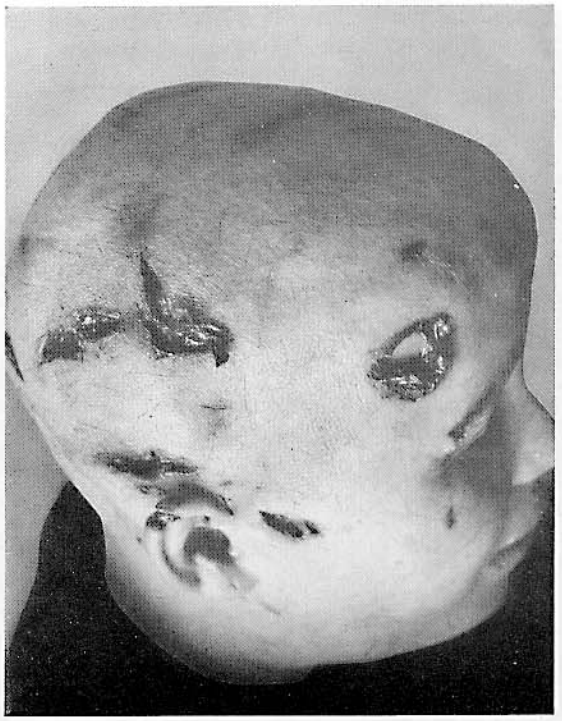

Fig. 31 b

Figg. 31 a e b (W). Tracce insolite di strozzamento al collo con lacerazioni associate della cute del collo causate da frammenti di una bottiglia da birra. Al capo, ferite lacero-contuse, più numerose a destra, causate da colpi vibrati con una bottiglia da birra la quale si ruppe.

Figg. 32 a-b-c (P). Soffocamento da ostruzione delle vie respiratorie. Delitto sessuale

Numerose essiccazioni del tipo da sgraffio alla metà destra del viso; essiccazioni alla metà sinistra della fronte, in prossimità del cuoio capelluto. Emorragie puntiformi sottocongiuntivali e delle fasce dei muscoli temporali. Perdite di sostanza della mucosa labiale, in parte notevolmente ecchimotica. Sabbia nel cavo orale, nelle vie aeree superiori e nei bronchi. Molto muco in questi e nella trachea. Sangue fluido in tutto l'apparato circolatorio. Lievi ecchimosi sulla faccia interna di ambedue le cosce. Una ecchimosi alle piccole labbra e in prossimità del clitoride.

Il reperto parla a favore della chiusura della bocca per compressione esercitata da un destrimane. Alla morte per soffocamento contribuirono inoltre l'accumulo di muco nonchè la penetrazione di sabbia nella bocca e nelle vie aeree superiori.

Fig. 32 a

Fig. 32 b

Fig. 32 c

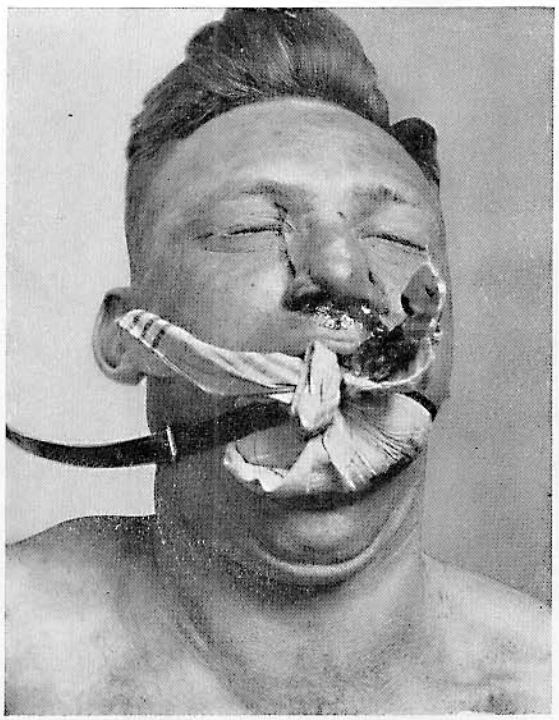

Fig. 33

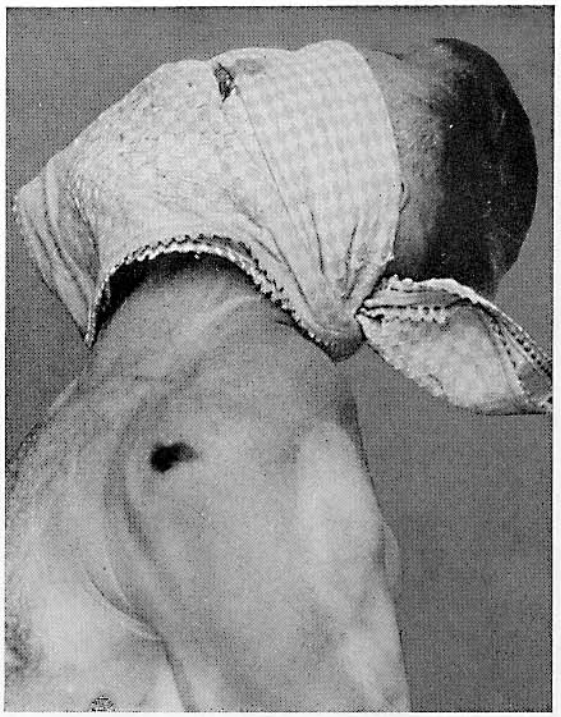

Fig. 34

Fig. 35

Fig. 33 (P). Imbavagliamento

Fig. 34 (P). Imbavagliamento

Fig. 35 (P). Imbavagliamento, strozzamento e strangolamento

Figg. 36a-b-c (W). Omicidio per rapina mediante strangolamento e imbavagliamento, di una 70enne

All'altezza del sopracciglio destro, ferita da scoppio della lunghezza di 2,5 cm approfondentesi fino all'osso, ecchimotica. Ecchimosi notevoli all'altezza della mascella e della mandibola a destra nonchè dell'angolo esterno dell'occhio sinistro. Epistassi. Ecchimosi congiuntivali. In bocca, un vecchio strofinaccio quale bavaglio. Nel cavo orale, sangue fluido. Frenulo linguale emorragico. A destra, in corrispondenza della mascella, lacerazione della mucosa della lunghezza di 1,5 cm, anteriormente intensamente cianotica. Al collo, un asciugamano strettamente annodato; più in basso, un vecchio strofinaccio liso, anche esso annodato anteriormente; sotto ancora, una sottile collanina di oro. Solco da corda, pallido, largo fino a 4,5 cm, a tratti approfondentesi con impronta della collana e emorragie superficiali. Alla altezza della commissura posteriore delle piccole labbra, una lacerazione superficiale della mucosa lunga 1 cm All'altezza della colonna vertebrale lombare, due ematomi del diametro di un palmo di mano. Assenza di lesioni da difesa. Al vertice, all'occipite e a destra di quest'ultimo, ematoma del cuoio capelluto della larghezza di un palmo di mano. Notevole infiltrazione emorragica del muscolo temporale sinistro. Al sopracciglio destro, emorragia dal diametro di una moneta di cinque marchi. Iperemia dell'encefalo. Vene della base della lingua notevolmente ingorgate di sangue. Laringe e ioide integri. In trachea muco emorragico. Polmoni enfisematosi e congesti. Coronarosclerosi spiccata. Milza e reni assai congesti. Le lesioni traumatiche al capo erano state causate da percosse o da cadute.

Fig. 36a

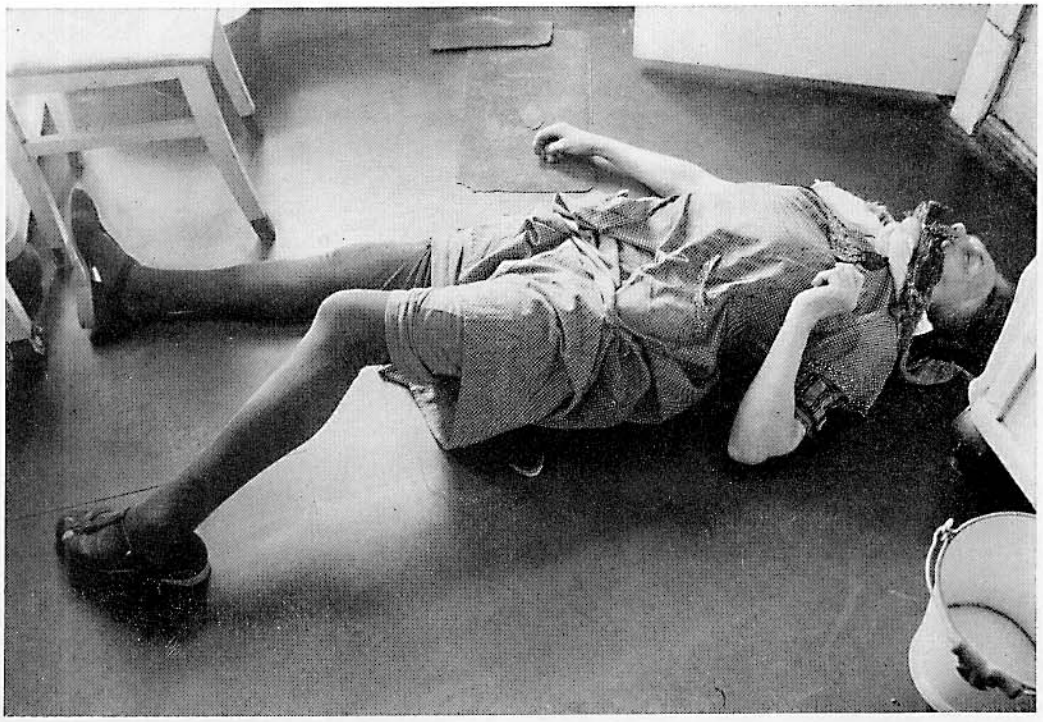

Fig. 36b

Fig. 36c

Fig. 37 a

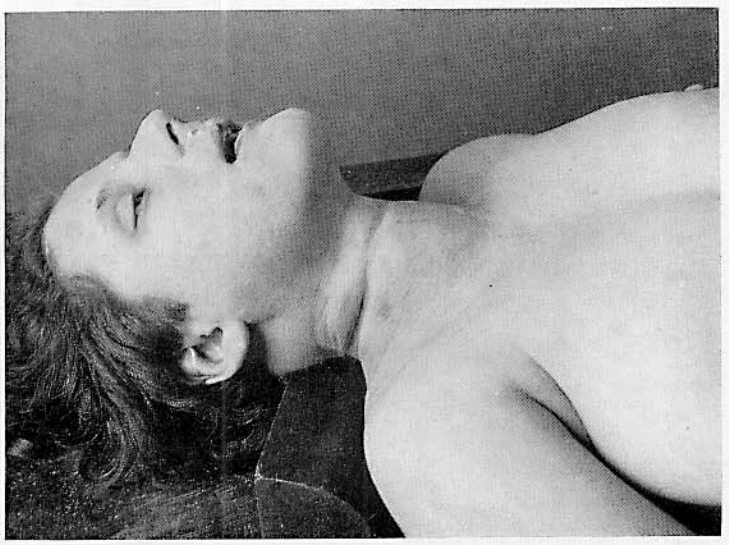

Fig. 37 b

Figg. 37a e b (w). Strangolamento e imbavagliamento

Il letto era intatto. Sullo scrittoio era posata una borsetta da donna aperta contenente tra l'altro mezzo ferro di cavallo. Il pianoforte era aperto. Sull'étagere erano posate riviste erotiche. Sul tavolo, un piatto con bucce d'arancia e un portacenere con 4 mozziconi di sigaretta. Il cadavere giaceva tra tavolo e sofà, col capo rivolto verso la finestra, il braccio destro sotto il sofà e quello sinistro sotto il tavolo. Le mani erano contratte da rigor, le cosce divaricate. Il piede sinistro, calzato da una pantofola di feltro, sotto il tavolo, il destro, senza calzatura, sotto il sofà. Gonna e camicetta erano tirate verso l'alto, le mutande abbassate fino alle cosce. Una cintura di vestito era avvolta strettamente al collo con due giri e annodata. In bocca era stato introdotto a guisa di bavaglio il copritastiera del piano, la cui parte libera arrotolata, poggiava sul collo. Sul capo, un guanciale. Ecchimosi congiuntivali. Sul dorso del naso, uno sgraffio lungo 5 cm Dietro le arcate dentarie, parte del copritastiera (20 × 19 cm), lungo complessivamente 115 cm Labbra escoriate ed ecchimotiche, in parte rosso-brune, in parte essiccate. Lingua spinta in alto e in dietro, faccia inferiore di essa pallida ed esangue. Cintura strettamente annodata a destra del collo con relativo solco ben netto, pallido; a destra multiplo con cresta intermedia cianotica; a sinistra unico, orizzontale, largo 3–4 cm, più profondo anteriormente e a destra. Genitali, assenza di particolari di rilievo. Su ambedue le cosce alcune chiazze ematiche rosso-scure. Sul mignolo destro uno sgraffio trasversale. Qualche ecchimosi pleurica. Trachea e bronchi pieni di schiuma. Lieve enfisema. Lieve odore di alcool dei polmoni. Laringe e ioide integri. All'altezza della cartilagine tiroide, al di sotto e a sinistra di essa nonchè intorno ai grossi vasi del collo, emorragie superficiali. Ambedue gli sternocleidomastoidei appiattiti per compressione a 4 cm dalla loro inserzione. Emissione di urina.

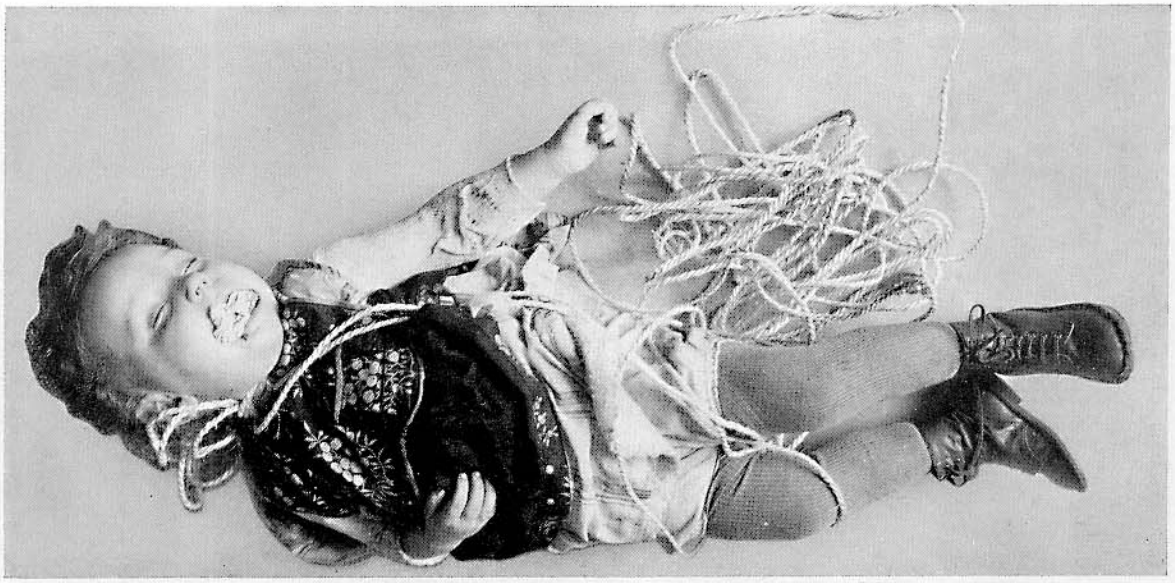

Fig 38 a

Fig. 38 b

Fig. 38 c

Figg. 38a-b-c (w). Omicidio per strangolamento e imbavagliamento

Il padre strangolò con una corda e soffocò introducendo un bavaglio in bocca la sua figlioletta di due anni. Poi depositò il cadaverino sotto un ponte e si costituì alla polizia.

Fig. 39 a

Fig. 39 b

Figg. 39a-b-c-d (w). Omicidio mediante colpi vibrati con una tazza da caffè di porcellana nonchè imbavagliamento, strozzamento e strangolamento. Donna 49enne

Asciugamano arrotolato, imbevuto di sangue e di saliva, pressato in bocca, specie all'altezza delle guance; una estremità di esso, sporgente verso il basso era fissata mediante un tessuto di maglia, legato intorno al collo. Lo spazio tra il tessuto e il collo non era pervio al dito. Labbra e solco gengivo-labiale anteriormente e in basso fino al mento ingorgati di sangue. Assenza di denti alle mascelle, alla mandibola 5 denti, una radice e un dente artificiale; gli ultimi due staccati, insieme ai relativi alveoli, dal corpo della mandibola. Dente artificiale completamente staccato. Al mento, zona di essiccazione cutanea, bruna, senza tracce di sangue, misurante cm 4×1. Al collo vecchia cicatrice da tiroidectomia. Solco da corda, esangue, lungo 3–4 cm, non rilevato e, anteriormente, zona cutanea superficialmente escoriata, misurante cm 1×4. Assenza di tracce di strozzamento al collo poichè l'omicida aveva usato i guanti.

Fig. 39 c

Fig. 39 d

Fig. 40

Fig. 40 (w). Omicidio mediante strozzamento e imbavagliamento

Putrefazione spiccata. Ano sporco di feci. Uova di mosca ai genitali. Al collo numerosi sgraffi, in parte semilunari con diafania della cute. Alla spalla sinistra una essiccazione cutanea con sangue sottostante. Alla nuca, discromie cutanee (tracce di strozzamento?). Assenza di emorragie congiuntivali. In bocca un paio di mutande (bavaglio) spinte fino al palato duro. Assenza di emorragie nelle parti molli del collo. Genitali senza particolarità di rilievo, salvo una cicatrice dell'orifizio uterino esterno.

La vittima (25enne) fu assassinata nella sua lussuosa, linda e ben tenuta abitazione. Il cadavere giaceva riverso sul divano.

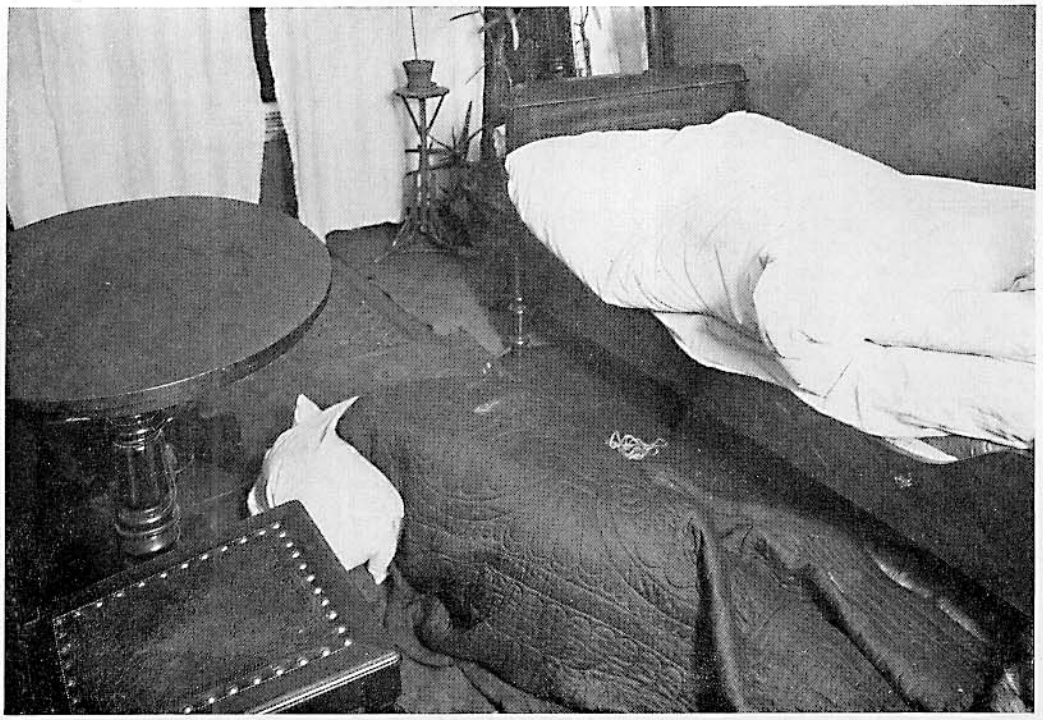

Fig. 41 a

Fig. 41 b

Fig. 41 c

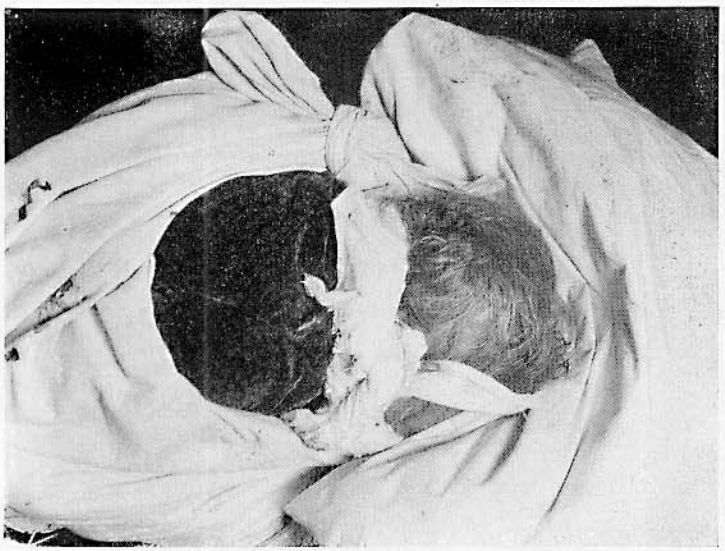

Fig. 41 d

Figg. 41 a-b-c-d (w). Omicidio mediante legamento, strangolamento e imbavagliamento

Cadavere di donna 73enne trovato davanti il suo letto avvolto in una coltre. Il capo giaceva su un cuscino di piume. Mani e piedi erano legati. La corda che dai piedi si portava alle mani era stata fatta passare sul dorso del cadavere e poi annodata alle mani insieme ad una coperta con la quale erano state strettamente avvolte le braccia. Al collo era attorcigliato un fazzolettone ed in bocca era applicato un voluminoso batuffolo di ovatta, quale bavaglio. Ai piedi del letto stava una forbice e sulla toletta uno straccio imbevuto di sangue. In un catino vi erano residui di sangue. All'autopsia furono rilevati solchi da corda all'altezza del carpo e del tarso; alle mani e al viso, tracce di strozzamento e lesioni da sgraffio, in parte a tipica forma semilunare. Ferita lacera longitudinale del cuoio capelluto, verosimilmente da corpo contundente.

Fig. 42 a

Fig. 42 b

Figg. 42a-b-c-d-e (w). Omicidio mediante strangolamento e strozzamento

La donna 80enne, strangolata e strozzata, fu trovata giacente accanto al suo letto. Inoltre, in bocca, un capo di biancheria quale bavaglio. Caratteristica applicazione della fune.

Fig. 42 c

Fig. 42 d

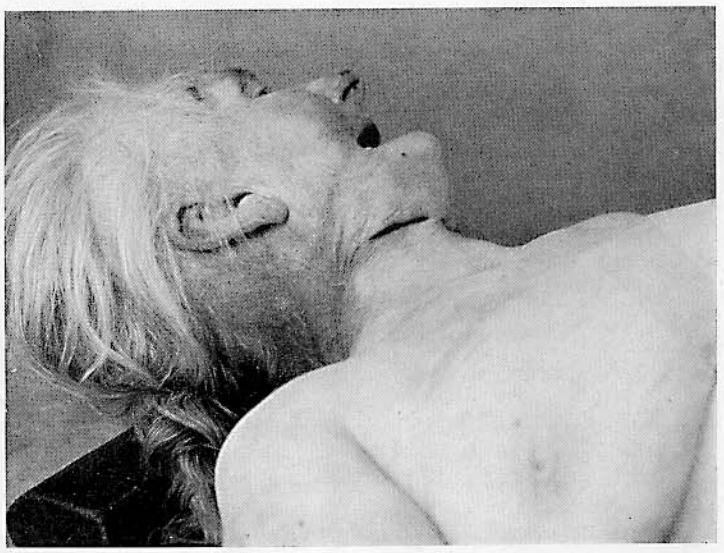

Fig. 42 e

Fig. 43 (w). Omicidio di una coppia mediante strangolamento e imbavagliamento. Occlusione all'ingresso delle vie respiratorie. Marito 55enne, moglie 53enne

Le vittime furono trovate nella camera da letto. Il marito aveva in bocca quale bavaglio, un fazzoletto. Inoltre, come la moglie, aveva un fazzolettone annodato strettamente al collo. Il viso della donna era anche nascosto da un panno annodato posteriormente. Ambedue avevano mani e piedi legati al dorso con una corda di canapa nuova.

Fig. 44 (w). Morte per soffocamento

Il subaffittuario assassinò la padrona di casa. Al collo, tracce di strozzamento. Un asciugamano avvolto intorno al capo. L'omicida rimase inizialmente nell'abitazione per aggredire il postino che recapitava i valori, ma infine andò via perchè «non aveva più pace».

Fig. 45 a

Fig. 45 b

Figg. 45a e b (w). Soffocamento mediante imbavagliamento e occlusione dell'ingresso delle vie respiratorie nonchè legatura

La donna 75enne fu trovata cadavere sul proprio letto. Mani e piedi legati con strisce di lenzuolo, annodate a loro volta alla testiera del letto. Viso rivolto verso l'alto. Fazzoletto in bocca. Cuscini legati con strisce di lenzuolo. Lesioni traumatiche alla bocca. Emorragie congiuntivali. Essiccazioni cutanee al labbro superiore, naso e mento. Lacerazione profonda 3,5 cm del frenulo linguale. Segni da corda alle mani e ai piedi (legatura). Emorragia del cuoio capelluto. Sulla base della lingua, a sinistra, una emorragia. Escoriazione superficiale del palato dura a sinistra. Arteriosclerosi di alto grado. Tubercolosi. Ascesso migrante alla gamba. L'omicida aveva dapprima pressato il fazzoletto alla bocca. Poichè la donna strillava e si dimenava, l'omicida la legò e le introdusse il fazzoletto in bocca. Continuando tuttavia la donna a strillare, l'omicida le tappò la bocca con la mano e poi le applicò un cuscino sul viso. L'omicidio sembra sia durato 5 minuti. Non furono rilevate lesioni traumatiche vere e proprie da strozzamento, bensì soffocamento in seguito ad occlusione delle vie respiratorie determinata dal bavaglio e dal cuscino. Il reperto polmonare parlava a favore di morte per soffocamento. Non vi fu morte cardiaca improvvisa.



Fig. 46 a

Fig. 46 b

Fig. 46 c

Figg. 46a-b-c (w). Morte per soffocamento

Un fazzoletto in bocca, quale bavaglio; poi brandelli di tenda e infine un asciugamano. Mani ben legate con una corda robusta; al di sopra un asciugamano. Piedi legati insieme con un asciugamano. Il capo del cadavere giaceva avvoltolato in un cuscino. Omicidio a scopo di rapina su donna 49enne.

Figg. 47a e b (w). Soffocamento per imbavagliamento e legamento

Gambe legate all'altezza delle ginocchia e dei malleoli con spago; poi vennero legate le mani e infine riunite con legatura le mani alle ginocchia. Poichè la vittima, 61enne, strillava, le fu introdotto in bocca un bavaglio che venne spinto sempre più in profondità con le dita. Sul viso fu applicato un paio di mutande, legando poi una corda intorno al capo. Successivamente sul capo dell' assassinato fu gettata una coperta.

Vedi anche HEINDL. Polizei und Verbrechen.

Fig. 47a

Fig. 47b

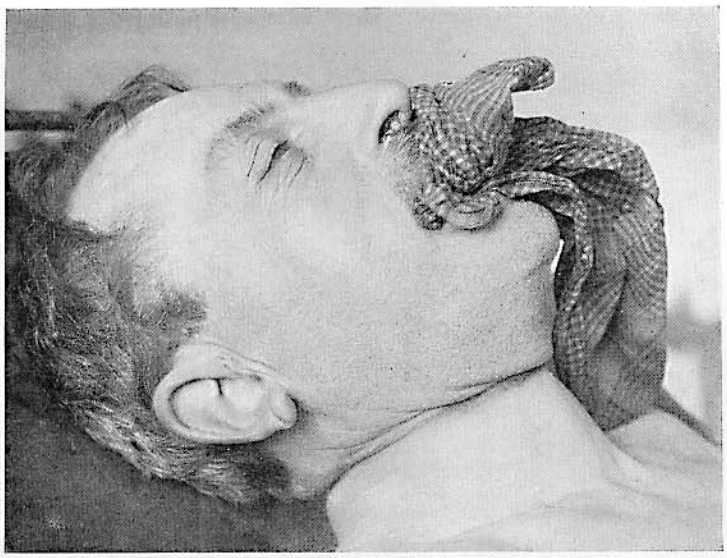

Fig. 48 a

Fig. 48 b

Figg. 48 a e b (w). Imbavagliamento e strangolamento (?) o impiccagione (?). Omicidio o suicidio?

La vittima fu trovata impiccata al saliscendi della porta della sua camera, chiusa dall'interno, con un bavaglio in bocca e solchi da corda perfettamente orizzontali. Rimandiamo a tal proposito al lavoro di CHAVIGNY [104], il quale si occupò a fondo dell'imbavagliamento e della legatura. Altrettanto interessante appare a tal riguardo il contributo di L. LATTES [105]. Egli descrisse il caso di un uomo imbavagliatosi dapprima a scopo suicida e che poi si recise il collo.

Fig. 49

Fig. 49 (p). Strangolamento con cravatta

Questa figura dimostra che il fungo schiumoso non è assolutamente specifico dell'annegamento. Viene infatti osservata anche nell'edema polmonare (in questo caso da strangolamento); talvolta nell'avvelenamento da CO si ha pure un fungo schiumoso emorragico.

Fig. 50 (W). Strangolamento

Moglie giacente strangolata nel proprio letto, ricoperta da una coltre. Mani conserte sotto il seno. Intorno al collo cinque spire di una fune, la cui estremità pendeva dal letto raggiungendo il pavimento. Alle narici, fungo schiumoso. Alla radice del naso una piccola ferita emorragica. Sul viso un fazzolettino, da donna, bianco, intriso di sangue.
La donna fu evidentemente strangolata in cucina e poi, cadavere, posta sul letto. Il marito successivamente s'impiccò in cucina (v. fig. 116 a pag. 182). Ambedue i coniugi si diedero la morte volontariamente.

Fig. 51 (P). Omicidio per strangolamento. Tracce di lotta

Lo strumento usato per strangolare non fu rintracciato. Anche tracce di strozzamento («impronta di pollice») sulla parte destra del collo.

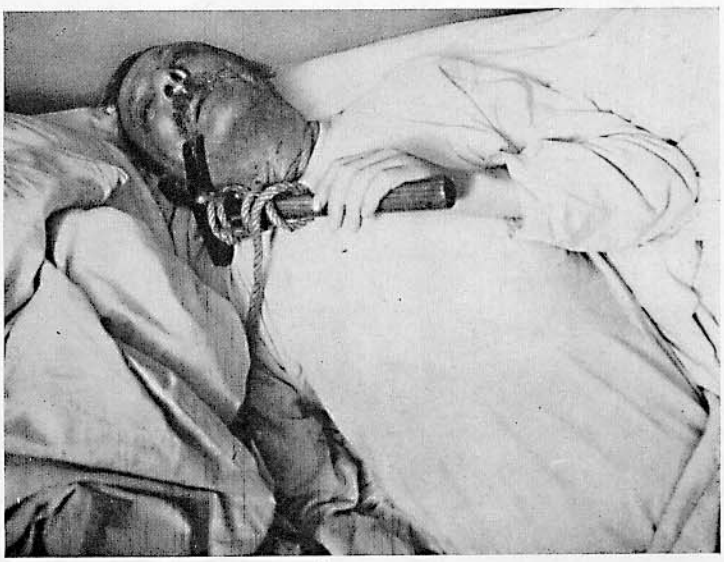

Fig. 52 (W). Autostrangolamento di un negoziante 64enne

Numerose emorragie da stasi nelle mucose faringea, laringea e linguale. Intensa cianosi del viso. Cfr. sull'argomento WEIMANN e SPENGLER [180], R. CIAFARDO [106] nonchè H.-F. LORENZ [107].

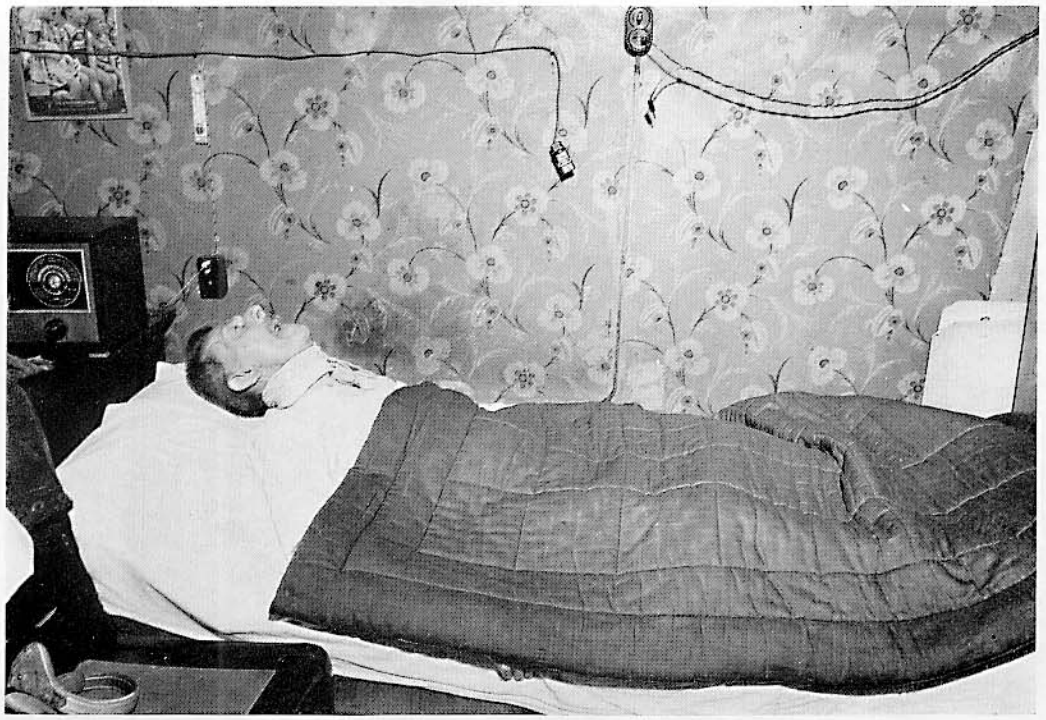

Fig. 53 a

Fig. 53 b



Fig. 53 c

Figg. 53 a-b-c (w). Suicidio mediante strangolamento

Il 75enne fu trovato nella propria abitazione, giacente su un sofà in decubito dorsale, col capo rivolto verso la finestra, indossante camicia, mutande e calze e ricoperto da una coltre. Il morto era un pedante ed un originale. Da quando era morta la moglie, ossia da circa 4 mesi, egli era stanco di vivere e aveva più volte manifestato propositi suicidi. Motivo del suicidio: tedio della vita. Sul suo scrittoio furono trovati, in ordine, un testamento chiuso, il suo portafogli nonchè varie altre carte e documenti. Vicino la stufa, su una sedia, vi era un catino pieno d'acqua. Alla spalliera della sedia era appeso un asciugamano pulito: evidentemente l'occorrente perchè il medico chiamato all'atto del rinvenimento potesse lavarsi le mani.

Numerose emorragie congiuntivali della grossezza di una capocchia di spillo, in parte confluenti a chiazze. Reperto uguale in ambedue i padiglioni auricolari, specie il sinistro. Nel meato uditivo esterno e contiguo padiglione sinistro, croste ematiche essiccate. Lingua spostata in addietro. Intorno al collo una benda elastica attorcigliata dieci volte, sovrastata da un cordone di tenda strettamente avvolto con dodici giri. La benda elastica non era annodata. Le estremità del cordone anteriormente presentavano un solo nodo; dipanando il cordone, fu rilevato che esso presentava un nodo semplice in tre punti sulla parte sinistra del collo. La prima spira era stata avvolta al collo senza nodi e senza cappio. Furono rilevati un solco da corda orizzontale, largo 6 cm con numerose creste parallele interposte, in parte intersecantesi, senza emorragia. Torace carenato. Sulla faccia esterna del gomito sinistro una essiccazione cutanea brunastra notevolmente ecchimotica, lunga cm 2,5 e larga cm 1,5; 8 cm al di sopra alcune escoriazioni cianotiche, a macchie della grandezza di una lenticchia, con sangue sottostante. Cartilagini costali notevolmente ossificate. Torace rigido. Cuore flaccido con coronarosclerosi avanzata e obliterazione completa. Ramo discendente anteriore duro, calcificato. Coronaria destra pure a tratti calcificata. Nette calcificazioni miocardiche. Edema polmonare. Dalla superficie di sezione era ottenibile gran copia di liquido schiumoso-ematico. Lobi superiori enfisematosi. Nei bronchi muco rossastro. Cartilagini laringee integre. Ioide notevolmente ossificato. Macchie ecchimotiche delle mucose faringea, orale e labiale, anteriormente al piano di strangolamento. Tonsille palatine totalmente permeate di emorragie. Cifosi vertebrale. Reni e fegato in preda a stasi. Arteriosclerosi aortica. Fibrosi leptomeningea. Meningi molli iperemiche. Notevoli alterazioni delle arterie della base cranica; pareti ispessite, indurite, con depositi gialli; beanti. Ventricoli cerebrali dilatati contenenti gran quantità di liquor. Encefalo iperemico. Nel nucleo lenticolare sinistro, cavità del volume di un pisellino contenente liquido chiaro. Membrana timpanica sinistra ingorgata di sangue.

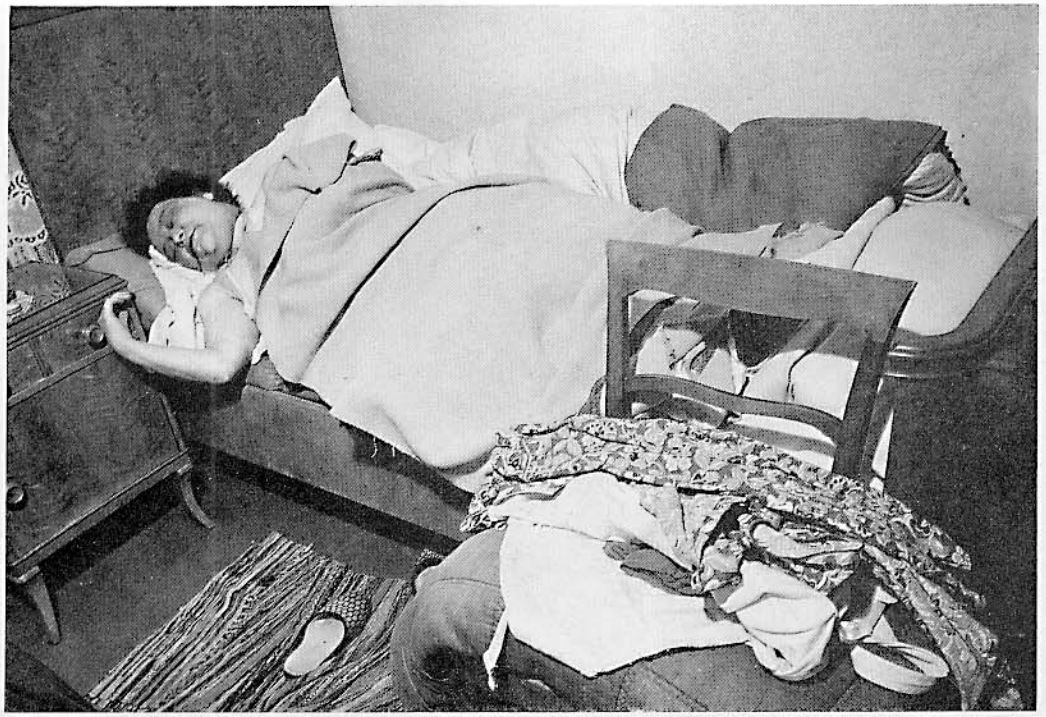

Fig. 54 a

Figg. 54a-b-c (w). Indubbio autostrangolamento

La 66enne fu trovata giacente sul proprio letto, autostrangolata. Obesa. Viso rosso-cianotico, tumefatto specie a destra. Stravasi emorragici del volume di un grano di miglio sulla guancia destra. Muco sanguigno all'altezza della commissura labiale destra. Numerose ecchimosi congiuntivali, parzialmente confluenti. Labbra cianotiche. Al collo, corto e tozzo, una cordicella doppia, con alcuni nodi, a destra lassamente annodata ad un cappio adiacente alla cute del collo. Al di sopra, un nastro elastico a 4 spire sovrapposte, la cui estremità, passata al di sotto di una spira, era annodata alla cordicella. Il nastro elastico aveva scarificato la cute del collo. Largo solco da corda senza cercini, di colore biancastro, nettamente contrastante col colorito rosso-cianotico della cute del collo sovrastante. Non tracce di strozzamento, nè impronte di unghie. Non emissione di feci. Non lesioni da difesa. Vasi durali ingorgati di sangue fino alle più sottili ramificazioni. Nel seno longitudinale superiore sangue fluido rosso-scuro. I vasi piali ingorgati all'estremo di sangue fino alle più sottili ramificazioni; a tratti chiazze giallastre nelle pareti arteriose. Sostanza bianca molle con numerosi puntini emorragici asportabili con un getto d'acqua. Sostanza grigia iperemica. Seni venosi ingorgati. Polmoni enfisematosi, spingentisi di 2 cm oltre la linea mediana; superficie di sezione asciutta. Nelle cavità cardiache sangue fluido, scuro. Qualche chiazza giallastra nelle pareti delle coronarie. Anello del Waldeyer, al di sopra del solco della corda sede di cianosi intensa. Parti molli del collo senza lesioni traumatiche nè emorragie. Modica quantità di muco sanguigno in trachea e nei bronchi. Milza e fegato ingorgati di sangue. Nella cistifellea tre calcoli e pus. Reni ingorgati di sangue.

Fig. 54 b

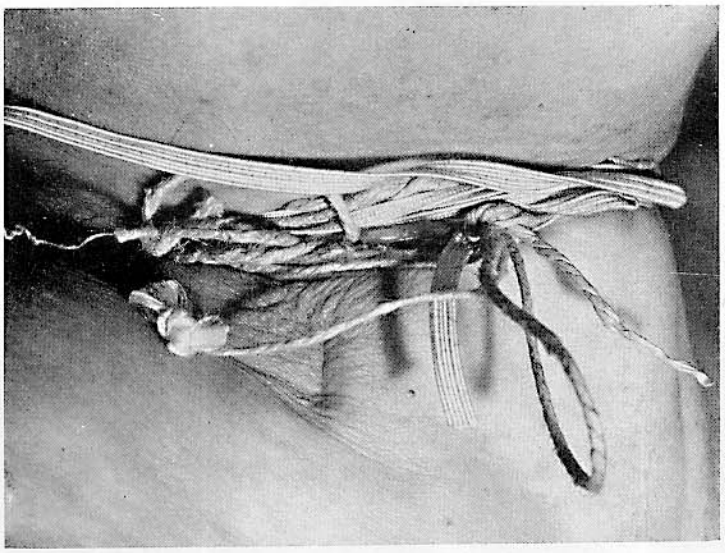

Fig. 54 c

Figg. 55 a e b (w). Autostrangolamento. Calza con nodo doppio. Ferite da punta e da taglio al collo e alle articolazioni del carpo

Vedova 68enne il cui cadavere fu trovato, giacente sul proprio letto con indosso camicia, mutande e calze chiare, dal figlio. Al collo era annodata una calza da donna nera. Sulla metà sinistra del collo e ai polsi furono rilevate ferite da taglio. Sul comodino erano posati un coltello da cucina insanguinato nonchè una bottiglia di cognac vuota e un bicchierino da liquore. L'abitazione era ben ordinata. Nell'armadio fu trovata una grossa somma di denaro; viceversa niente lettere di addio. Il marito era morto 2 settimane prima. La vedova era assai sorda. Situazione di conflitto con la nuora, la quale sembra avesse aggredito la suocera afferrandola per il collo e l'avesse minacciata di morte.

Macchie ipostatiche spiccatissime, ecchimosi congiuntivali e palpebrali. Al collo un solco pallido da corda, largo circa cm 1,5, con lievi essiccazioni e tenue increspatura della cute, più esteso a sinistra. Sul lato sinistro del collo, un dito trasverso al di sopra del centro della clavicola, nell'ambito di una zona misurante cm 4×2, gli strati cutanei superficiali apparivano sezionati in più punti, complessivamente 9, per una lunghezza di appena 3 mm, di cui 5 in una serie. All'ano, tracce di feci. Sul lato flessorio dei polsi numerose, tenui, incisioni cutanee, lunghe fino a cm 2,5, di cui 15 a sinistra e 12 a destra, da cui era fuoruscita una piccola quantità di sangue. Intenso odore di alcool dell'encefalo. Segni di putrefazione.

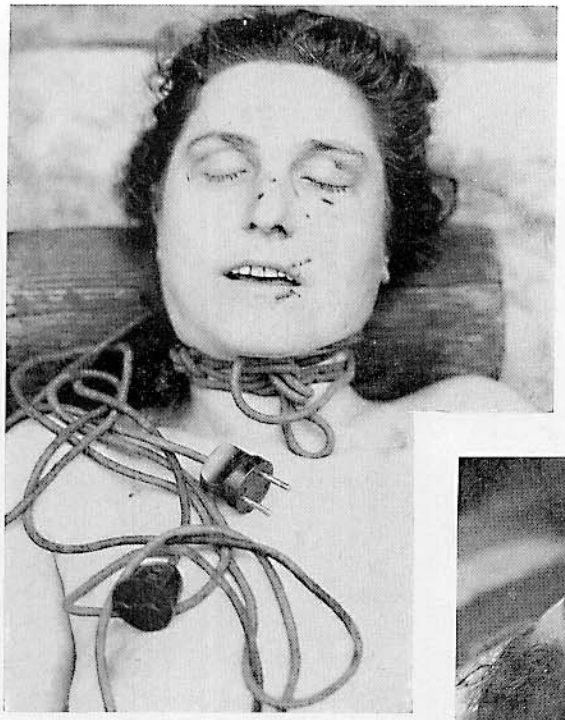

Fig. 56 a

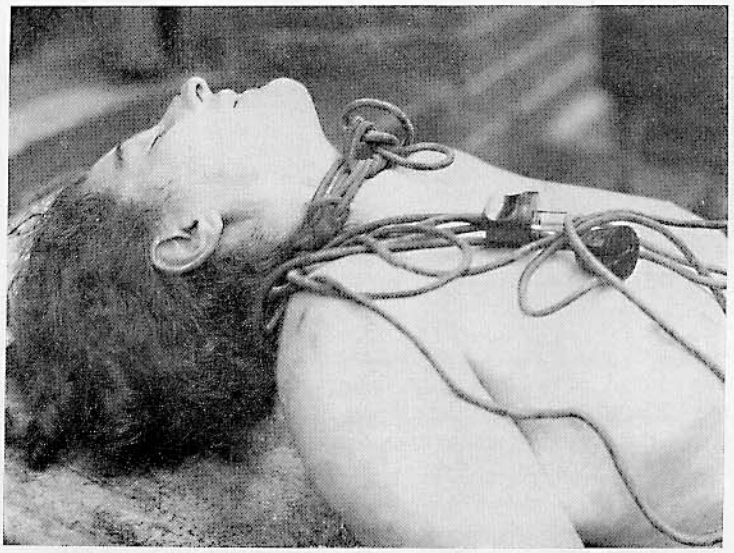

Fig. 56 b

Fig. 57

Fig. 58 a

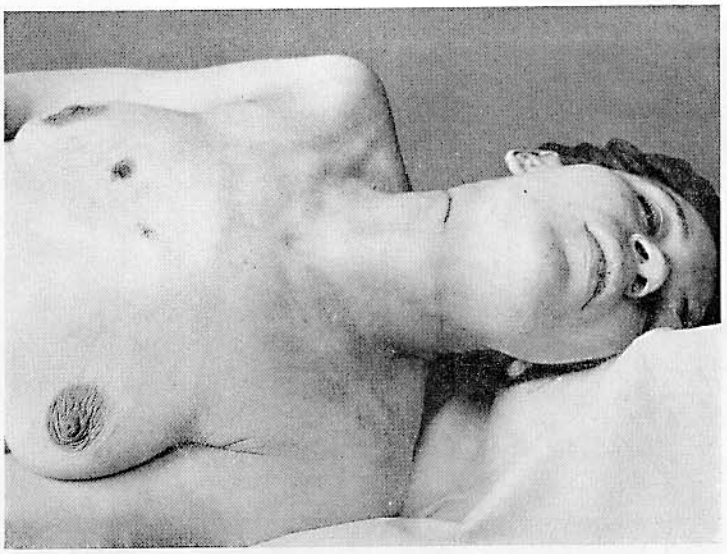

Fig. 58 b

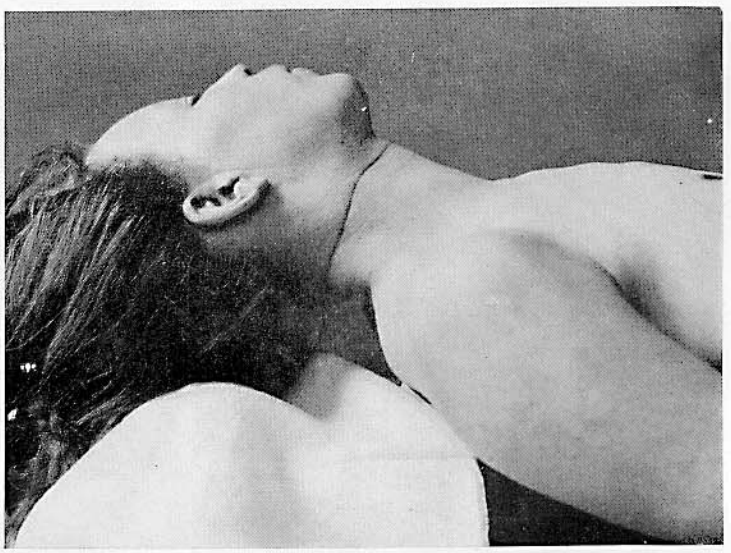

Figg. 56a e b (W). Soffocamento violento mediante strangolamento e occlusione della bocca e del naso. Il cordone era stato applicato con un metodo non comune mediante nodi speciali. Donna 38enne

Ecchimosi congiuntivali. In regione sottorbitaria sinistra, sul dorso del naso e all'altezza della commessura labiale sinistra, graffi in parte tipici ed unghiature ecchimotiche. Al collo, fu rinvenuto un cordoncino elettrico, annodato due volte anteriormente, inizialmente avvolto con due giri di spira, poi riannodato robustamente a destra e posteriormente; l'estremità della duplice spira fu poi fatta passare, ruotando il collo, al di sotto di questa, talmente tesa da non consentire il passaggio di un dito. Solchi da corda irregolari con 4–5 giri riconoscibili con creste brunastre interposte. In prossimità alcune ecchimosi e graffi. Sul dorso e più precisamente, sulla scapola destra, una escoriazione triangolare di cm 5 × 2. Cute parzialmente lacerata in profondità con imbibizione sanguigna dei tessuti. Al di sotto della scapola destra si riscontrò una escoriazione lunga 4 cm e all'altezza della 12ª vertebra toracica vi era una escoriazione ed un'ecchimosi della cute con sottostante raccolta ematica. Sulla faccia interna della coscia destra vi erano due ecchimosi; una delle quali più estesa sulla faccia interna del ginocchio. Sulla faccia esterna della coscia destra un graffio, lungo 9 cm e largo 3–4 cm con sangue sottostante; più sopra un graffio più piccolo, lungo 2 cm. Assenza di lesioni traumatiche del cranio. Polmoni assai congesti. Frattura della cartilagine tiroide e del gran corno destro dello ioide; integrità a sinistra. Netta reazione vitale.
Le lesioni al dorso e alle cosce furono provocate verosimilmente da una lotta. Violenza carnale? Ricerca dello sperma negativa. Lieve odore di alcool di tutti gli organi.

Fig. 57 (P). Omicidio mediante strangolamento; imbavagliamento con fazzoletto

Figg. 58a e b (P). Omicidio mediante strangolamento; coito a tergo

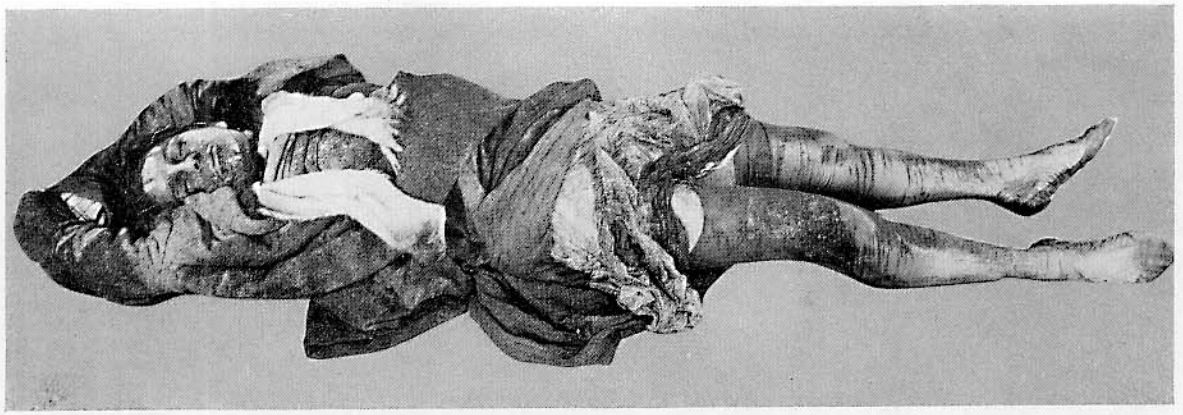

Fig. 59 a

Fig. 59 b

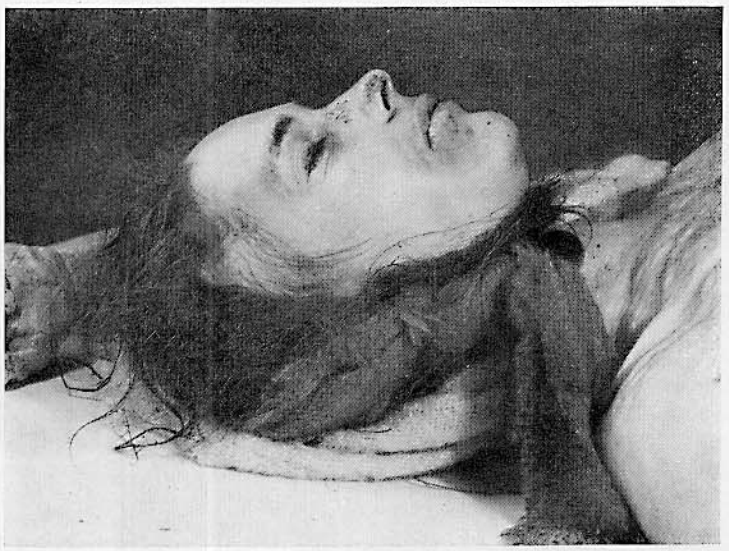

Fig. 59 c

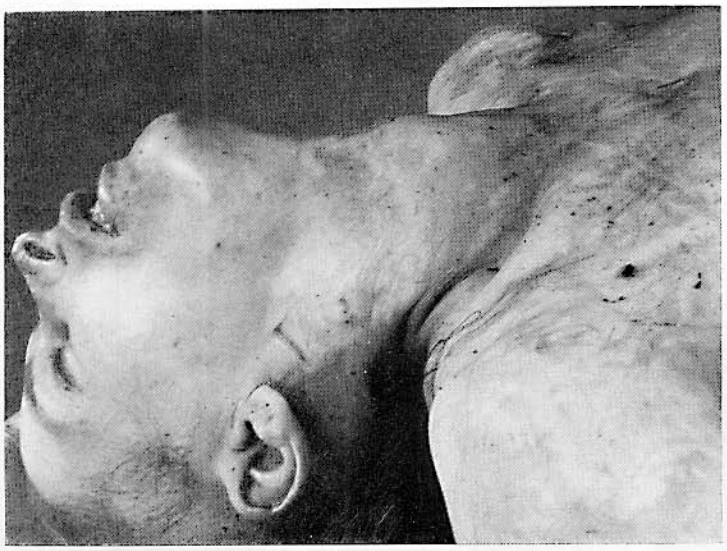

Fig. 59 d

Fig. 59 e

Figg. 59a-b-c-d-e (P). Strangolamento omicida

Cadavere insozzato di fango. Genitali denudati. Foulard annodato strettamente al collo, avvolgente anche una sciarpa di lana e parte dei capelli. Al collo, solco poco rilevato, corrispondente al foulard. Ecchimosi in regione laringea e ioidea nonchè nel muscolo sterno-tiroideo destro. Frattura del corno destro della cartilagine tiroide. Ecchimosi del cuoio capelluto in corrispondenza delle regioni temporali, occipitale, parietale sinistra, nonchè dei muscoli temporali. Ecchimosi del labbro inferiore nonchè del margine anteriore sinistro della lingua. Essiccazioni cutanee nell'ambito del labbro inferiore e, in misura più lieve, del mento. Macchia ecchimotica al collo al disotto della branca sinistra della mandibola (non in rapporto col solco da strangolamento) e lieve ecchimosi anche in corrispondenza della cute in corrispondenza della branca suddetta. Essiccazione ed escoriazione al braccio destro ed ecchimosi a quello sinistro. Tenui strie ecchimotiche superficiali alla coscia sinistra, manifestamente in corrispondenza alle mutande. Intensa congestione del plesso pudendo. Modica raccolta di masse mucose nel fornice vaginale posteriore. Qualche emorragia puntiforme della pleura e del pericardio. Lievissimo stravaso emorragico nella congiuntiva sinistra. Congestione sanguigna e linfatica degli organi interni, polmoni in specie. Modica flogosi catarrale tracheobronchiale. Deposito di sostanze lipoidee nella cistifellea.

Le ecchimosi sopra descritte del cuoio capelluto e dell'angolo della mandibola, data la sede, apparivano tipicamente causate da pugni. I travasi sanguigni erano circoscritti e di lieve entità; assai verosimilmente avevano preceduto di poco lo strangolamento, così come quelli labiali e linguali, questi ultimi spiegabili con una energica compressione della bocca con la mano. Considerando la posizione tipica di cadavere immerso, i segni di stasi sanguigna rilevati al capo e agli occhi erano così lievi da doversi ammettere uno strangolamento rapidissimo ed energico.

La vittima (29enne) venne stuprata e poi strangolata; 10 giorni dopo fu trovata sul fondo di un canale. La ricerca dello sperma (morfologica e fosfatasi) diede esito negativo.

Fig. 60 a

Fig. 60 b

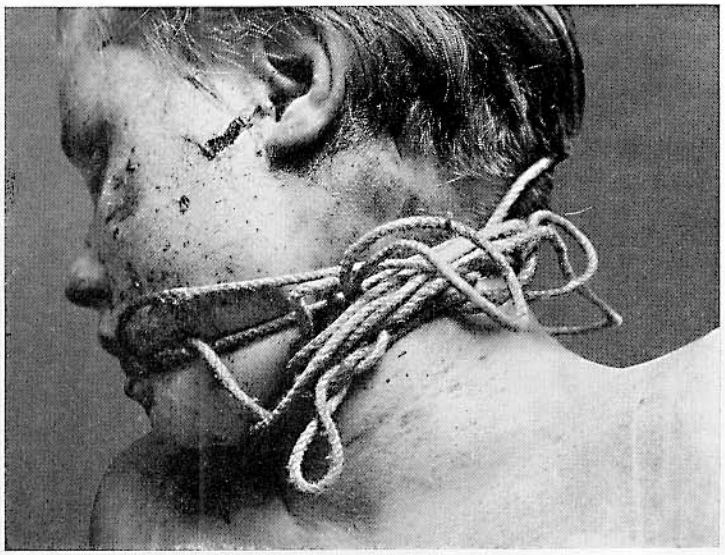

Fig. 60 c

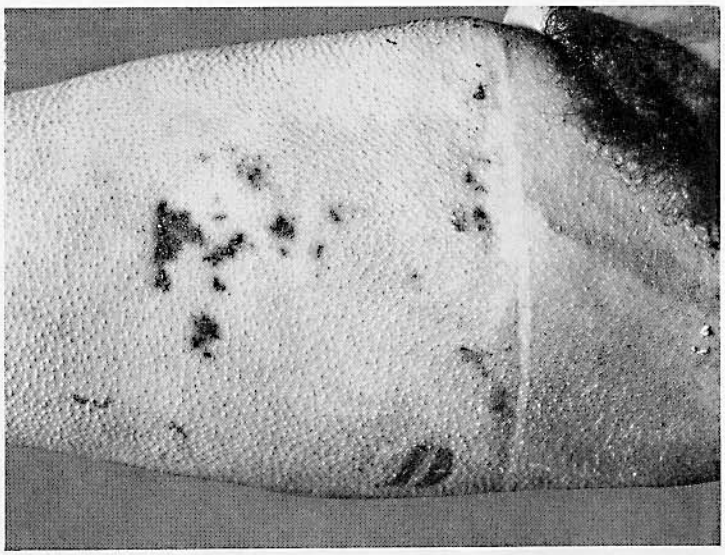

Fig. 60 d

Figg. 60a-b-c-d (w). Strangolamento da parte del padrigno per gelosia su base sessuale

Le figure mostrano la posizione del cadavere della giovanetta 17enne, la posizione della corda nonchè lesioni cutanee sui generis postmortali alla coscia della vittima (rosicchiamento di formiche?).

Il cadavere giaceva con le cosce divaricate a 20 m da una panchina. Accanto vi erano le scarpe basse della vittima. Tra cadavere e panchina una traccia di cappio. La corda era stata passata più volte intorno al collo. Due spire passavano attraverso la bocca. Graffi al braccio ed avambraccio sinistri.

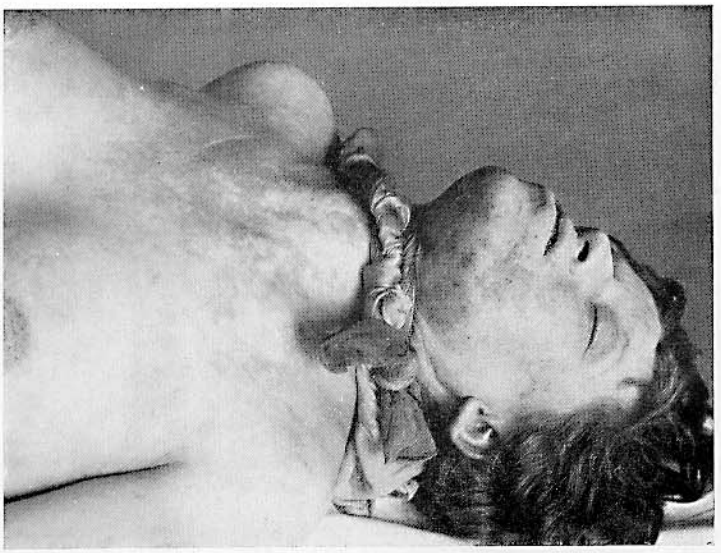

Figg. 61 a e b

Figg. 62 a e b

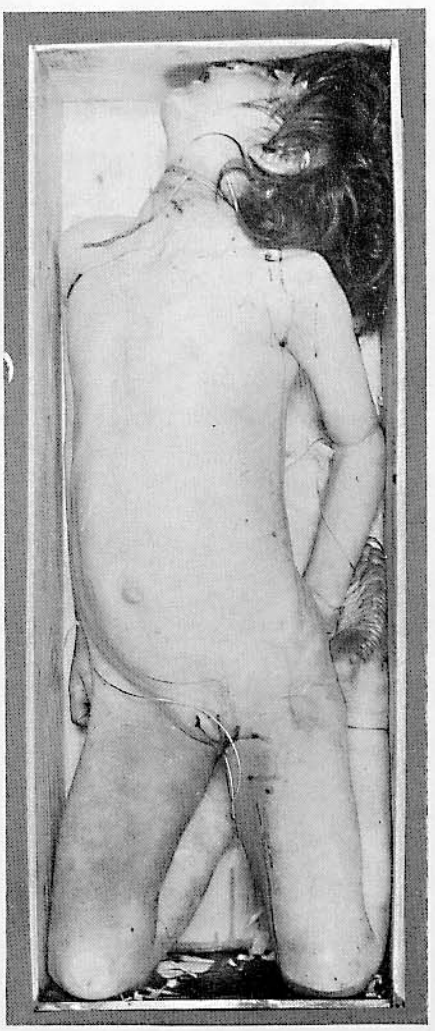

Figg. 61 a e b (P). Omicidio dell'amante mediante strangolamento con due calze. La vittima trovavasi all'8° mese di gravidanza

Figg. 62 a e b (P). Omicidio con stupro mediante strozzamento e strangolamento. Deflorazione

Tracce di strozzamento e cordicella al collo. Petecchie cutanee al viso. Ferita da punta nel cavo ascellare destro. Vittima: bambina di 7 anni e mezzo.

(Cfr. sull'argomento WULFFEN «Der Sexualverbrecher»)

Fig. 63 a

Fig. 63 b

Figg. 63 a e b (w). Soffocamento violento mediante strangolamento e strozzamento

Le parti molli del collo furono compresse con violenza ed energia brutali con conseguenti ecchimosi vaste ed imponenti. Frattura dello ioide; cartilagini laringee integre. Dalle numerose lesioni cutanee del collo era deducibile con certezza che la giovanetta era stata sia strozzata che strangolata. Per ciò che riguarda lo strozzamento, furono rilevate su tutto il collo le relative lesioni cutanee tipiche, non solo anteriormente e lateralmente, ma anche alla nuca, in quanto il collo della vittima era relativamente gracile e potè quindi venire totalmente stretto dalle mani dell'omicida, il quale aggredì la vittima alle spalle. Era inoltre rilevabile un solco da strangolamento, al collo, più netto anteriormente che lateralmente e posteriormente. Ciò era spiegabile in quanto l'assassino aveva prima stretto il collo con un nastro elastico e poi con un cordoncino. elettrico. Dalla profondità del solco era da ammettersi che ambedue gli strumenti di strangolamento erano stati stretti non energicamente intorno al collo. L'autopsia confermò la confessione dell'omicida, secondo cui dapprima aveva violentemente e a lungo strozzato la vittima e solo successivamente l'aveva strangolata. Le altre lesioni rilevate sul cadavere, in particolare i segni di contusione all'altezza del temporale destro, del gomito destro e di ambedue le ginocchia erano – secondo quanto riferito dall'imputato – in parte dovute alla caduta della vittima dal sofà; in parte, specie per ciò che riguardava le lesioni al dorso della mano destra ed alla spalla, si trattava di graffi conseguenti alla breve lotta e al tentativo di difesa messa in atto dalla vittima durante lo strozzamento, prima che si instaurasse la perdita della coscienza, quando venne meno ogni tentativo di opporre resistenza. La ricerca dello sperma in vagina ebbe esito negativo.

Fig. 64 a

Figg. 64a-b-c (w). Omicidio della madre 64enne mediante strozzamento, strangolamento e soffocamento con un cuscino di sofà da parte della figlia coadiuvata dal proprio marito

La vittima fu trovata cadavere nella propria cucina 3 giorni dopo il delitto. La coppia omicida aveva fermamente premeditato di assassinare la donna e derubarla.
Spiccatissime macchie ipostatiche ed emorragie postmortali. Viso edematoso di colorito rosso-rameico cianotico. Numerose ecchimosi su ambedue le guance, perioculari, congiuntivali specie a sinistra (macchie ipostatiche) e alla fronte; in parte confluenti. All'altezza del sopracciglio destro, esternamente, cute cianotica nettamente infiltrata di sangue per una lunghezza di 2 cm e una larghezza di 8 mm. Sangue disseccato alle narici. Strie di sangue da ambedue le commessure labiali. Lingua incarcerata tra i denti alla punta. Nel cavo orale muco sanguigno; mucosa cianotica. Al collo, solco orizzontale da strangolamento più netto a sinistra e alla nuca; in particolare a sinistra formante una doccia lunga 5 cm; al di sopra una essiccazione cutanea lunga 2,2 cm e larga 1,3; in prossimità di essa due graffi della lunghezza rispettiva di 3 e 2 mm; verso la linea mediana una zona cutanea arcuata, rossastra, lunga 4 cm. Nell'adipe sottocutaneo alla altezza delle essiccazioni cutanee, chiazze emorragiche. Al collo essiccazione massiva del solco da strozzamento; colorito brunastro. Alla nuca evanescenza del detto solco. In prossimità e al di sotto di esso a sinistra, focolai emorragici generalizzati in seno all'adipe sottocutaneo, specie all'altezza dello sternocleidomastoideo. A destra, solco attenuato. Alla nuca, a destra, stria brunastra lunga 2,5 cm. Al gomito destro chiazza cianotica. Sulla faccia estensoria dell'avambraccio destro all'altezza del carpo, due sgraffi senza sangue sottostante. Sul dorso della mano sinistra due emorragie della grandezza di una lenticchia. Cuoio capelluto ingorgato di sangue con numerose emorragie da stasi, anche nei muscoli temporali. All'altezza dell'inserzione del temporale destro un cospicuo focolaio emorragico del volume di una prugna. Dura madre notevolmente iperemica; vasi ingorgati di sangue; tra essa e le meningi molli, specie a destra, tenue strato di sangue. Nei seni della dura sangue fluido, scuro. Spiccata fibrosa leptomeningea all'altezza di ambedue i lobi frontali. Encefalo e plessi coroidei congesti. Nuclei della base cianotico-grigiastri. Nel naso muco sanguigno. Polmoni modicamente enfisematosi. Nel cuore sangue fluido scuro. Mitrale ispessita, corde tendinee accorciate. Polmoni assai congesti, edematosi. Tutti i vasi polmonari ingorgati di sangue assai scuro. Emorragie subpleuriche bilaterali. Nello sternocleidomastoideo sinistro, specie in basso e al di sotto del solco di strangolamento, chiazze emorragiche; uguale reperto nella guaina dei grossi vasi del collo, a sinistra. Al di sotto del solco da strangolamento un ematoma di 2 × 1 cm. Ematoma della grossezza di un pisello, nella guaina omonima a destra, al di sotto del solco suddetto. Abbondante muco sanguigno in faringe, laringe e esofago. Corno della cartilagine tiroide sinistra fratturato alla base, con imponente emorragia. Grande corno dello ioide destro, fratturato con netta emorragia. Intense emorragie da stasi del pavimento orale. Soffocamento violento con spiccatissimi segni di asfissia. Strozzamento, strangolamento. Applicazione di un cuscino sull'ingresso della vie respiratorie quando la vittima aveva già perso la coscienza. L'emorragia nel temporale destro potè conseguire a percossa. L'autopsia diede il reperto di un'aggressione proditoria con rapida insorgenza nella vittima di perdita di coscienza.

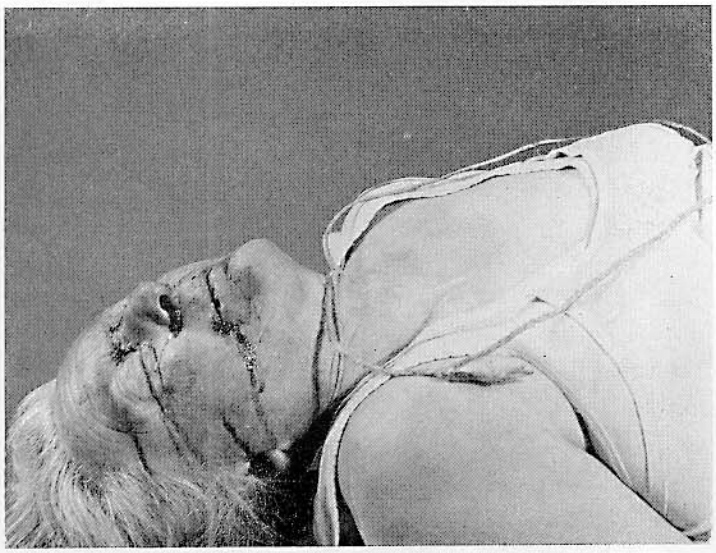

Fig. 64 b

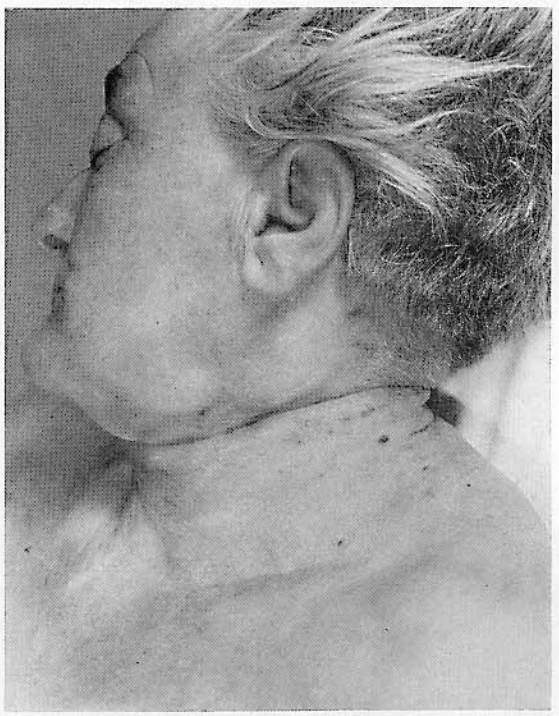

Fig. 64 c

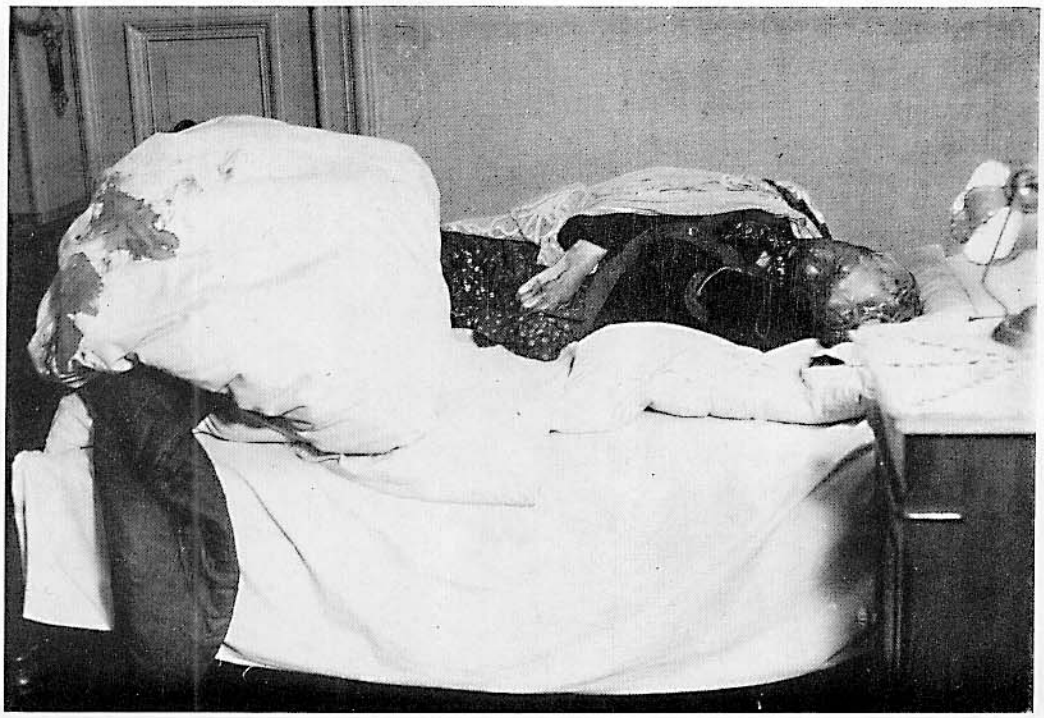

Fig. 65 a

Fig. 65 b

Figg. 65 a e b (w). Strozzamento, strangolamento e occlusione dell'ingresso delle vie respiratorie mediante una coperta

Carattistico aspetto del cadavere con la sopracoperta a rete sul capo il cui lembo libero pendeva al suo fianco a guisa di sciarpa. Al collo, sulla coperta, la corda, strettamente annodata, usata per lo strangolamento, nonchè un fazzolettone avvolto in modo lasso. Intense ecchimosi oculari bilaterali, come pure sul dorso del naso e in corrispondenza della regione temporale sinistra; (pugni; epistassi!). Occhiali rotti sotto la coperta. Sangue pure al limite tra fronte e cuoio capelluto. Causa mortis: asfissia (ecchimosi congiuntivali, sangue liquido, stasi negli organi, enfisema polmonare).

a Biancheria del letto tirata indietro
b Fotografia da vicino del capo e dello strangolamento

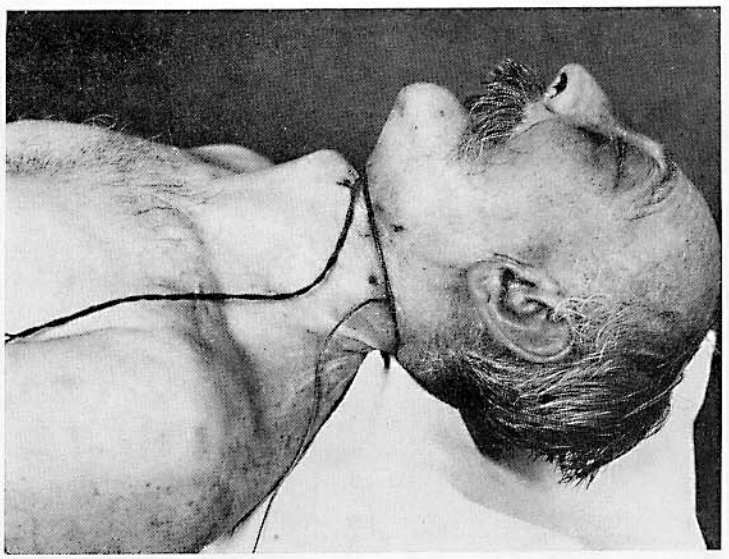

Fig 66 a

Fig. 66 b

Figg. 66a e b (P). Omicidio mediante strozzamento e strangolamento

Fig. 67 a

Fig. 67 b

Figg. 67 a e b (w). Omicidio a scopo di rapina mediante strangolamento e strozzamento da tergo

Tipiche lesioni delle parti molli del collo. Ecchimosi del cuoio capelluto da percosse e caduta sul capo. Vittima: donna 70enne.

Figg. 68 a-b-c-d-e-f-g-h-i-j (p). Strozzamento seguito da strangolamento. Uomo 28enne

Solco da strangolamento immediatamente sottolaringeo; essiccazioni cutanee, principalmente a forma di graffi, in parte lievemente ecchimotiche in regione cervicale anteriore, alla mandibola e al mento. Emorragie puntiformi delle congiuntive, della mucosa orale, della inserzione clavicolare dello sternocleidomastoideo e dei muscoli temporali. Ferita da morso dell'apice della lingua, a sinistra. Ecchimosi massiva immediatamente al di sopra dello zigomatico sinistro e ferita lacera in regione sovraciliare sinistra. Escoriazioni cutanee (da cappio) sul dorso della mano destra, sulla metà sinistra del dorso e alle natiche. Sangue fluido nel cuore e nei vasi. Stasi sanguigna negli organi principali. Edema cerebrale. Idrocefalo di modico grado. Lieve edema polmonare. Ispessimenti nodulari nell'ambito del parenchima splenico. Esito di amputazione della coscia destra risalente a vecchia data.

Riguardo alle reazioni vitali rilevate, la più intensa (ecchimosi) era assai verosimilmente quella alla metà sinistra del viso. Tali ecchimosi avevano sede tipica delle lesioni causate da pugni. I segni di cappio solo in parte presentavano lievi ecchimosi, probabilmente determinatesi durante l'agonia. Non fu rilevata alcuna traccia di lotta. Sul luogo del delitto si riuscì ad ottenere le reazioni sopravitali (cercine idiomuscolare) (cfr. fig. *f*; cercine muscolare al bicipite immediatamente dopo essere stato toccato con la punta di uno scalpello). Aggressione a scopo di rapina lungo la strada (rapina del motociclo). Cadavere trascinato giù dalla rotabile.



Fig. 68 a

Fig. 68 b

Fig. 68 c



Fig. 68 d

Fig. 68 e

Fig. 68 f

Fig. 68 g

Fig. 68 h

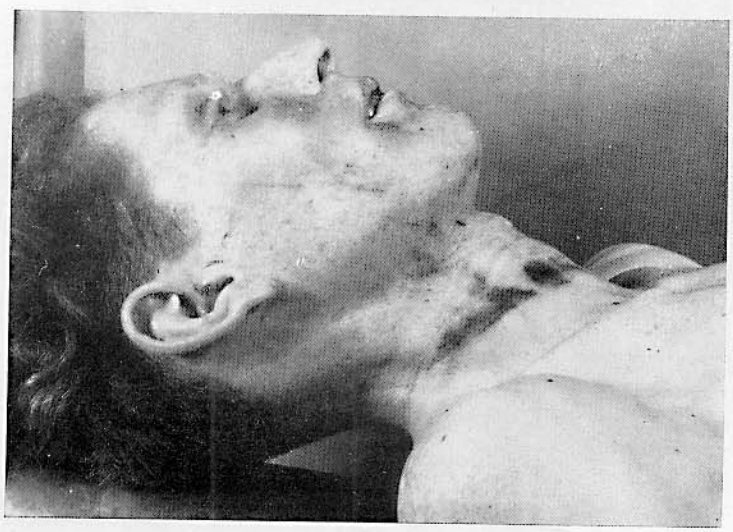

Fig. 68 i

Fig. 68 j

Figg. 69a e b (P). Suicidio mediante strangolamento e recisione della radiale

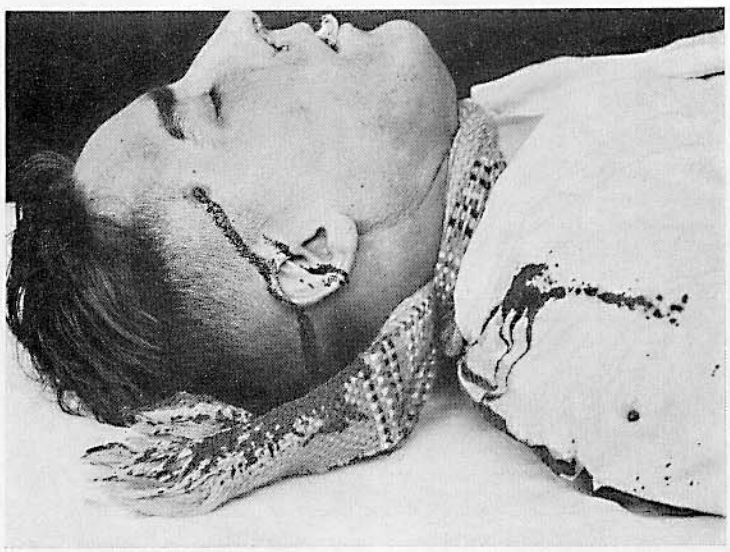

Fig. 70 (P). Suicidio mediante imbavagliamento, strangolamento e colpo di arma da fuoco. Traccia di sangue colato lungo il capo immoto; assenza di tracce di lotta. Il capo all'atto dello sparo era stato inclinato a destra

Fig. 71 a

Fig. 71 b

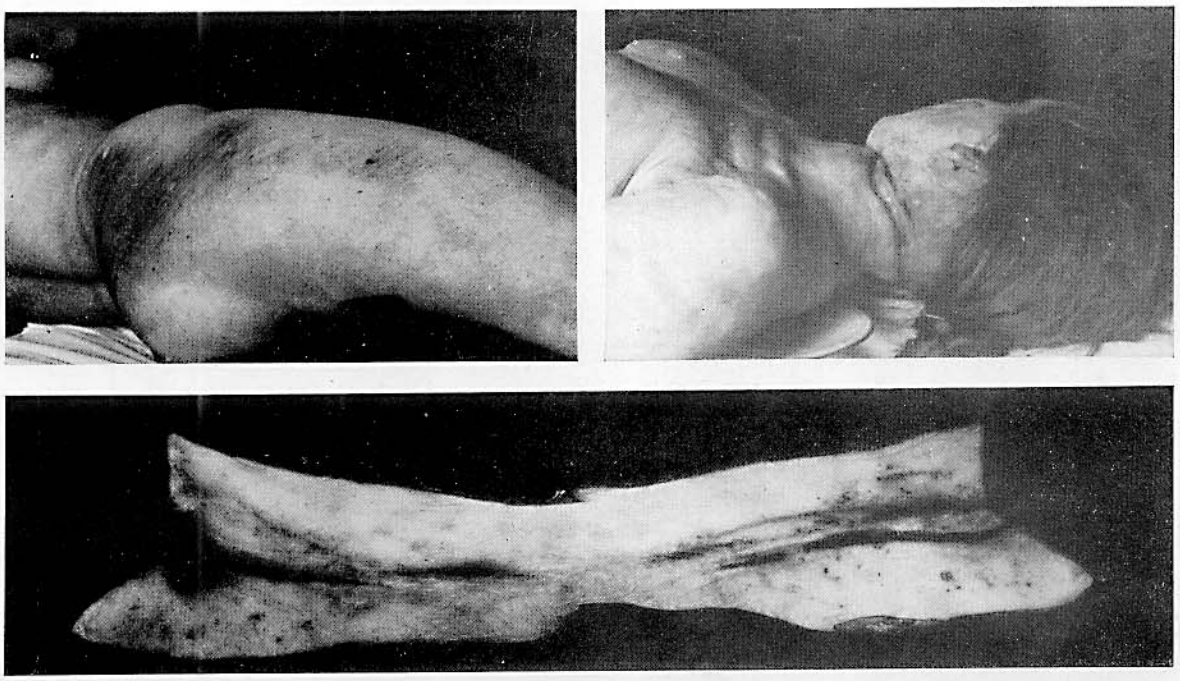

Fig. 71 c

Fig. 72

Figg. 71 a-b-c (W). Omicidio mediante strangolamento. Impiccamento simulato

La 26enne scomparsa fu trovata lo stesso giorno impiccata ad un abete. L'omicida aveva da tergo lanciato una corda con nodo scorsoio intorno al collo della vittima (trovantesi al 3° mese di gravidanza da lui procurata), stretto il cappio e trascinato il corpo per 1 m circa fino all'abete, legando infine l'altra estremità della fune al tronco di questo. A proposito dei casi di sospetto omicidio e susseguente impiccamento, rimandiamo al contributo di M. Frei [108]. Sul palmo della mano e sui polpastrelli della vittima aderiscono fibre della corda recuperabili mediante nastro adesivo. Questo metodo andrebbe sempre adoperato nei casi dubbi. Cfr. sopratutto sull'argomento i lavori di E. Goddefroy [109] nonchè di G. Schrader [110, 111], W. Ballhause [112] e G. Rooks [113].

Fig. 72 (P). Uxoricidio mediante strozzamento e strangolamento. Susseguente impiccamento del cadavere



Fig. 73 a

Figg. 73a-b-c (w). Omicidio mediante strangolamento e impiccagione

La donna pendeva al nodo scorsoio; la corda era assai tesa. Il capo, in estensione, sfiorava il pavimento. Sotto il capo, un panno, messo colà evidentemente a bella posta.

L'uomo giaceva sul pavimento in posizione ventrale. La corda era stata passata intorno ad un piede del tavolo e ad esso legata con duplice nodo, indi, incrociata, passava attraverso la maniglia della cucina elettrica e infine era applicata al collo mediante nodo scorsoio senza eccessiva aderenza. La corda non era tirata. L'uomo giaceva col viso sul pavimento. Dalla bocca era fuoruscito sangue e dalle narici abbondantissimo muco nasale. L'uomo era stato manifestamente strangolato alla stessa guisa della donna. Durante la morte per asfissia si aprì il forno elettrico per cui l'impiccagione si interruppe. L'uomo si agitò a causa del soffocamento, consciamente o inconsciamente, e fu tenuto dall'omicida col viso compresso sul pavimento per cui si determinò accessoriamente un ostacolo alla respirazione. In seguito a questi spostamenti i piedi dell'uomo raggiunsero il braccio destro della donna, la quale presentava alcune chiazze bluastre al relativo avambraccio. Sulla metà destra della fronte della donna era visibile una emorragia massiva della grandezza di una moneta da cinque marchi, la quale potè essere stata provocata o da un pugno o da un calcio (dell'omicida o dell'uomo agonizzante).

Fig. 73 b

Fig. 73 c



Fig. 74 a

Fig. 74 b

Fig. 74 c



Fig. 74 d

Figg. 74 a-b-c-d (w). Omicidio di un portalettere

Il postino latore dei vaglia fu assassinato a scopo di rapina in una casa mediante sciabolata al collo. Le figg. *a* e *b* mostrano la sciabolata, la fig. *c* le lesioni alle mani riportate dalla vittima mentre tentava di difendersi. L'omicida aveva preso in fitto l'abitazione col nome di «Adolf von Stubenrauch» ed aveva inviato diversi vaglia postali a se stesso e all'affittuaria. La donna, dopo essersi strenuamente difesa, fu pure assassinata con una sciabolata al collo. Circa 4 mesi dopo l'omicida commise un nuovo omicidio a scopo di rapina di un postino di vaglia. Egli aveva preso alloggio sotto falso nome di blasonato presso un albergo; chiuse a chiave il postino nella sua camera, lo strozzò e lo soffocò (fig. *d*). Il cadavere del postino fu trovato un giorno dopo il delitto, giacente su una sedia, con un lenzuolo addosso, il berretto sul capo e una fune applicata lassamente al collo. Accanto a lui stavano la borsa e delle buste aperte. L'omicida aveva inviato a diverse persone benestanti, cui il postino aveva anche portato dei vaglia, falsi inviti da parte delle loro banche, affinchè in vista di imminenti eventi contingenti prelevassero il più possibile dai loro, conti facendosi spedire l'ammontare a mezzo posta. In tal modo riuscì a realizzare circa 20.000 marchi.

Al terzo tentativo l'omicida fu preso. In carcere egli si recise le radiali con una lama da barba che aveva nascosto nel cuscinetto del suo cinto erniario, morendo dissanguato.

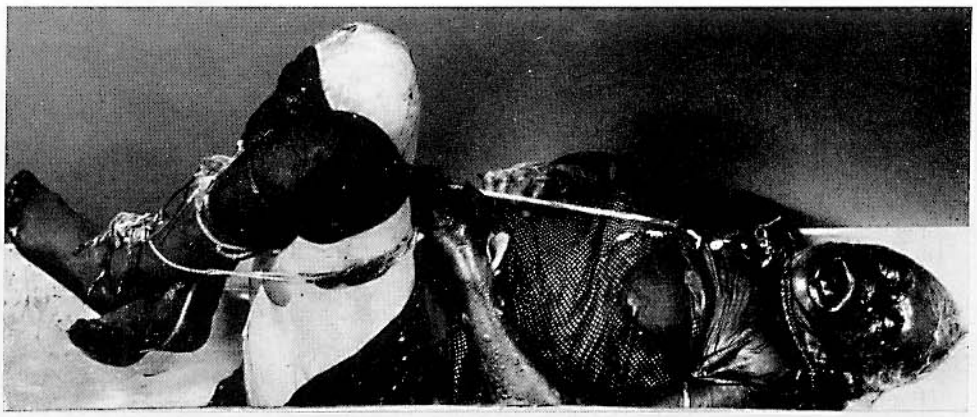

Fig. 75 a

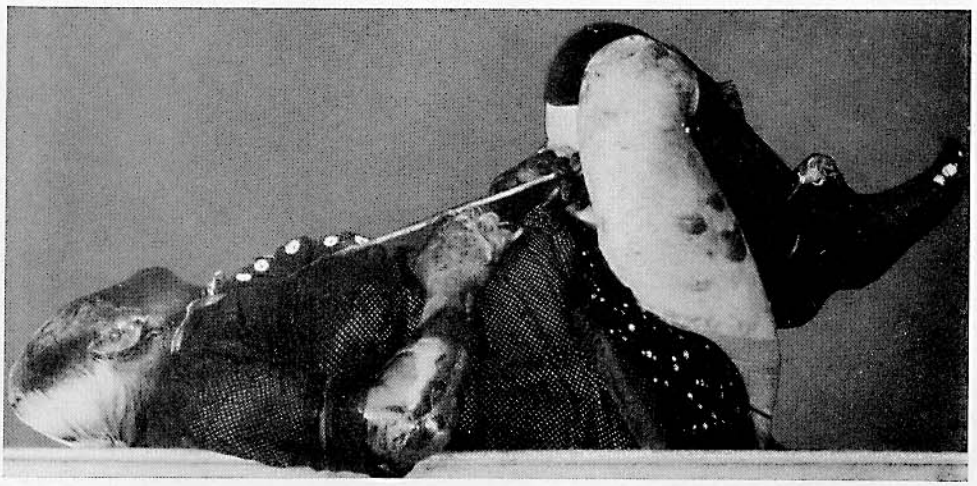

Fig. 75 b

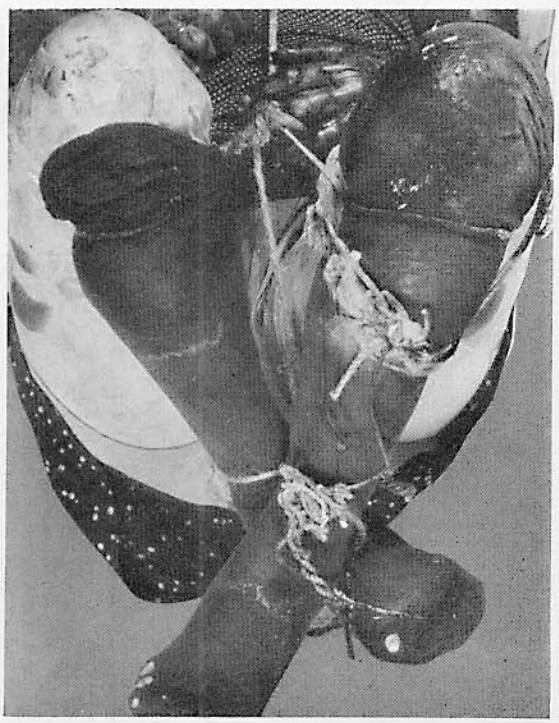

Fig. 75 c

Figg. 75 a-b-c (P). Cadavere trovato strangolato e legato nella vasca da bagno dell'abitazione dell'omicida

Figg. 76 a-b-c-d (W). Omicidio mediante strangolamento

Dopo lo strangolamento il cadavere venne incatenato, zavorrato con grossi sassi e gettato in una concimaia dove ben presto fu trovato. L'indiziato fu rintracciato dopo il delitto con numerosi graffi al viso, al collo e al torace, ma si potè dimostrare la sua colpevolezza solo a distanza di vari anni.

Fig. 76 a

Fig. 76 b

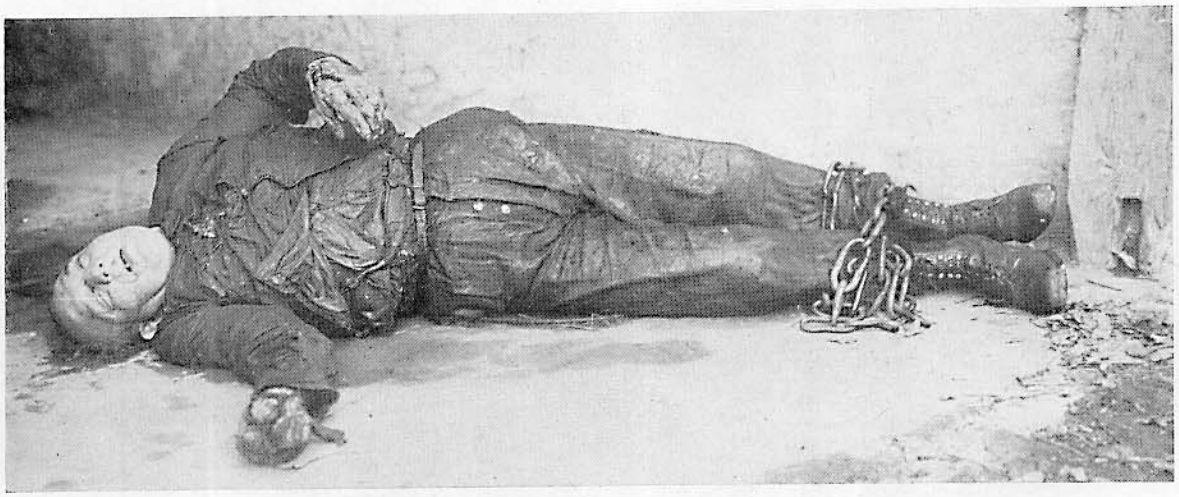

Fig. 76 c

Fig. 76 d

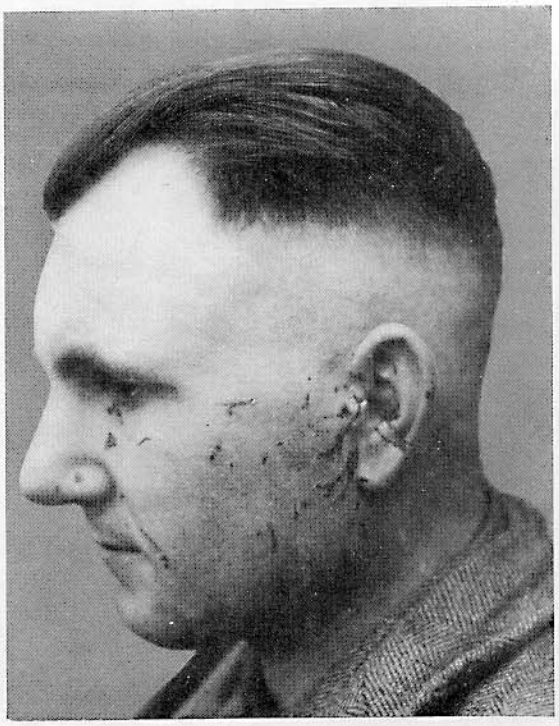



Fig. 77 a

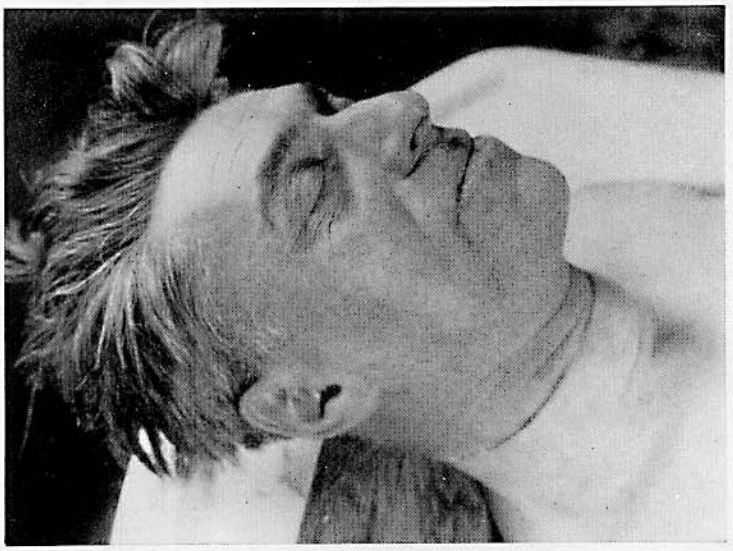

Fig. 77 b

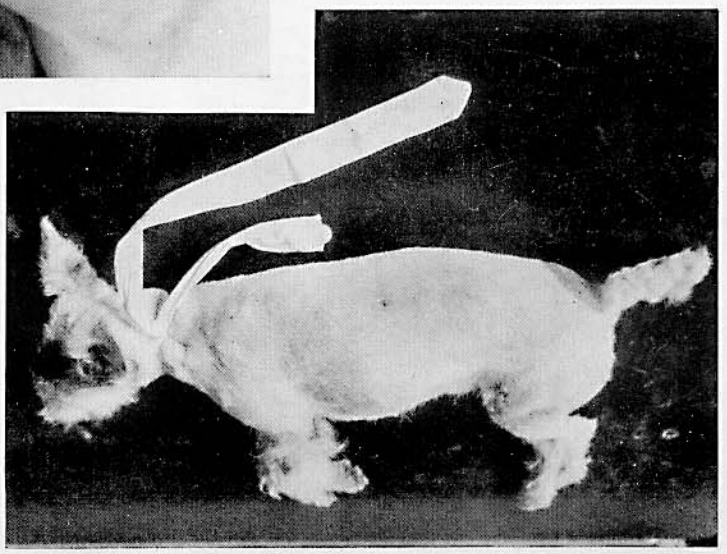

Fig. 77 c

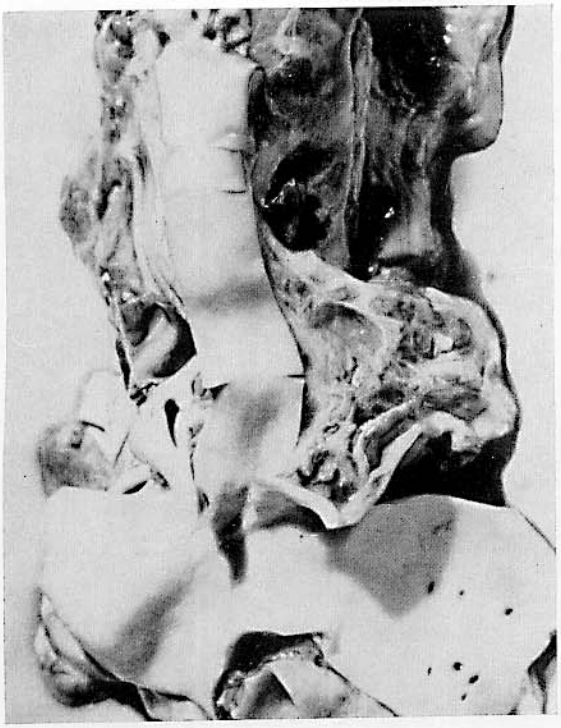

Fig. 78

Fig. 79

Figg. 77a-b-c (W). Omicidio mediante strangolamento

Classico caso da trattati: frattura della cricoide e delle prime cartilagini tracheali. Evidente applicazione di forza violentissima al collo. Tipica la cianosi del viso. Da notare l'assenza completa di lesioni da difesa e da lotta. Uomo 50enne.

Spiccata formazione di macchie ipostatiche. Innumerevoli emorragie congiuntivali confluenti. Protrusione dei bulbi oculari. Viso edematoso, cianotico con confine netto all'altezza del solco da strangolamento; solco sottile, largo 5 mm, abbastanza orizzontale, solo lievemente ascendente, ben visibile anche alla nuca con superficie brunastra, essiccata, escoriata. Al di sopra di esso la cute del collo è cianotica, al di sotto grigio-pallida. Manca il solco della corda alle gambe, nonostante fossero legate. Corda avvolta tre volte al polso destro, due volte al sinistro, con solco pallido, poco netto; assenza di ecchimosi della cute sottostante. Al gomito sinistro, piccola escoriazione. Netto odore di alcool degli organi, specie encefalo e polmoni. Tutti gli organi del capo, specie l'encefalo, congesti. Emorragie nei muscoli del collo, specie ai due lati della laringe. Una emorragia a sinistra tra ioide e laringe. Ghiandola salivare sottomascellare sinistra iperemica. Vasi del collo integri. Organi del collo al di sopra del solco, cianotici, al di sotto più pallidi, ben delimitati. In faringe e in laringe muco sanguinolento. Ambedue le corna delle cartilagini tiroidi fratturate con emorragia nella capsula tiroidea, specie a destra. Duplice frattura della cricoide anteriormente con avvallamento e ematoma. Frattura delle prime 4 cartilagini tracheali, con lieve stravaso sanguigno. Sangue fluido dappertutto. Polmoni enfisematosi. L'omicida sembra che avesse dapprima chiuso il cane nel frigorifero, poi, dato che continuava ad abbaiare, lo stordì e lo strangolò.

Fig. 78 (P). Lacerazione da distensione della carotide

Tali lacerazioni possono a volta osservarsi (nel 14% dei casi, secondo LESSER [181]) nell'impiccagione, specie se l'impiccato è sospeso (Fig. da TESAŘ; cfr. anche P. PÖDDER [114].)

Fig. 79 (P). Cresta intermedia con formazione di vescicole nell'impiccagione

Fig. 80 a

Fig. 80 b



Fig. 81 a

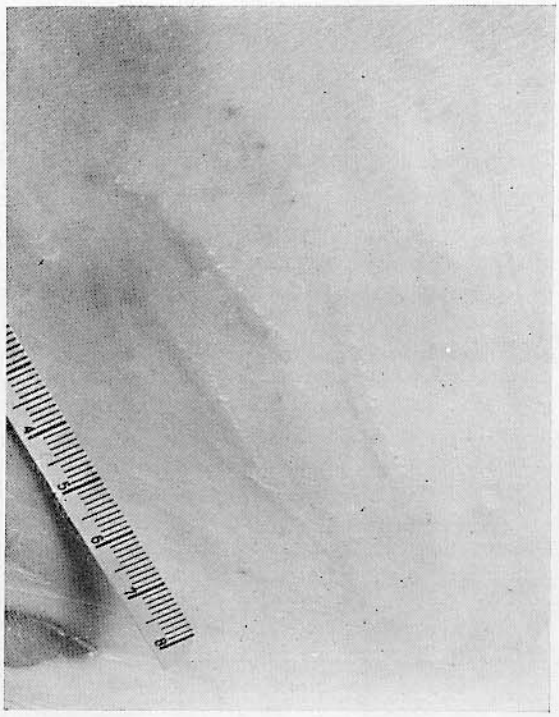

Fig. 81 b

Figg. 80a e b (P). Suicidio mediante impiccagione

Uomo 71enne. Alterazioni postmortali (essiccazioni) dello scroto. Fuoruscita di sangue nell'ambito dell'ipostasi (coscia).

Figg. 81a e b (P). Formazione postmortale di vescicole all'altezza di pliche cutanee in impiccato

Queste figure (Dr. PFEIFER) dimostrano che la formazione di vescicole può aver luogo anche post-mortem, manifestamente prediligendo le zone ipostatiche succulente. Cfr. sull'argomento H. BLUM [115], R. SCHULZ [183] e R. ROTHAUPT [116].

Fig. 82

Fig.82 (w). Tentativo di impiccamento dopo narcotizzazione; strangolamento e impiccagione della coinquilina. Nettissimo solco da corda

Figg.83 a e b (p). Suicidio mediante impiccagione

Caratteristica tecnica. Donna 74enne (cfr. sull'argomento J. Rauschke [182].

Fig. 83 a

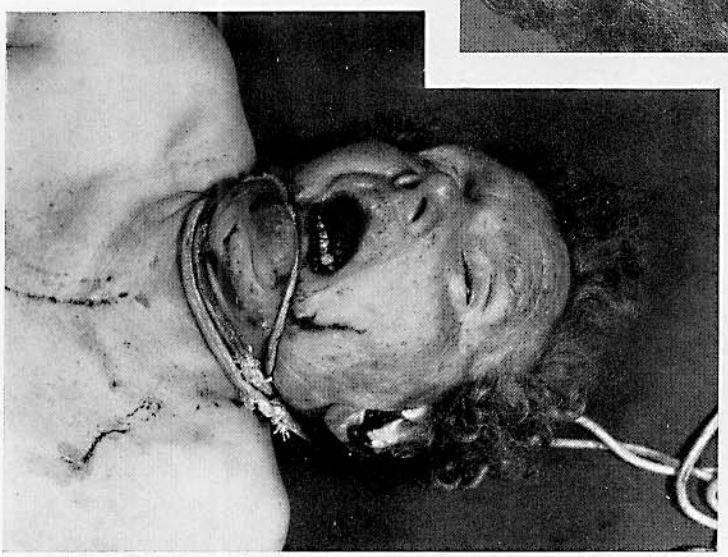

Fig. 83 b

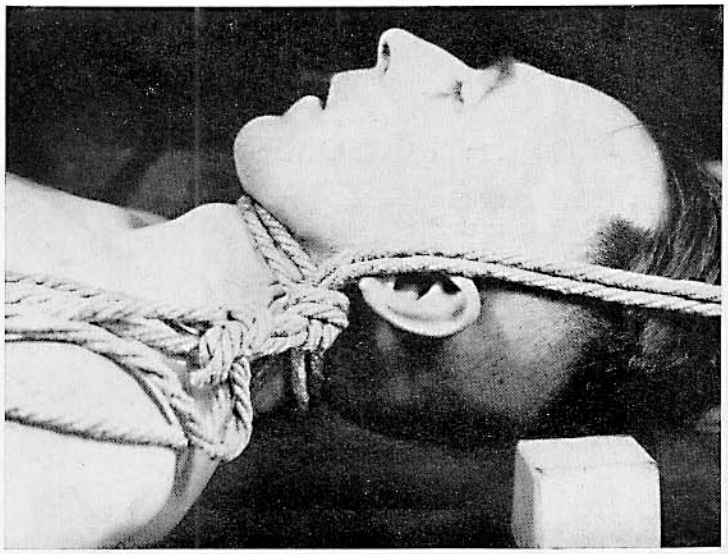

Figg. 84a-b-c (P). Suicidio mediante impiccamento nella tromba delle scale. Uomo 50enne

Scivolamento verso l'alto della corda? Interessante notare tuttavia cha all'altezza della primitiva sede della corda al collo *(a)* non si formano macchie ipostatiche, il che può esser spiegato ammettendo che il cadavere dopo la recisione della corda fu posto su di essa, essendo quindi fuor di discussione uno scivolamento verso l'alto di essa.

Fig. 84 a

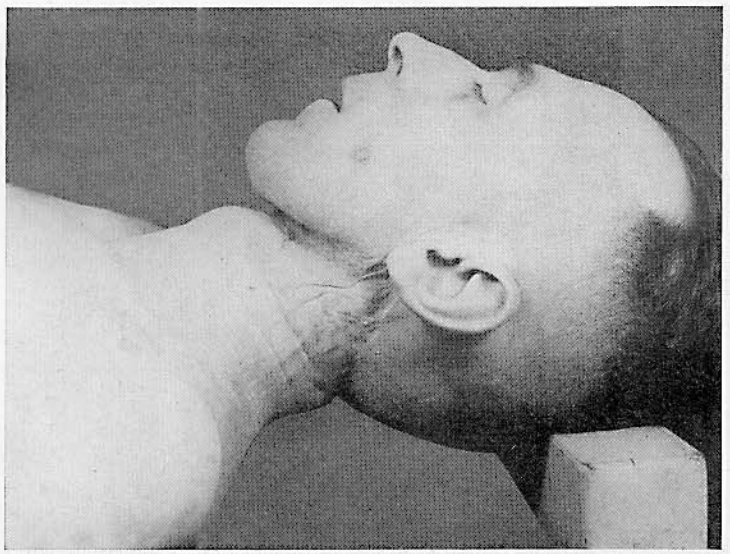

Fig. 84 b

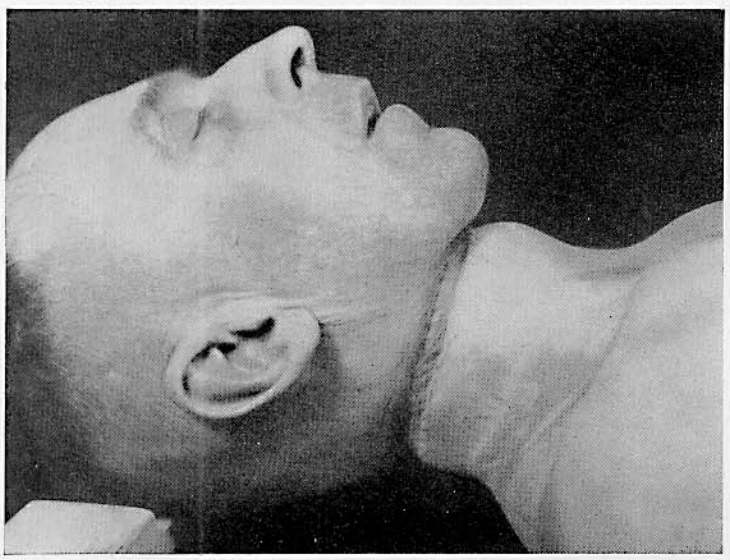

Fig. 84 c

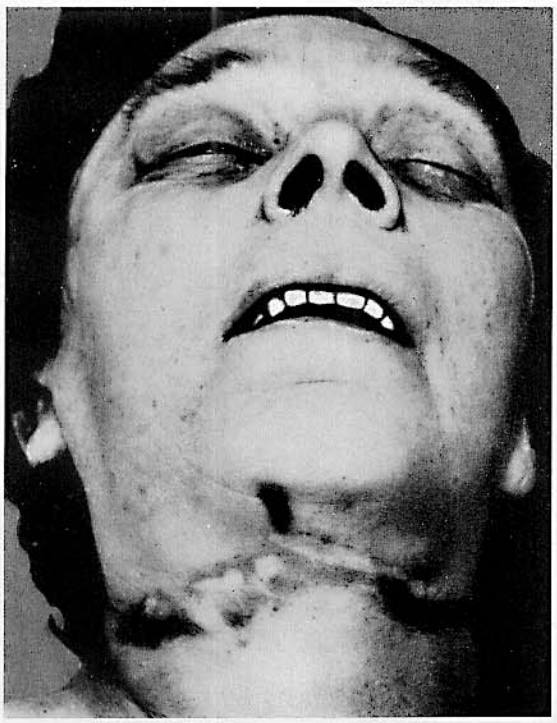

Fig. 85 a

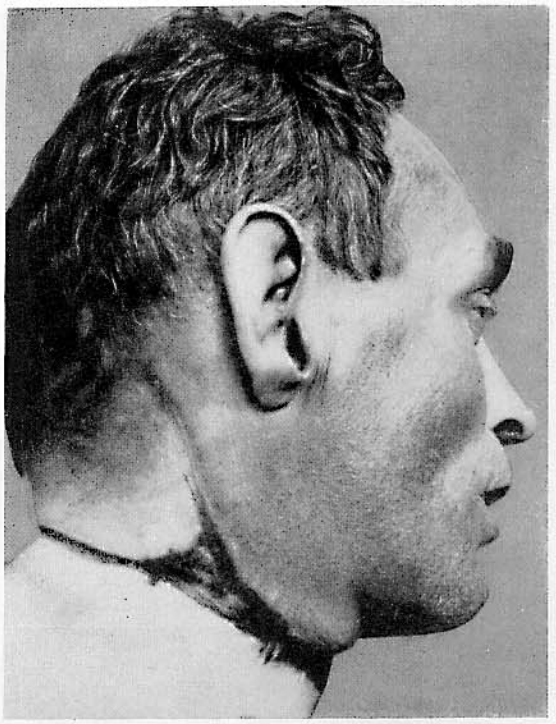

Fig. 85 b

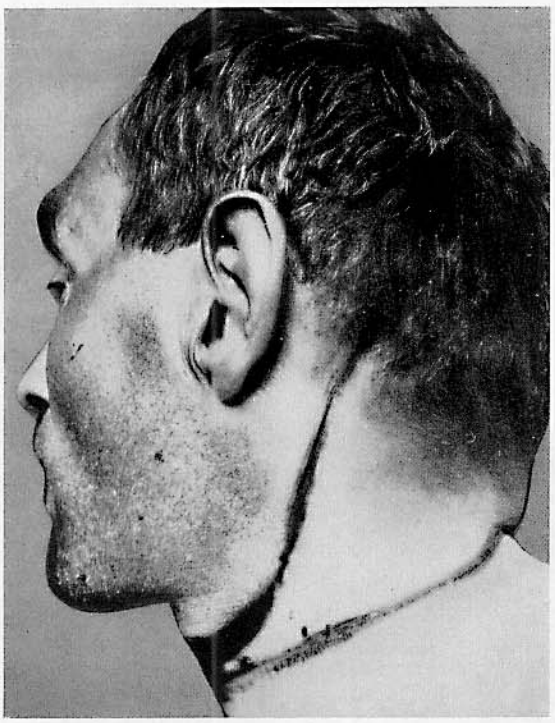

Fig. 85 c

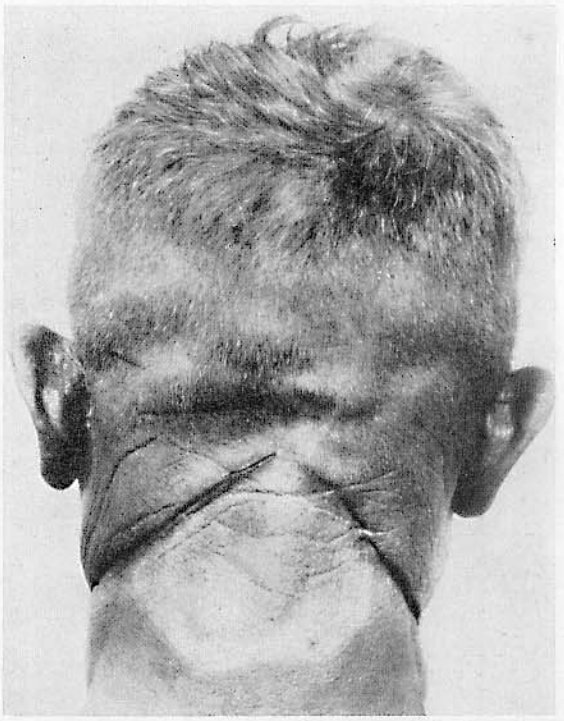

Fig. 85 d

Figg. 85a-b-c-d (P). Varie essiccazioni all'altezza del solco da strangolamento

In tutti i casi trattavasi di suicidio. Se si rilevano due strie di essiccazione bisogna pensare anzitutto a scivolamento della corda durante l'impiccagione o subito dopo.

Fig. 86

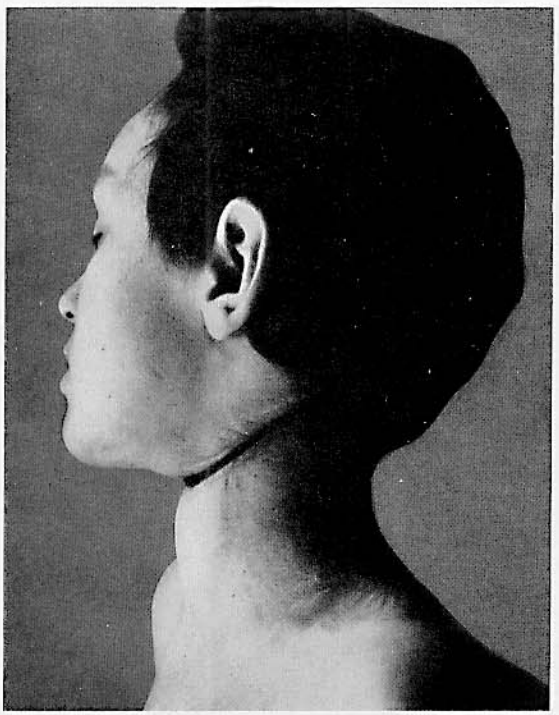

Fig. 87

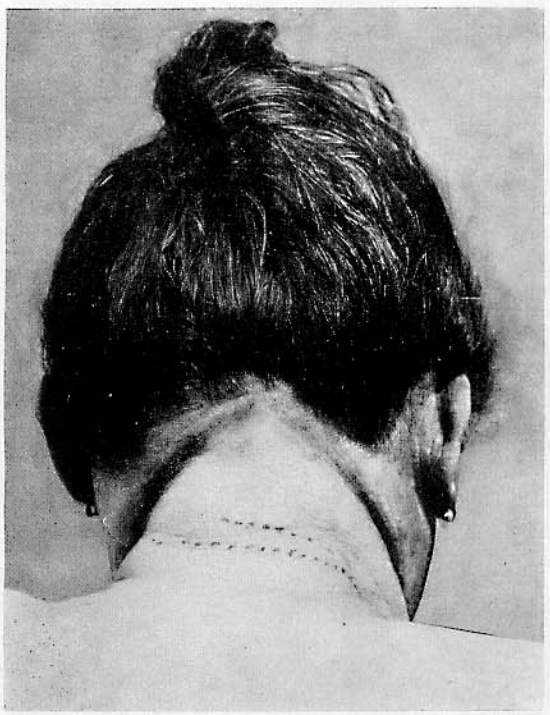

Fig. 88

Fig. 86 (P). Omicidio mediante impiccagione del figlio oligofrenico da parte del padre

Fig. 87 (P). Suicidio mediante strangolamento

Netta formazione di pliche cutanee al collo, verso dietro e in alto. Giovanetto 13enne.

Fig. 88 (P). Suicidio mediante impiccagione

Tipico solco ascendente da corda. Se la corda comprende anche il colletto del vestito o la collana, specie nella prima fase dell'impiccagione (prima ancora che la corda scivoli verso l'alto) od anche successivamente, sulla cute del collo può formarsi la relativa impronta.

Fig. 89 a

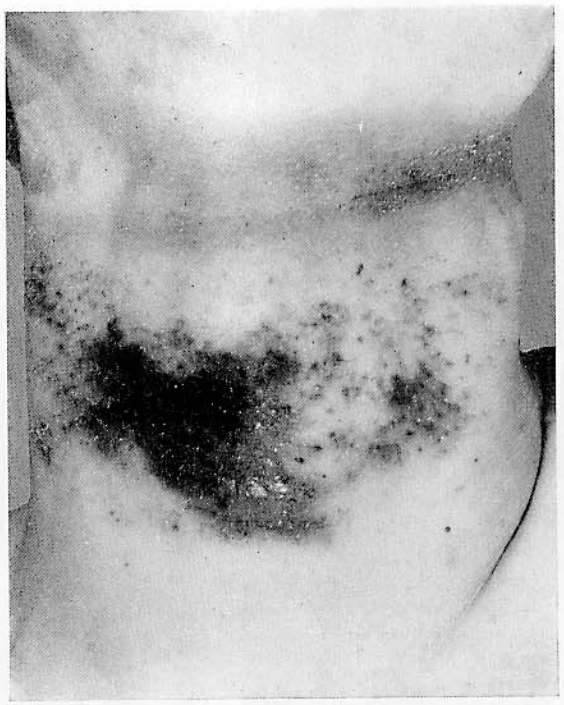

Fig. 89 b

Figg. 89 a e b (P). Impiccagione

La 31enne fu trovata impiccata nella propria abitazione. Solco da corda obliquo verso la parte posteriore del collo con sottostante ampia zona di essiccazione cutanea, nonchè anteriormente escoriazioni cutanee decorrenti dal basso verso l'alto (verosimilmente causate dallo scivolamento della corda verso l'alto). Ecchimosi delle parti molli all'altezza dei corni della cartilagine tiroide. Intenso edema cerebrale con netta impressione dei solchi sulla faccia inferiore del cervelletto. Stasi degli organi interni. Sangue fluido. Emorragie puntiformi nella mucosa gastrica, specie lungo la via gastrica. Esito di appendicectomia con scarse cicatrici.

Figg. 90 a e b (P). Suicidio mediante impiccagione sui generis con corda. Uomo 22enne.

Furono riscontrati sul collo dei segni del tipo dello strozzamento! Essi sono spiegabili soltanto con il particolare tipo di corda, chè altrimenti all'autopsia sarebbe stato espresso il sospetto di intervento estraneo. Lesioni da urti, in fase agonica, alla fronte e all'altezza della regione zigomatica sinistra.

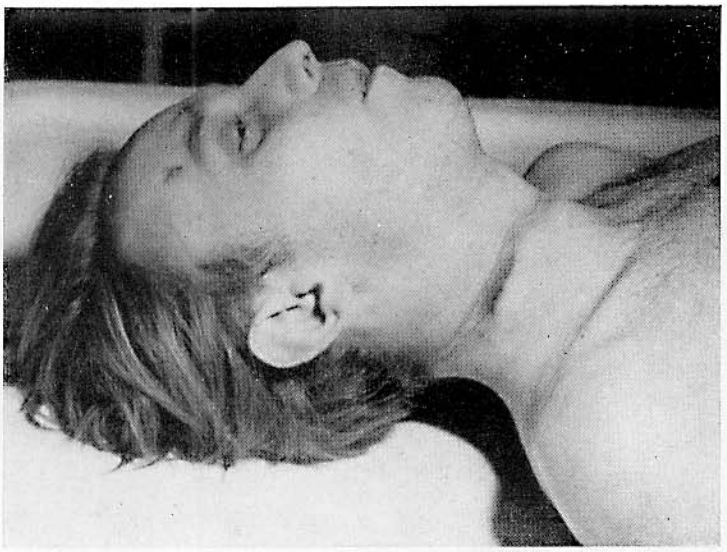

Fig. 91 a

Fig. 91 b

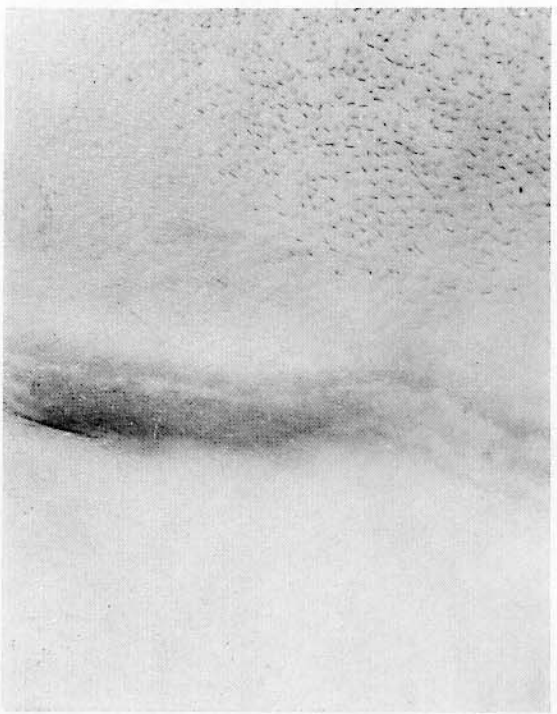

Fig. 91 c

Figg. 91 a-b-c (P). Morte per impiccagione. Uomo 23enne

Sulla cute del collo, solco da corda, parzialmente essiccato, largo 1 cm circa, decorrente circa 2 cm al disotto del pomo di Adamo verso l'alto in direzione delle orecchie; a destra proseguente fino al cuoio capelluto. Lesione da urto alla fronte in prossimità del punto della sospensione.

Figg. 92a-b-c (P). Morte per impiccagione. Uomo 49enne

All'occipite, bilateralmente, doppio solco da corda ascendente con essiccazioni cutanee irregolari nell'ambito della parte anterosuperiore del collo. Netto ematoma all'altezza delle inserzioni di ambedue gli sternocleidomastoidei alla clavicola. Frattura della cartilagine tiroide sinistra. Numerose emorragie puntiformi delle congiuntive, della cute del viso e del cuoio capelluto. Zone cianotiche, in parte estese ma con scarso stravaso di sangue nell'ambito dell' occhio sinistro. Escoriazioni isolate all'avambraccio e alla mano sinistra.
Cappio usato per lo strangolamento: doppia ansa con due nodi in corrispondenza alla metà destra del collo e senza nodi alla nuca alla cui altezza invece è avvolto un fazzoletto i cui capi vennero annodati in corrispondenza della parte anteriore del collo. Autostrangolamento con successiva impiccagione.

Fig. 92 b

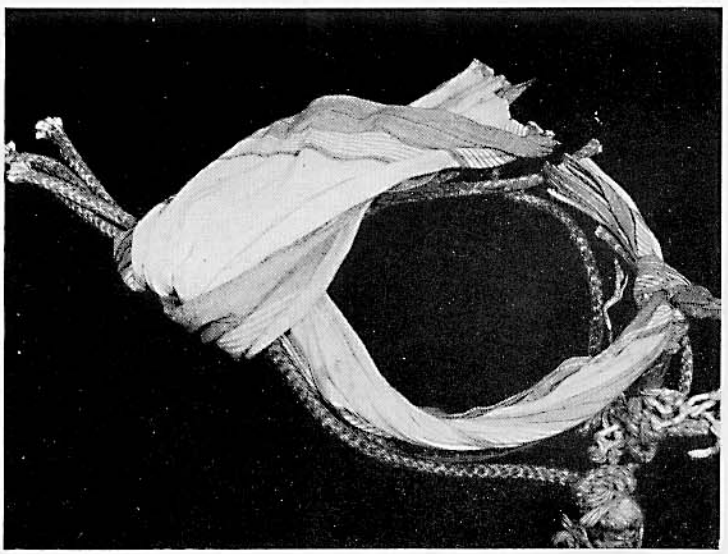

Fig. 92 c

Fig. 93

Fig. 93 (P). Suicidio mediante impiccagione

Lo stretto solco da corda era stato causato da un precedente tentativo, fallito, di suicidio. Classica traccia di scolo di saliva, disseccata e fissata dalla polvere.

Figg. 94a e b (P). Morte per strangolamento

Lieve solco al collo causato da un largo cappio. Segni di asfissia: lievi emorragie pleuriche; organi interni notevolmente congesti; sangue fluido; edema polmonare. Transizione dallo strangolamento alla impiccagione.

Fig. 94 a

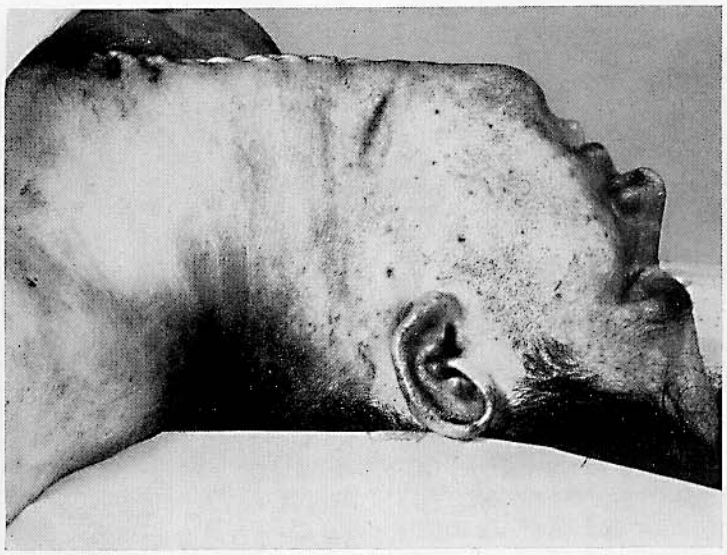

Fig. 94 b

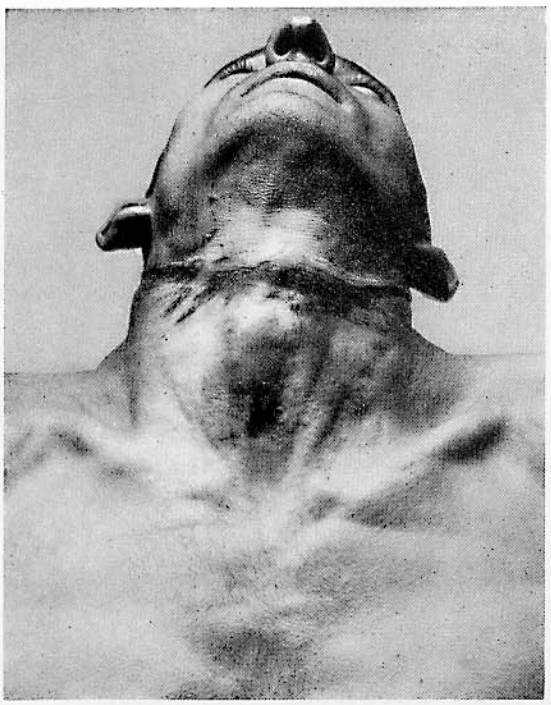

Fig. 95

Fig. 96

Fig. 95 (w). Suicidio mediante impiccagione con treccia di paglia

Solco da strangolamento assai sospetto, indubbio tuttavia il suicidio. Lesioni collaterali in prossimità del solco, manifestamente determinate dallo strofinio delle spire. Questa figura dimostra i notevoli problemi cui ci si trova di fronte nelle valutazioni medico-legali; in questo caso anche il più esperto medico legale inizialmente non può che rimanere sorpreso per la essiccazione all'altezza del solco.

Fig. 96 (w). Autoimpiccagione mediante filo metallico

Impiccagione atipica con punto di sospensione anteriore. Solco da strangolamento caratteristicamente duro, irregolare.

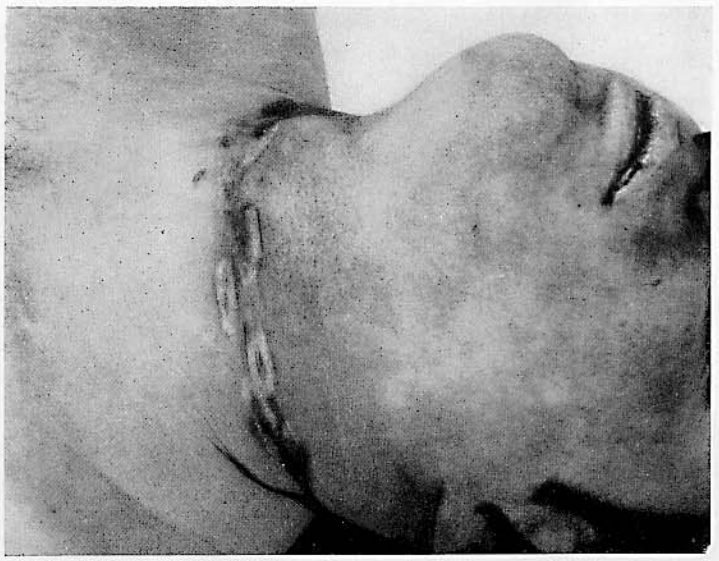

Figg. 97a e b (p). Per lo strangolamento fu usata una catena i cui anelli si deformarono nettamente

Si rilevi la stasi a monte della catena. Cianosi rinforzata dall'ipostasi.

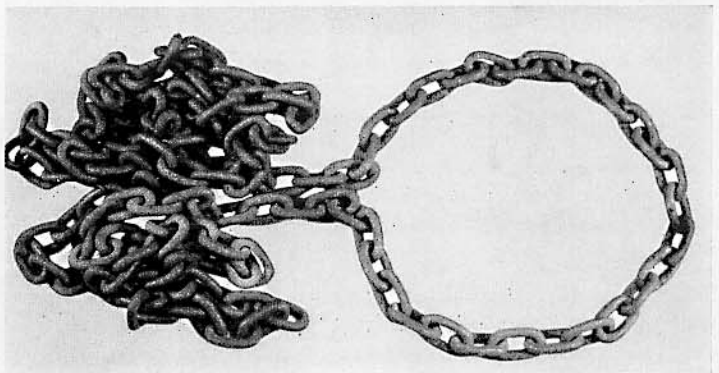

Fig. 97a e b

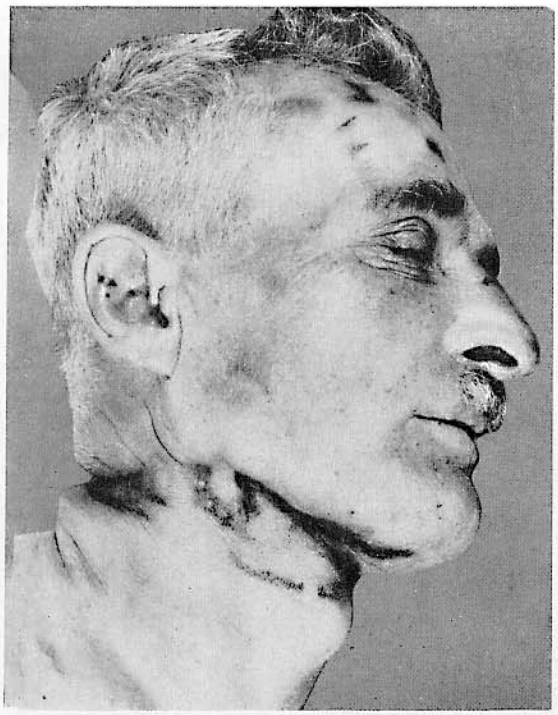

Fig. 98

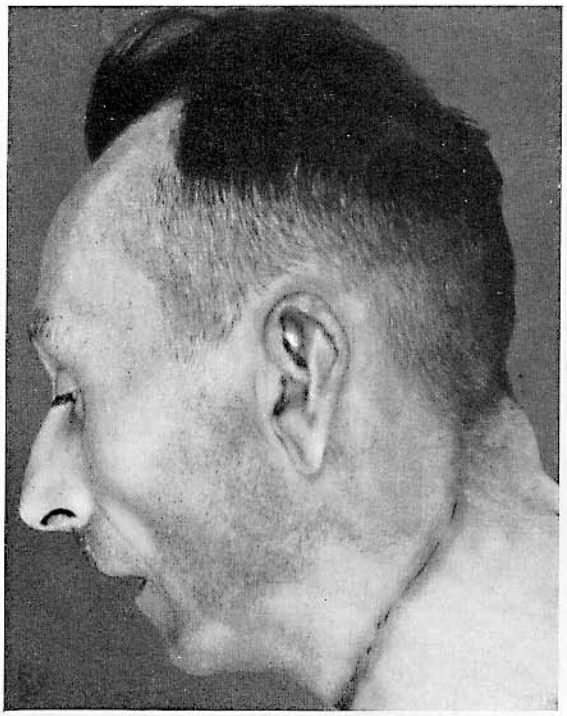

Fig. 99

Fig. 100

Fig. 98 (P). Evidente suicidio, con concomitanti segni di maltrattamento

Fig. 99 (P). Suicidio mediante strangolamento con un filo elettrico. Classica cresta intermedia, ematica, notevolmente essiccata

Fig. 100 (W). Pseudosolco da strangolamento. Morte in seguito ad investimento. Frattura della colonna vertebrale

Etiopatogenesi sui generis del solco. Mentre dei bambini giocavano per strada, il conducente di un carro delle immondizie frustava il cavallo; la sferza della frusta si avvolse al collo del bambino facendolo cadere dal marciapiede sulla strada, sì che la ruota posteriore di destra del carro passò sul suo corpo.

Fig. 101 a

Fig. 101 b

Fig. 102

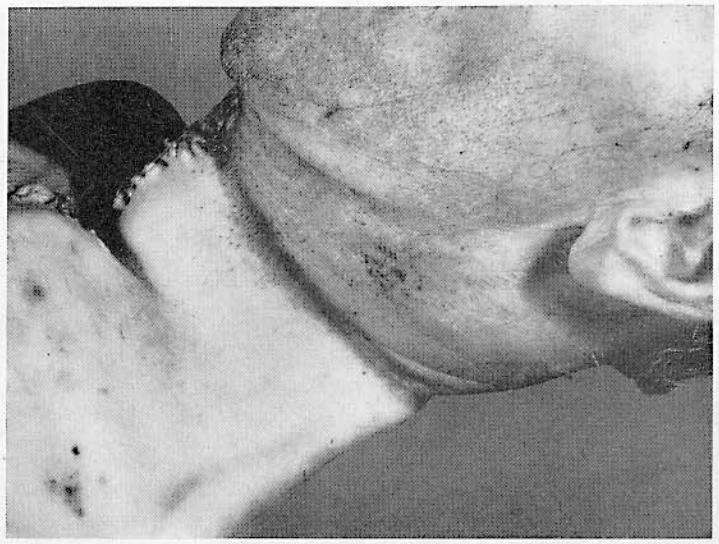

Figg. 101 a e b (W). Morte per impiccagione

La vittima fu visitata circa 25 minuti dopo da un medico, il quale rilevò netta cianosi delle mani e tumefazione del pene (cfr. O. PROKOP [184]. Non polluzione. Emissione di feci. Sembra fosse ancora presente reazione pupillare (esame con lampadina).

Fig. 102 (P). Morte dovuta con ogni probabilità ad impiccagione, associata entro una certa misura a strangolamento. Uomo 49enne

Netto solco da strangolamento, completo, al collo, meno rilevato anteriormente a destra. Di qui e, cioè, da 3 cm al disotto dell'apice del processo mastoideo, il solco si estende parallelamente al ramo della mandibola, fino al bordo superiore del pomo di Adamo. All'altezza della laringe la essiccazione è notevole ed il solco più profondo; dal pomo di Adamo esso decorre quasi orizzontalmente lungo la metà sinistra del collo e lungo la nuca fino al margine posteriore del muscolo trapezio; il solco, nettamente depresso, è notevolmente essiccato, quindi esso risale obliquamente in senso anterosuperiore ricongiungendosi al già descritto punto di origine, 3 cm al di sotto dell'apice del processo mastoideo. Sulla metà sinistra del collo sono visibili sulla cute rasata di recente, al di sopra del solco, lievi escoriazioni cutanee con essiccazione e scarsissima fuoruscita di sangue. Le essiccazioni sulla metà sinistra del collo al di sopra del solco dimostrano che l'omicida aveva tentato di allentare il cappio.

Fig. 103 (w).
Suicidio mediante impiccagione

Fig. 104 (w). Suicidio mediante impiccagione (corda ad ansa)

Fig. 105 a

Fig. 105 b

Figg. 105a e b (P). Suicidio mediante impiccagione

La giovanetta riuscì facilmente ad arrampicarsi sull'albero ricurvo con rami bassi *(b)*, obliqui verso il basso.

Fig. 106 a

Fig. 106 b

Fig. 106 c

Figg. 106 a-b-c (w). Suicidio sui generis mediante impiccagione

Operaio 50enne impiccatosi con la cinghia dei pantaloni. Posizione elevata, impiccagione atipicica. Impronta della cinghia e della fibbia.

Figg. 107 a e b (w). Impiccagione ad un albero

In prossimità del luogo del delitto furono trovati pezzetti di carta e residui di una corda disfatta. La vittima aveva tentato poco tempo prima di impiccarsi. Il solco da strangolamento inferiore è verosimilmente in rapporto a tale tentativo, tuttavia non è da escludere uno scivolamento verso l'alto del cappio.

Fig. 108 (w). Suicidio mediante impiccagione ad un albero

Fig. 109 (w). Suicidio mediante impiccagione in posizione seduta

Fig. 107 b

Fig. 107 a



Fig. 108

Fig. 109

Fig. 110 a

Fig. 110 b



Fig. 111

Fig. 112

Figg. 110a e b (w). Suicidio mediante impiccagione

Fig. 111 (p). Omicidio dell'amante con arma da fuoco e successiva impiccagione del cadavere (l'omicida successivamente si diede la morte)

Figg. 112 e 113 (w). Suicidio mediante impiccagione: caso oscuro. Autoimpiccagione con scivolamento verso l'alto della corda? Strangolamento e successiva impiccagione?

Fig. 113

Fig. 114

Fig. 115

Fig. 114 (P). Suicidio mediante impiccagione alla maniglia della porta

La vittima si era precedentemente legate le mani. Trattasi di evento non raramente osservato nei casi di suicidio. Cfr. sull'argomento ORTH: «Omicidio o suicidio», Arch. f. Kriminol. *96*, 203 (1935).

Fig. 115 (W). Suicidio mediante impiccagione nel bosco, sul sellino della bicicletta, in istato di manifesta ubriachezza

Fig. 116a



Fig. 116b

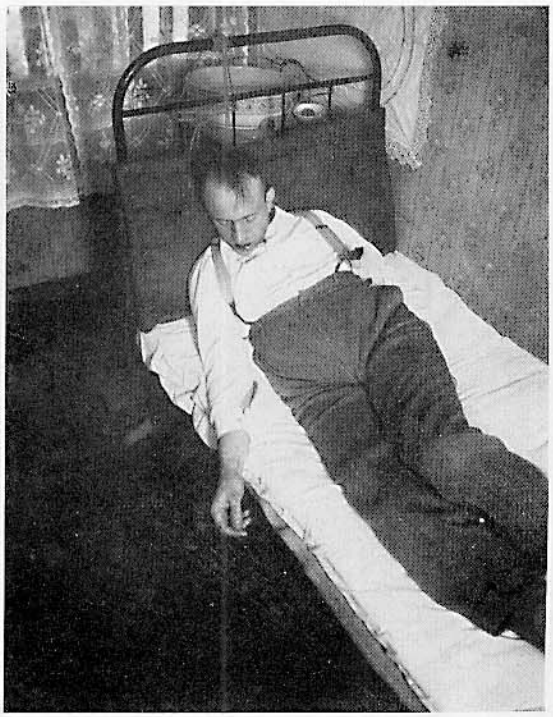

Fig. 117

Fig. 118

Figg. 116a e b (w). Suicidio mediante impiccagione dopo uxoricidio mediante strozzamento (v.fig. 50, pag. 131)

La vittima, in mutande e giacca senza calze nè scarpe, era appeso alla porta della cucina con una corda che era fissata dalla parte opposta allo spigolo superiore della porta mediante un bastone da passeggio intorno al quale era stata arrotolata. Ansa semplice al collo. Sedia da cucina evidentemente fatta cadere al momento dell'impiccagione. Emissione di urine durante l'agonia o post-mortem (cfr. sull'argomento GUJON nel lavoro di O.PROKOP [184]).

Fig. 119 a

Fig. 119 b

Fig. 117 (w). Autoimpiccagione in decubito supino
S. YOSHIMOTO [119] descrisse il suicidio di una donna mediante impiccagione a letto.

Fig. 118 (w). Autoimpiccagione. Intensa ipostasi della mano sinistra

Figg. 119a e b (w). Particolarissima situazione in un suicidio mediante impiccagione
La vittima evidentemente fece penzolare i piedi dalla macchina da cucire realizzando così l'impiccagione.

Fig. 120

Fig. 120 (w). Autoimpiccagione. Non è da escludersi tuttavia l'intervento di estranei. Nodi da marinaio

Camera da letto in disordine. La vittima era sospesa ad una cordicella per biancheria della spessore di 5 mm fissata ad un gancio da tenda infisso al muro, ma quasi distaccato a causa del peso del corpo. Il cadavere era sospeso verticalmente con le ginocchia alquanto flesse. Davanti stavano le pantofole e accanto ad esse una sedia di legno da cui certamente la donna si era lasciata andare al momento dell'impiccagione. Emissione di urine. Assenza di lesioni esterne.

Probabilmente il marito aveva comunicato alla donna l'uccisione dei suoi quattro figli ed il dolore provato la indusse ad impiccarsi. Potrebbe anche essersi trattato di un patto suicida per cui il marito aiutò la moglie ad impiccarsi (nodi da marinaio), dandosi poi alla fuga.

In una concimaia nei pressi della casa furono trovati i quattro figli uccisi dal padre (v. Annegamento, fig. 54, pag. 243). Altra vittima di questa tragedia fu una testimone la quale rese più volte deposizioni false alla polizia e a causa di ciò cadde in uno stato confusionale tale da essere indotta ad impiccarsi.

W. Neugebauer [117] a proposito del suicidio o omicidio mediante impiccagione rileva che nella valutazione del caso bisogna procedere razionalmente. La frattura della cartilagine cricoide nel caso in cui il solco da corda è situato in regione cervicale alta deve far sospettare la cooperazione di un'altra causa violenta. Egli cita il caso di una pugnalata (in regione genitale) ed impiccagione, in cui il pugnale era stato rimosso, nonchè quello di un omicidio mediante colpo da arma da fuoco in bocca e impiccagione T. Szarbe [118] riferisce di un caso in cui l'omicidio fu dimostrato per la peculiarità del nodo.

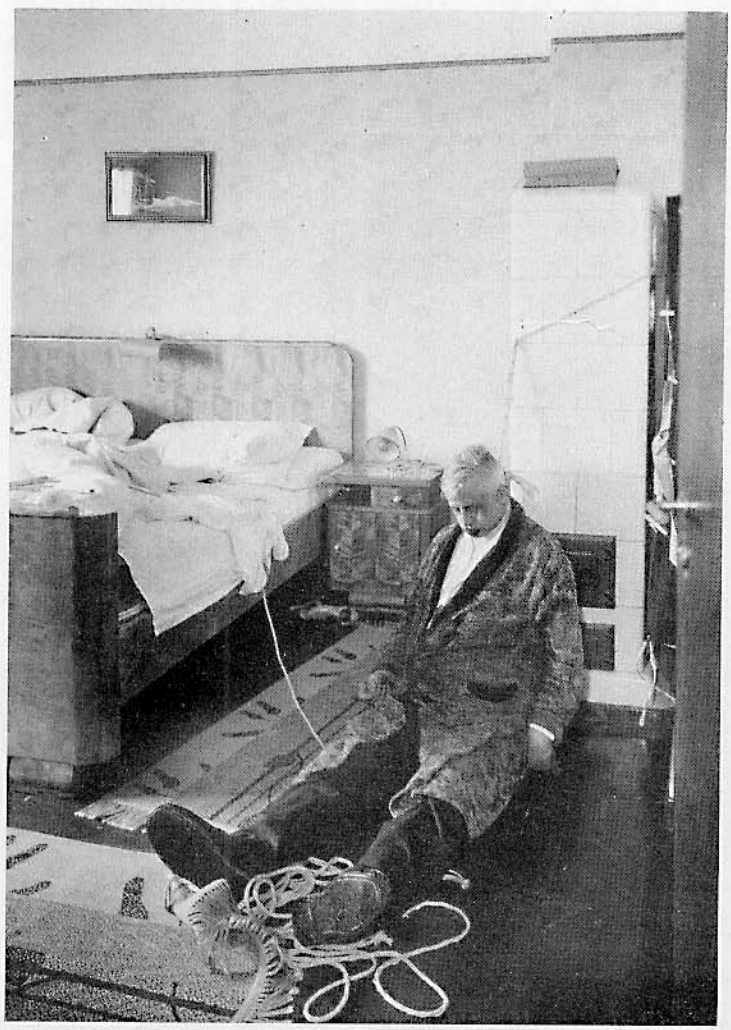

Fig. 121

Fig. 121 (w). Suicidio mediante impiccagione in decubito semiseduto dopo uxoricidio mediante colpi di accetta

Si notino le tracce di sangue sulla stufa, in relazione alle ferite del capo.



Fig. 122

Fig. 123

Fig. 122 (w). Suicidio mediante impiccagione nel bagno. Netto solco da strangolamento

Impronta della trama del tessuto della sciarpa usata per l'impiccagione nonchè di una piega di essa. Cadavere rimosso prima della fotografia. Caratteristica posizione di impiccagione.

Fig. 123 (w). Indubbia autoimpiccagione della 51enne in posizione tra seduta e accoccolata lasciatasi cadere dal vaso della latrina. Impiccagione atipica con punto di sospensione alla metà sinistra del capo, quest'ultimo appoggiato alla cassetta dello scarico del vaso. Corrispondente decorso del solco da strangolamento

Ecchimosi congiuntivali. Solco da strangolamento doppio, spiccatissimo, orizzontale inferiormente con due creste intermedie, obliquo verso sinistra in alto. All'altezza del bordo della mandibola a sinistra essiccazione cutanea brunastra (cm $1,5 \times 5$) con sangue sottostante. Altra essiccazione (cm $3 \times 1,5$) sulla metà sinistra del mento. Al centro ispessimento dall'aspetto escoriato del volume circa di un pisello. Al gomito destro estesa essiccazione esterna con sangue sottostante. Sulla faccia esterna del braccio sinistro (sotto il deltoide) escoriazione misurante $3 \times 2,5$ cm. Nel tessuto adiposo sottostante stravaso sanguigno. All'altezza di ambedue i gomiti e della rotula destra essiccazioni cutanee massive bruno-rossastre con sangue sottostante. All'altezza della tibia sinistra, 10 cm al di sotto della rotula escoriazione cutanea misurante cm $2 \times 0,5$. Nel tessuto adiposo sottostante stravaso di sangue. Sulla faccia esterna dell'anca sinistra ecchimosi cutanea del diametro di 2,5 cm con sangue sottostante. Sulla faccia interna del cuoio capelluto all'altezza della sutura frontoparietale sinistra ematoma rotondeggiante dal diametro di 1,5 cm. Cartilagine tiroidea destra fratturata, senza stravaso sanguigno. Ioide e cartilagine tiroide sinistra integri. Le escoriazioni cutanee e le ecchimosi furono evidentemente causate dalla caduta.



Fig. 124

Fig. 125



Fig. 126

Fig. 124 (w). Impiccatosi in cella per paura della pena

Ricordiamo a tal proposito due altri casi rari di suicidio in carcere, comunicati da SCHÜLER [120] e E. FRITZ [121]. (Impiccagione con ghette e rispettivamente con la scollatura della divisa carceraria.)

Fig. 125 (w). Autoimpiccagione ad una scala

Fig. 126 (w). Suicidio mediante impiccagione. Procedimento atipico

Punto di sospensione alla parte destra del collo. Posizione seminginocchiata dell'impiccato. Contusione superficiale al capo. Al di sopra del capo, appeso ad un gancio, un randello ricurvo con chiazze di sangue. Le lesioni traumatiche si sono manifestamente determinate nello scivolamento verso il basso durante l'impiccagione, a causa dei movimenti convulsivi di estensione della vittima durante l'asfissia o allorquando egli si lasciò andare nel nodo scorsoio.



Fig. 127 a

Fig. 127 b

Figg. 127a e b (w). Uxoricidio mediante strangolamento e autoimpiccagione del marito in posizione inginocchiata col capo bendato, simulante pertanto una disgrazia sessuale

La moglie fu trovata strangolata nel proprio letto con una calza bruna da donna. Tipico reperto di strangolamento. Ecchimosi congiuntivali e palpebrali. Sotto l'apice del mento una essiccazione cutanea brunastra. Anteriormente all'angolo mandibolare destro uno sgraffio. Intorno al collo una calza da donna annodata strettamente e impervia al dito; in sua corrispondenza un solco largo 1,5 cm con netta impressione della trama della calza. Alla radice della lingua una piccola emorragia. Ioide integro. Corna laringee assenti.

Il capo del marito impiccato era avvolto da una pezzuola di gomma legata con un nastro passato più volte intorno al capo e annodato sul lato destro di esso. Asportata la pezzuola si vide che il naso ed il mento erano appiattiti per compressione. Cute del viso pallida. Guancia e orecchio sinistri cianotici. Punta della lingua incuneata tra le arcate dentarie. Sulla guancia destra uno stretto solco (da corda), lungo 9 cm che dall'occhio decorreva verso l'orecchio terminando poi nella regione temporale. Al collo un solco da strangolamento, anteriormente e centralmente all'altezza della laringe, dirigentesi bilateralmente con obliquità verso l'alto fino alla radice dei capelli. Nell'angolo da esso descritto a destra, si rilevò un altro solco assai meno netto, discendente in addietro ed estendentesi alla nuca. Solco anteriore ben netto, largo 8 mm, con strie marginali brunastre essiccate, lunghe 6 e 5 cm rispettivamente. Ambedue le mani erano lassamente legate con una corda con duplice nodo, al dorso e all'addome, al di sopra del cappotto. Mediante questa corda l'uomo assicurò ambedue le mani anteriormente nelle tasche del cappotto. Numerose ecchimosi congiuntivali. Alle mani strie chiare causate dalla corda. Numerose emorragie a chiazze del cuoio capelluto all'altezza del sincipite. Lieve sclerosi cerebrale, modica coronarica, imponente renale. Mucosa faringea cianotica fino a un dito trasverso al di sotto dell'adito laringeo, grigio-pallida al di sotto. Laringe e trachea piene di muco e schiuma. Frattura di ambedue gli apici dei corni tiroidei. In loro prossimità stravaso emorragico. Rime di frattura simmetriche, distanti 1 cm dall'apice.

Fig. 128



Fig. 129

Fig. 130

Fig. 131

Fig. 128 (w). Impiccagione atipica con decorso quasi «tipico» del solco da corda. Viso pallido

Fig. 129 (w). Principio della doppia sicurezza nel suicidio. Combinazione di più metodi. In questo caso colpo al capo con pistola a rotazione e impiccagione «atipica»

Fig. 130 (w). Impiccagione accidentale

Il ragazzo voleva evidentemente giocare all'impiccato ma il cappio divenne un reale strumento di morte.

Fig. 131 (w). Suicidio combinato mediante impiccagione in un'ansa semplice con allontanamento della sedia e recisione delle radiali

Notevole secrezione dalla bocca e dal naso.

Figg. 132a e b (w). Suicidio combinato mediante impiccagione e recisione delle radiali

Il 31enne fu trovato cadavere nel proprio letto dalla moglie. Indossava soltanto una camicia, essendo nudo dai genitali in giù. Mani e camicia erano insanguinate. Davanti al letto, un lago di sangue di m $1 \times 0{,}50$ in cui giaceva un rasoio. Al collo era stato allacciato uno spago lungo 70 cm e dal diametro di 2 mm non eccessivamente stretto, ma fissato alla testata del letto. Il suicidio ebbe evidentemente luogo in stato di ebrezza. Qualche spruzzo di sangue era visibile anche al centro del corridoio. Alle pareti e alla porta del corridoio erano rilevabili chiazze di sangue.

Al collo un solco da strangolamento largo 2 mm, senza sangue in profondità, poco approfondito con un ramo laterale a sinistra del pomo di Adamo, parzialmente rossastro con punti anch'essi rossastri, con parziale stravaso sanguigno sottostante. Il solco cessava sulla metà destra del collo posteriormente. Sul lato flessorio dell'articolazione del polso destro una ferita lunga 3 cm con bordo esterno netto. Arteria radiale allo scoperto presentante una piccola soluzione di continuità occlusa da un coagulo. Al polso sinistro una ferita trasversale lunga 5 cm; analoga ferita vicinissima a questa. Doppia discontinuazione della radiale.

Fig. 132 a

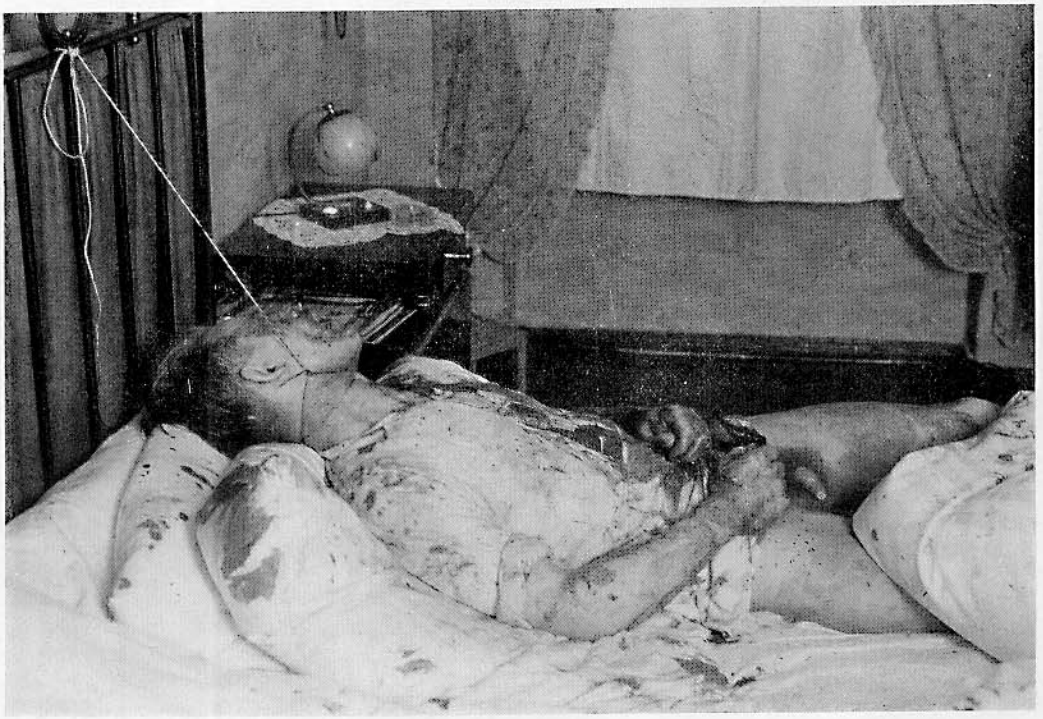

Fig. 132 b

Fig. 133 a



Fig. 133 b

Fig. 133 c

1 Cappio
2 Corda per la legatura
3 Parte del nodo scorsoio
4 Corda di canapa per la legatura dei piedi
5 Legatura dei piedi

Figg. 133 a-b-c (w). Suicidio mediante impiccagione durante il giuoco

Tutti gli indizi parlano a favore di autoimpiccagione e legamento. Solo le mani erano slegate poichè dovevano rimanere tali nel legamento per giuoco, altro indizio del resto di morte accidentale.

Sulla metà destra del collo essiccazioni cutanee superficiali a forma di strie. Cappio passato sul capo con la mano destra, il che era possibile data la brevità del capo libero della corda. Scivolamento del cappio all'altezza della mandibola. Serramento della carotide sinistra. Scarsa possibilità di movimenti. Probabile scivolamento dei piedi durante gli spasmodici tentativi di liberazione, per cui il cappio scivolò verso l'alto in corrispondenza della metà destra del collo. In tal modo sono certamente spiegabili le tracce di essiccazione sulla metà destra del collo e il solco circolare da corda.

Scala lunga 5 m. Con una corda furono legati ambedue i piedi; all'inizio! Con un'altra corda fu fatto il cappio. Ambedue le corde vennero fissate con più anse alla scala. Quest'ultima portava ad un palchetto. Dall'8° e dal 9° scalino pendevano due corde; la prima, non tesa, pendeva sul davanti del cadavere e passando tra gli arti inferiori giungeva ai piedi; all'altra era sospeso il cadavere. A 30 cm davanti ai piedi vi era una catena riunita ad un'ansa della corda. Capo inclinato a destra. Lingua protrudente. Stria verticale di saliva sul pullover di lana. Facies non modificata; pallore del viso. Arti inferiori incrociati. Piede destro poggiante sul pavimento; tallone del piede sinistro sollevato. Sul palmo della mano bilateralmente ferite recenti della grandezza di una testa di spillo. Solco da strangolamento obliquo. Nodo scorsoio. Punto

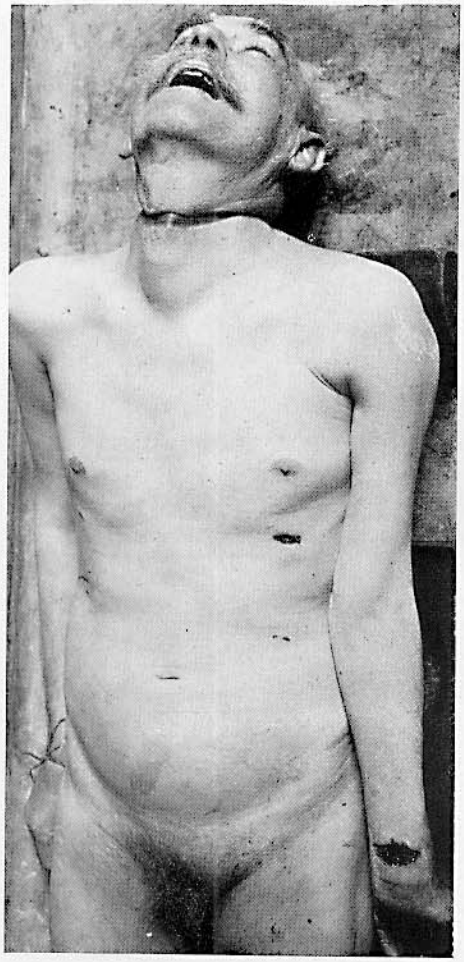

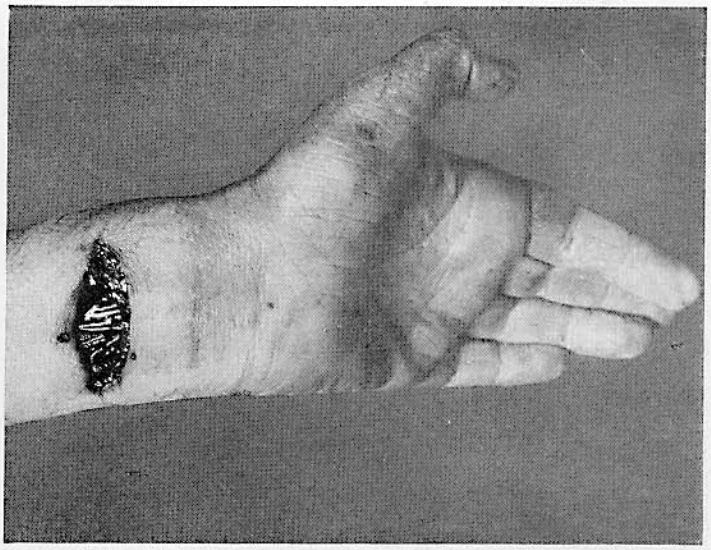

Figg. 134a e b (w). Suicidio mediante impiccagione. Ferita superficiale da punta in regione precordiale e recisione della radiale

più elevato quasi all'altezza del cuoio capelluto, a destra lateralmente. Solco profondo. Assenza di sperma e di insudiciamento.

Il giovanetto potè autolegarsi completamente. Le anse e i nodi erano semplici e primitivi. Le fibre della corda non erano dissociate, il che escludeva che il corpo fosse stato tirato verso l'alto da mano estranea. Il 13enne studiava con profitto mediocre, era un buon sportivo, leggeva sopratutto «neri» e giocava a legarsi reciprocamente con i propri compagni: più volte infatti si fece legare cercando poi di liberarsi (1956).

Nel 1958 si ebbe un altro caso del genere in cui un 13enne si diede la morte giocando all'impiccato. Il cadavere fu trovato dai genitori in soffitta sospeso ad una trave. Le gambe toccavano il pavimento, l'avambraccio sinistro poggiava su un banco per piallare posto accanto la trave, sul quale erano posti una pialla con trucioli usata di recente, un rozzo candeliere costruito da dilettante e candele di Natale. In una tasca dei calzoni un grosso spago con cappio uguale a quello della corda servita per impiccarsi. Al collo tipico solco da corda. Nessun motivo plausibile per il suicidio. Scolaro intelligente, sempre allegro e apertissimo. Situazione familiare senza alcun contrasto. Un compagno di scuola riferì che il giovanetto giuocando nel bosco fissò una volta ad un ramo di albero una corda da biancheria munita di cappio (tuttavia non passato intorno al collo) cui poi si appese altalenando. Sembra che egli da pioniere avesse appreso ad effettuare cappio e nodi.

Bluhm [122] ricorda un interessante caso di strangolamento di un giovanetto legatosi ad un carro (giuocando agli indiani) per far stupire i suoi compagni di giuoco, rimanendo tuttavia impiccato. SV. Loyka [123] riferì del suicidio o impiccagione accidentale di un ragazzo di 9 anni, Popp [124] su un omicidio mediante strangolamento o morte accidentale di un ragazzo decenne trovato appeso alla maniglia di una porta, W. Boltz [125] su un omicidio mediante impiccagione o negligenza colposa e J. Lindinger [126] sull'impiccagione accidentale in genere. Cfr. anche la relazione sull'autoimpiccagione accidentale nel contributo alla conoscenza dei casi di morte tardiva conseguente ad impiccagione di G. Zeitler [127] nonchè la trattazione di E. Ziemke [128] sull'impiccagione accidentale e suoi rapporti con le perversioni sessuali.

Fig. 135 a

Fig. 135 b

Fig. 135 c

Fig. 135 d

Fig. 135 e

Fig. 136 a

Fig. 136 b

Figg. 135 a-b-c-d-e (w). Suicidio mediante impiccagione combinato ad incisioni superficialissime alle braccia

Passaggio dall'autostrangolamento all'impiccagione. Giovanetta 15enne. Al collo una corda di canapa a tre capi lunga 1 metro con nodo semplice sotto l'orecchio destro. Al collo solco da corda. Al di sotto, sotto l'apice del mento, una essiccazione cutanea larga 1–1,2 cm. Sulla faccia estensoria dell'avambraccio sinistro 10 incisioni cutanee superficiali lunghe 1,2–4 cm; sulla faccia flessoria dello stesso piccole incisioni lunghe 1,3–0,9 cm. Sulla mano destra sangue. Zone ecchimotiche sulla metà sinistra del viso e alla radice del naso. Un po' di sangue sulla corda. Evidente il segno al di sotto del solco della corda. Alcune zone di essiccazione al viso. Emorragie congiuntivali. Fungo schiumoso periorale e perinasale. Apice della lingua incuneato tra le arcate dentarie. Nel solco da corda numerose creste intermedie oblique, in parte con punti emorragici. Sulla metà destra del collo strie di essiccazione misuranti $3 \times 0{,}6$ cm prolungantesi fino a 6 mm sul solco da corda.

Figg. 136 a-b-c (w). Suicidio mediante colpo da arma da fuoco e contemporanea impiccagione

Colpo esploso alla tempia sinistra con netti segni di esplosione a breve distanza. Caratteristica traccia del sangue defluito. Mani insanguinate. Arma e occhiali ai piedi dell'impiccato.



Fig. 136 c

Fig. 137 a



Fig. 137 b

Fig. 137 c

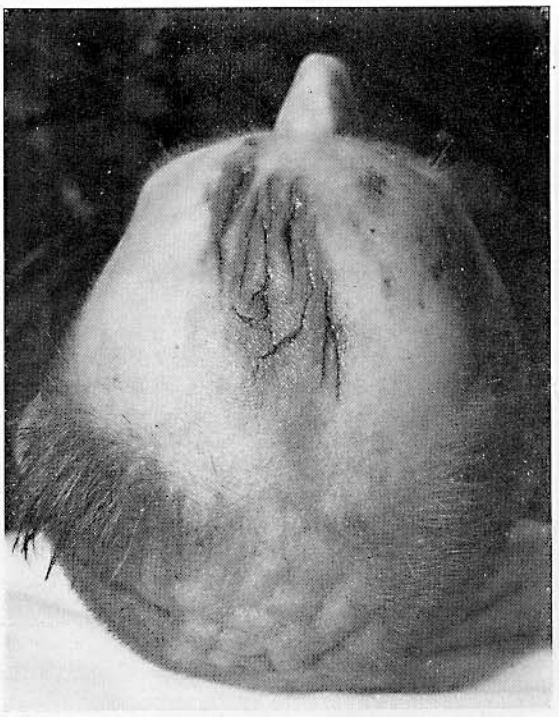

Fig. 137 d

Figg. 137a-b-c-d (w). Suicidio combinato mediante impiccagione e colpo al capo

69enne trovato in uno scantinato nascosto e semidiroccato al centro del quale vi era una trave con un gancio ricurvo di ferro, largo 1 cm cui era stata fissata l'ansa di filo di ferro. Impiccagione in posizione semiricurva. Il cappio di filo di ferro era attorcigliato dietro l'orecchio sinistro. Alla fronte, ferite lacere notevolmente incrostate di sangue. Davanti al cadavere, un mantello spruzzato di sangue. Una striscia di sangue raggiungeva la porta dello scantinato. Dietro il cadavere, una grossa pozza di sangue e un mattone insanguinato. Nei giorni immediatamente precedenti il suicidio, l'uomo aveva più volte manifestato propositi suicidi, fatto discorsi strampalati poi si era allontanato dai suoi conoscenti ed aveva scritto lettere di addio ai suoi figli.

Figg. 138 a e b (w). Suicidio mediante impiccagione e colpo di fucile di piccolo calibro (6 mm)

La donna viveva in un piccolo ed angusto capanno. I rapporti col marito erano pessimi. Il colpo attraverso la mammella sinistra (impronta della canna) con tragitto obliquo verso il basso raggiunse il cavo addominale. La carica di pallini attraversò, formando una palla, la mammella poi la parete addominale e quella gastrica disseminandosi a rosa solo in cavità gastrica, per cui all'altezza della parete gastrica anteriore fu rilevato un foro del diametro di una moneta da 5 marchi e all'altezza di quella posteriore 20–30 forellini disseminati lungo una superficie grande quanto un palmo di mano. I pallini penetrarono nel rene sinistro e nelle regioni contigue. I vicini udirono la donna lamentarsi. In queste condizioni (sopravvenne anche vomito) la donna si cambiò la biancheria intima e s'impiccò.

Tipico solco da impiccagione, incompleto. Notevole emissione di feci. Ecchimosi sulla superficie flessoria del gomito sinistro, verosimilmente determinatasi durante le convulsioni asfittiche per urto contro il sofà. Tipica sede delle macchie ipostatiche.

Fig. 138a

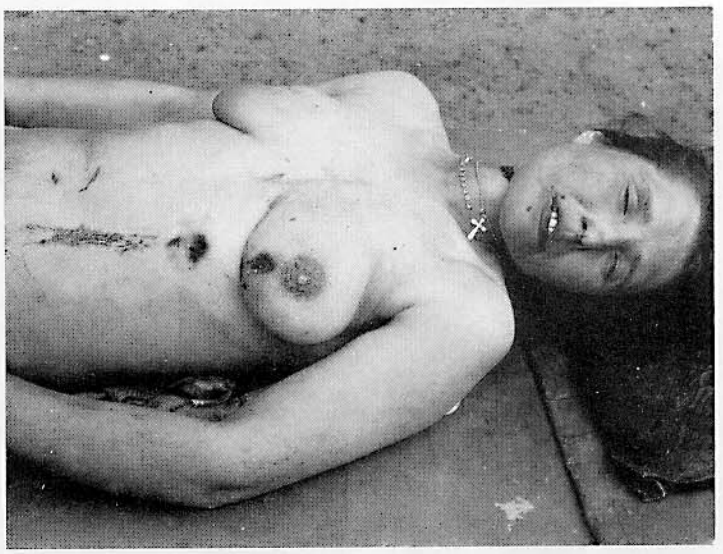

Fig. 138b

Fig. 139 a

Figg. 139a e b (P). Suicidio mediante colpo di pistola al capo e contemporanea impiccagione previo assassinio del coniuge a colpi di scure

La donna aveva colpito con una scure, manifestamente dopo una violenta colluttazione, il marito ritornato in congedo. Date le condizioni del luogo del delitto (camera da letto) si dovette svolgere una tremenda lotta tra i coniugi. La moglie si esplose la stessa notte un colpo di pistola al capo impiccandosi contemporaneamente con una fune al gancio per il lampadario attaccato al soffitto della camera da letto.

Fig. 139 b

Figg. 140a e b (w). Suicidio combinato mediante impiccagione e colpo di arma da fuoco al torace

La vittima fu trovata nel suo giardinetto. Tipica impiccagione con ansa aperta, in posizione eretta. Al di sopra del capo era visibile l'ansa aperta del cappio. Ai piedi del cadavere, due bossoli di cartucce (inesplose); tra i due piedi una pozza di sangue. Il colpo fu esploso sul torace denudato cosicchè non era riconoscibile dall'esterno. L'arma, una pistola automatica, giaceva ad una certa distanza dal cadavere e appariva difettosa.



Fig. 140 a

Fig. 140 b

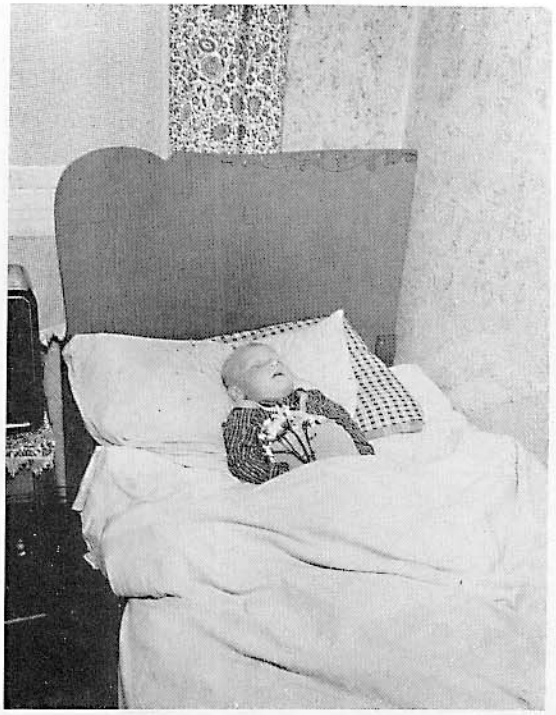

Fig. 141 a

Fig. 141 b

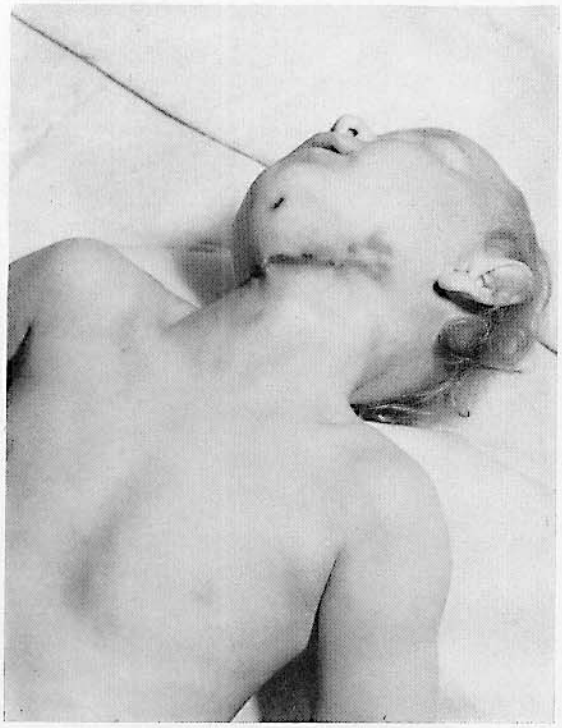

Fig. 141 c

Figg. 141 a-b-c-d-e (w). Omicidio mediante impiccagione di un bambino d i2 anni cieco fin dalla nascita e susseguente suicidio, pure mediante impiccagione del 39enne padre infanticida

Il bambino giaceva sul letto con addosso un mazzo di fiori. Il padre era sospeso nel vuoto in posizione atipica, nel bagno. L'omicida era sposato da 16 anni ed aveva avuto 6 figli, di cui uno morto. Il figlio ucciso era nato cieco e all'età di 2 anni non era ancora in grado di camminare; questo bambino costituiva la preoccupazione della famiglia e tuttavia era circondato dall'affetto dei genitori. Motivi del delitto furono le ristrettezze economiche e i dissidi coniugali. Il padre voleva evitare al figlio cieco le ulteriori difficoltà della vita.

Sull'ornamento dei cadaveri cfr. anche pag. 384 dove sono riportati altri ragguagli.

Fig. 141 d



Fig. 141 e



Figg. 142a-b-c-d-e-f (P). Omicidio mediante impiccagione

La fanciulla, gestante, fu adescata dal seduttore sul ponte, le fu stretto dal medesimo il cappio, già preparato, intorno al collo e fu sospesa dal parapetto.

A tal proposito rimandiamo al caso analogo comunicato da H. MAYNG [129]. Cfr. pure H. ORTH [130], il quale comunicò il caso di una donna che approfittando di un momento di abbandono impiccò il suo uomo. Vedi anche i lavori di F. KIPPER [131] e K. BÖHMER [132] sull'omicidio o morte mediante impiccagione.

Fig. 142 a

Fig. 142 b



Fig. 142 c

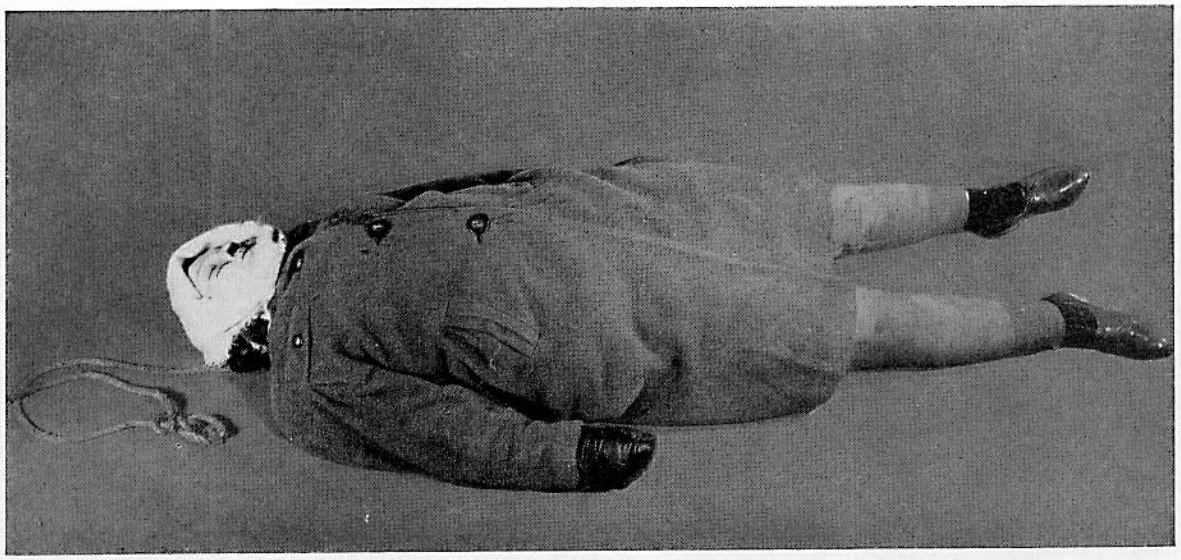

Fig. 142 d

Fig. 142 e

Fig. 142 f

Fig. 143 b

Fig. 143 b



Figg. 143 a-b-c-d-e-f (P). Morte mediante strangolamento

La vittima (52enne) fu trovata impiccata ad una palizzata vicinissima all' abitato. Il medico legale prese visione del cadavere nella stessa posizione in cui fu trovato. Esso giaceva col viso e la parte anteriore del corpo rivolti verso il basso, appoggiato sulla punta dei piedi, accanto ad un palo da siepe. Lungo l'asse longitudinale del cadavere giacevano separate la protesi dentaria superiore e quella inferiore. Sotto il cadavere, una chiave.

Essiccazioni cutanee periorali e al collo. Tre solchi da corda: il più alto si portava da sinistra in alto verso destra in basso, sul labbro inferiore; il secondo, sotto la mandibola, verso la regione cervicale anteriore e il terzo, circolare, verso dietro, più profondo degli altri. Emorragie puntiformi delle congiuntive palpebrali. Ecchimosi al dorso delle mani e nei piani profondi del cuoio capelluto. Emorragie puntiformi nei muscoli temporali. Travasi sanguigni nelle parti molli del collo, all'altezza di ambedue gli angoli della mandibola e delle inserzioni di ambedue gli sternocleidomastoidei. Frattura del corno tiroideo destro. Stasi negli organi interni.

Trattavasi di strozzamento e strangolamento combinati. I segni di essi caratteristici (ecchimosi ed essiccazioni cutanee della grandezza di un'unghia circa in sede corrispondente e tipico decorso circolare di uno dei solchi) erano infatti presenti. In

Fig. 143 c

Fig. 143 d

Fig. 143 e

Fig. 143 f

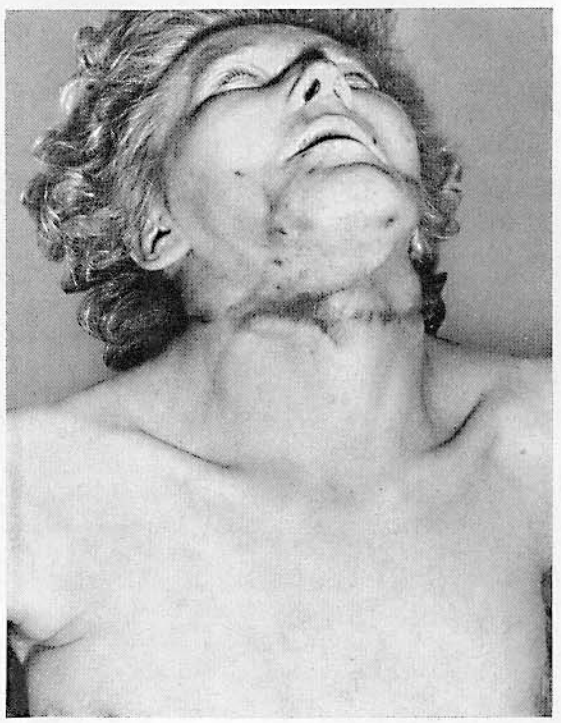

particolare il reperto di ecchimosi delle congiuntive palpebrali, di stravasi emorragici nelle parti molli del collo e la frattura del corno tiroideo indicano uno strangolamento e strozzamento con conseguente impiccagione.

L'omicida era un'artista 24enne, amante del marito dell'uccisa.

Fig. 144

Fig. 144 (w). Impiccagione del figlio 6enne da parte del padre

La madre rientrando vide l'omicida seduto al tavolo di cucina che fumava una sigaretta e leggeva un giornale. Chiestogli dove fosse il figlio, egli indicò l'armadio guardaroba chiuso. In preda ad un triste presentimento, la madre si precipitò verso il guardaroba, aprì lo sportello e, nascosto da un vestito, trovò il figlio morto. L'omicidio fu compiuto per vendetta e odio verso la moglie.

Fig. 145a e b (w). Delitto familiare plurimo

La madre, nubile, trentaquattrenne, impiccò i suoi tre figli e poi se stessa. Era in stato di gravidanza. Questi cadaveri erano tutti in posizione semisupina, atipica.

Fig. 145 a



Fig. 145 b



Fig. 146 a

Fig. 146 b

Fig. 146c

Figg. 146a-b-c (w). Suicidio sui generis mediante impiccagione e recisione delle arterie; inefficienza del cappio

Prima di impiccarsi il 65enne tentò il suicidio mediante recisione del collo con un rasoio. Tuttavia si procurò solo qualche ferita, desistendo poi da tale tentativo poichè evidentemente tale tipo di morte era troppo dolorosa. Il rasoio usato fu da lui ripulito alla meglio dal sangue e riposto nella sua custodia. Poi l'uomo s'impiccò ad una sporgenza del guardaroba, che si rovesciò a causa del peso del corpo cadendo sul morente. Intorno al collo una fune annodata.

Fig. 147 (w). Reperto velato

La vittima fu trovata che giaceva sotto l'albero da cui pendeva una corda con nodo scorsoio. Il suicidio fu compiuto mediante ingestione di ipnotici e contemporaneo tentativo di impiccagione. Fissata la corda all'albero, perse la coscienza per azione dell'ipnotico, morendo infine sotto il cappio.

Fig. 148

Fig. 149

Fig. 150

Fig. 148 (w). Suicidio mediante colpo da arma da fuoco e impiccagione dopo omicidio della moglie e della figlia mediante arma da fuoco

Il cadavere fu trovato nel bosco con accanto la pistola. Il suicida manifestamente si era prima impiccato all'abete e poi si era esploso il colpo di pistola. Il ramo cui era fissata la corda si incurvò per il peso del corpo. Il suicida aveva inviato alla polizia una confessione scritta prima di darsi la morte.
Cfr. J. Fog e S. Tage-Jensen [133] i quali riferirono su un caso di suicidio mediante impiccagione in cui il cappio non funzionò e l'impiccato cadde e terra.

Fig. 149 (w). Suicidio mediante impiccagione. Cappio inefficiente

Il cadavere fu trovato, giacente sul dorso, in stadio di avanzata putrefazione e decomposizione, in una bandita cinta da una siepe. Al collo era avvolta lassamente una corda da tenda, l'altra estremità della quale era annodata al ramo di una quercia a circa 3,25 m di altezza. All'atto della caduta il suicida morì sul colpo verosimilmente per frattura della colonna vertebrale. L'encefalo era distrutto. Cadavere roso dai vermi.

Fig. 150 (w). Autoimpiccagione comune di due persone

Ambedue i cadaveri giacevano su un declivio coperto di ghiande e cespugli sotto una quercia. All'altezza di 2 m circa pendeva una corda annodata al centro ad un ramo della quercia. Ambedue i capi di essa erano annodati ad ansa intorno al collo dei cadaveri, completamente irriconoscibili, in stato di avanzatissima putrefazione e decomposizione e rosi dai vermi. I suicidi erano scomparsi da un mese circa e furono indotti a tale gesto per la gravidanza della donna, 21enne. L'uomo era 26enne.
Vedi a tal proposito il contributo di K. Székey [134] sul suicidio di una coppia di amanti mediante impiccagione in unico cappio.

Fig. 151 a

Figg. 151 a e b (w). Suicidio mediante salto dalla finestra dopo essersi passato un cappio al collo

Allo scopo fu utilizzato un fil di ferro del calibro di 5 mm fissato ad una trave nell'interno della casa. L'estremità del filo, a forma di cappio, fu passata dal suicida intorno al collo prima di saltare dalla finestra. Il capo si staccò dal corpo che fu scaraventato contro la facciata della casa. Successivamente rimbalzò andando a finire, col capo già staccato, sulle punte di una cancellata metallica. Al capo, completa lacerazione della guancia destra. Grande pozza di sangue davanti al cadavere.

Fig. 151 b

Dati bibliografici sui bavagli adoperati

(I numeri in parentesi quadre si riferiscono alla letteratura seguente)

Suicidio

Fazzoletto annodato [9]
Fazzoletto; con strangolamento [2, 3]
Fazzoletto; con annegamento [17]
Fazzoletto e fasce di tela [8]
Fazzoletto e guanti [10]
Salviette [4, 25]
Lembo di coperta [5]
Bottigliette e fazzoletto [6]
Brandelli di tela [10]
Cotone [21, 28a]
Fieno [22, 31]
Chiavi [23]
Cravatta appallottolata [24]
Pezzo di tela

Omicidio

Fazzoletto; con strangolamento [33g]
Fazzoletto arrotolato fissato con pezzuola annodata alla nuca [19]
Forte compressione con le dita [11, 20, 31c, 32a, 33b, 33e]
Lembi di tela di cotone [12]
Pezzi, tagliati a salsicciotto, di una massa membranosa [13]
Due guanti di pelle [14]
Paglia imputridita e concime [15]
Paglia tritata [16]
Molliche di pane [24]
Pasta sfoglia, pane [29b]
Tappo di bottiglia [24, 31b]
Carta appallottolata [30c, 31a, 32b, 33)
Modulo mutualistico [26]
Sabbia [29a], con cenere [29]
Tampone di cotone [29c]
Tela appallottolata [29d, 30, 30d]
Pezzo di legno [30a]
Poppatoio di gomma [30b]
Erba e muschio [32, 35]
Batuffoli di garza [33a]
Balle di stoffa carbonizzate [33c]
Fibre di legno appallottolate [33d]
Calze [33f]
Scialle [35, 33g]
Loppa e fieno [35a]
Legno avvolto da garza imbibita di lisolo e lembi di tela [35b]
Lembi di stoffa imbibiti di petrolio [35b]
Sassi [35c]
Pezzi di sughero [35d]
Piede del letto in ferro [35d]
Calza elastica [35e]
Materiale da medicazione [35f]
Ovatta [30e] (probabile omicidio)

Motivi vari

Rapina: Intimidazione con legatura
Fazzoletto [11, 34a]
Fazzoletto arrotolato [1]
Camicia da notte [34a]
Scialle [34a]

Simulazione: batuffolo di cotone
Fazzoletto e bende [34]
Fazzoletto; con strozzamento, strangolamento e simulata impiccagione [7]

Impedimento di urlare: associato a legatura, strozzamento o strangolamento; 3 stracci e fazzoletti sovrapposti [34b]
Fazzoletto [34b]
Coperta [34b]
Fazzoletto per il collo [34c]

Letteratura

[1] Mueller, B.: Über den Nachweis eingetrockneten Speichels in Tüchern. Dtsch. Z. ger. Med. 11, 211 (1928)
[2] Spengler, H.: Der Selbstmord durch Erdrosseln und seine Unterscheidung vom Mord. Arch. Kriminol. 118, 114 (1956)
[3] Weimann, W., und H. Spengler: Selbstmord durch Erdrosseln und seine Unterscheidung vom Mord. Arch. Kriminol. 117, 160 (1956)
[4] Zillner: Selbstmord durch Erdrosseln. Schmidts Jahrbuch 140, 184 (1881), ref. in [3]
[5] Haberda: Ref. in [3]
[6] Keil: Ref. in [3]
[7] Schrader, G.: Vortäuschung von Selbstmord durch Erhängen. Arch. Kriminol. 113, 67 (1943)
[8] Lattes, L.: Der getarnte Selbstmord. Arch. Kriminol. 106, 7 (1940)
[9] Lehnig, K.: Ein ungewöhnlicher Fall von Selbstknebelung und Selbstfesselung. Arch. Kriminol. 96, 6 (1935)
[10] Weimann, W.: Selbstfesselung und Selbstknebelung. Arch. Kriminol. 85, 73 (1929)
[11] Schiller: Erstickungstod durch Verlegen der Atemwege mittels eines Fingers. Vierteljahr.schr. ger. Med. 47, 297 (1887)
[12] Fränkel, H.: Obergutachten der vormaligen Medizinaldeputation Dessau, die Tötung eines neugeborenen Kindes durch ein in dessen Mundhöhle eingestopften Kattunlappen betreffend. Z. Staatsarzneikd. 65/66, 4, 330 (1853)
[13] Biermann, L.C.A.: Gutachten über ein von einer Ehefrau heimlich geborenes und bald nach der Geburt durch Erstickung getötetes Kind. Z. Arzneikd. 38, 320 (1839)
[14] Dorsch: Ein lehrreicher Mordfall. Z. Kriminalistik, 2, 80 (1959)

[15] Büttner, Ch.G.: Über Kindermord. Zeisens. Königsberg und Leipzig (1771), S.30 u. 83
[16] Kalbfleisch, H.: Erstickungstod durch Aspiration von ungewöhnlichen Fremdkörpern. Dtsch. Z. ger. Med. 36, 116 (1942)
[17] Schneider, P.: Mord durch Knebelung und Ertränken oder Selbstmord? Dtsch. Z. ger. Med. 25, 29 (1935)
[18] Weyrich, G.: Tötung eines Erwachsenen durch Erwürgen mit Mund- und Rachenverletzungen. Dtsch. Z. ger. Med. 18, 21 (1932)
[19] Gummersbach, H.: Zur kriminologischen und rechtlichen Beurteilung der Kindestötung. Monatsschr. für Kriminalpsychol. u. Strafrechtsreform 28, 364 (1937)
[20] Ebenda, S. 336
[21] Handyside: Schmidts Jahrbuch 38, 232 (1843), ref. in: E.v.Hofmann, Lehrbuch für gerichtliche Medizin, 1903, S.603
[22] Wosidlo: Vierteljahr.schr. ger. Med., N.F.I., 293, ref. in: E.v.Hofmann, Lehrbuch für gerichtliche Medizin, 1903, S. 603
[23] Schmidts Jahrbuch 58, 83 (1845), ref. in: E.v.Hofmann, Lehrbuch der gerichtlichen Medizin, 1903, S.603
[24] Hofmann,E.v.: Andere Formen gewaltsamer Erstickung. Lehrbuch für gerichtliche Medizin, 1903, S.603
[25] Haberda: Beiträge zur gerichtlichen Medizin, 1, 1911, ref. in: Hofmann und Haberda, Lehrbuch für gerichtliche Medizin, Heymanns Verlag Berlin 1927, S.624
[26] Lochte, Ziemke, Müller-Hess, Hey und Wiethold: Tod durch gewaltsame Erstickung. Gerichtliche Medizin, 1930, S.199
[28a] Edinbg. med. surg. Journ. Apr. 1842, ref. in: H.Wald, Lehrbuch für gerichtliche Medizin I., 1858, S.170: Selbstmord durch Erstickung
[28b] Wald, H.: Gerichtliche Medizin I., Voß, Leipzig 1858, S.170
[29] Maschka: Caspers Vierteljahr.schr. 21, 338 ,ref. in: E. Büchner, Lehrbuch für gerichtliche Medizin, München 1872, S.327
[29a] Reuss: Henkes Z. 19, 291 (1933), ref. wie [29]
[29b] Littlejohn: Edinbg. med. and surg. Journ. Dec. 1855, ref. wie [29]
[29c] Handyside: Edinbg. med. and surg. Journ., Annal. d. St. Akad., 1843, S.618, ref. wie [29]
[29d] Stumpf: Ref. in: E.Büchner, Lehrbuch für gerichtliche Medizin, 1872, S.327
[30] Liman, C.: Handbuch der gerichtlichen Medizin II., 1882, Fall 352, S. 743
[30a] Liman, C.: Handbuch der gerichtlichen Medizin II., 1882, Fall 307, S. 651
[30b] Liman, C.: Handbuch der gerichtlichen Medizin II., 1882, Fall 308, S. 655
[30c] Ebenda, Fall 309, S. 657
[30d] Ebenda, Fall 351, S. 783
[30e] Ebenda, Fall 311, S. 660
[31] Wosidlo: Vierteljahr.schr. N.F. 1, ref. in: F.Strassmann, Lehrbuch für gerichtliche Medizin, 1895, S. 233
[31a] Lesser: Atlas II., S. 100, ref. in: Strassmann, Lehrbuch der gerichtlichen Medizin, 1895, S. 235
[31b] Littlejohn: ref. in: F.Strassmann, Lehrbuch der gerichtlichen Medizin, 1895, S. 235
[31c] Wandel: Dissertation Dopart, 1891, ref. in: F.Strassmann, Lehrbuch der gerichtlichen Medizin, 1895, S. 236
[32] Henke, A.: Abhandlungen aus der gerichtlichen Medizin I., 1823, S. 112, ref. in: A.Haberda, Zur Lehre vom Kindesmord. Beitr. ger. Med. I., 1911, S. 82
[32a] Bernts Beiträge IV., S. 193, ref. in: A.Haberda, Zur Lehre vom Kindesmord. Beitr. ger. Med. I., 1911, S. 82
[32b] Haberda, A.: Zur Lehre vom Kindesmord, in: Beitr. ger. Med. I, 1911, S. 83
[33] Antoine, T.: Mund- und Rachenverletzungen bei Neugeborenen. Beitr. ger. Med. V., 1922, Fall 2, S. 13
[33a] Ebenda, Fall 3
[33b] Ebenda, Fall 6
[33c] Ebenda, Fall 8, S. 14
[33d] Ebenda, Fall 9, S. 14
[33e] Ebenda, Fälle 10, 11, 12, 14, 21, S. 14
[33f] Ebenda, Fall 13, S. 14
[33g] Ebenda, Fall 22, S. 15
[34] Chavigny: Knebelung und Fesselung. Arch. Kriminol. 95, 194 (1934)
[34a] Ebenda, S. 195/96
[34b] Ebenda, S. 198
[34c] Ebenda, S. 199
[35] Bernts Beiträge zur ger. Arzneikd. I., 1818, S. 128, ref. in: Hofmann und Haberda, Lehrbuch für gerichtliche Medizin, 1927, S. 717
[35a] Messerer: Münchn. med. Wochenschr. 21/22 (1900), ref. wie [35]
[35b] Hofmann und Haberda, Lehrbuch für gerichtliche Medizin, 1927, S. 718
[35c] Valenta, A.: Z. ger. Med. u. öffentl. Ges.pflege, 1868, ref. wie [35]
[35d] Horoszkiewicz: ref. in: Hofmann und Haberda, A.: Lehrbuch für gerichtliche Medizin, 1927, S. 717
[35e] Hofmann, E., und Haberda: Lehrbuch für gerichtliche Medizin, 1927, S. 1014
[35f] Nippe: Dtsch. Z. ger. Med. 1014 (1927)

5 Annegamento e morte in acqua

Fig. 1

Fig. 1 (W). Notevole fungo schiumoso alle narici e alla bocca nonchè residui al mento. Morte per annegamento

Fig. 2 (P). Noduli di adipocera. Cadavere giacente da circa 36 giorni. Uomo 23enne

Un caso del genere è stato descritto da H. KLAUER e K. WALCHER [135]. I noduli sono costituiti essenzialmente da fosfato e carbonato di Ca nonchè verosimilmente in misura minore da grassi neutri. Cfr. anche il lavoro di H. KLAUER [136] sul chimismo dei cosidetti noduli di saponi di calcio.

Fig. 3 (P). Lacerazione della mucosa gastrica in un suicidio mediante annegamento

Uomo 71enne. Motivo: stanchezza della vita. Sebbene ancora in vita, il suicida non potè essere salvato e morì a breve distanza di tempo malgrado un pronto intervento medico. Cfr. sull'argomento i lavori di K. WALCHER [137] e E. FRITZ [138], i quali si occuparono a fondo delle lacerazioni della mucosa gastrica negli annegati.

Fig. 2

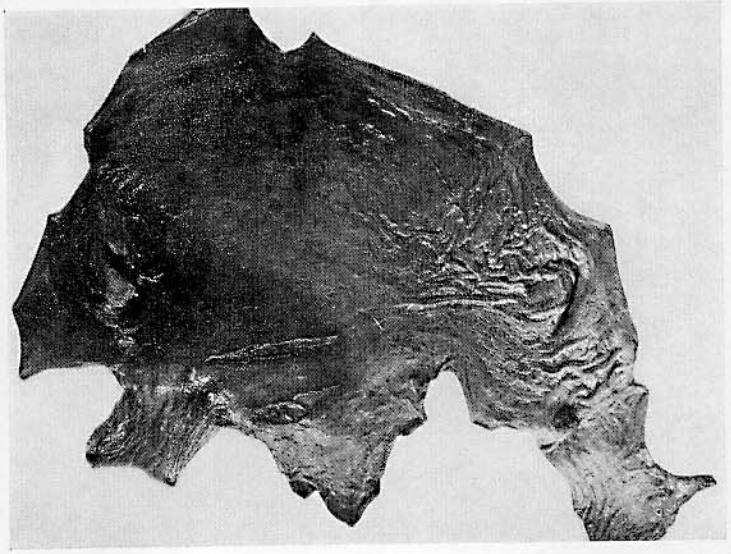

Fig. 3

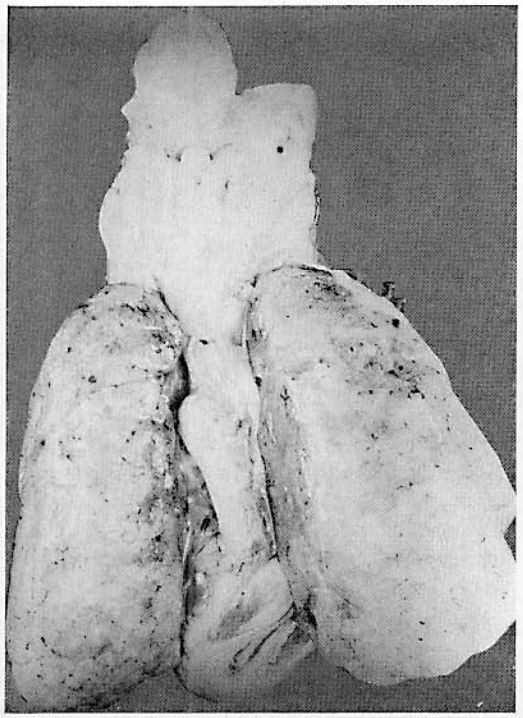

Fig. 4

Fig. 5

Fig. 4 (P). Suicidio mediante annegamento. Enfisema acquoso. Cadavere di donna 53enne rimasto in acqua 3 ore circa. Motivo: malattia

Fig. 5 (P) Cute da lavandaia del palmo della mano in un caso di annegamento. Il cadavere giacque in acqua per 24 ore

Fig. 6 (W). Cute da lavandaia del palmo della mano. Cadavere di donna 27enne giaciuto in acqua fredda per circa 8 giorni

Fig. 7 (P). Epidermide e unghie distaccatesi a guanto

L'ipoderma della mano è liscio come uno specchio. Decolorazione grigio-sporca-cianotica (zona ipostatica).
Il cadavere giacque, alla fine di maggio, 4 giorni in acqua e 4 giorni all'aria (cella frigorifera).

Figg. 8a e b (P). Cute da lavandaia del piede

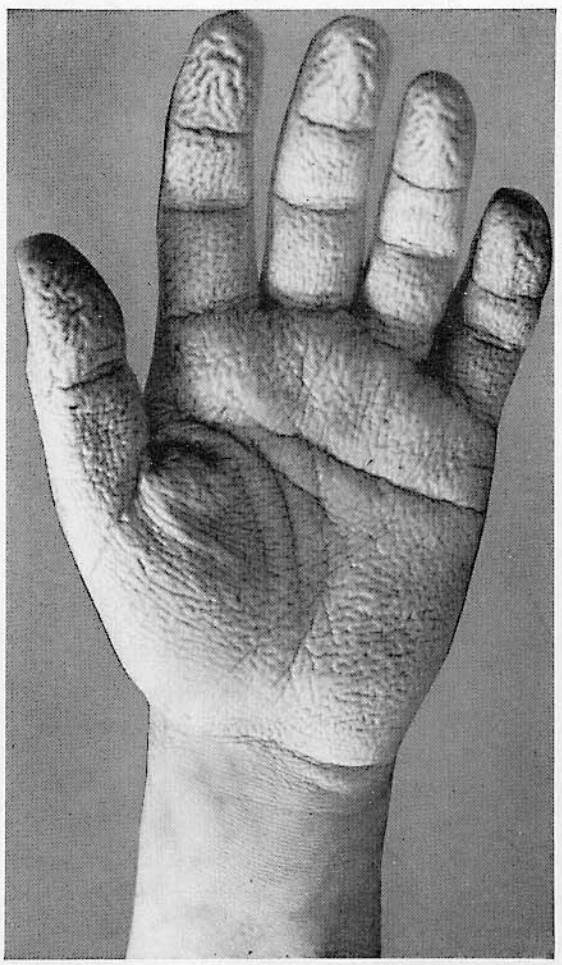

Fig. 6

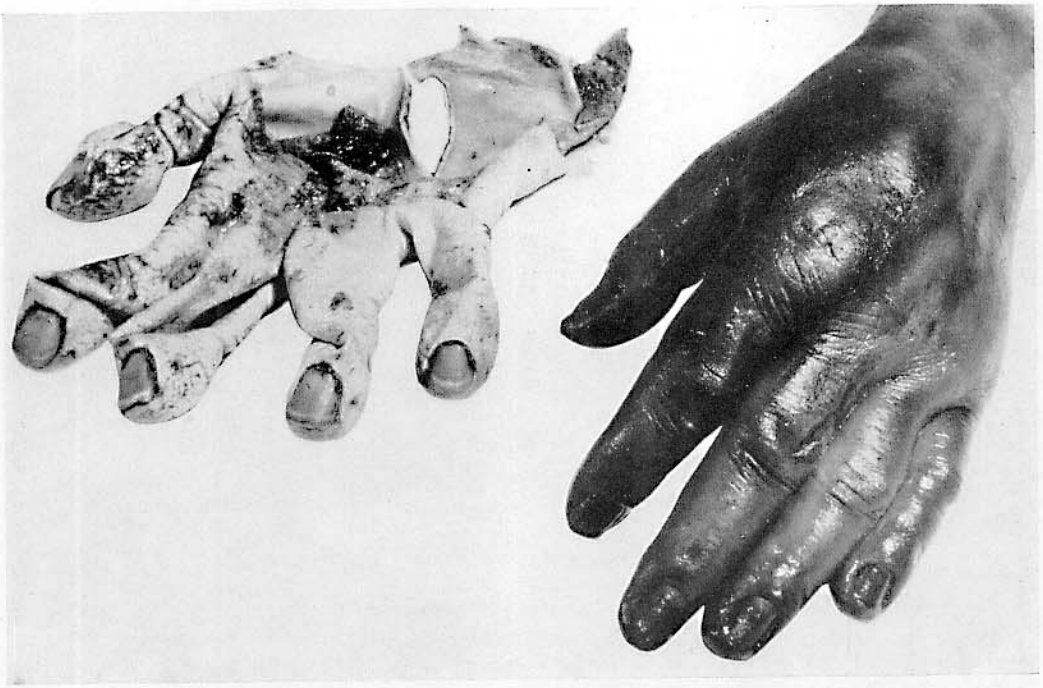

Fig. 7

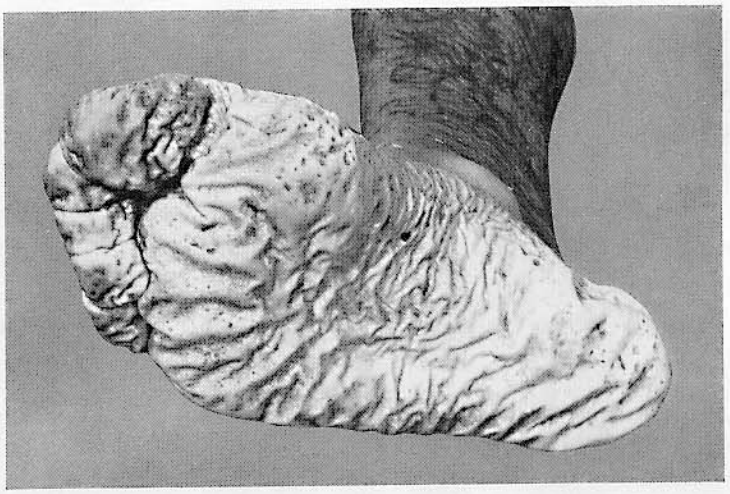

Fig. 8 a

Fig. 8 b

Fig. 9 a

Fig. 9 b

Fig. 10

Figg. 9 a e b (W). Annegamento di un epilettico in una pozzanghera

La vittima (34enne) fu trovata cadavere col viso in una pozzanghera. Sospetto omicidio, anche perchè il guardiano notturno della vicina fabbrica riferì che durante la notte sulla strada deserta aveva transitato un'auto la quale si sarebbe fermata all'incirca all'altezza del punto in cui fu trovato il cadavere. Fu ritenuto che l'uomo fosse stato probabilmente gettato dall'auto. Trattavasi tuttavia di morte naturale per annegamento. L'uomo era epilettico ed ebbe verosimilmente una crisi convulsiva per cui cadde a terra col viso nella pozzanghera. Durante la notte vi era stata una pioggia abbondante e la pozzanghera era assai più grande di quella visibile nella fotografia. L'autopsia rivelò segni di annegamento.

Fig. 10 (P). Annegamento fortuito

Il 20enne era scomparso da 5 giorni. Assenza di fungo schiumoso; scarso sviluppo di cute da lavandaia (!).

Fig. 11 a

Fig. 11 b

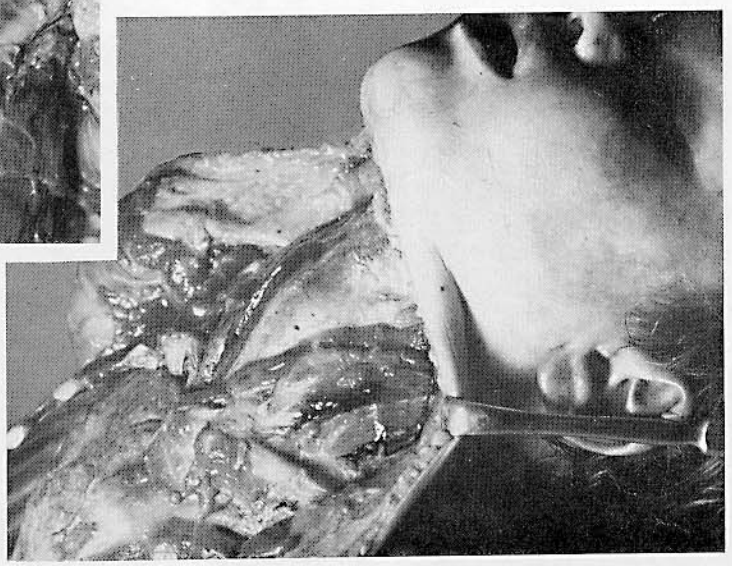

Fig. 12

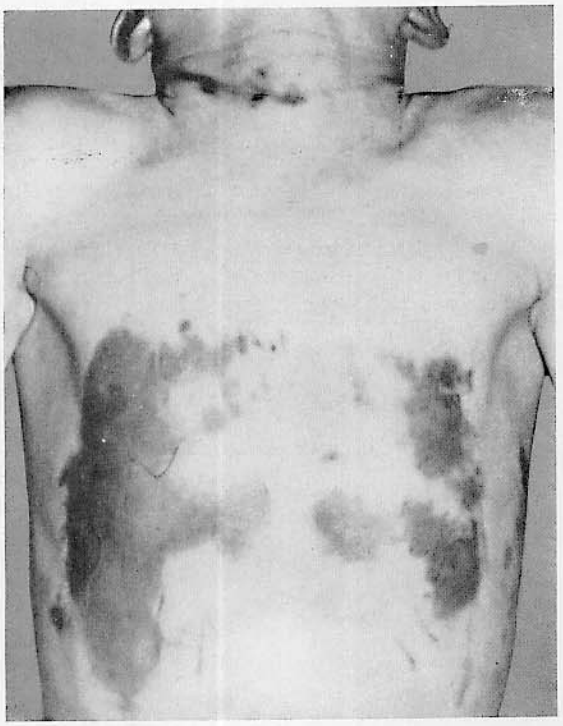

Figg. 11 a e b (P). Morte per annegamento

Il bambino di 4 anni e 3 mesi, annegato dal padre, fu trovato cadavere fluttuante sul dorso, in un lago. Numerose ecchimosi a macchie e striate dei muscoli superficiali del collo. Ecchimosi a piccole macchie nel dentato sinistro. Sangue fluido. Netta stasi sanguigna negli organi del grande circolo. Cospicuo contenuto gastrico costituito da pezzettini di patate e scarsa quantità di liquidi, poco digerito. Sabbia in ambedue le narici. L'esame del liquido estratto per pressione dai polmoni rivelò la presenza di alghe. Nessun segno di cute da lavandaia. All'autopsia nessun dato a favore di violenza.
Emoragie in seno ai muscoli ausiliari della respirazione sono state più volte osservate, specie all'altezza delle inserzioni muscolari. Localizzazioni in altre sedi devono far sospettare lesioni violente.

Fig. 12 (P). Annegamento nel bagno

Essiccazioni cutanee causate da tentativi di rianimazione eseguiti col metodo SILVESTER. Negli individui anziani spesso vengono osservate fratture costali, a volte multiple.

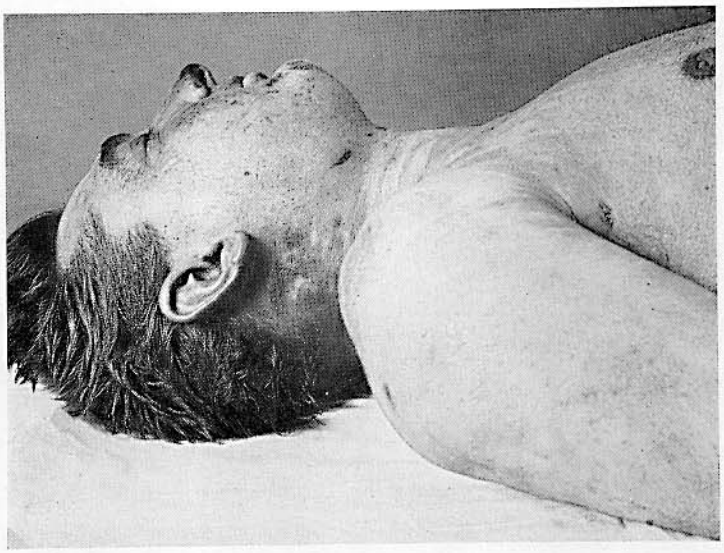

Fig. 13

Fig. 14

Fig. 15

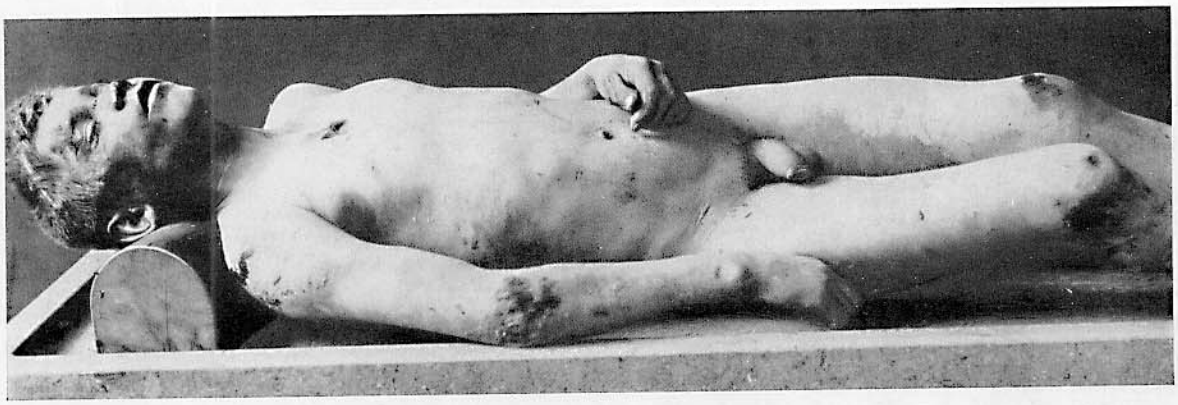

Fig. 13 (P). Lesioni postmortali in un cadavere immerso nell'acqua. Escoriazione ed essiccazione della punta del naso

Fig. 14 (P). Suicidio mediante annegamento. Lesioni da salvataggio

Fig. 15 (P). Lesioni postmortali da salvataggio in un cadavere immerso nell'acqua

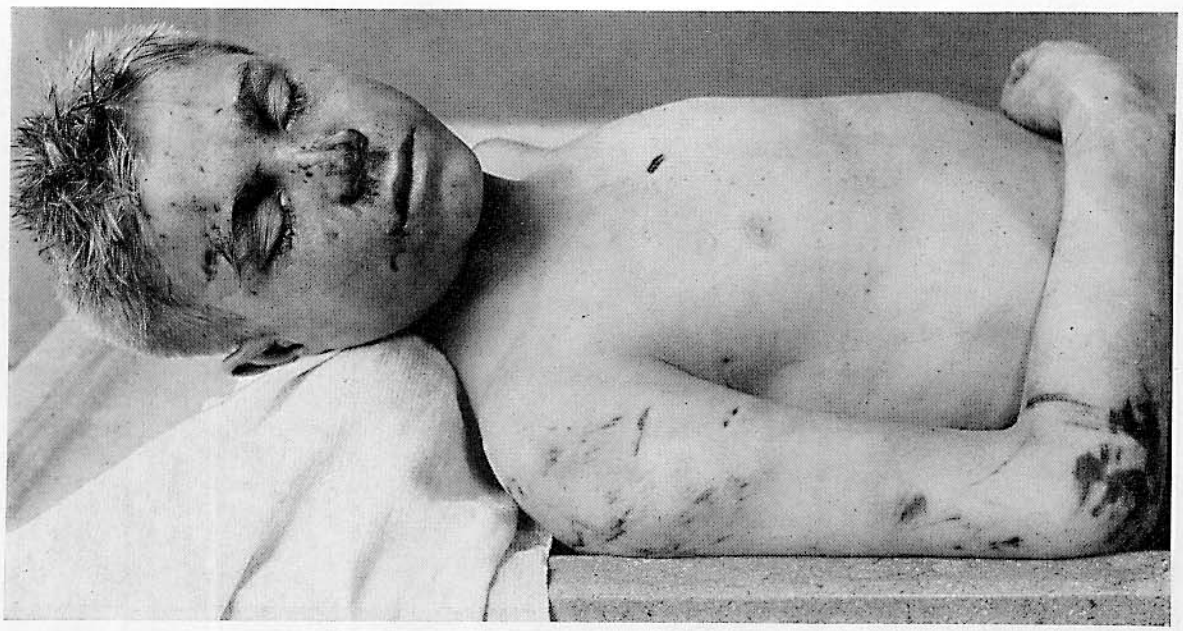

Fig. 16

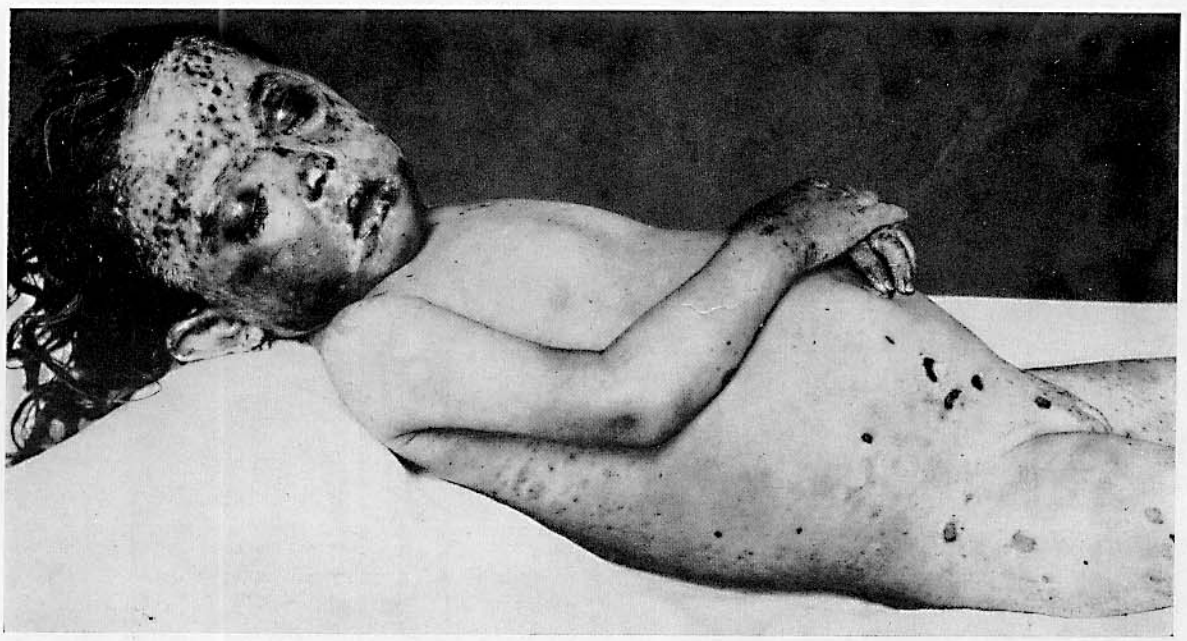

Fig. 17

Fig. 16 (P). Escoriazioni cutanee multiple postmortali causate da recupero del cadavere immerso nell'acqua

Fig. 17 (P). Numerose escoriazioni cutanee; causate dalla ghiaia sul fondo del fiume? da trascinamento alla deriva? Bambina di 2 anni e mezzo annegata

Cfr. a tal proposito BERG [139], il quale descrive le lesioni da trascinamento alla deriva.

Fig. 18 (P). Lesioni in suicida mediante annegamento. Donna 67enne

Lesioni agoniche, manifestamente causate da caduta sulla massicciata.

Fig. 19 (W). Cadavere immerso in acqua di donna sui 25 anni, con addosso brandelli di una camicetta di seta bleu. Lesioni causate da elica di motobarca

Fig. 18

Fig. 19

Figg. 20a e b (P). Suicidio mediante annegamento

La vittima (29enne) fu trovata in un canale nel quale si era gettata a scopo suicida circa 28 giorni innanzi. Vestiti notevolmente inzuppati; ad essi aderivano alcune foglie macerate, verosimilmente di piante acquatiche. Distacco degli strati cutanei superficiali, compresi peli, in più regioni del corpo. Insudiciamento melmoso, specie delle mani. Lacerazione cutanea all'altezza della metà sinistra della fronte con modica ecchimosi dei bordi. Fratture multiple da superflessione, prevalentemente con margini di frattura netti e avvallamento dei frammenti in regione frontale. In continuazione di tali lesioni, frattura della base cranica nell'ambito della fossa cranica anteriore. Probabilmente lesioni causate da elica di motobarca.

Fig. 20 a

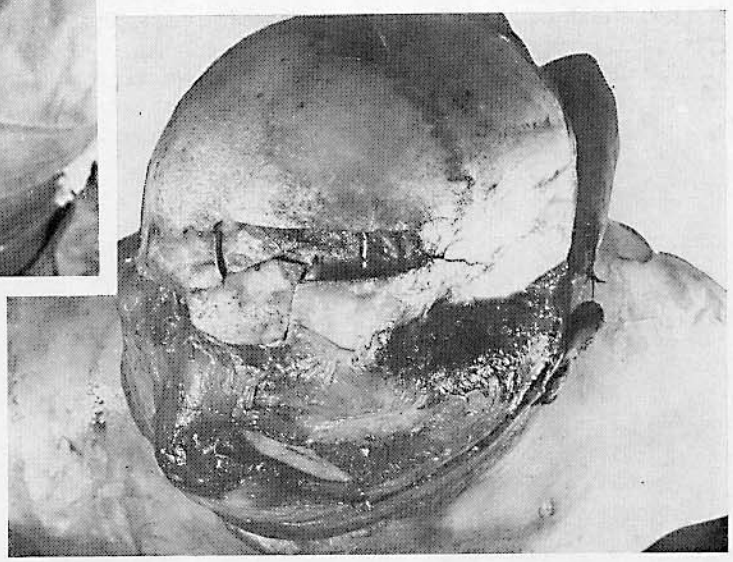

Fig. 20 b

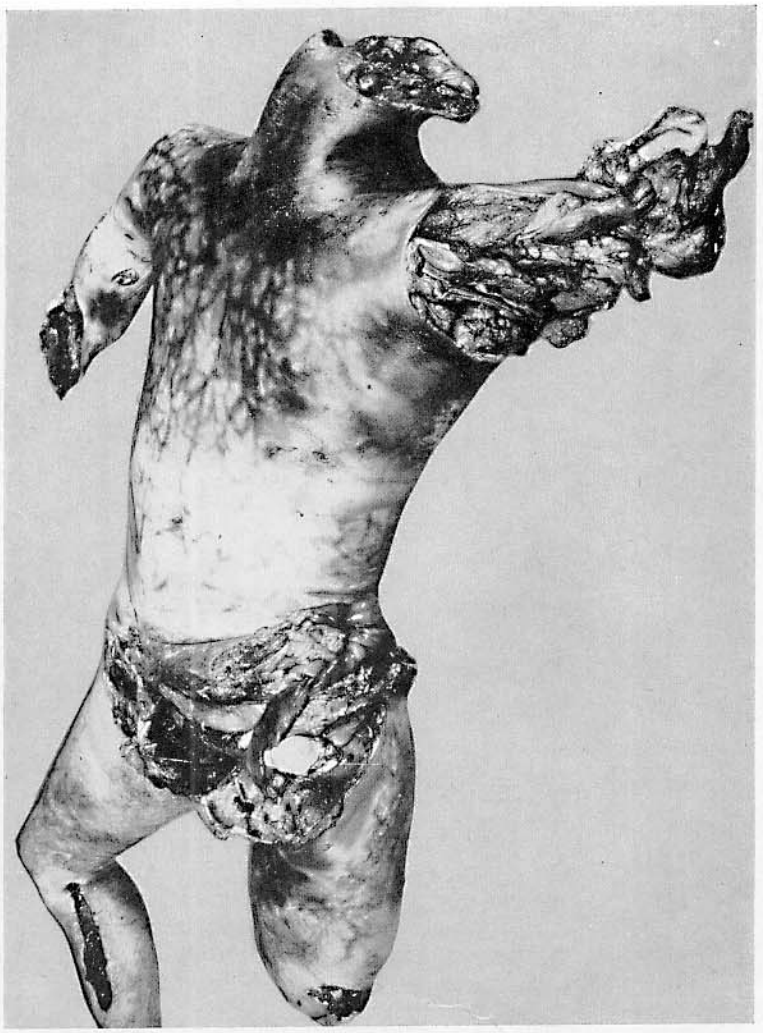

Fig. 21

Fig. 21 (P). Tipico smembramento di un cadavere immerso in acqua da parte dell'elica di una motobarca

Cadavere di uomo 32enne. Capo e braccio destro furono trascinati dalla barca a diversi km. di distanza e successivamente ritrovati. Alterazioni putrefattive; esteriorizzazione della rete venosa toracica.
Com'è noto, parti di cadavere possono anche venir trasportate contro corrente. Cfr. a tal proposito le prove di galleggiamento eseguite da K. REUTER [140], il quale rilevò che i cadaveri in genere galleggiano. (Nello stesso lavoro vi sono dati relativi all'afferramento di oggetti nell'acqua da parte di individui che stanno per annegare.)

Fig. 22 (W). Lesioni da elica di nave

Lacerazione a tutto spessore della parete addominale, con fuoruscita dei visceri. Il cadavere fu fotografato mentre galleggiava nell'acqua.

Fig. 23 (W). Effetto di un'elica di nave su un cadavere immerso nell' acqua. Caratteristiche le impressioni a decorso parallelo

Fig. 24 (W). Frattura occipitale irregolare da elica di nave

Fig. 22

Fig. 23

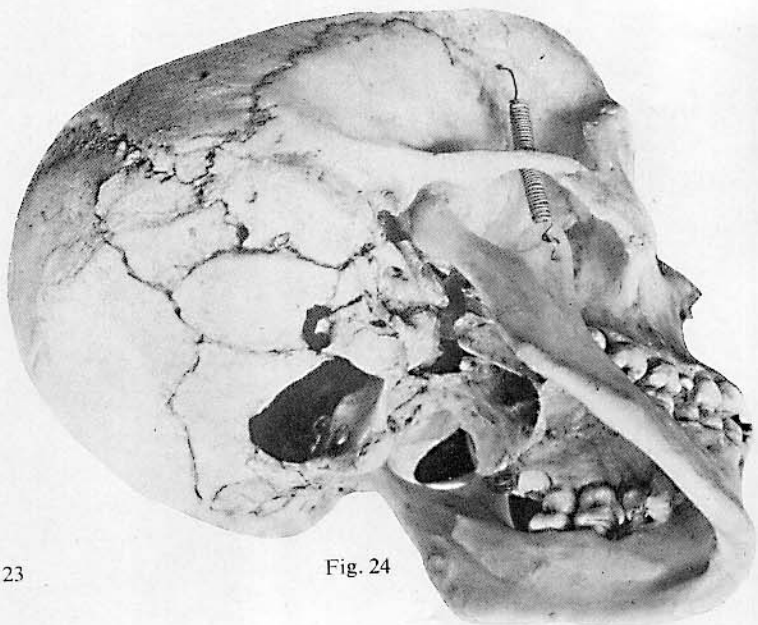

Fig. 24

Fig. 25 a

Fig. 25 b

Fig. 26 a

Fig. 26 b

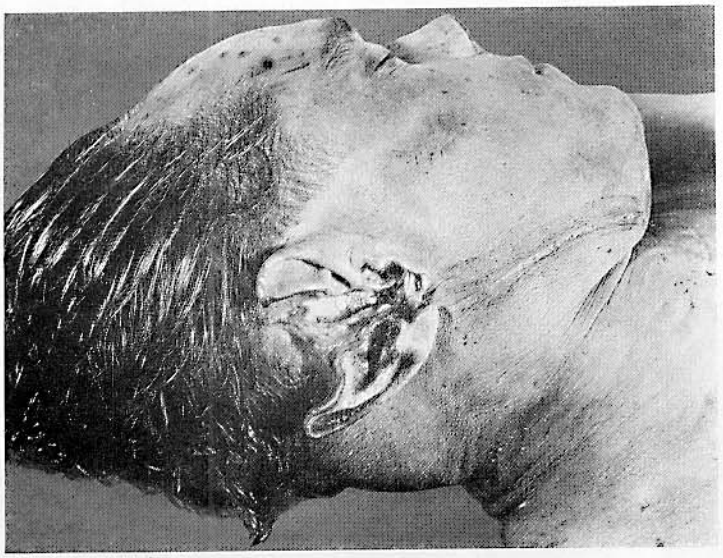

Fig. 27 a

Fig. 27 b

Figg. 25 a e b (P). Lesioni da elica di nave. Cadavere immerso in acqua per 3–4 giorni

Figg. 26 a e b (W). Omicidio mediante annegamento. Lesioni al capo da elica di nave

Sezione della cute, a bordi netti, lunga 10 cm, all'altezza del parietale sinistro, con angoli acuti scarsamente contusi. Lungo il bordo destro della ferita una piccola incisura dentata alquanto contusa. Di fronte ad essa sul bordo opposto una sporgenza a forma di spina. Nulla di particolare ai genitali. Cute da lavandaia ai piedi e alle mani. Ferita al capo verso destra e medialmente, tuttavia senza emorragia. Sulla volta cranica, in corrispondenza, due perdite di sostanza cerebrale a forma di fessura congiungentesi, a bordi netti, lievemente ricurvi bilateralmente. Zona di transizione larga cm 1,5; perdite di sostanza della lunghezza rispettiva di 5 e 6 cm. Pertanto risultava un frammento osseo triangolare quasi distaccato; da esso si dipartiva una fessura ossea, gradatamente restringentesi, che raggiungeva la rocca. Il bordo in un punto non era netto ma eroso. Assenza di emorragie endocraniche. Polmoni estremamente enfisematosi. All'imene, lacerazione cicatrizzata di vecchia data.

La vittima (21enne) fu gettata in acqua dall'omicida dopo essere stata stuprata e vi rimase immersa per circa 2 giorni. Alle mani, piante acquatiche cui la vittima si era aggrappata per non andare a fondo. Mutande a brandelli. Assenza di sperma. La ferita al capo fu interpretata inizialmente quale effetto di un colpo di accetta. (Osservazione di HALLERMANN.)

Estese descrizioni di omicidi mediante annegamento sono state pubblicate da G. BUHTZ [141].

Figg. 27a e b (P). Lesioni da elica di nave. Tipico il color bianco-gesso delle escoriazioni cutanee determinatesi post-mortem

Fig. 28 a

Figg. 28a e b (w). Lesioni da elica di nave

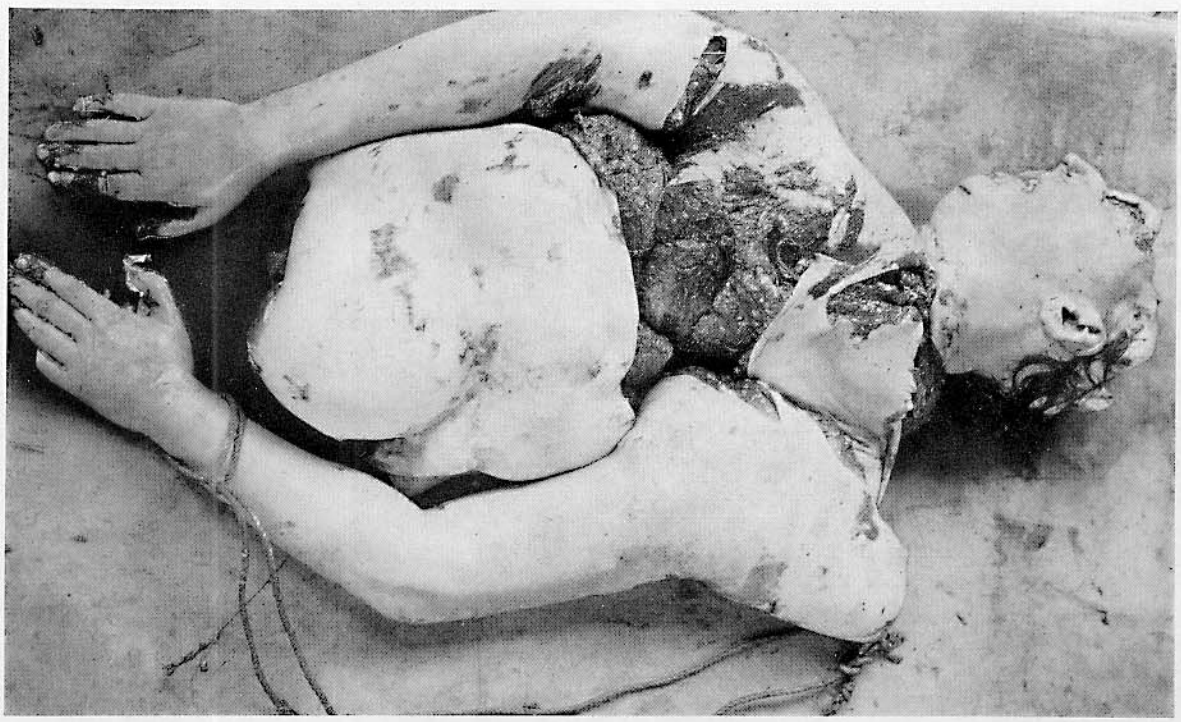

Fig. 28 b

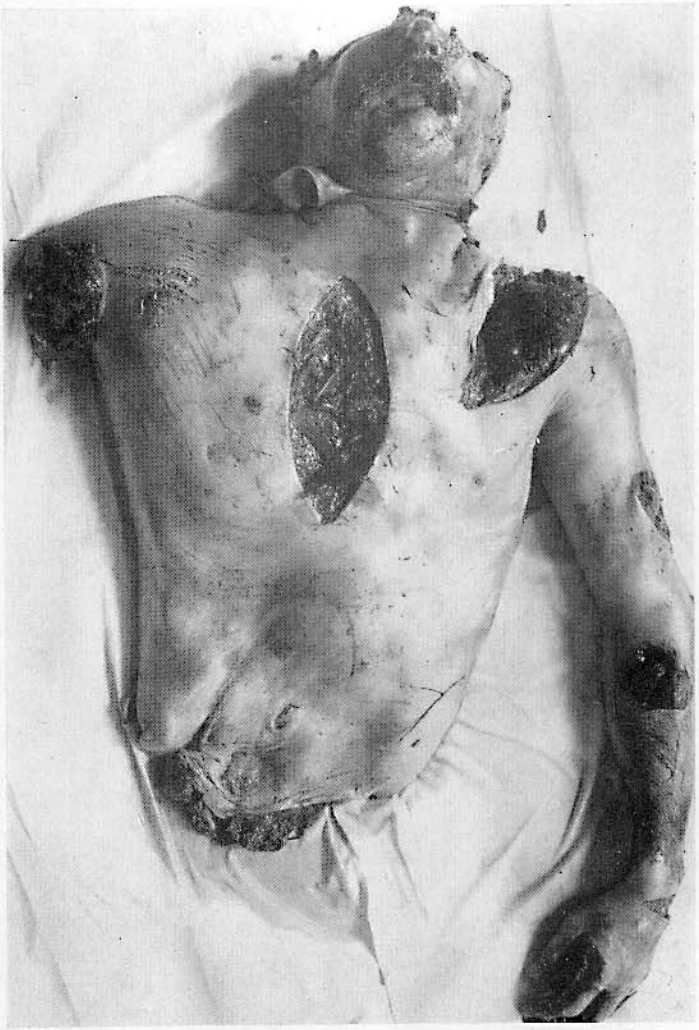

Fig. 29 (w). Lesioni da elica di nave

Il dato caratteristico in questo caso è la presenza di residui del colletto intorno al collo. Tipiche le sezioni dei tessuti a decorso pressochè parallelo.

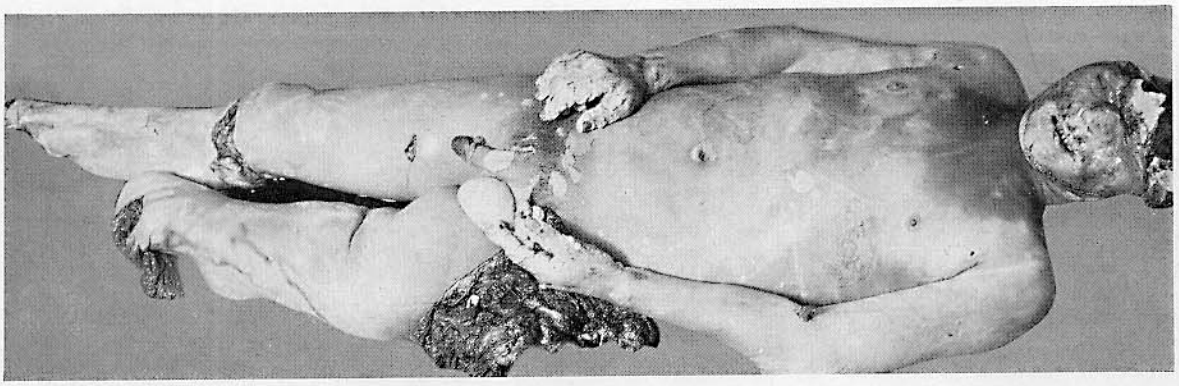

Fig. 30 (w). Lesioni da elica di nave

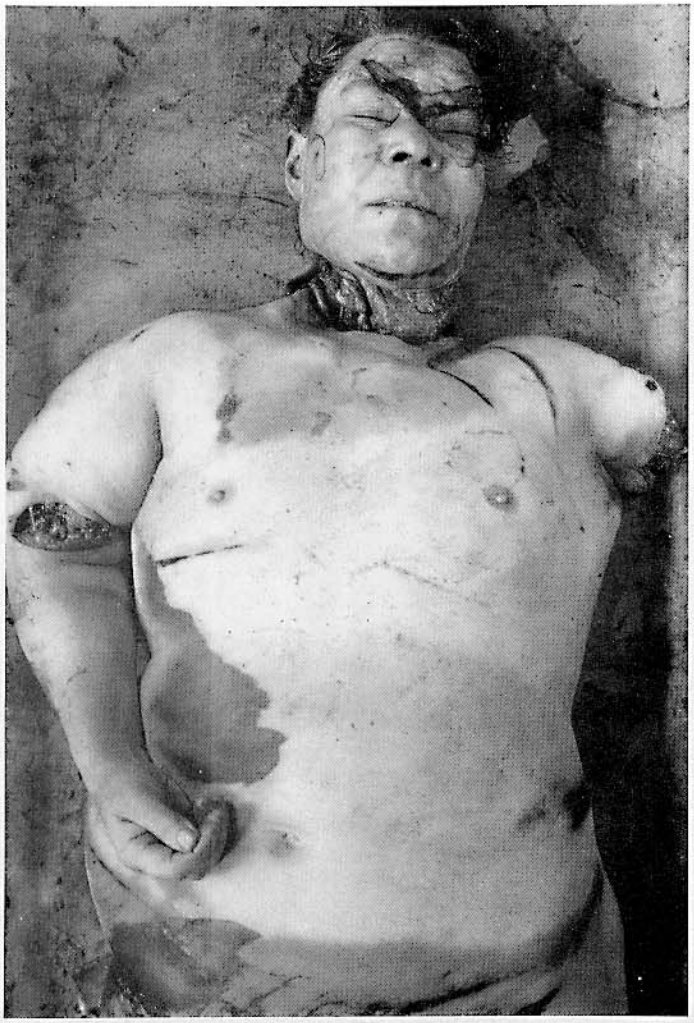

Fig. 31 a

Figg. 31 a e b (w). Lesioni da elica di nave
Si notino le incisioni parallele.

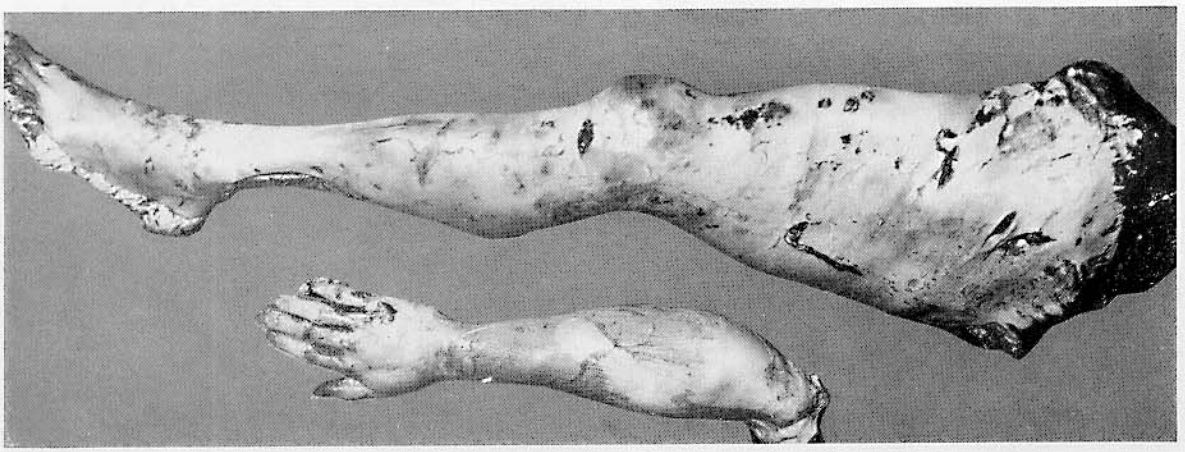

Fig. 31 b

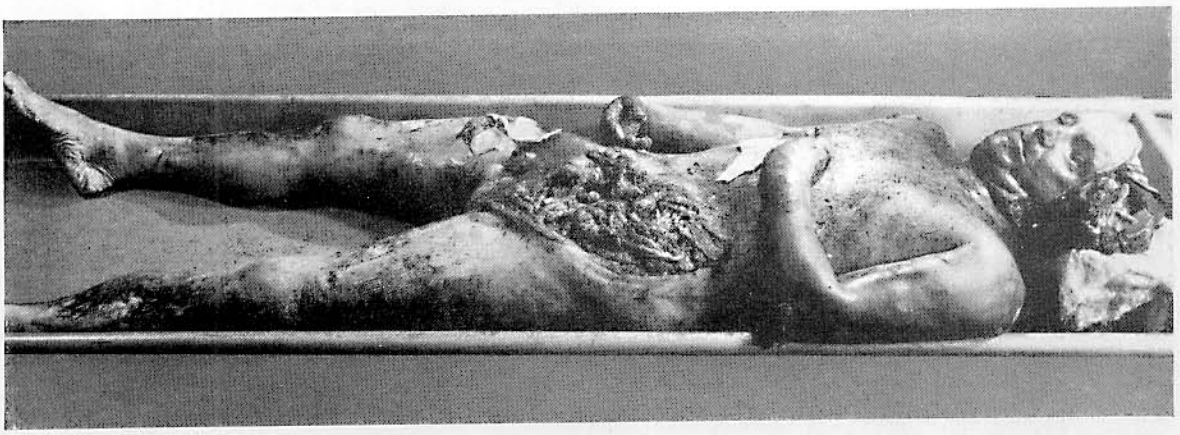

Fig. 32 a

Fig. 32 b

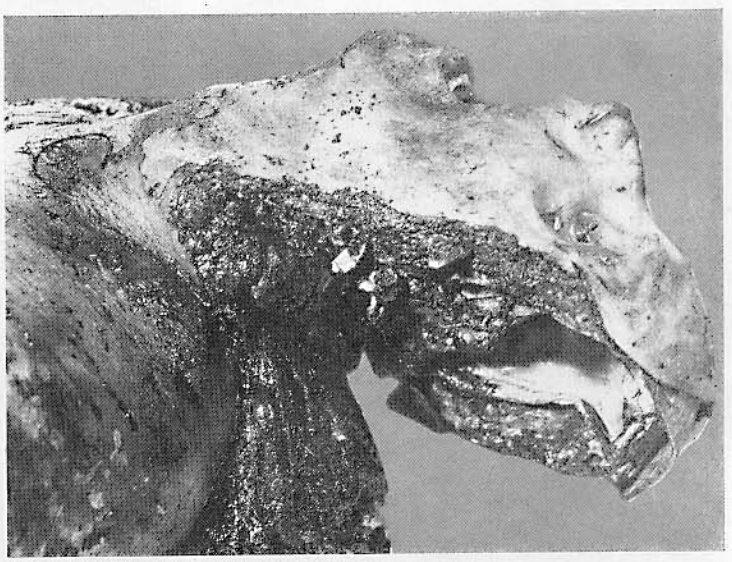

Figg. 32 a e b (P). Morte per annegamento. Lesioni da elica di nave

Cadavere maschile non identificato estratto dalle acque della Sprea. Brandelli di indumenti macerati e sudici di sabbia e masse melmose. Cadavere interamente ricoperto di sabbia e melma (commiste a sassi, carta e frammenti di piante). Sabbia e melma in ambedue le narici, nel cavo orale e in trachea. Cute da lavandaia alle mani e ai piedi con incipiente distacco dei piani superficiali. Putrefazione cadaverica in stadio avanzato con parziale autolisi degli organi interni; in alcuni punti perfino incipiente formazione di adipocera. Estesa distruzione del cranio e relative parti molli. Ampio squarcio della parete addominale con distruzione e perdita di organi interni (reni, intestino, epiploon) e cospicue lacerazioni di parti molli, lacerazione dell'emidiaframma sinistro e perdita di sostanza nel lobo polmonare inferiore sinistro. Sezionamento dei tessuti all'altezza del gomito sinistro (con cavità articolare comunicante con l'esterno e frattura delle ossa del gomito); della spalla e coscia destra, nonchè del dorso. Sezione della colonna vertebrale lombare tra L_2 e L_3. Frattura comminuta dell'ala dell'osso iliaco destro. Frattura della clavicola destra e frattura seriata costale bilaterale. Modica calcificazione arteriosa generalizzata. Assenza completa delle dita, dal mignolo all'indice compresi, della mano sinistra con progressa cicatrice. Nel succo da torchiatura dei polmoni furono dimostrate numerose alghe e nelle ceneri epatiche alcune diatomee. Tale reperto documentò la morte per annegamento. Le estese distruzioni delle ossa e delle parti molli suddette non presentano alcuna caratteristica che faccia ritenerle causate in vitam e sono spiegabili assai verosimilmente quali lesioni postmortali causate dall'elica di una nave. L'autopsia non rivelò segni certi di violenza intra vitam. I netti segni di putrefazione del cadavere insieme all'incipiente formazione regionale di adipocera, tenuto anche conto della temperatura esterna, (mese di febbraio), fecero ritenere che il cadavere fosse rimasto in acqua per circa 3 settimane.

Determinazione dell'età: la valutazione eseguita sulla struttura ossea della testa del femore fece stabilire un'età tra i 45 e i 55 anni. Ciò concorda anche col grado di usura dello smalto dei denti residui con incipiente messa allo scoperto della dentina. Alcolemia 1,97‰.

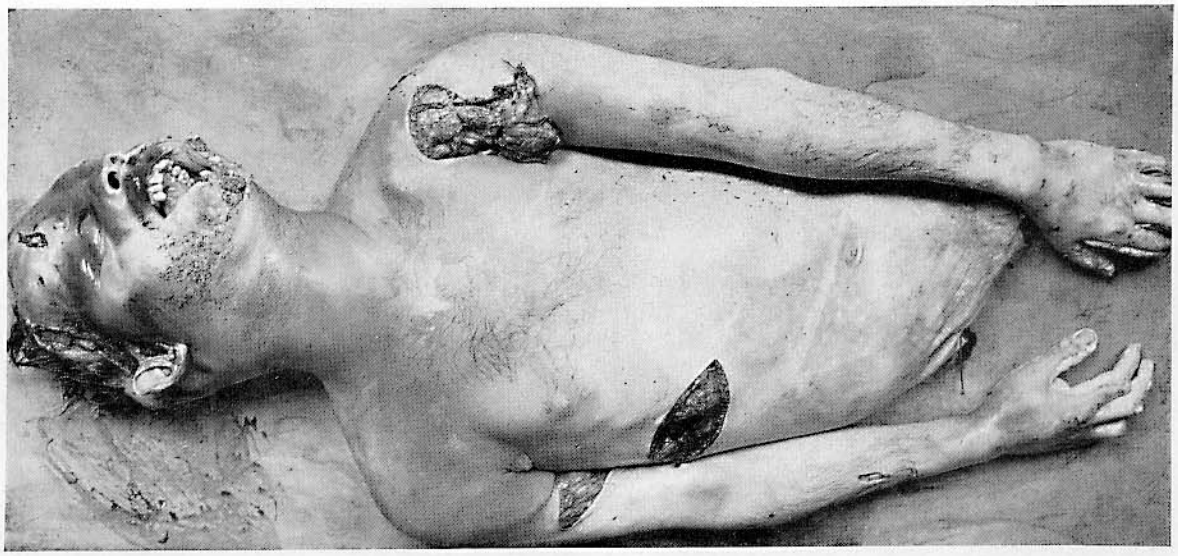

Fig. 33

Fig. 34

Fig. 35

Figg. 33–35 (w). Lesioni da elica di nave

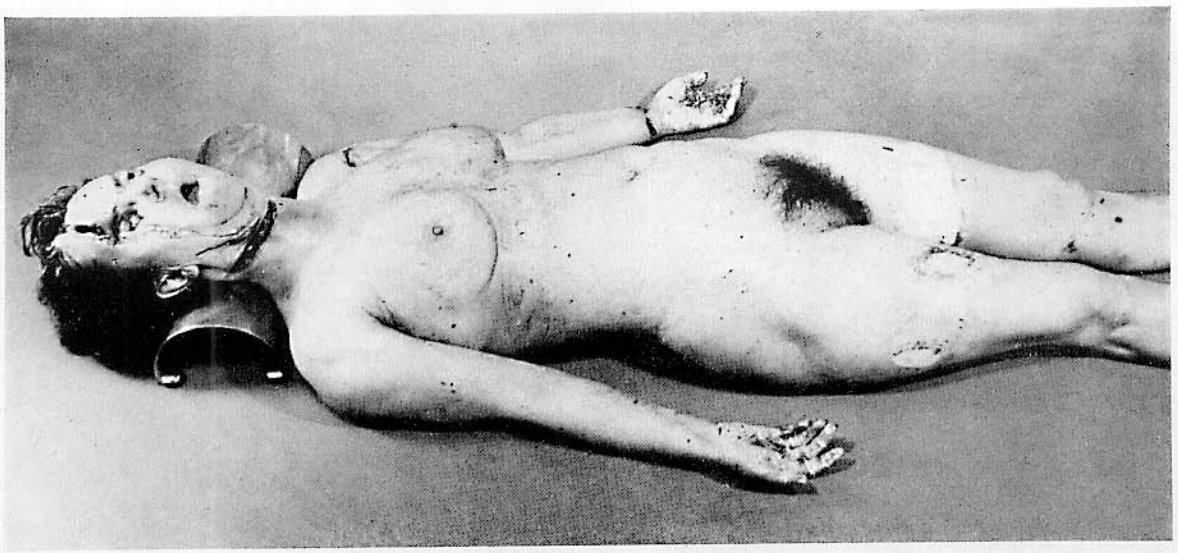

Fig. 36 a

Fig. 36 b

Figg. 36a e b (P). Lesioni da elica di nave

Lesione a margini lisci, non sicuramente ecchimotica, della cute e della muscolatura sottostante all'altezza del collo, del viso e della spalla sinistra. Frattura cranica comminuta con apertura della cavità cranica. Numerose fratture del braccio e dell'avambraccio con integrità dei tegumenti. Sezione quasi completa della colonna vertebrale tra C_6 e C_7. Numerose fratture costali seriate bilaterali. Frattura bilaterale della clavicola. Lacerazioni multiple del fegato e della milza. Imponente enfisema polmonare. Macchie rosacee fino alle dimensioni di un pisello alla superficie dei polmoni. Sangue fluido, marcata idremia. Diatomee solo nel succo di torchiatura dei polmoni. Cute da lavandaia alle dita delle mani e alla pianta dei piedi. Modica putrefazione degli organi interni. Donna 50enne, giacente in acqua da circa 35 giorni (dicembre/gennaio).
Nell'estrarre i cadaveri dall'acqua si rilevino le escoriazioni causate da eliche di navi, rilevabili sotto forma di strie color bianco-gesso. Cfr. in *b* la metà destra del collo e in *a* le cosce sinistra e destra.



Fig. 37 a



Fig. 37 b

Figg. 37a-b-c-d (P). Lesioni da elica di nave

Cute da lavandaia alle mani e ai piedi. Contenuto acquoso-schiumoso nelle vie aeree (presenza di alghe nel succo di torchiatura dei polmoni; alcune diatomee; non certo il reperto di diatomee nelle ceneri ottenute dal rene sinistro). Enfisema polmonare. Chiazze di PALTAUF. Escoriazioni cutanee e lacerazioni sulla metà destra del corpo e braccio destro. Fratture costali multiple bilaterali con avvallamento della gabbia toracica. Frattura comminuta del bacino. Frattura della 7ª vertebra cervicale e della 12ª toracica. Frattura comminuta della scapola destra. Lacerazione del polmone destro, del fegato e del rene destro. Aspirazione di chimo. Esiti di pregresso intervento sullo stomaco.

La vittima (60enne) fu trovato, dopo 14 giorni di assenza, incastrato nell'elica di una lancia della polizia. La lancia dovette essere inviata in cantiere poichè il motore non funzionava. L'estrazione dall'acqua ebbe luogo alla presenza del settore. Il polmone da annegato conservava l'impronta delle dita, impresse 10 minuti prima della fotografia.

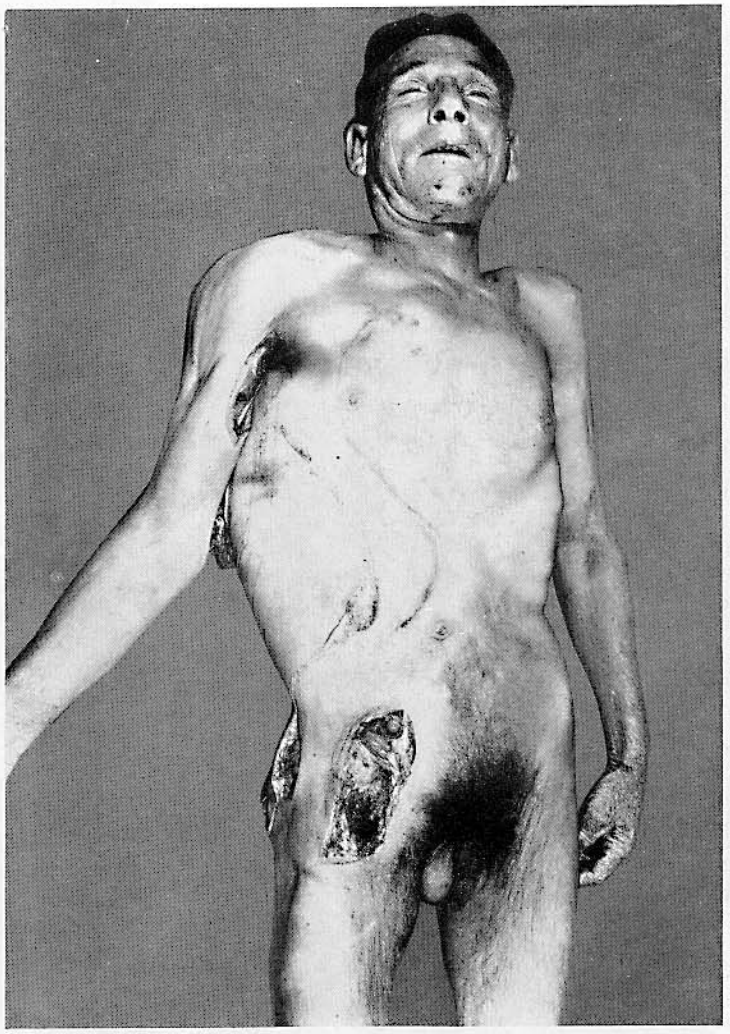

Fig. 37 c

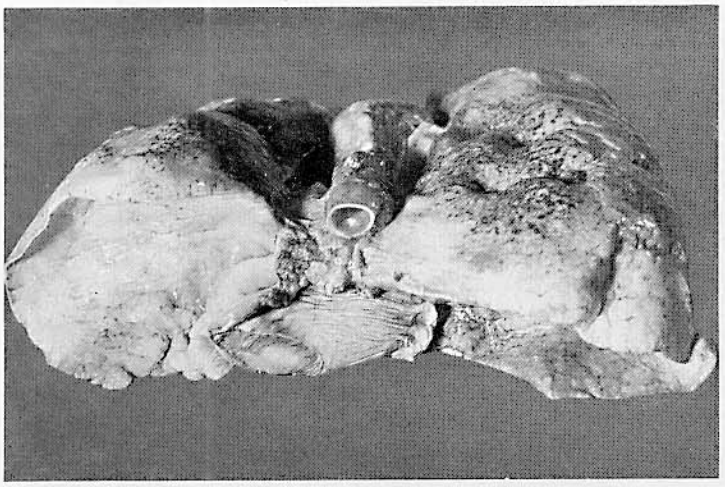

Fig. 37 d

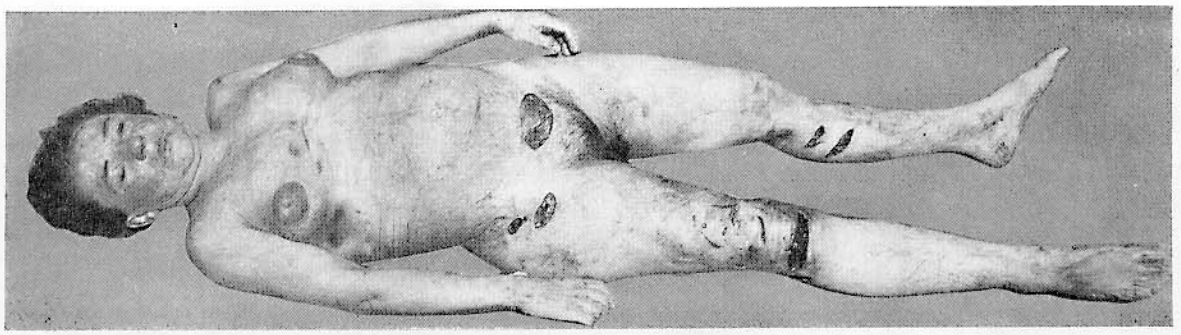

Fig. 38

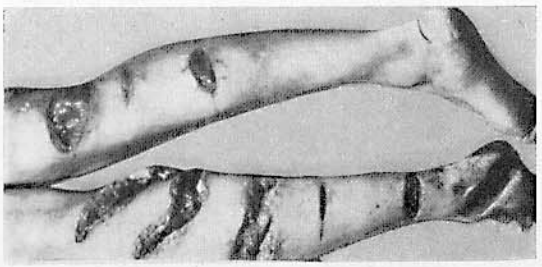

Fig. 39

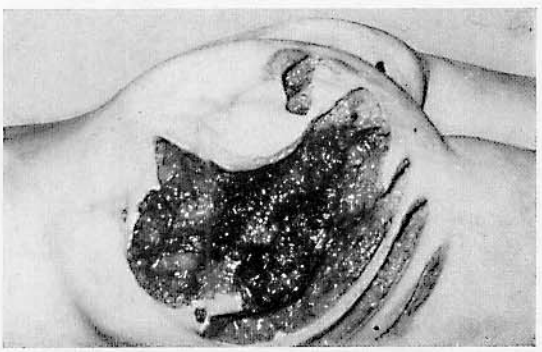

Fig. 40

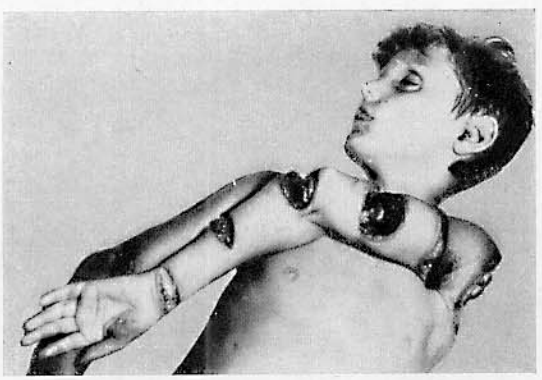

Fig. 41

Fig. 38 (W). Lesioni da elica di nave, in parte intra vitam, in parte post-mortem

Il reperto risultò non troppo chiaro in quanto la donna 27enne aveva partorito circa 8 giorni prima del suicidio e presentava le modificazioni relative ai genitali. In particolare la presenza di ulcerazioni all'orifizio vulvovaginale fece sospettare uno stupro. Inoltre il cadavere all' atto del rinvenimento era completamente nudo. Non potè esser accertato con sicurezza se la donna prima di gettarsi in acqua si fosse completamente denudata – il che era improbabile data la stagione fredda – e i vestiti lasciati sulla riva fossero stati rubati; ovvero se i vestiti durante la permanenza in acqua si fossero talmente lacerati da staccarsi dal cadavere. Sull'intero corpo furono rilevate lesioni caratteristiche per la loro forma da elica di nave; in parte presentanti netta reazione vitale, in parte no. Tra l'altro vi erano fratture costali e della colonna vertebrale con emorragie spiccate. Una zona ecchimotica al cuore. Nessuna traccia di sangue in corrispondenza delle altre lesioni. L'interpretazione diede luogo a notevoli difficoltà. Si dovette sopratutto pensare che la donna fosse stata investita, denudata per confondere le tracce e poi gettata in acqua. Le indagini rivelarono tuttavia che la donna viveva in notevoli ristrettezze ed aveva manifestato propositi suicidi. La sera di buon' ora era uscita di casa ben vestita. Le lesioni traumatiche, in parte vitali, in parte postmortali furono meglio spiegabili col fatto che la donna, in procinto di annegare, avesse cozzato contro la prua di un battello a vapore riportando gravi lesioni e successivamente, già cadavere, avesse riportato ulteriori lesioni causate dall'elica dello stesso o di un altro battello. Non fu trovato alcun dato a favore di una azione delittuosa.

Cfr. a tal proposito il lavoro di J. VENUS [142], il quale si occupò delle difficoltà inerenti alla determinazione del luogo, del delitto nel caso di cadaveri rinvenuti nell'acqua.

Fig. 39 (P). Caduto dalla coperta di un motoscafo e colpito dall'elica. Deceduto circa 2 ore dopo per embolia gassosa polmonare. Alcolemia 1,52 $^0/_{00}$, alcoluria 2,25 $^0/_{00}$

Fig. 40 (P). Investito durante il bagno da un motoscafo (con la prua) e ferito dall'elica. Deceduto 2 ore dopo in ospedale per embolia idrica e gassosa

Fig. 41 (P). Ferito dall'elica di un motoscafo che stava virando

Il pilota del motoscafo voleva formare onde per i bambini che nuotavano

Fig. 42 (w). Suicidio mediante annegamento

Il cadavere dell'uomo 44enne completamente vestito fu estratto dall'acqua mediante un uncino. Ivi giaceva da 20 giorni circa. Cute da lavandaia, notevolmente rammollita alle mani. Viso e mani ricoperte da un notevole strato di melma. Posizione rattrappita. Legato con una grossa corda. Nodo scorsoio al collo; da qui la corda si portava ad ambedue i cavi poplitei ai quali era parimenti avvolta. Polsi legati. Estremità della corda tra le mani. Diversi mattoni nelle tasche dei calzoni.

La legatura potè senz'altro venire effettuata dalla stessa vittima che tirò poi la corda estendendo il corpo. Può darsi che il nodo scorsoio al collo abbia contribuito alla morte agendo nel senso di autostrangolamento.

La vittima soffriva di una grave affezione al polmone sinistro per la quale aveva subito vari interventi chirurgici. Inoltre presentava uno sviluppo corporeo nettamente anormale con alterazione di sviluppo dei genitali, in particolare criptorchidismo addominale. Di conseguenza egli verosilmimente soffriva psichicamente fino al punto da decidersi al suicidio. L'intero reperto parla a favore di un suicidio mediante annegamento associato ad autostrangolamento, autolegamento e autozavorramento con mattoni.

Fig. 43 (w). Autolegamento delle mani di un suicida mediante annegamento. Aspetto batraciano causato dalla putrefazione. Uomo 39enne

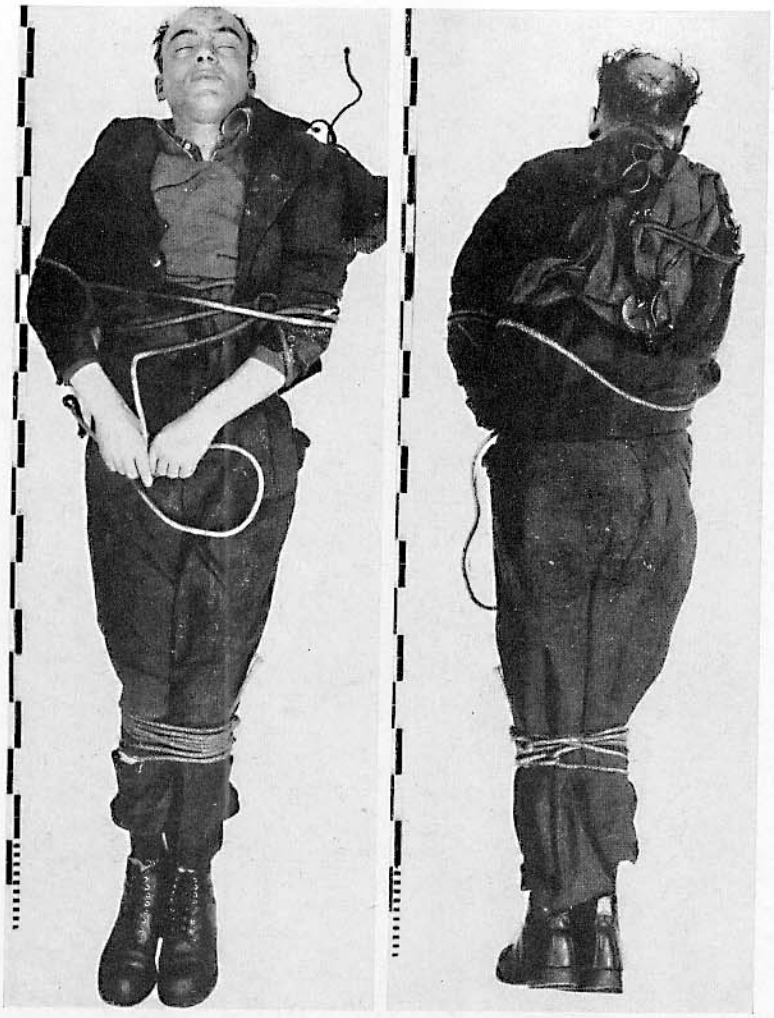

Figg. 44 a e b (P). Suicidio e autolegamento. Cadavere immerso in acqua

Fig. 45 (W). Autoimbavagliamento con fazzoletto. Cadavere immerso in acqua

Quale bavaglio, un fazzoletto, stretto tra le arcate dentarie, che riempiva solo la parte anteriore del cavo orale. Polmoni da annegato e acqua deglutita nello stomaco; assenza di altri reperti particolari. Cadavere di donna non identificata, di circa 60 anni.

Fig. 46 b

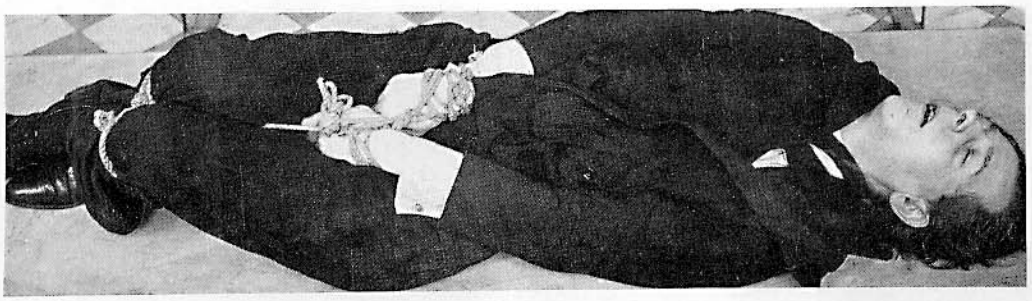

Fig. 46 b

Fig. 46 c

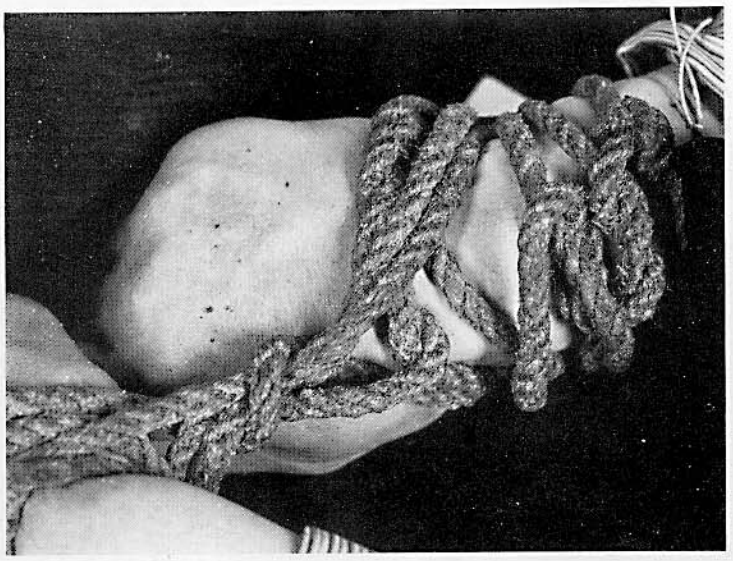

Figg. 46a-b-c (w)
Autolegamento delle mani e dei piedi. Cadavere in acqua

Fig. 47 (w). Suicidio mediante impiccagione e annegamento

Assenza di netto solco da corda al collo; accenno alla nuca. Infiltrazione sanguigna all'emitorace sinistro anteriormente all'altezza della 4ª–6ª costola. Più in basso, frattura della 4ª–6ª costola sull'emiclaveare. Netta infiltrazione sanguigna dei tessuti circostanti. Nello stomaco e nel duodeno acqua deglutita. Alla mano sinistra pregressa amputazione del mignolo. Assenza di altri reperti degni di nota.

Fig. 48 (w). Autoimbavagliamento mediante fazzoletto e zavorramento con materiale scioltosi poi nell'acqua. Corda annodata intorno al torace

Estratta dall'acqua completamente vestita (col mantello). Intorno alla parte alta del torace una robusta corda con duplice avvolgimento con estremità libera, assai sfilacciata, lunga 30 cm circa. A destra, anteriormente, era stata annodata alla corda un'altra più corta e strappata, verosimilmente un cappio rotto. Cadavere assai melmoso. In bocca, quale bavaglio, un fazzoletto appallottolato occupante solo il cavo orale senza raggiungere il faringe. Mucosa del cavo orale e labbra integre. Dentatura assai ben conservata. Tipici polmoni da annegamento con odore di alcool. Unghie laccate. Contenuto gastrico semiliquido, costituito anche da acqua deglutita e residui di compresse. Non furono dimostrati veleni. La donna era in periodo mestruale (indossava il cinto relativo). Alla corda avvolta al torace era stata fissata una zavorra, scioltasi poi in acqua. Nel cuore, alcolemia 2,37%. Perdite di sostanza al naso, mento e guance, manifestamente lesioni da rosicchiamento di animali acquatici o tracce di strisciamento. Donna 45enne.

La determinazione dell'alcolemia nel sangue prelevato dalle cavità cardiache negli annegati va considerato un errore da imperizia. I segni di strisciamento al naso e al mento furono manifestamente determinati dalla notevole profondità raggiunta dal capo per effetto della zavorra (cfr. BERG [139].

Fig. 49

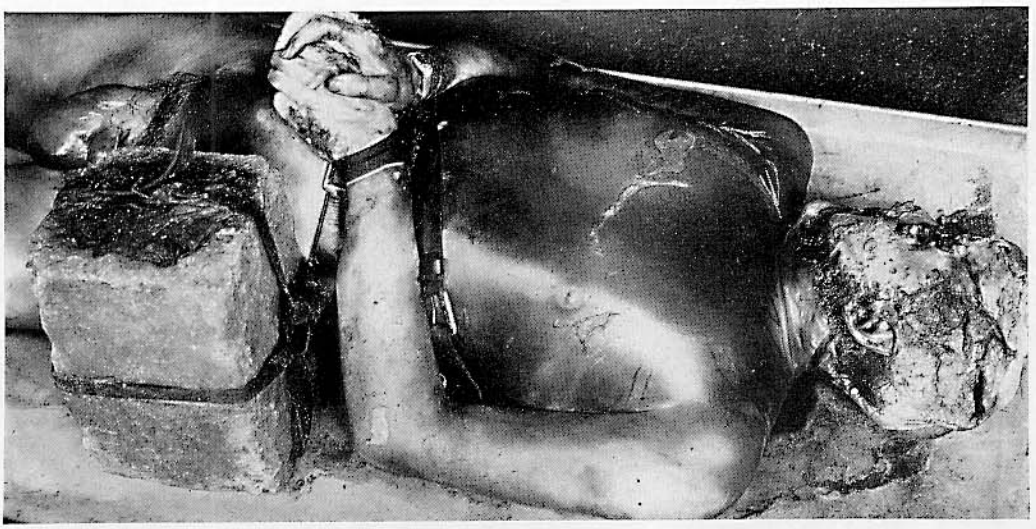

Fig. 50

Fig. 49 (w). Autolegamento. Cadavere immerso in acqua

Il cadavere fu estratto dall'acqua in stato avanzato di putrefazione, con una lunga corda attorno al collo. Netto solco da corda. Non si trattava di strangolamento omicida poichè la corda presentava un nodo e non poteva quindi venire tirata eccessivamente. Manifestamente alla corda era stato fissato un corpo estraneo. Questo caso dimostra la genesi postmortale in seguito al rigonfiamento putrefattivo del cadavere, del solco da corda e fa pertanto erroneamente ammettere uno strangolamento intra vitam. (Com'è noto, il colletto della camicia può in seguito alla putrefazione causare uno «pseudo-solco da corda»).

Fig. 50 (w). Suicidio mediante annegamento

Mani legate; a questa legatura era annodata una grossa corda. Zavorramento mediante un lastrone da selciato. Piedi legati. Cadavere di uomo estratto da un canale dove giaceva da circa 4 mesi.

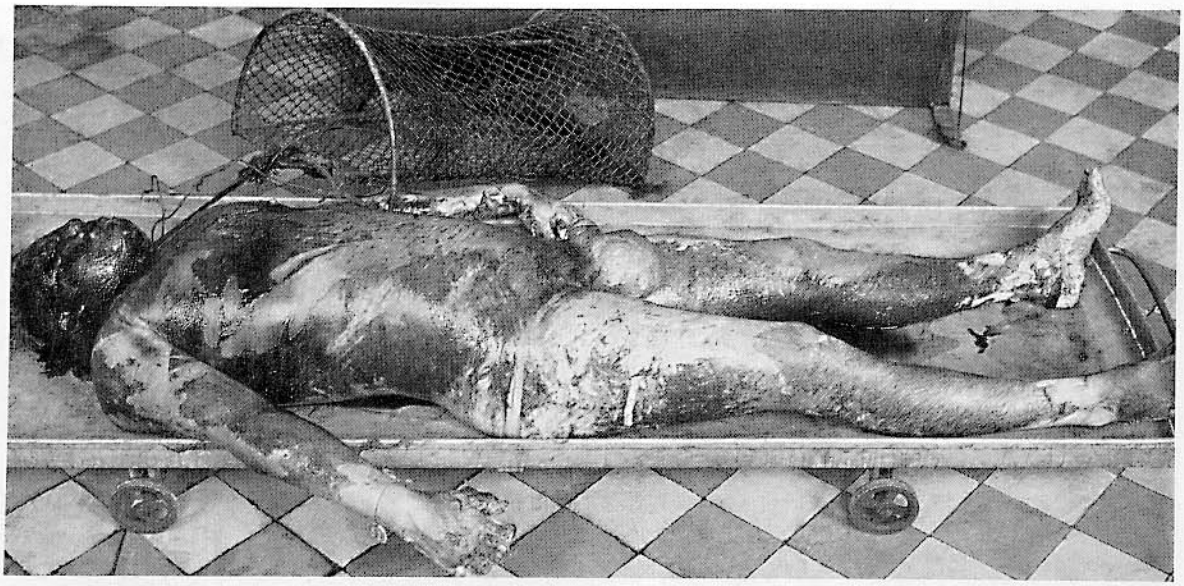

Fig. 51

Fig. 52

Fig. 53

Fig. 51 (w). Suicidio mediante annegamento. Zavorramento con corpi estranei

Alcuni pescatori trovarono il cadavere completamente nudo di un uomo gallegiante nell'acqua. Al collo erano applicati una cintura sportiva a nodo scorsoio ed un filo di ferro ad ansa. Alla loro estremità era fissato un grosso cestino metallico da rifiuti vuoto con la bocca rivolta verso l'alto. Dentatura ben conservata. Reperti di annegamento poco netti, data la putrefazione. Assenza di lesioni traumatiche. L'uomo non fu identificato. Durata dell'immersione, da 3–4 settimane a 3 mesi.

Fig. 52 (w). Suicidio mediante annegamento

Al collo del cadavere erano legati un candeliere e una borsa della spesa con un crocifisso e altri oggetti; mania religiosa.

Fig. 53 (w). Suicidio mediante annegamento

Il peso da 5 kg. appeso al collo era assai poco efficace, come insegna l'esperienza, per impedire il riaffioramento.



Figg. 54 a e b (w). Infanticidio plurimo mediante annegamento (v. anche Impiccagione, fig. 120, pag. 184)

A 13 metri dall'abitazione vi era una latrina profonda 1,50 m con una concimaia; in essa il padre annegò i suoi 4 figli. Tutti i cadaveri avevano una corda attorno al collo, cui era fissato un mattone per due bambini e una batteria di automobile per gli altri due. Tutti i nodi erano da marinaio. L'omicida dimostrò che le vittime erano state annegate tutte nella concimaia. Due dei bambini erano stati rosi notevolmente dai ratti.
Motivo del delitto: fallimento completo del matrimonio. L'omicida fu trovato nascosto sotto sacchi di avena nel magazzino di una casa di un villaggio vicino. La moglie s'impiccò dopo aver avuto notizia del delitto, e così pure una testimone.



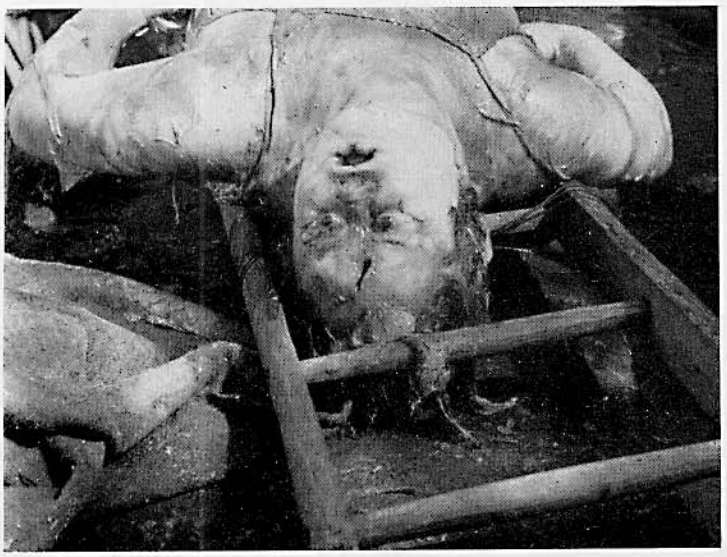

Figg. 55 a-b-c (w). Omicidio di una 15 enne a colpi di accetta, il cui cadavere, zavorrato con un erpice, fu poi gettato in un lago

L'omicida colpì la giovanetta con una scure alla fronte «come si fa per macellare un vitello». La vittima cadde, senza un grido, riversa sul letto. Poichè sanguinava abbondantemente, l'omicida avvolse il mantello ed un sacco intorno al capo della vittima, legò il sacco e portò il cadavere sulle rive di un lago. L'iniziale eccitazione dell'omicida era a questo punto completamente svanita. Ritornò al podere (luogo del delitto), prese un erpice, ritornò al lago e zavorrò con esso il cadavere. Ritornò nuovamente sul luogo del delitto per allontanarvi il vestito e la biancheria intima insanguinati, che ripose in un sacco zavorrando quest'ultimo con un sasso e tre pezzi di ferro. Poi caricò «il tutto» su una barca, si portò con essa al largo per affondare «il tutto» in acqua. Successivamente ritornò a casa, la ripulì accuratamente dal sangue, ripulì anche la scure insanguinata e la riportò nella legnaia. Il giorno successivo riprese il suo lavoro, come se nulla fosse accaduto.

Alla fronte una ferita a bordi netti della lunghezza di 7 cm, penetrante fino all'encefalo. Più in basso una frattura a forma di fessura continuantesi con una frattura comminuta raggiungente il temporale sinistro, all'altezza del quale è rilevabile una ferita contusa. Assenza di altre lesioni traumatiche. Non stato gravidico. Con l'accetta vennero inferti due colpi, l'uno alla fronte e l'altro, di piatto, alla tempia sinistra.



Fig. 56 (w). Suicidio combinato mediante annegamento e ferita da punta al torace. Coltello ancora infisso nel torace. Situazione caratteristica

Cfr. sull'argomento, H. FISCHER, v. Relazione sul galleggiamento di cadaveri in Dtsch. Ztschr. Ger.-Med. *2*, 395 (1923).

6 Morte per ustioni e corrente elettrica

Figg. 1 a-b-c-d-e-f-g-h (P). Morte da avvelenamento da CO accanto alla cucina

Intensa putrefazione della cute e degli organi interni. Macchie ipostatiche rosso vivo alle gambe e coagulo sanguigno cardiaco rosso-vivo (avvelenamento da CO). Estese ustioni (da calore secco) della cute del capo, del torace e delle braccia con messa allo scoperto in zone circoscritte delle ossa dell'avambraccio. «Cottura» delle parti molli delle mani e di un avambraccio. Notevole raggrinzamento, specie della faccia flessoria dell'avambraccio, determinante soluzione di continuità all'altezza del lato prossimale del polso. La muscolatura si retrasse insieme alla cute della mano contigua. Estese scottature dei polmoni (con accumulo di grasso fuso nel cavo pleurico), del cuore e del fegato. Raccolta di sangue coagulato sulla faccia interna della volta cranica a destra (cosidetto ematoma epidurale da ustione).

Il cadavere (donna di 59anni) giaceva con ambedue le mani e il capo sulla piastra della cucina e così fu rinvenuta.

Sui reperti anatomici di cadaveri di ustionati, vedi R. WINTER [84] e W. WEIMANN, Arch. f. Kriminol. 90, 3/4, 145 (1932).

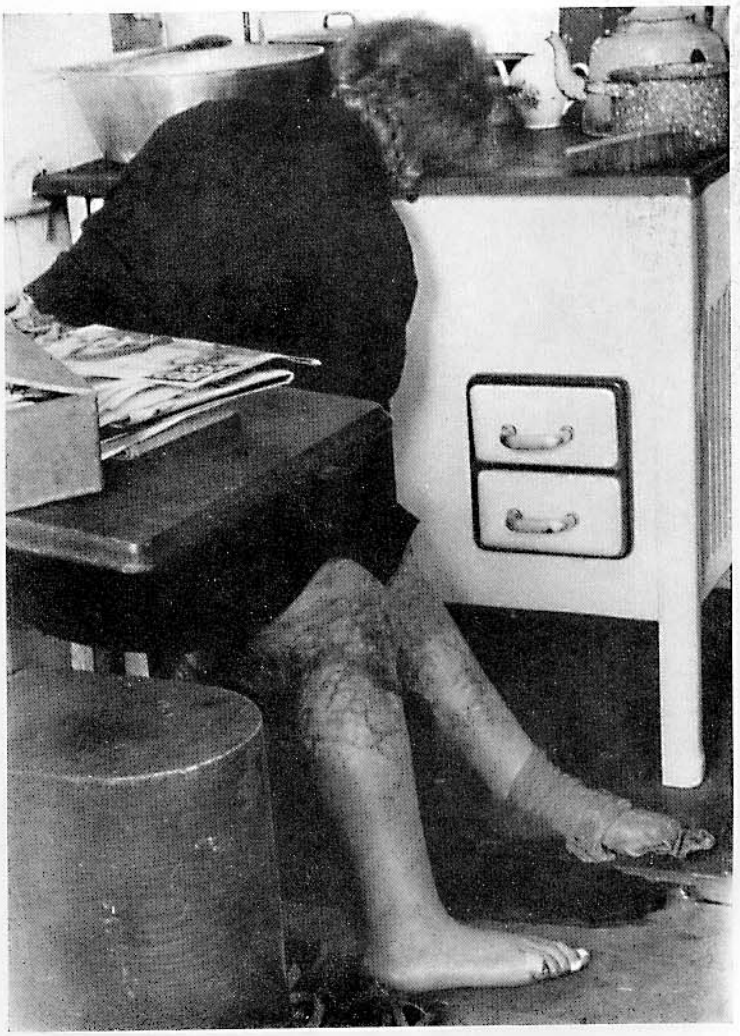

Fig. 1 a

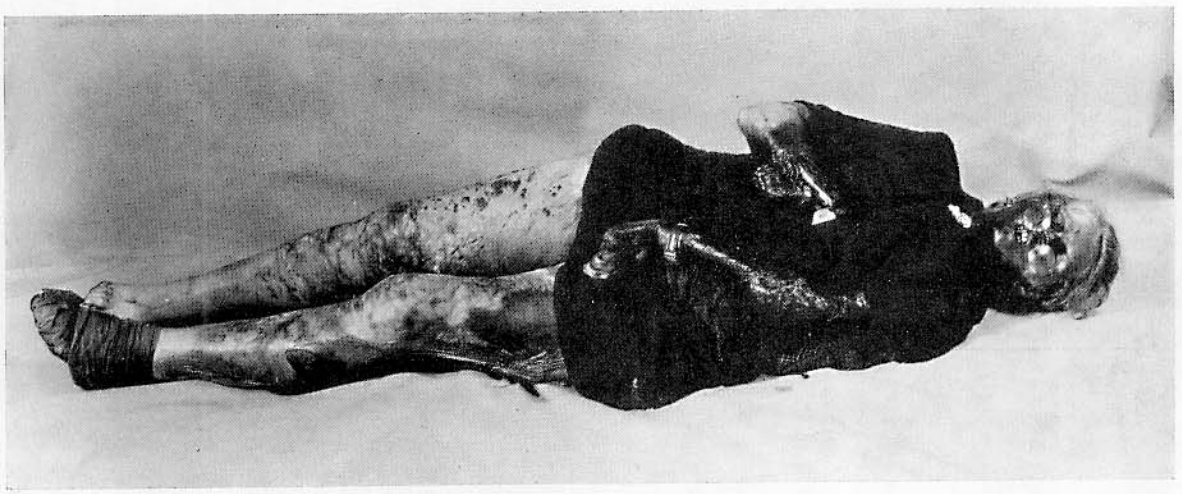

Fig. 1 b

Fig. 1 c

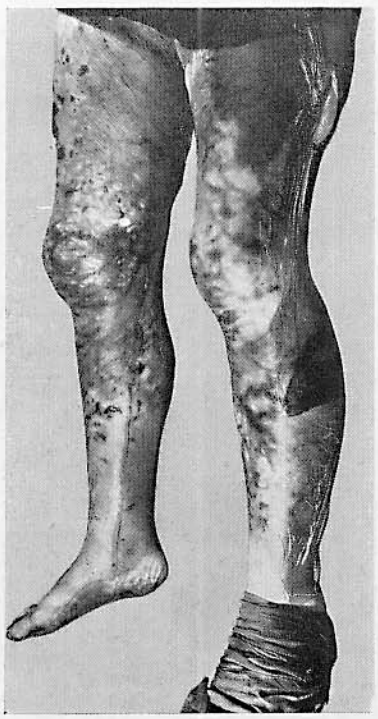

Fig. 1 d

Fig. 1 e



Fig. 1 f



Fig. 1 g

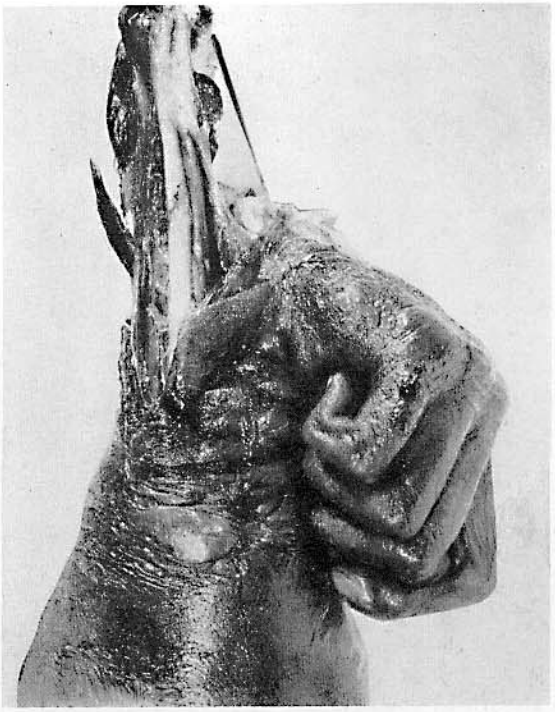

Fig. 1 h

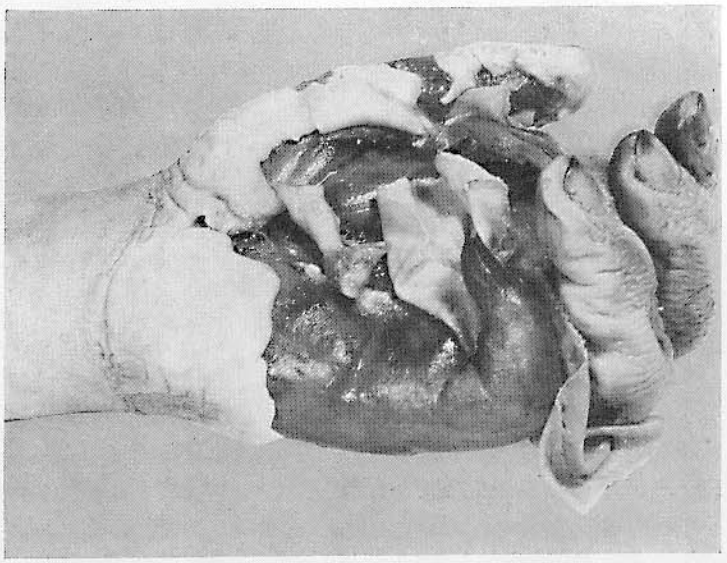

Fig. 2 (P). Notevole distacco degli strati cutanei superiori della mano sinistra conseguente a scottatura, in uomo di 67anni

Fig. 3 a

Fig. 3 b

Fig. 3 c

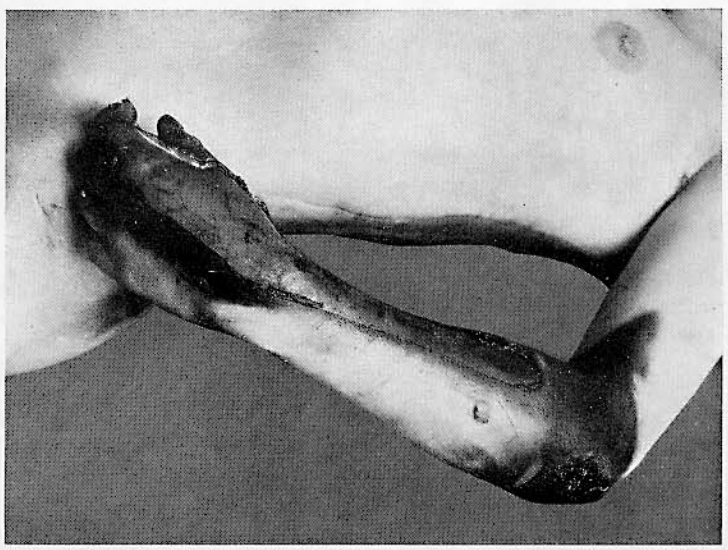

Figg. 3 a-b-c (w). Effetti della scottatura sul cadavere

Suicidio mediante gas illuminante. Cadavere trovato su una coltre di piume incendiatasi in seguito a esplosione. Bolle da ustione disseccate al viso. Lesioni toraciche da fiamme. Retrazione monolaterale del labbro superiore in seguito a stiramento delle parti molli. Flessione delle braccia. Donna di 18anni.

Fig. 4 (W). Cranio di ustionato

Scoppio del frontale, ossa calcinate, encefalo mediano, raggrinzato.

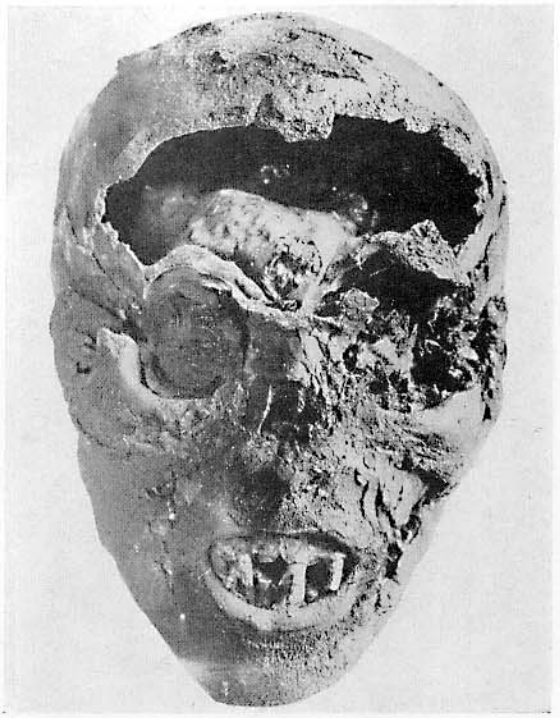

Fig. 4

Figg. 5a e b (P). Cadaverino combusto

W. RADTKE [86] riferì sulle ustione dei neonati in generale, J. OLBRYCHT [87] su ricerche sui polmoni, al fine di dimostrare n particolare se il neonato aveva respirato.

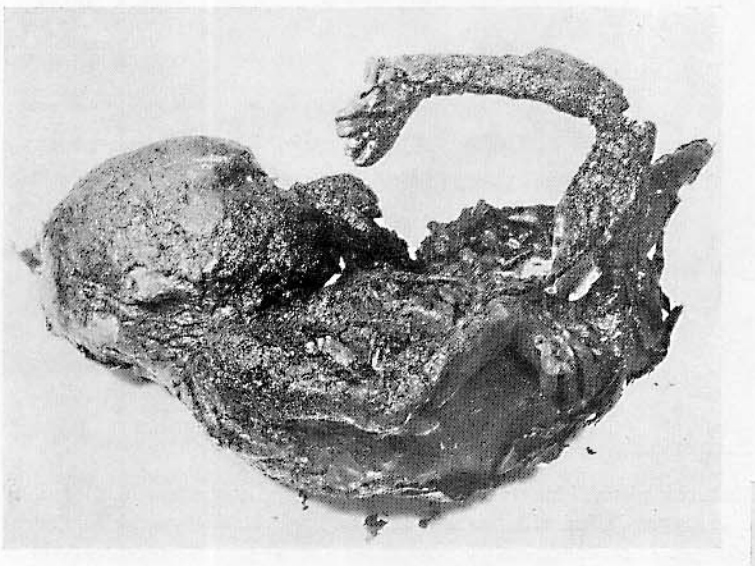

Fig. 5 a

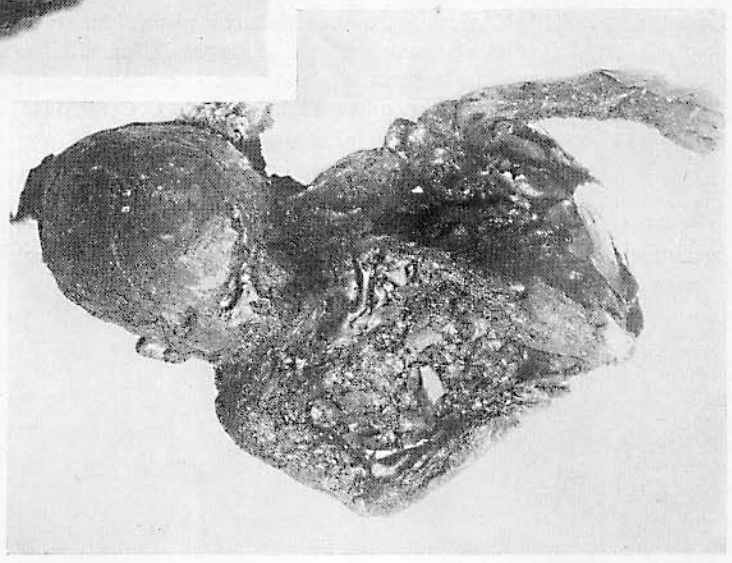

Fig. 5 b

Fig. 6a

Figg. 6a-b-c (w). Morte tra le fiamme di una suicida

La proprietaria dell' abitazione fu trovata nella cucina piena di fumo accanto la stufa col corpo estesamente ustionato. La donna di 58anni si era data la morte a causa delle sue gravi affezioni cardiache e nervose. Impiccatasi ad un chiodo, s'introdusse contemporaneamente in bocca il tubo del gas. Allorquando era già priva di sensi, il gas prese fuoco, essendo i fornelli accesi, e la fiamme investirono i vestiti della donna. G. Canuto [85] comunicò un altro interessante caso di suicidio mediante ustione.

Fig. 7 (w). Esito di ustione

Cadavere notevolmente distrutto dalle fiamme. Si noti l'ottimo stato di conservazione del cuore e altri organi interni.

Fig. 6c

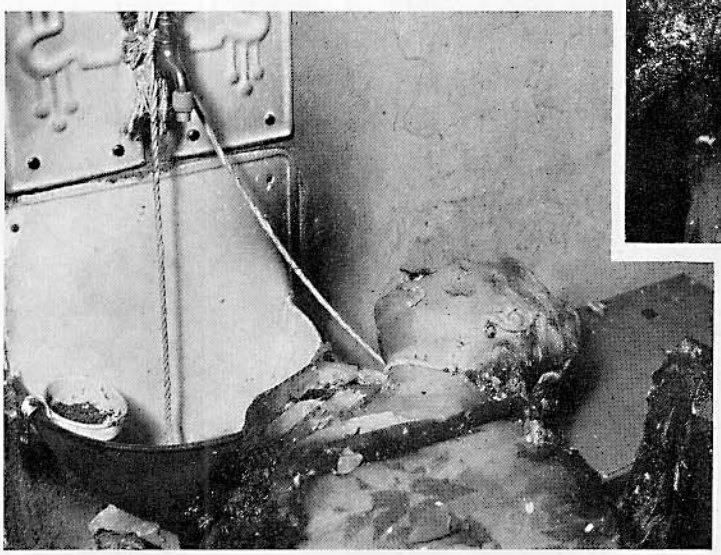

Fig. 6b

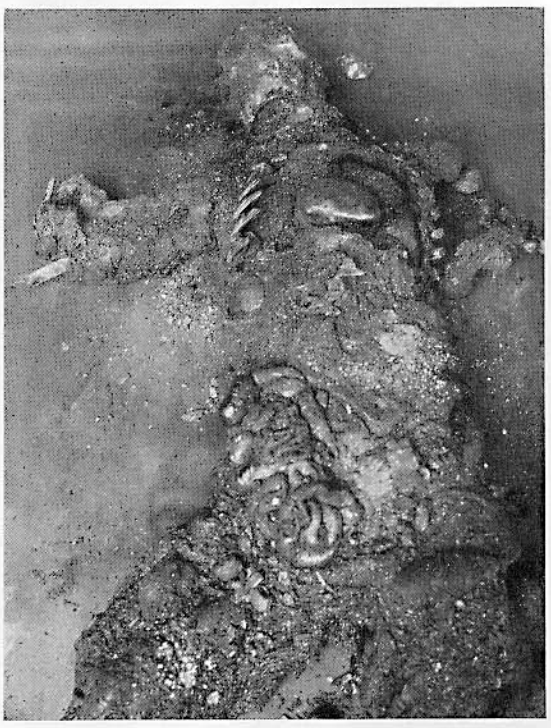

Fig. 7

Fig. 8

Fig. 8 (w). Cadaverino ustionato

Si rilevino le deiscenze toraciche a bordi netti. Analogia con la fig. 9.

Fig. 9 (w). Bambino di 3 anni ustionato nei suoi vestiti. Posizione da schermitore

Spessissimo abbiamo rilevato la presenza di deiscenze cutanee triangolari. Esse sono verosimilmente determinate dalla notevole sollecitazione meccanica della cute di questa regione data l'abduzione delle braccia nel portarsi in posizione da schermitore. Ciò è valido altresì per le lacerazioni longitudinali lungo la plica ascellare anteriore. Cfr. anche le figg. 10 e 25.

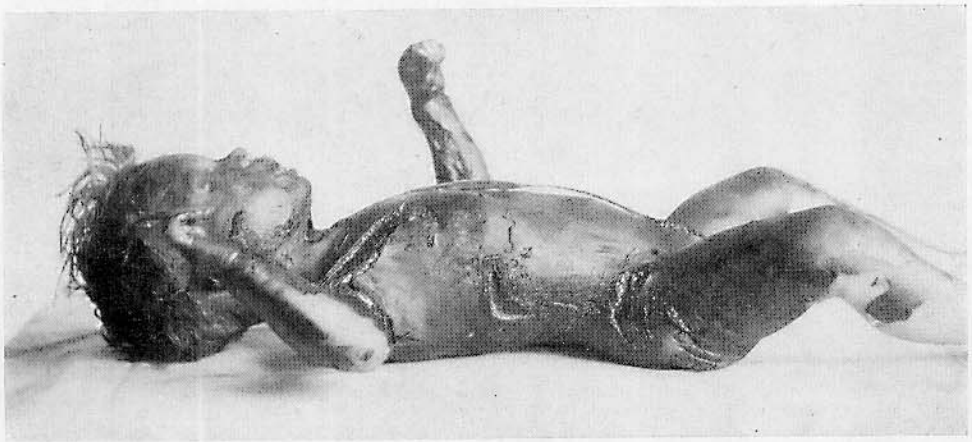

Fig. 9

Fig. 10 a

Fig. 10 b

Figg. 10a-b-c (w). Tipico cadavere di ustionato. Particolarmente caratteristiche le lesioni craniodentarie e la respirazione fuligginosa. Incendio dell'abitazione

Tipica posizione da schermitore degli arti, in particolare tipica posizione di piede calcaneo bilaterale. Intenso odore di bruciato. Cute carbonizzata, con cotenna combusta. Distruzione completa del cuoio capelluto e delle ossa della volta cranica. Encefalo raggrinzato, «lesso», del volume di un pugno. Parti molli del viso notevolmente carbonizzate. Bulbi oculari raggrinziti. Naso distrutto. Smalto dentario schiantato. Denti residui distaccatisi per effetto della carbonizzazione. Tipiche ferite da scoppio della cute con bordi lisci causate dal raggrinzamento determinato dal calore intenso, specie al tronco e alle natiche. Ossa calcinate, friabili. Nei vasi, sangue rosso vivo. Tutti gli organi lessi, bruciati o arrostiti e lessi in misura variabile. Mucosa del cavo orale, del faringe, dell'esofago e delle vie aeree rivestita da ammassi di fuliggine in parte tipicamente disposti a blocchi. Granuli di fuliggine anche nei polmoni, dimostrabili almeno fino ai medi bronchi. Polmoni enfisematosi, tipo cuscino pneumatico. Pareti gastriche rigide, pliche «fissate», con aspetto di carne lessa.

Fig. 10 c

Fig. 11a

Figg. 11a e b (w). Ustione di due bambini in una capanna

Notevole reazione vitale con inspirazione di fuliggine fino alle estreme diramazioni bronchiali. Scoppio del cranio in ambedue e comunicazione con l'esterno della cavità articolare delle ginocchia in seguito alla iperflessione determinata dalla rigidità da calore. Scheggiamento dell'intera volta cranica e calcinazione delle ossa del cranio. Encefalo raggrinzato dal calore. Gli intensi effetti del calore simulavano una frattura cranica comminuta da trauma contusivo. Inizialmente il reperto cranico fu interpretato quale esito di colpi di scure.

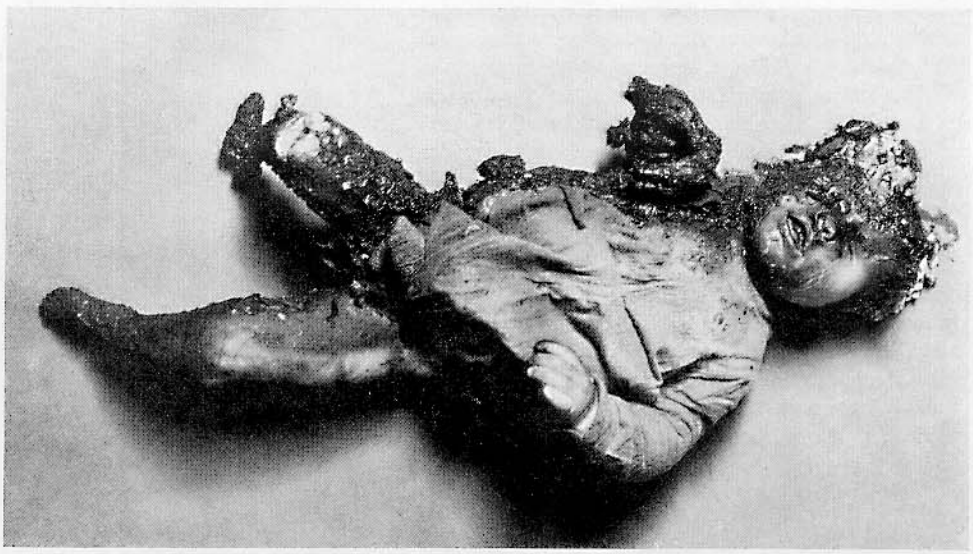

Fig. 11b

Fig. 12a

Fig. 12b

Figg. 12a e b (w). Ustione e carbonizzazione in un pagliaio

Il pagliaio veniva utilizzato quale alloggio fisso. Al centro di esso rimase un piedistallo incombusto, alto 1 m su cui giaceva il cadavere della donna 47enne.

Fig. 13

Fig. 13 (W). Ustione e carbonizzazione in un fienile. Il fuoco fu verosimilmente appiccato fumando. Tipica posizione da schermitore

Figg. 14a-b-c (P). Esito di ustione

Torso di donna di 80anni, obesa, trovata carbonizzata nel suo letto con accenno a posizione di schermitore dei monconi residui degli arti. Apertura delle cavità toracica e addominale conseguente alla carbonizzazione, all'incirca a tipo speculare. Numerosi pezzi di legno carbonizzati e di intonaco delle pareti sugli organi toracici e addominali messi allo scoperto. Fegato e faccia anteriore dei polmoni «lessati». Distruzione della mandibola all'altezza del mento. Carbonizzazione della parte anteriore del viso. Distruzione dei capelli nella parte anteriore del capo. Carbonizzazione del frontale all'altezza del suo processo sinistro. Iniezione di masse di aspetto ematico rosso-ceralacca nella cavità cranica con depositi di esse sulle masse encefaliche anteriori. Frattura con avvallamento in regione frontoparietale, causata da un oggetto caduto dall'alto durante l'incendio. Encefalo fissato dal calore. Cospicua emorragia intorno all'arteria cerebrale media nella scissura silviana senza compromissione del parenchima cerebrale. Raccolta di sangue, parzialmente cotto, all'altezza dei vasi della base senza infiltrazione nei tessuti contigui. Sangue rosso vivo in varie regioni dell'encefalo. Colore normale dei muscoli delle cosce ancora presenti, protetti da uno spesso strato di adipe. Enfisema da calore dei polmoni nelle sezioni anteriori. Schiuma sanguigna, a tratti di consistenza gelatinosa, nei grossi bronchi. Cisti epatica. Arteriosclerosi modica.



Fig. 14 a

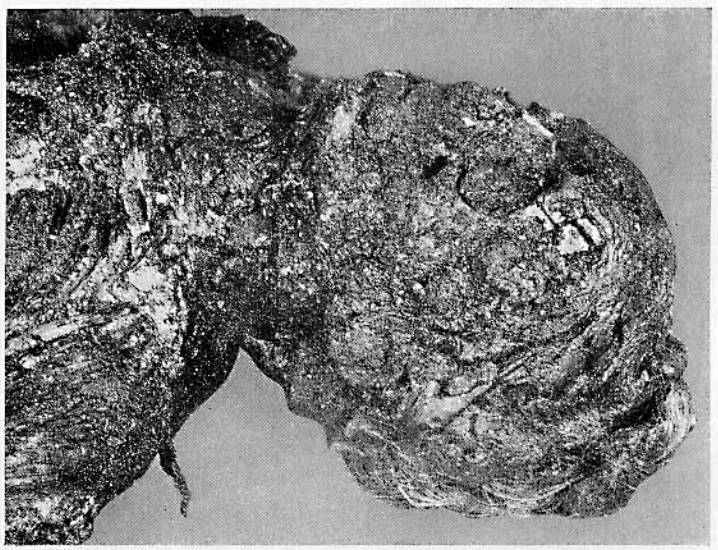

Fig. 14 b

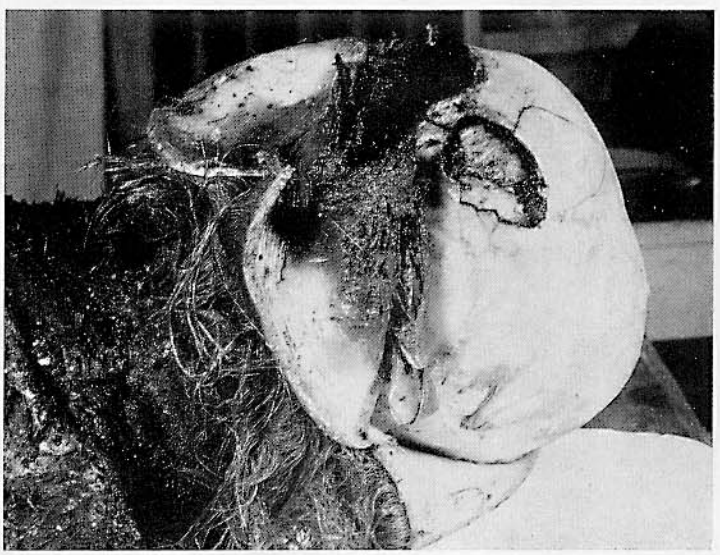

Fig. 14 c



Figg. 15–17

(dall'alto verso il basso)

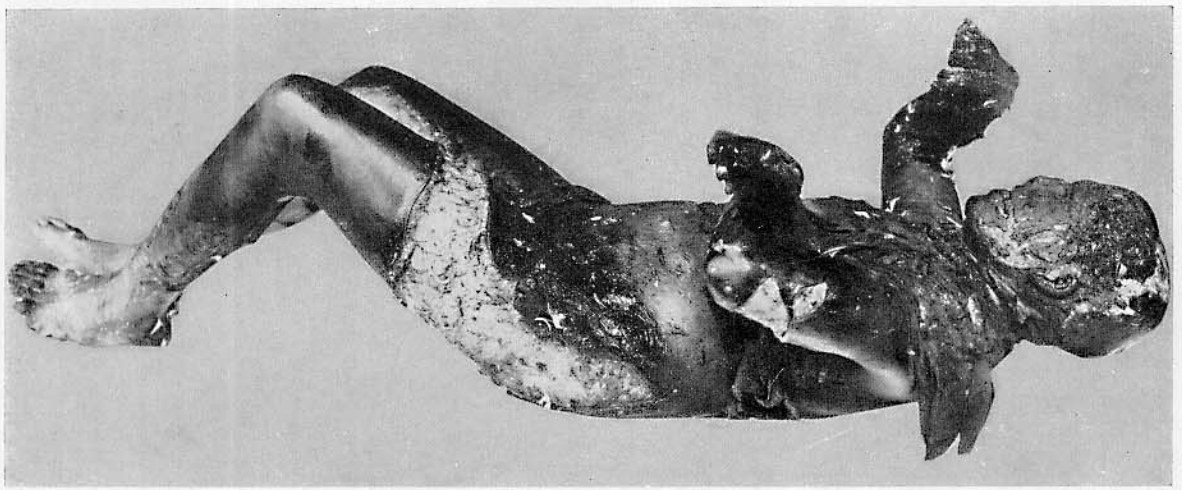

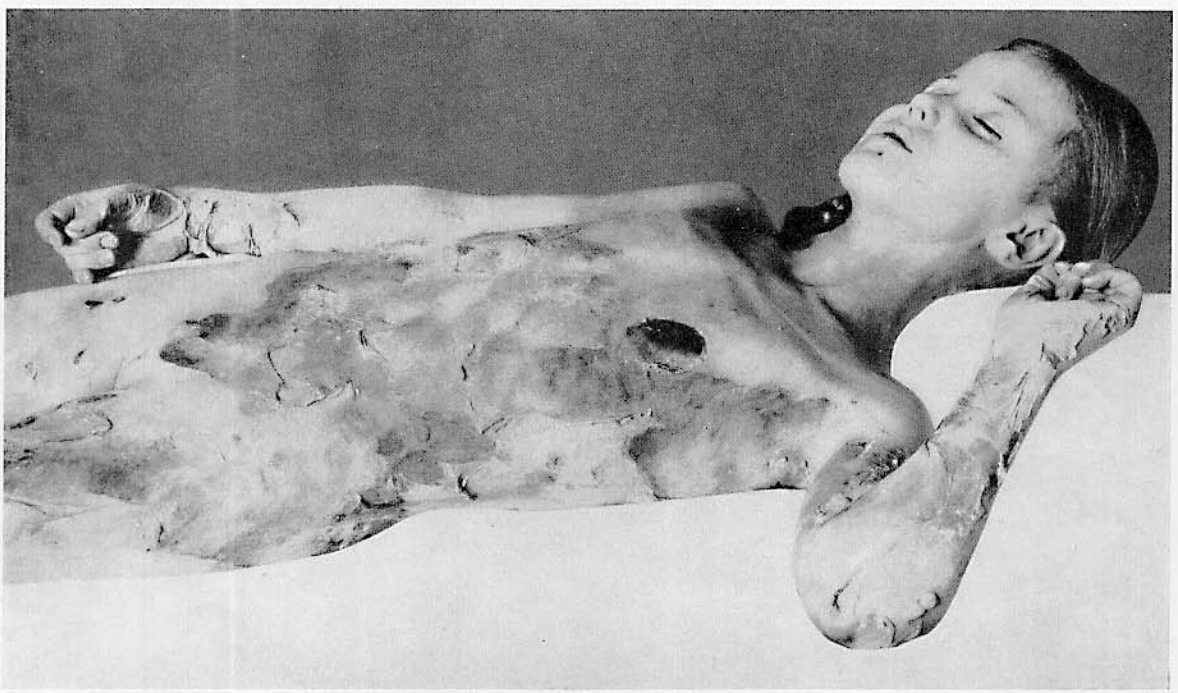

Fig. 15 (P). Ustione notevole, carbonizzazione parziale. Atteggiamento da pugile. Tatuaggio al braccio sinistro. Fibre di caucciù conservate intorno ad ambedue i polsi

Fig. 16 (P). Morte per ustione. Cosidetta posizione da schermitore

Fig. 17 (P). Fanciulla di 12anni ustionatasi in quanto maneggiando incautamente fiammiferi accesi si appiccò il fuoco ai vestiti (di raion)

Il raion infiammabile oggi non è più in commercio (cfr. la letteratura sulle ustioni da seta Chardonnet).

Figg. 18a-b-c (P). Ustioni di II e III grado notevolmente estese

Estese ustioni superficiali della cute, in alcuni punti fino alla carbonizzazione degli strati cutanei superficiali: parte inferiore del viso, collo, quasi tutto il tronco, genitali esterni compresi nonchè gran parte degli arti, superiori e inferiori. Distacco a brandelli degli strati cutanei superficiali con essiccazione coriacea di quelli sottostanti, messi allo scoperto, nonchè formazione di bolle isolate, notevolmente essiccate, in più punti. Capelli, sopracciglia e ciglia parzialmente bruciati. Granuli fuligginosi nei fornici congiuntivali bilateralmente. Gran copia di fuliggine nel cavo orale, specie sulla lingua. Grumi fuligginosi isolati sulla mucosa faringea. Iperemia e lieve edema della mucosa dell'epiglottide e in parte della laringe. Numerose particelle di fuliggine sulla mucoa tracheale nonchè su quella dei grossi, medi e piccoli bronchi, in parte commiste a muco denso. Negatività della prova dell'ebollizione sul sangue per la identificazione della carbossiemoglobina.
Il bambino di 7anni giocava a letto con fiammiferi incendiando il suo lettino e la camicia da notte. Fu trovato dalla madre in condizioni pietose seduto in un angolo.

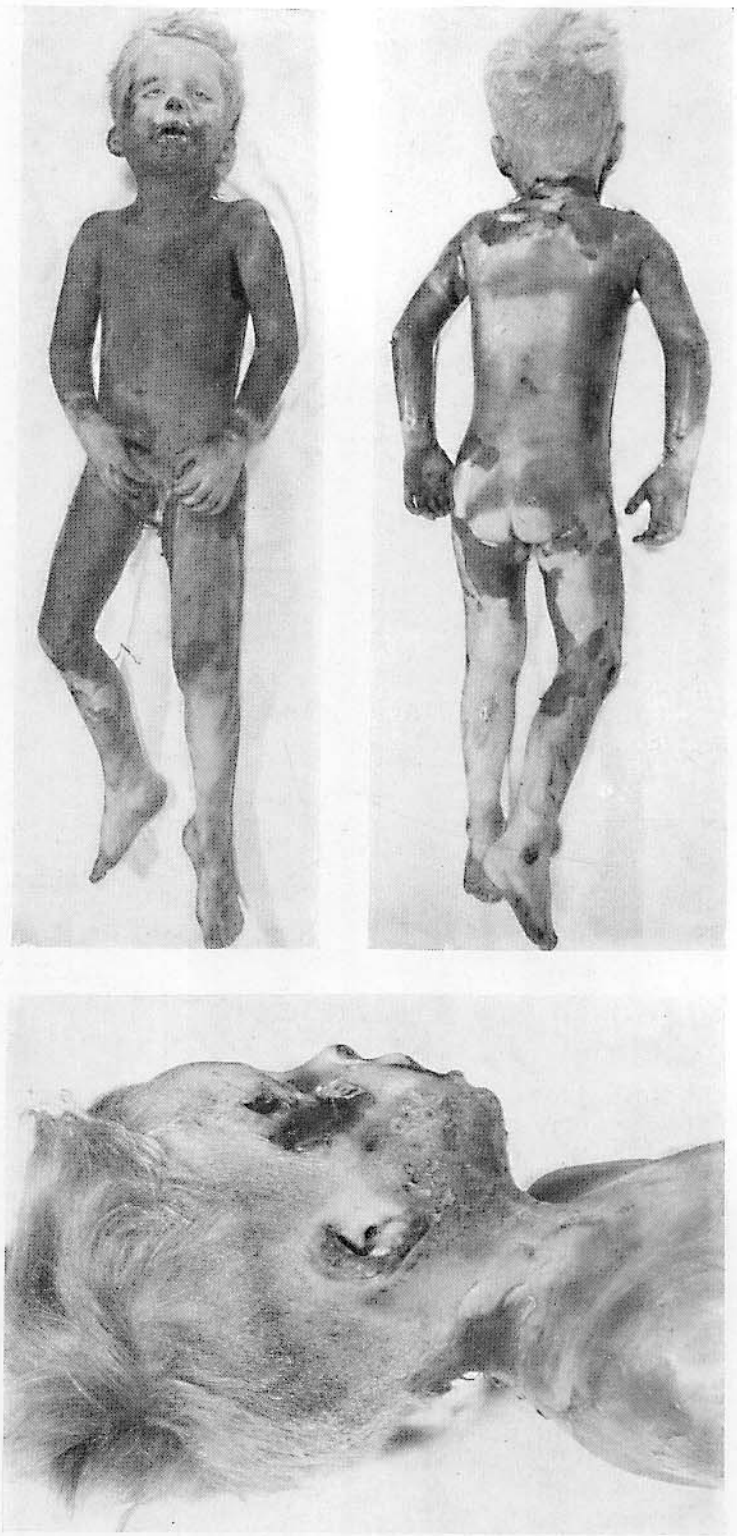

Figg. 18 a-b-c

Fig. 19 a

Fig. 19 b

Figg. 19a-b-c (W). Suicidio mediante ustione

L'alienata di 68anni aveva cosparso di alcool la latrina del suo cascinale appiccando poi il fuoco.

Fig. 20

Fig. 20 (P). Ustione. Infortunio mentre veniva acceso il fuoco con petrolio. Exitus 8 giorni dopo. Donna di 58anni

Fig. 21 a

Fig. 21 b

Figg. 21 a e b (W). Esito di esplosione di una lampada a petrolio

Fig. 22 (P). Uxoricidio a colpi di accetta. Il cadavere fu poi asperso di petrolio, ed incendiato, per simulare un infortunio

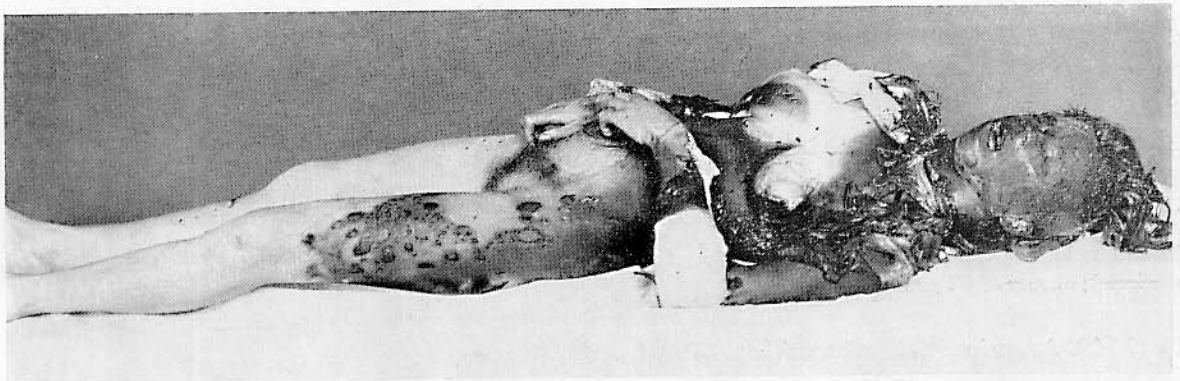

Fig. 22



Fig. 23 a

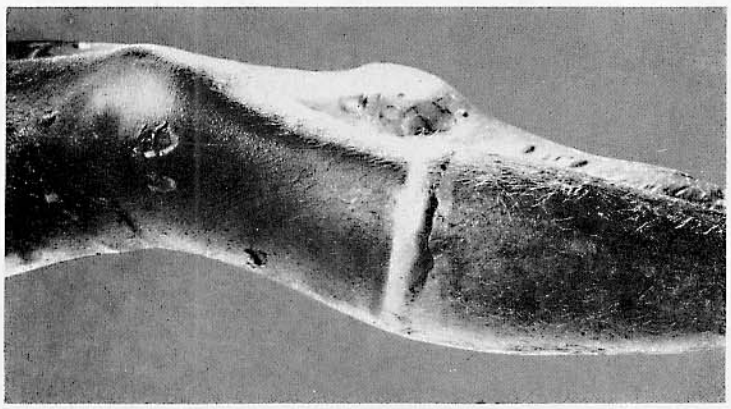

Fig. 23 b

Fig. 24

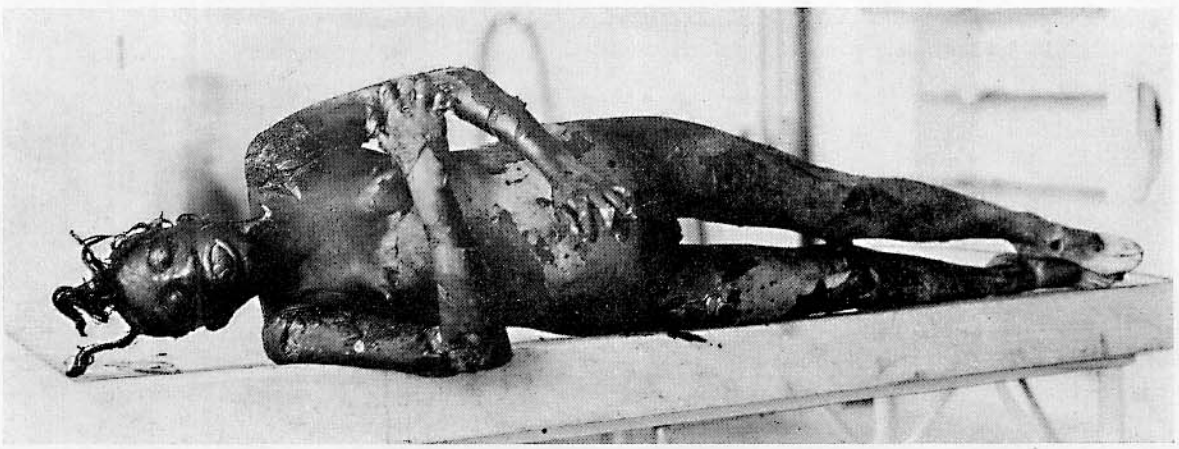

Figg. 23a e b (P). Ustione da fiamme di benzina. Conservazione della cute perchè ricoperta dai vestiti

La vittima indossava calzettoni strettamente aderenti sotto le ginocchia. A quest'altezza ustione di II grado (formazione di vescicole); altrove di III grado.

Fig. 24 (P). Aspersione di benzina cui fu poi dato fuoco

In tali casi, qualora si abbiano dei dubbi, eseguire la ricerca del piombo (dimostrazione del bromuro di piombo mediante distillazione) (cfr. O. PROKOP, [184]).

Fig. 25 a

Fig. 25 b

Figg. 25a-b-c (w). Tipici cadaveri di ustionati con carbonizzazione e vasta distruzione degli arti

Encefalo notevolmente raggrinzato. All'altezza dei poli frontali (ossa in parte calcinate) tra le meningi e l'osso frontale imponente ematoma epidurale da ustione, a tratti spesso oltre 1 cm, contenente oltre a sangue coagulato, goccioline di grasso. Estesa inspirazione di fuliggine per cui, in faringe, trachea e bronchi erano osservabili granuli di essa commisti a muco rossastro. Mucosa faringea e laringea in massima parte distaccata sotto forma di membrane (necrosi di alto grado da calore). Sangue universalmente rosso vivo, in cui spettroscopicamente fu rilevata presenza di CO.

La vittima circolava con un serbatoio di benzina difettoso, da lui provvisoriamente riparato con sugheri. Detto serbatoio esplose durante la marcia e l'auto bruciò completamente. Il conducente, irriconoscibile per le ustioni, stava seduto al volante. Il cadavere pote'esser identificato con la collaborazione di un dentista attraverso le radiografie e le protesi dentarie a lui eseguite in passato (mediante confronto con le parti dei mascellari asportate). (Cfr. F. Carvalho [185]). Il conducente era manifestamente in preda a grave ubriachezza (odore di alcool di tutti gli organi, in particolare l'encefalo).

Fig. 25 c

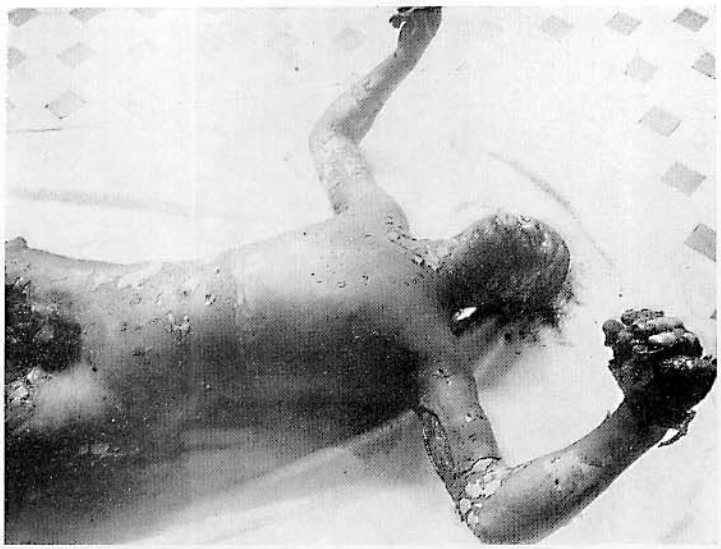

Fig. 26 a e b

Fig. 27 a e b

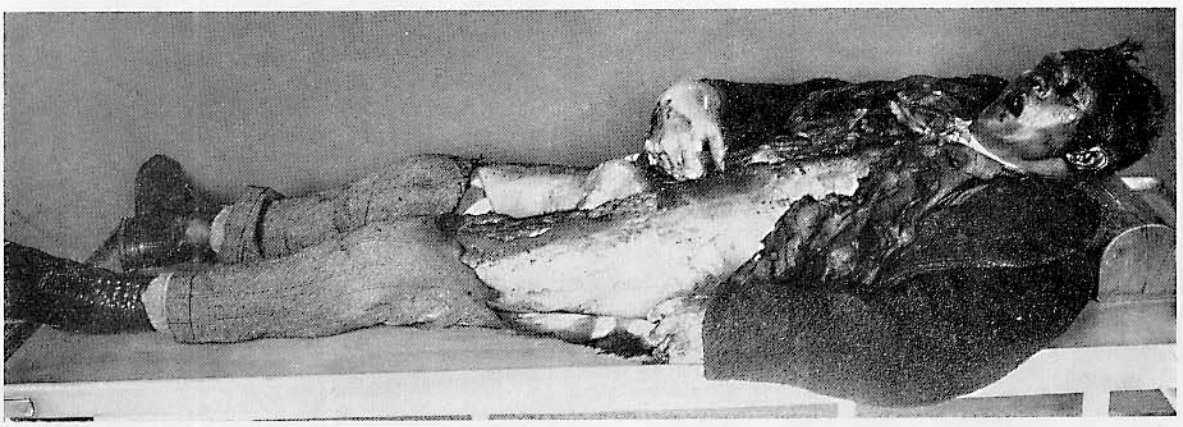

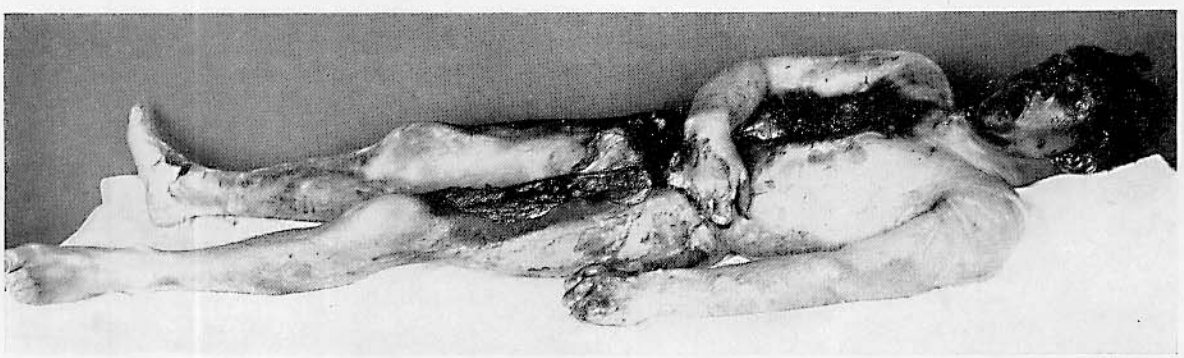

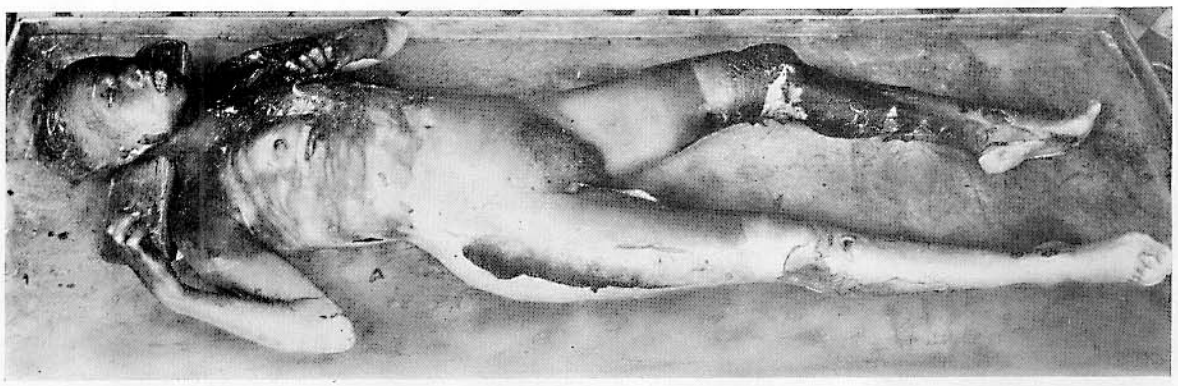

Fig. 28 a

Fig. 28 b

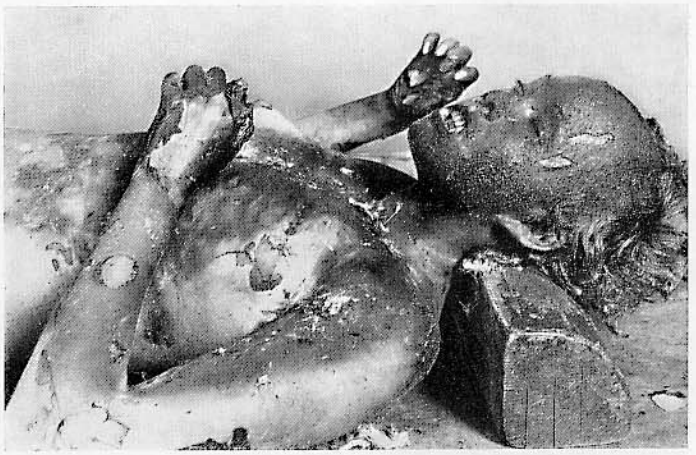

Fig. 28 c

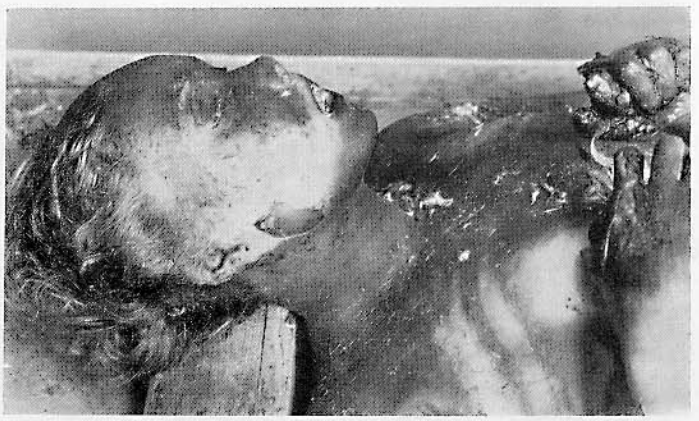

Figg. 26a e b (W). Ustione in seguito ad esplosione di un autotreno

La vittima era il conducente di un autotreno scontratosi con un tram in piena corsa; in seguito all'urto rimase incastrato e si ustionò in tale posizione, mentre il padre che gli stava seduto a fianco se la cavò con ustioni lievi.

Figg. 27a e b (P). Gravi ustioni di un cadavere. Suicidio mediante revolverata al cuore

Il cadavere fu incendiato dall'esplosione del colpo.

Figg. 28a-b-c (W). Strozzamento e rapina di donna 38enne con conseguente combustione del cadavere

Malgrado le ustioni, sono visibili al collo tracce di strozzamento. Chiazze da pressione della dita. Emorragie nelle parti molli del collo e tipici reperti di strozzamento, nonchè emorragie congiuntivali. Le ustioni del cadavere non presentavano alcuna reazione vitale. Gli esperti in incendi non riuscirono a stabilire come fu appiccato il fuoco. Secondo i rilievi effettuati, tuttavia, il fuoco era stato appiccato in due punti (vicino alla sedia a sdraio e al letto) (cfr. H. MOHR [88]).

L'omicida si uccise con un pugnale poco prima che venisse catturato.

Fig. 29 b



Fig. 29 c

Fig. 29 a

Fig. 29 d

Figg. 29a-b-c-d (w). Omicidio a scopo di rapina in cui fu tentato di occultare il delitto appiccando un incendio (cfr. H. Mohr [88])

Uccisione della suocera e della moglie a colpi di scure e mediante strangolamento. Cadavere della moglie in posizione tipica dell'omicidio con stupro. Si noti la distribuzione dei letti, dei capi di vestiario ecc., sulle scale e nelle varie camere per poter meglio incendiare la casa, nonchè il cuscino nel rifugio antiaereo cui l'omicida appiccò il fuoco. Egli tentò di disporre i capi di vestiario ecc. in maniera da creare una «cortina di fuoco».

Figg. 30a e b (p). Omicidio mediante strangolamento e incendio doloso.

Un sordomuto di 21anni prese in affitto una camera presso una vedova di 61anni. Successivamente abbatté la vedova, la ferì al capo con un coltello, la strozzó e ricoprì il cadavere con una coltre di piume; poi le pose del carbone sotto il capo, la cosparse di petrolio e appiccó il fuoco per simulare un incendio (cfr. H. Mohr [88]). Rovistó infine nell'appartamento, rubò l'orologio, libretti di deposito e denaro liquido.
L'omicida confessò di aver premeditato il delitto a scopo di rapina. Non fu dimostrato CO.

Figg. 30a e b

Fig. 31 b

Figg. 31 a e b (w). Omicidio mediante strangolamento e successiva combustione del cadavere di donna appiccando il fuoco alla abitazione

Matricidio per un pacchetto di sigarette. Il cadavere della madre venne poi occultato in un baule che fu portato in soffitta, appiccando poi il fuoco. L'incendio fece cadere l'intera impalcatura. Si noti l'eccellente stato di conservazione del cappio usato per lo strangolamento (cinghia di cuoio), malgrado la notevole combustione del cadavere. Il baule fu completamente distrutto dal fuoco. «Posizione da omicidio con stupro» del cadavere.

Fig. 31 b



Fig. 32 a

Fig. 32 b

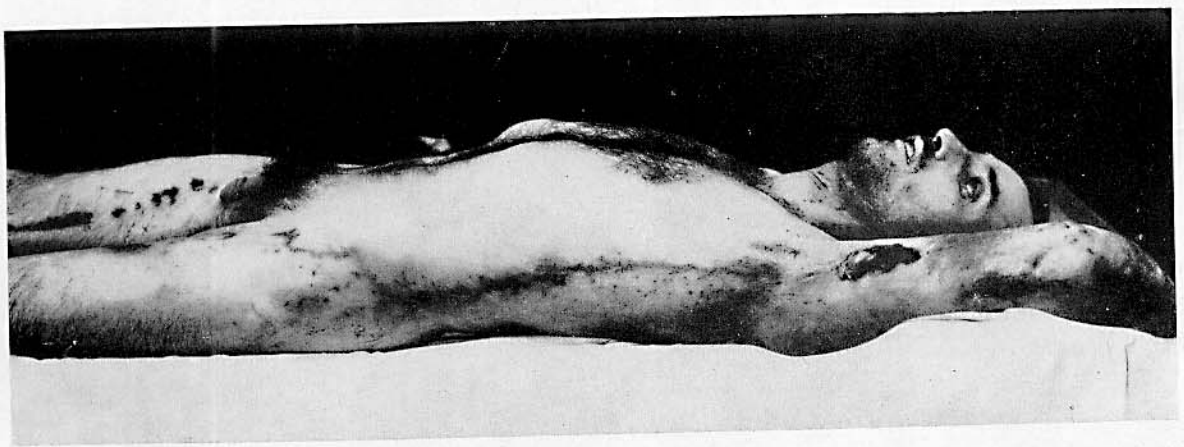

Fig. 33

Figg. 32a e b (w). Suicidio mediante arrampicamento fino ai conduttori di un pilone dell'alta tensione alto 40 m

Ustione e metallizzazione del viso. Rilevante essiccazione bruno-scura delle sclere.

Fig. 33 (p). Morte causata da corrente ad alta tensione. «Figura della scarica»

Alienato arrampicatosi fino ai conduttori di un traliccio dell'alta tensione.
Cfr. a tal proposito F. Pietrusky [89], Ricerche sperimentali sugli effetti delle correnti elettriche di alto e medio potenziale sul vivente (amputazione di arti, «figure delle scariche»). Vedi anche la comunicazione di W. Weimann [90] sulla istopatologia delle lesioni cutanee da corrente elettrica.

Fig. 34 a

Fig. 34 b

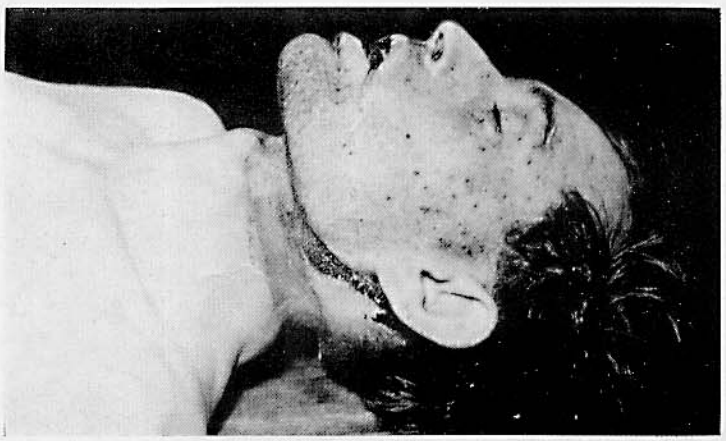

Fig. 34 c

Figg. 34a-b-c-d-e-f(w). Suicidio combinato mediante contatto con un conduttore di alta tensione e successiva impiccagione

La vittima aveva inizialmente tentato di procurarsi la morte, a 100 m circa dal luogo dove poi s'impiccò, toccando un conduttore di alta tensione dopo essersi arrampicato sul relativo traliccio. In seguito a ciò riportò gravi ustioni, cadendo verosimilmente dal traliccio, con conseguente ferita da scoppio al capo e fratture costali multiple. Malgrado tali gravi traumatismi, egli fu ancora in grado di allontanarsi di 100 m per impiccarsi (con la cinghia dei suoi calzoni).

Ferita lacera alla parte sinistra del cuoio capelluto, da caduta. Ustione da corrente elettrica al pollice sinistro approfondentesi notevolmente nei tessuti. Lesioni analoghe, anche a decorso raggiato, sulla faccia volare delle altre dita della mano sinistra, ma specialmente di quelle della mano destra, qui a decorso trasversale all'altezza del palmo della mano nonchè delle falangi prossimali dall'indice al mignolo. Tipico arrotolamento dell'epidermide ustionata ai bordi. Il che dimostra che la vittima toccò il conduttore con ambedue le mani ustionandosi. Un foro nella scarpa sinistra; in corrispondenza di esso, un tipico, marchio elettrico crateriforme, coniato, (punto di uscita della corrente). Reperto dell'impiccamento: tipico solco da corda.

Dal lavoro di F. von Neureiter [91] si rileva che i suicidii mediante esposizione alla corrente elettrica, ad alta tensione o comunque in generale, vengono quasi sempre commessi da uomini; le donne costituiscono una eccezione. Inoltre l'autore descrive [92] il proposito suicida di sovrappore un filo ad un conduttore elettrico.

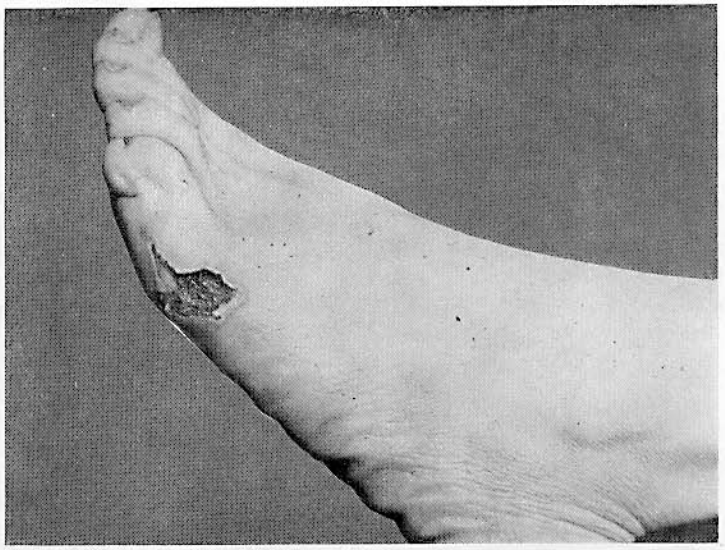

Fig. 34 d

Fig. 34 e

Fig. 34 f

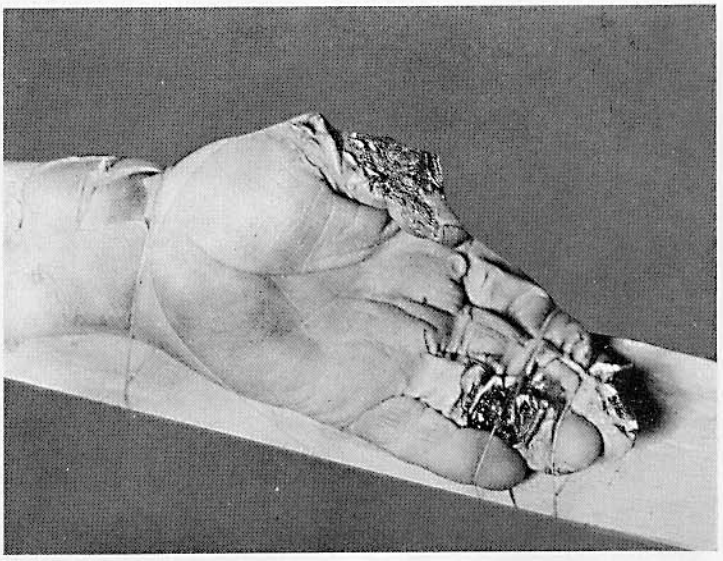

Fig. 35 a

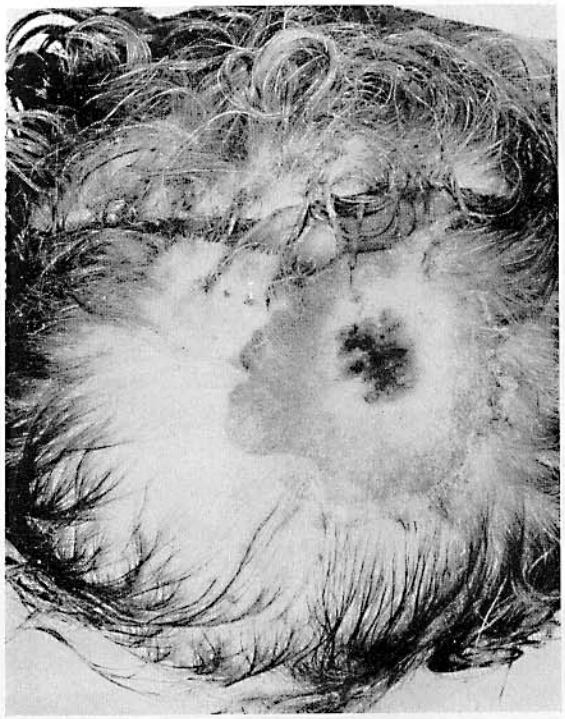

Fig. 35 b

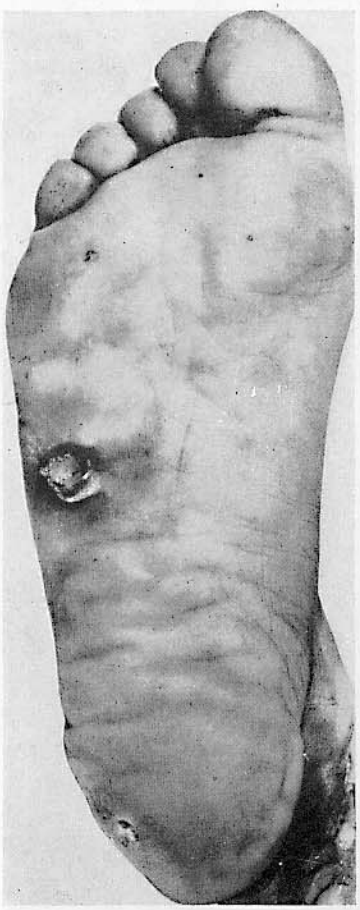

Fig. 35 c

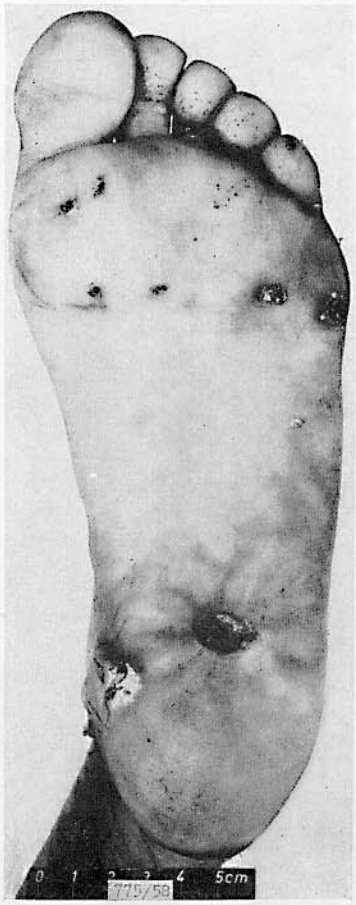

Fig. 35 d

Figg. 35a-b-c-d-e-f (P). L'infortunato salì su un locomotore per eseguirvi una riparazione. Nel far ciò toccò col berretto (scarica elettrica?) il conduttore di alta tensione (15.000 volt). Segni di caduta

Sugli infortuni da corrente elettrica e loro conseguenze vedi S. KOEPPEN [93].

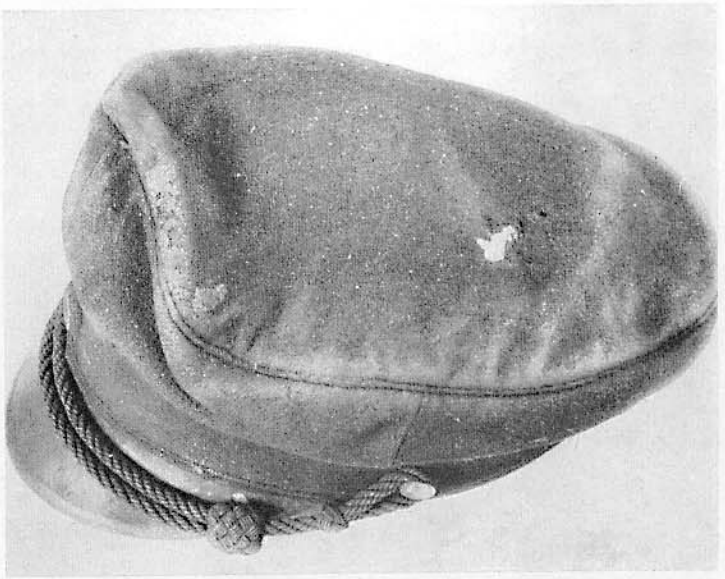

Fig. 35 e

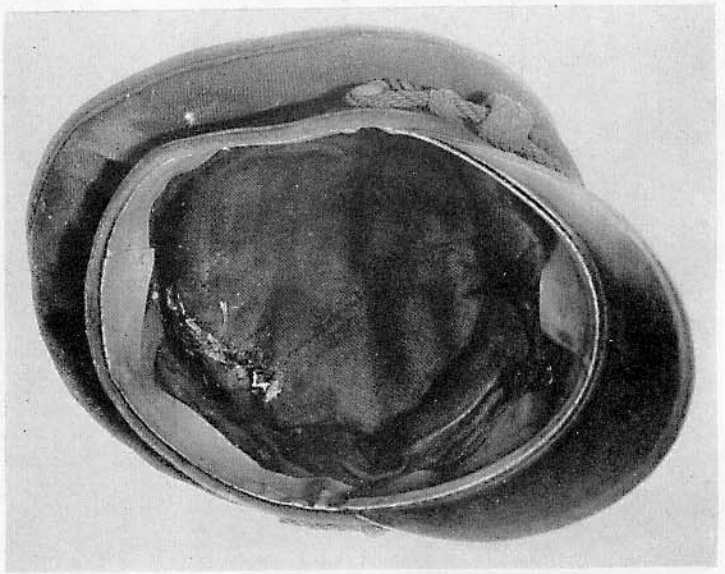

Fig. 35 f

Fig. 36 (W). Caratteristica ustione cutanea da infortunio da corrente elettrica

Trattavasi in questo caso di una ustione indiretta in quanto l'infortunio aveva causato l'incendio dei vestiti.

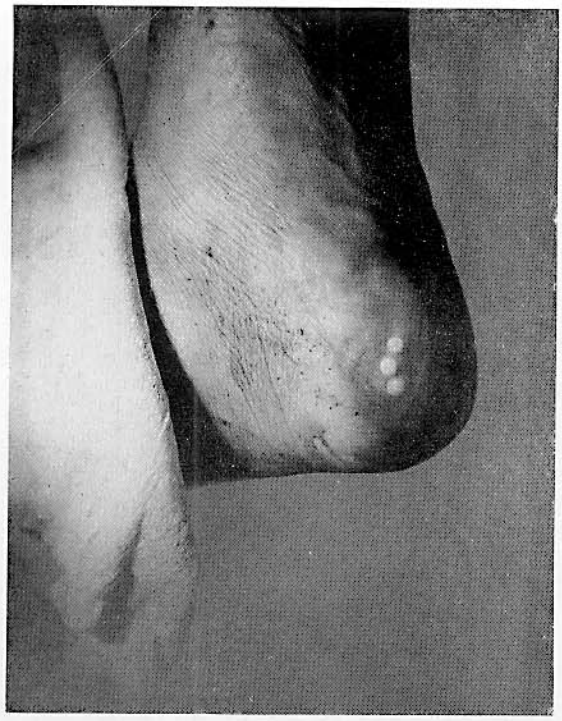

Fig. 37 a

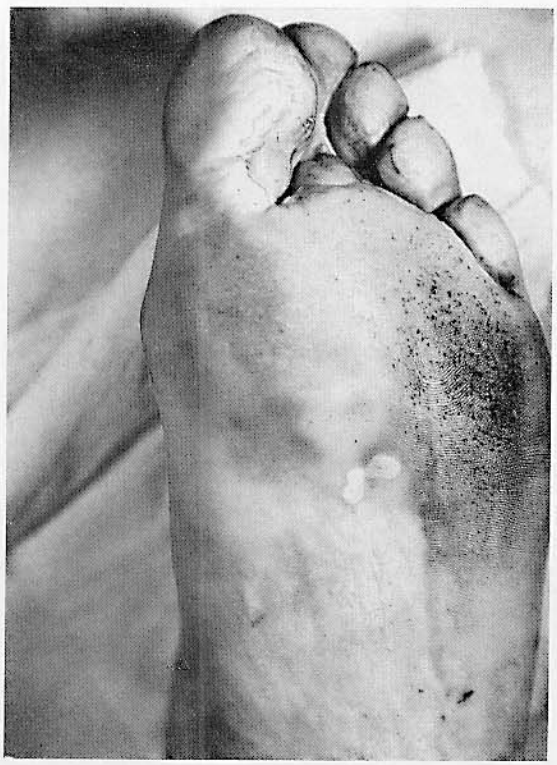

Fig. 37 b

Figg. 37a e b (P). Marchio da corrente. Morte per azione di corrente elettrica ad alto voltaggio

Il 40enne fu rinvenuto cadavere sotto un conduttore di corrente ad alta tensione (15 kV).

Figg. 38a-b-c (P). Morte conseguita ad estese ustioni causate da corrente elettrica ad alta tensione (trattate clinicamente)

Marchi di corrente alla mano destra, al cuoio capelluto e ai piedi. Estese ustioni di III e IV grado, specie al tronco, ma anche agli arti, in particolare al braccio destro. Bruciatura dei capelli, delle ciglia e sopracciglia e dei peli del pube. Estesa «cottura» della muscolatura del tronco. Occlusione bilaterale delle arterie omerali da parte di coaguli sanguigni con colorazione nerastra della mano destra. Incisure nella cute del braccio e dell'avambraccio destri, del braccio sinistro e di ambedue le gambe. Numerose punture su ambedue le cosce e alle pliche inguinali, in parte con ecchimosi dei tessuti viciniori. Ecchimosi del cuoio capelluto in regione temporale sinistra, del muscolo temporale omonimo e del tessuto adiposo della parotide sinistra. Fratture da superflessione con centro all'altezza del temporale sinistro, immediatamente al di sopra del meato del condotto uditivo esterno e prosecuzione trasversale di una rima di frattura lungo l'intera base cranica. Ematoma nella palpebra superiore sinistra. Essiccamento della cute del viso. Ecchimosi ed escoriazioni su ambedue le gambe. Lieve emorragia tra dura madre ed endocranio all'altezza delle suddette fratture. Lievi emorragie retiformi nelle meningi molli. Focolai contusivi corticali sulla superficie inferiore dei lobi temporale e occipitale destri nonchè del lobo cerebellare destro. Emorragie puntiformi, alla base del IV ventricolo. Degenerazione torbida e edema del fegato e dei reni. Imponente edema cerebrale. Notevole congestione sanguigna del parenchima polmonare. Inspissatio sanguinis. Vestiti notevolmente bruciati e lacerati. Ai marchi da corrente dei piedi corrispondevano bruciature delle calze.

Il 35enne, caduto da 3 m di altezza dopo essere stato investito da corrente elettrica ad alta tensione in una centrale di commutazione, fu ricoverato in ospedale dove morì 3 giorni dopo.

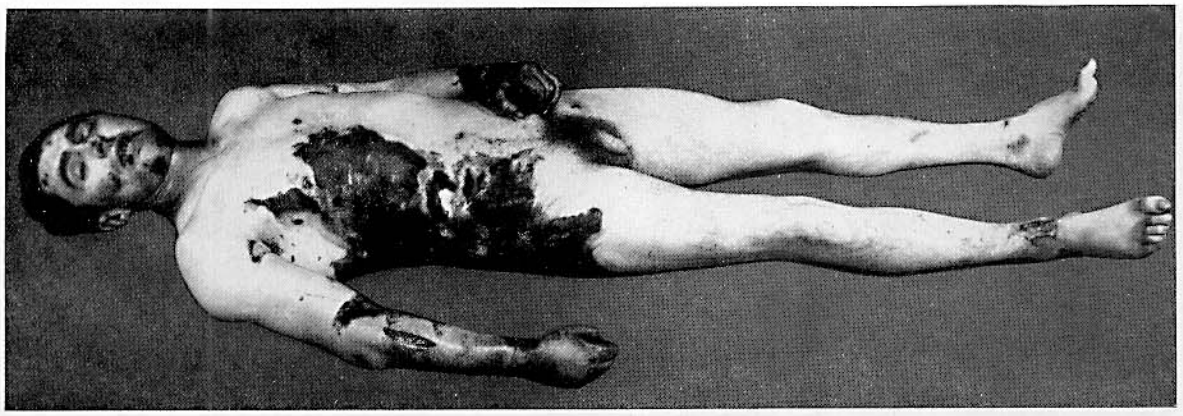

Fig. 38 a

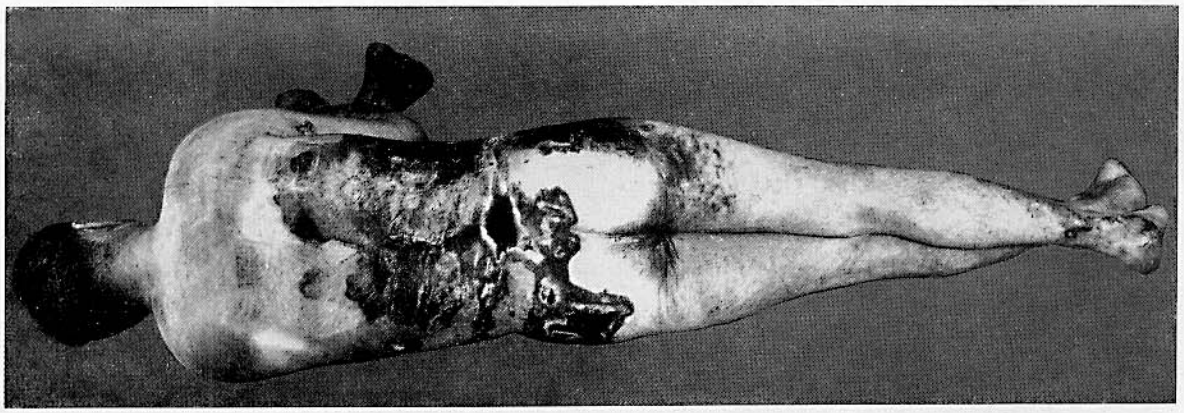

Fig. 38 b

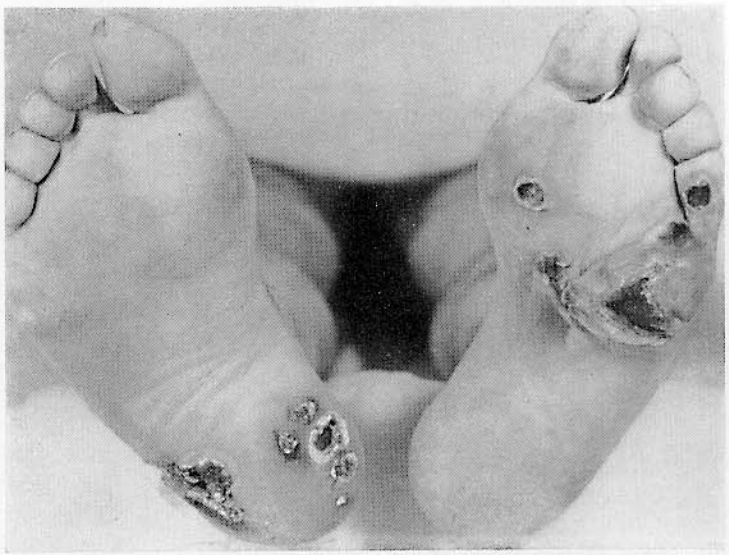

Fig. 38 c

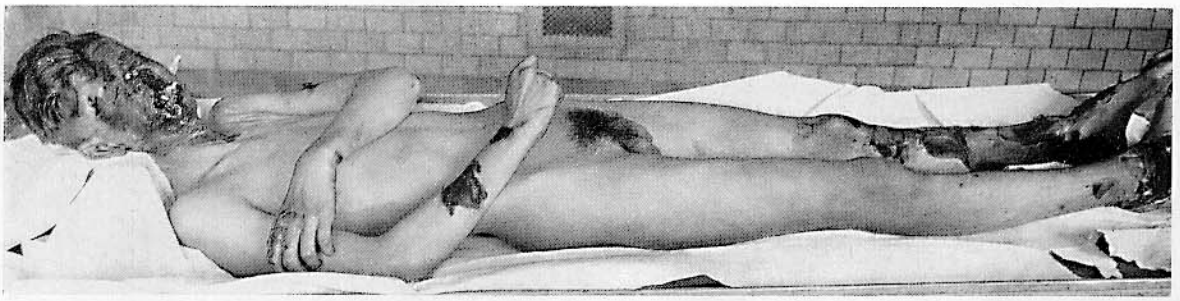

Fig. 39 a

Fig. 39 b

Fig. 39 c

Figg. 39a-b-c (W). Infortunio mortale con ustioni particolarmente gravi in una cabina di trasformazione

Vedi W. WEIMANN: «Un caso di morte da corrente elettrica con ustioni particolarmente gravi» Arch. f. Kriminol. 91, 3/4, 177 (1952).

Figg. 40a-b-c (P). Infortunio avvenuto lavorando ad un trasformatore (3 kV). Ustione di II grado del viso, di II e III grado degli arti superiori e inferiori. Marchio di corrente al palmo della mano destra. Uomo di 50anni.

Fig. 40 a

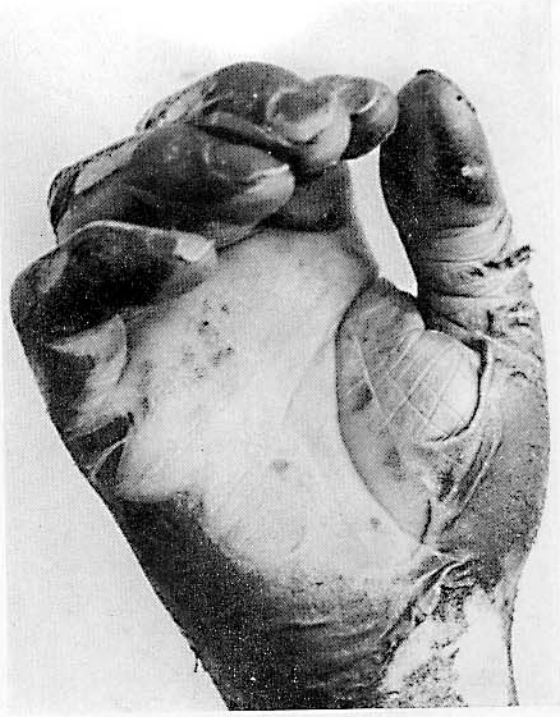

Fig. 40 b

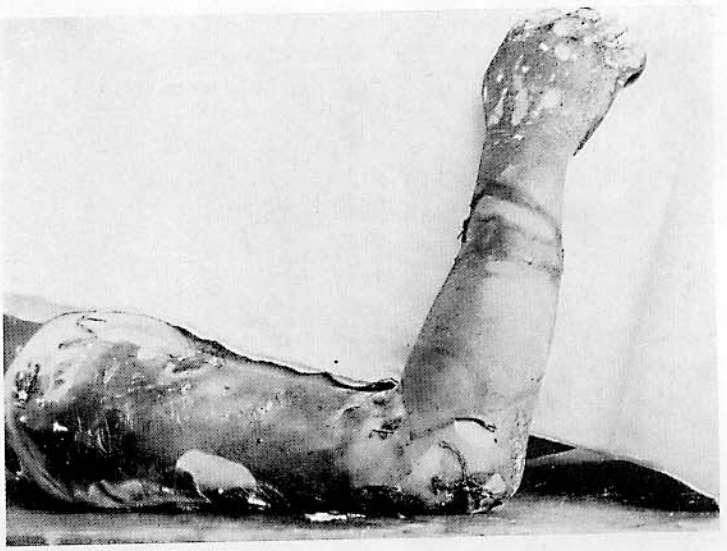

Fig. 40 c

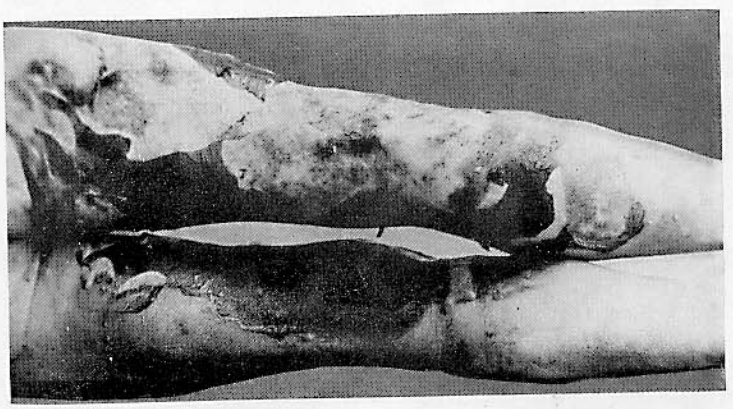

Fig. 40 d

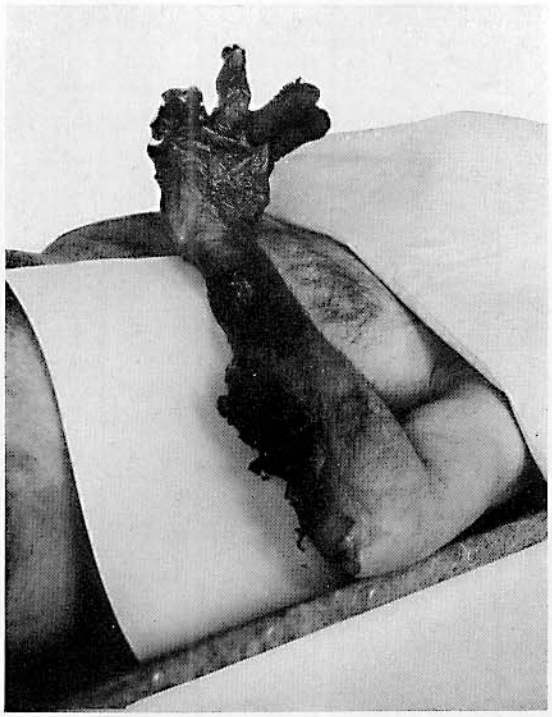

Fig. 41 a

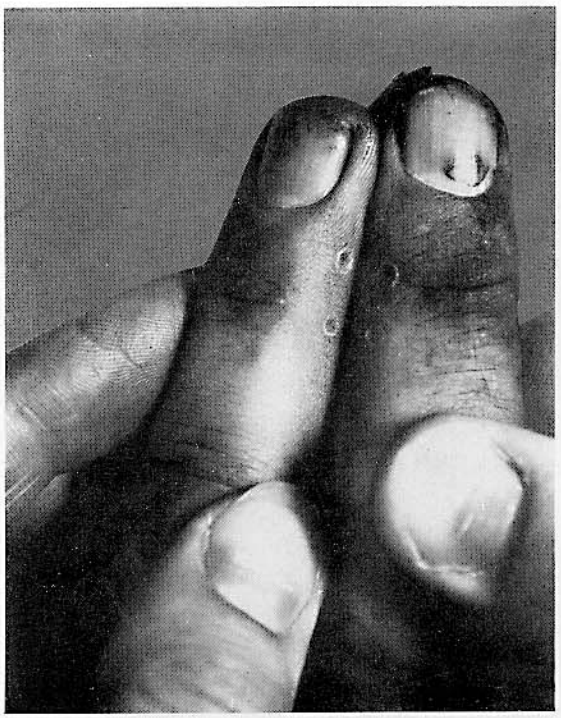

Fig. 41b

Fig. 41 c

Figg. 41 a-b-c (P). Infortunio in una cabina di trasformazione. Marchi elettrici

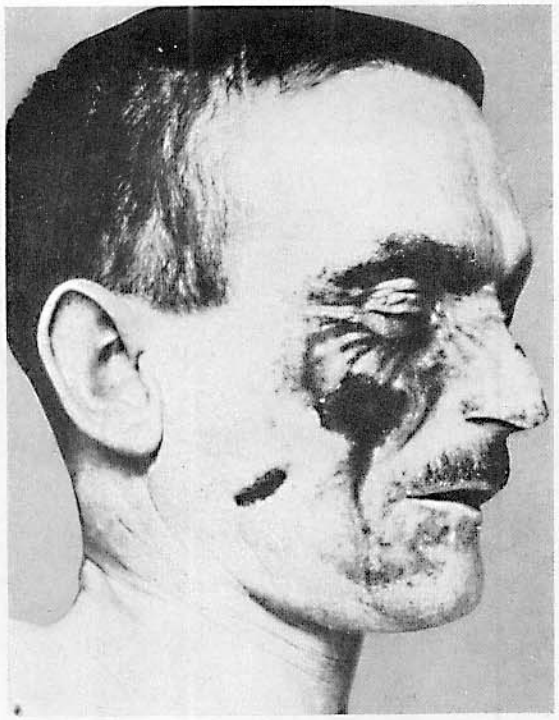

Fig. 42 a

Fig. 42 b

Fig. 42 c

Figg. 42a-b-c (P). Lesioni da corrente ad alto voltaggio (10.000 Volt)

Estese ustioni e marchi elettrici. Metallizzazione della cute del palmo della mano. Infortunio: manipolazione di elementi di commutazione di un trasformatore ritenuti disinseriti. Vani tentativi di rianimazione. Attività cardiaca ancora dimostrabile a mezz'ora di distanza.

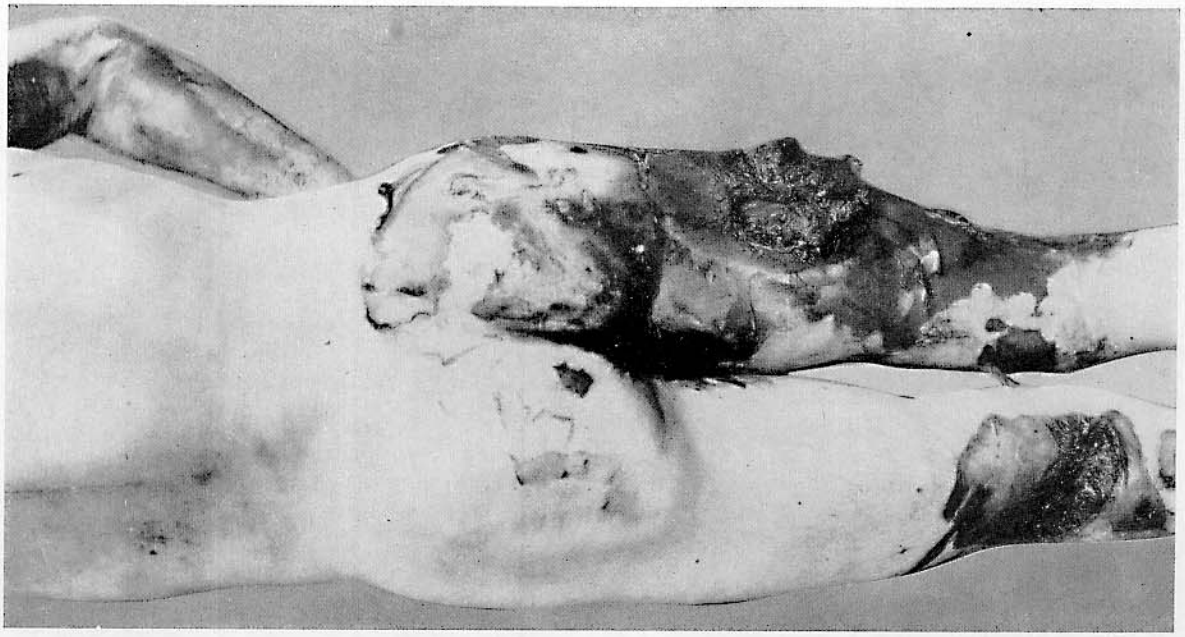

Fig. 43

Fig. 44 a

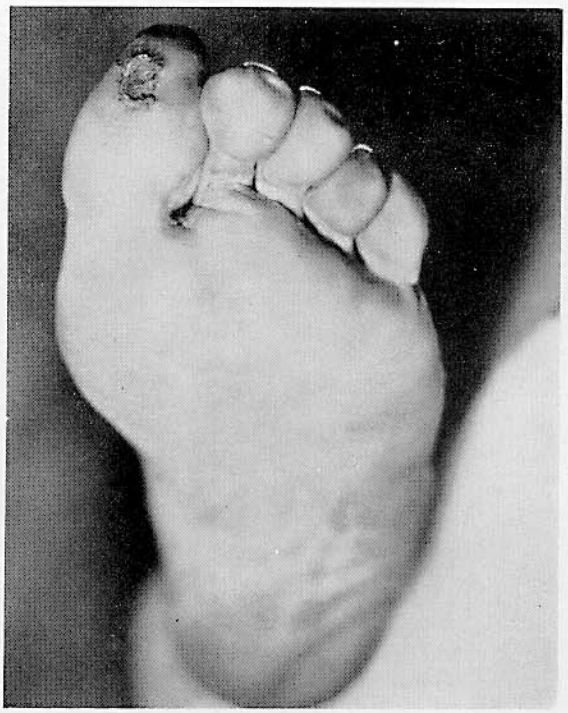

Fig. 44 b

Fig. 43 (P). Ustione di un montatore da corrente ad alto voltaggio

Contatto con il conduttore dell'alta tensione durante lavori di riparazione. Alla coscia destra un unico punto non ustionato. Inoltre la fascia lata era lacerata all'altezza della faccia laterale della coscia con conseguente protrusione delle masse muscolari sottostanti. Nella regione poplitea sinistra estese e profonde lacerazioni delle parti molli, apparentemente causate dal filo conduttore il quale aveva sezionato le parti molli fino alla profondità di 2–3 cm circa, ledendo anche dei vasi. I muscoli traumatizzati erano fulligginosi e parzialmente anche «lessi».

Figg. 44a e b (P). Marchi elettrici all'alluce sinistro e al piede destro

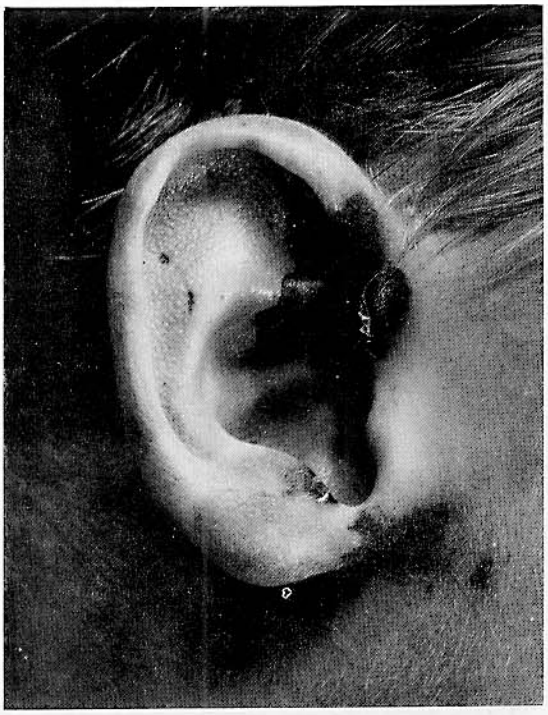

Fig. 45a

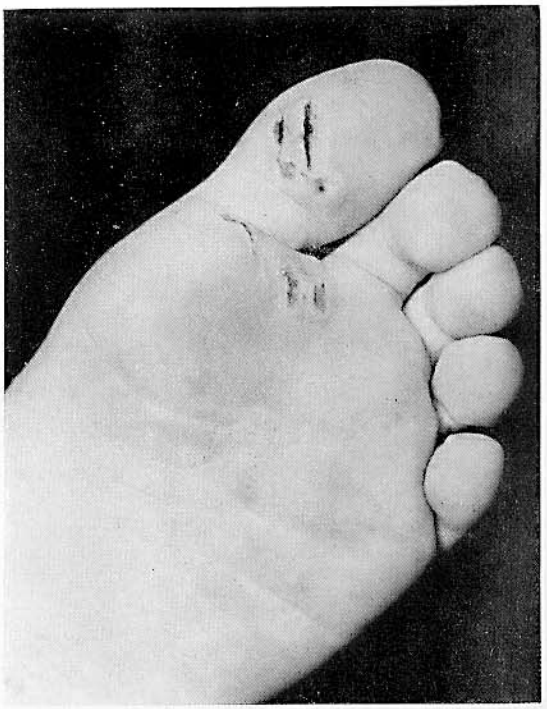

Fig. 45 b

Fig. 46

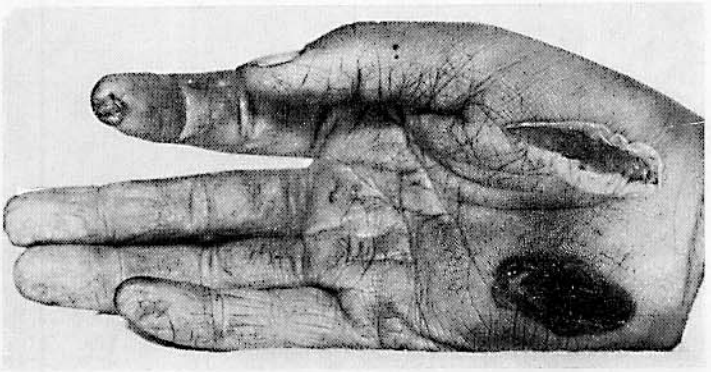

Fig. 47

Figg. 45 a e b (W). Morte da corrente elettrica causata da imperizia nell'impiego di un radiodetector

Spiccatissimi marchi elettrici all'altezza del punto di entrata (orecchio destro) e di quello di uscita (pianta del piede; a contatto con un radiatore elettrico) della corrente. Bambino di 9anni.

Fig. 46 (P). Due marchi da corrente al palmo della mano destra con segni di ustione. Analogo marchio all'indice destro

Infortunio occorso nel mettere in moto una pompa elettrica (550 V, 15 A). Giovane di 16anni.

Fig. 47 (W). Ustione da corrente elettrica. Infortunio



Fig. 48 a

Fig. 48 b

Figg. 48a e b (W). Morte in seguito a contatto con due reti da letto su cui erano state poste le lampade da comodino, intatte, alimentate tuttavia da corrente di fase diversa. Donna di 31anni

Figg. 49 a-b-c (P). Morte provocata da un arco elettrico con estese ustioni alla metà superiore del corpo (tensione di 30.000 Volt)

Nel circuito elettrico era intercalata la chiave, sospesa alla catenella, posta nella tasca destra dei calzoni. Essa probabilmente costituì una o l'esclusiva via di uscita della corrente.

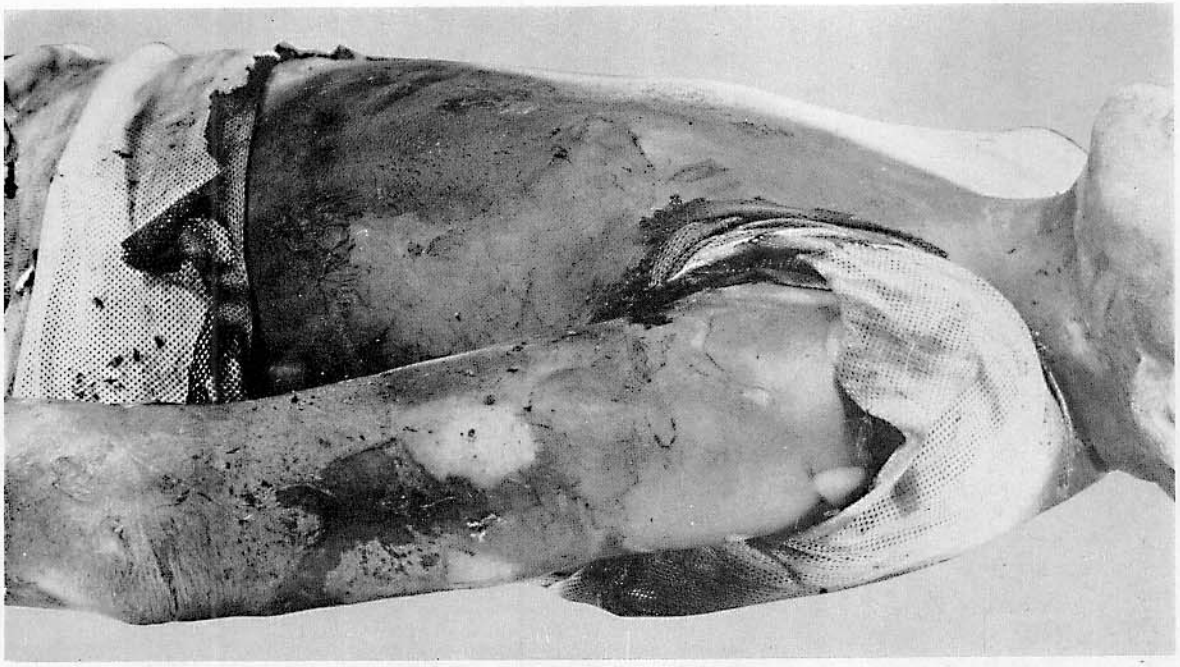

Fig. 49 a

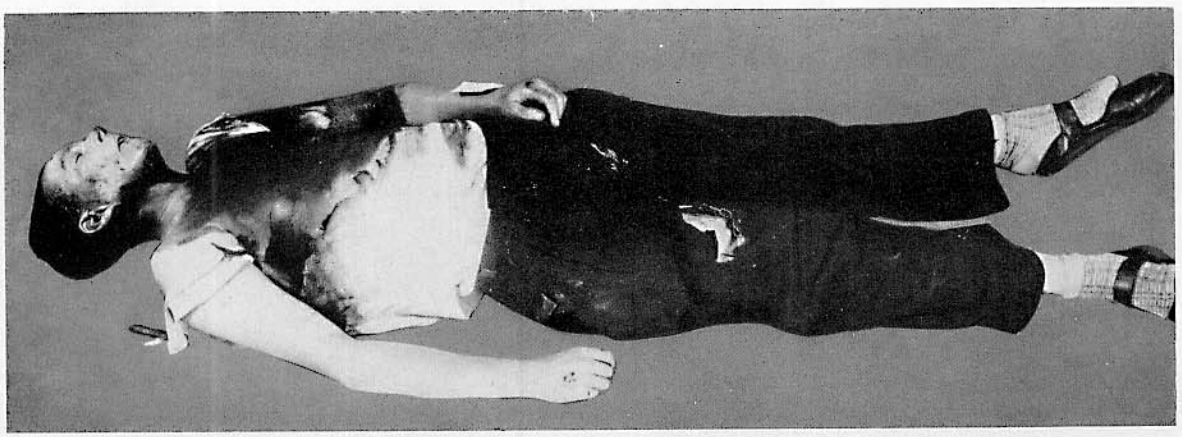

Fig. 49 b



Fig. 49 c



Fig. 50a

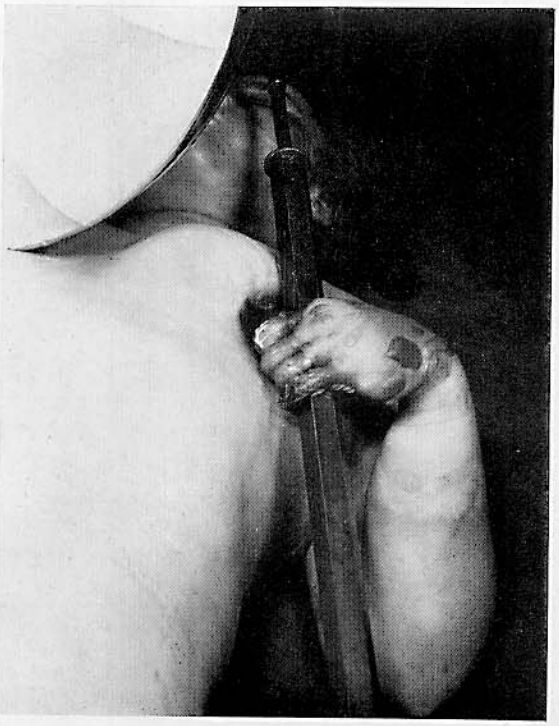

Fig. 50b

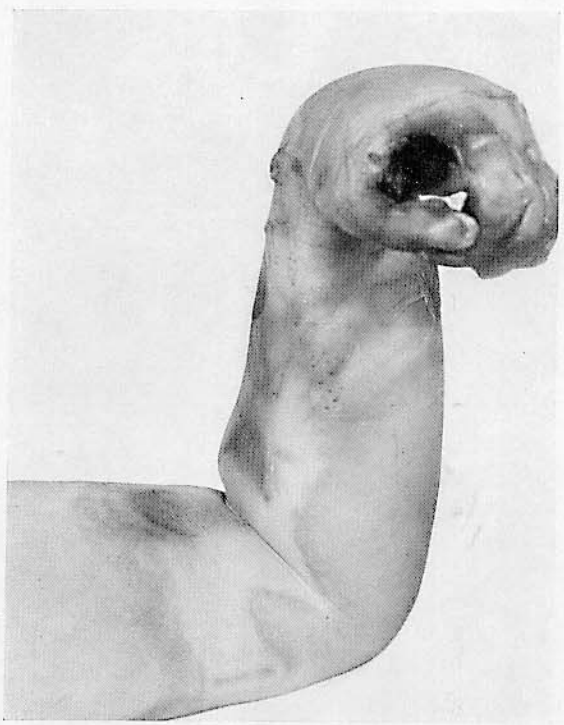

Fig. 50c

Figg. 50a-b-c-d-e (P). Mostruose ustioni e marchi elettrici con classico «vallo porcellanaceo» causati da corrente elettrica ad uso domestico applicata a lungo (220 Volt, corrente continua; pavimento di pietra).
Ustione crateriforme all'emitorace sinistro

In piena estate, la donna di 23anni, svestita, leggeva un romanzo in casa propria. Sopravvennendo il buio, per poter continuare la lettura, accese la lampada da tavolo.

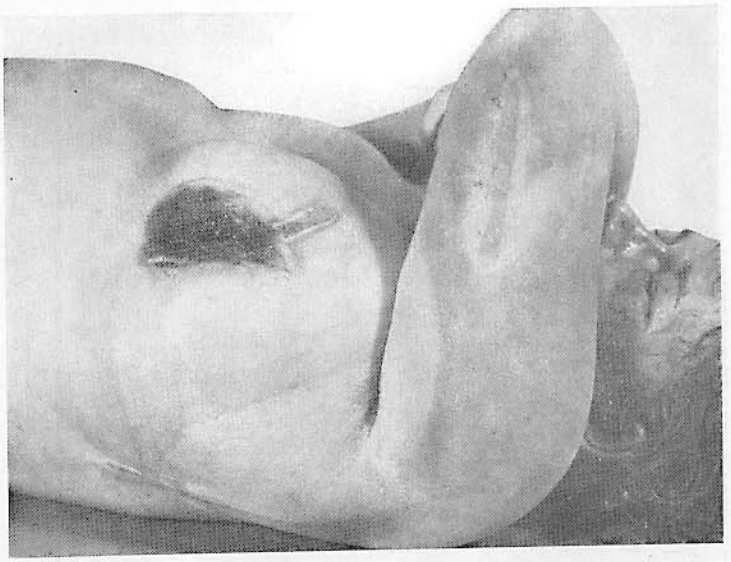

Fig. 50 d

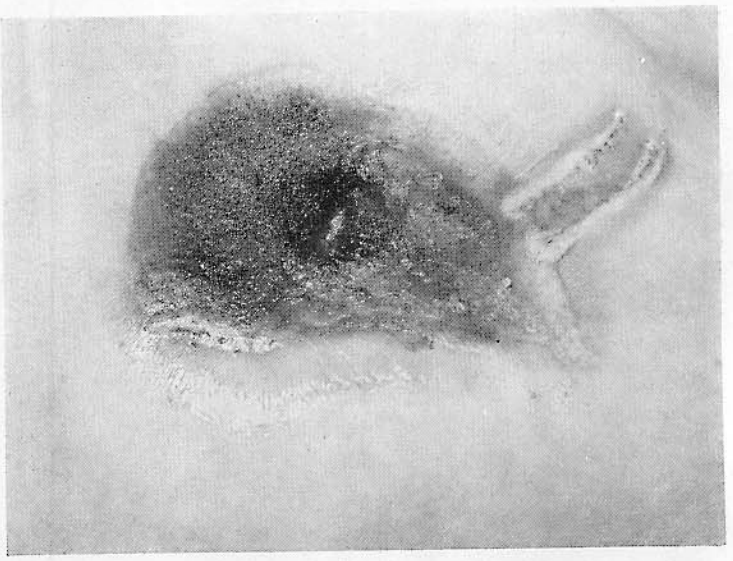

Fig. 50 e

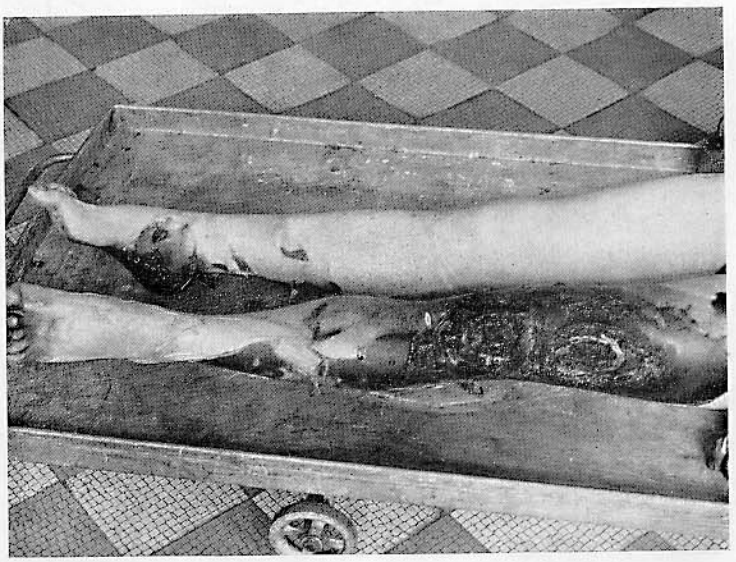

Fig. 51 (w). Ustione da corrente elettrica. Infortunio

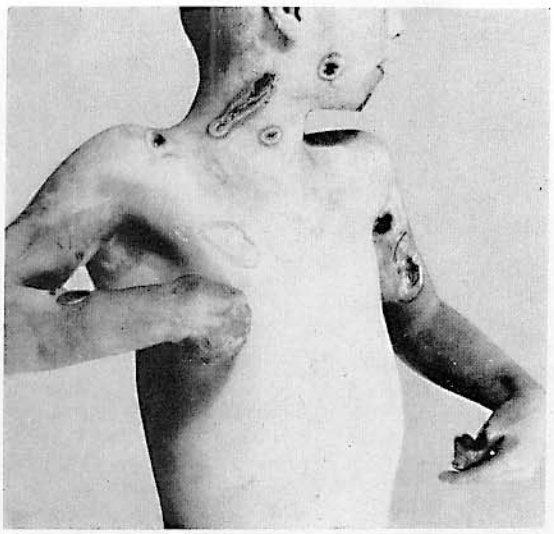

Fig. 52 a

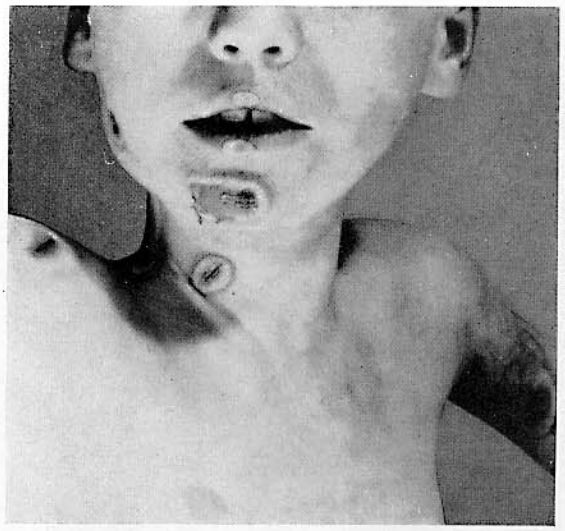

Fig. 52 b

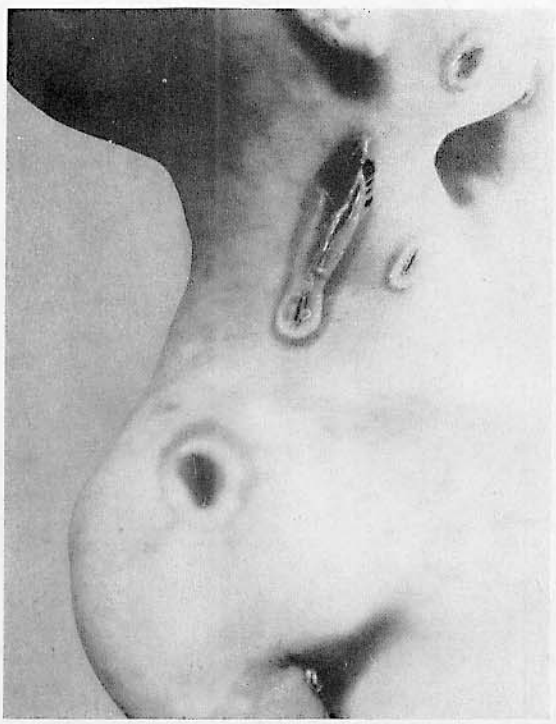

Fig. 52 c

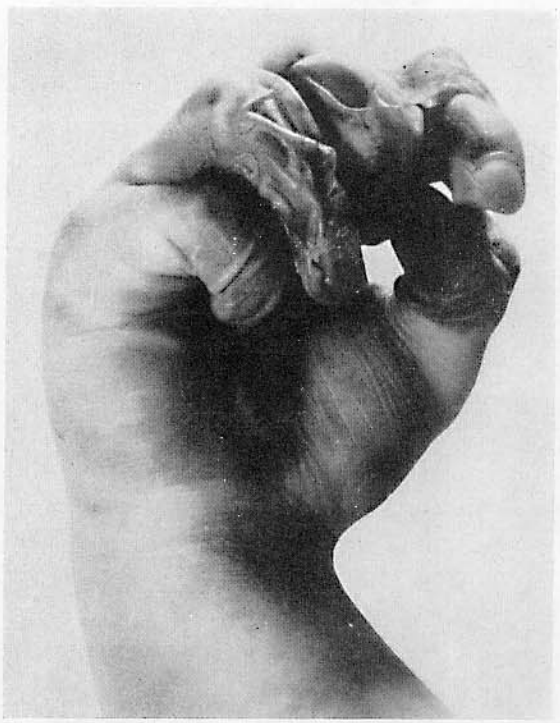

Fig. 52 d

Figg. 52a-b-c-d (P). Il bambino fu rinvenuto cadavere sul pavimento. Teneva in mano una lampada da comodino sulla quale furono rilevate tracce di combustione

Figg. 53a e b (W). Morte di una coppia di coniugi nel bagno. Reperto velato

I coniugi (marito di 41anni, moglie di 34anni) furono rinvenuti cadaveri dai loro figli nel lavatoio. Il filo conduttore della corrente elettrica, installato non conformemente alle regole, era costituito da vari pezzi di conduttori isolati. Essi erano, contrariamente alle norme in materia, annodati fra loro e insufficientemente rivestiti in tali punti da nastro isolante e dalla cucina fino alla lampada della cantina erano complessivamente lunghi 20 m. L'ultimo tratto, lungo circa m 2,50 era costituito da un conduttore isolato con caucciù nero e un tratto di filo da campanello solo a tratti rivestito da uno strato sottile. La lampada era fissata mediante una cordicella ad un gancio situato al di sopra del lavatoio in cemento, all'altezza

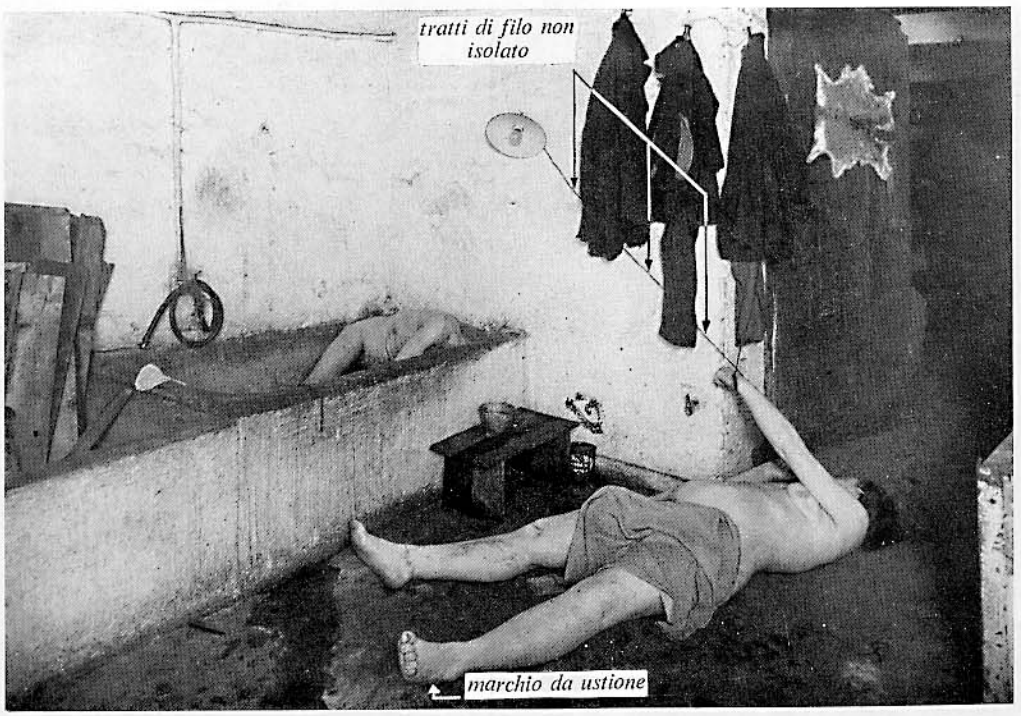

Fig. 53 a

Fig. 53 b

di m 1,50. Il conduttore scarsamente isolato connesso al terreno generava una tensione di 225 volt. Manifestamente la moglie era stata la prima ad uscire dalla vasca e così facendo toccò con la mano sinistra il conduttore pendente lungo la parete per cui la corrente passò attraverso il suo corpo (marchio elettrico al tallone sinistro; punto di uscita della corrente). In seguito alla scossa ella cadde riversa sul pavimento col conduttore attorcigliato al polso sinistro. Il marito, evidentemente ancora in vasca, volendo soccorrere la moglie afferrò il conduttore e fu anch'egli colpito dalla corrente. Il conduttore presentava una bruciatura a circa 30cm dalla base della lampada. Marchi da scottatura ad ambedue le palme delle mani; segni di uscita della corrente, alle natiche e ai calcagni.

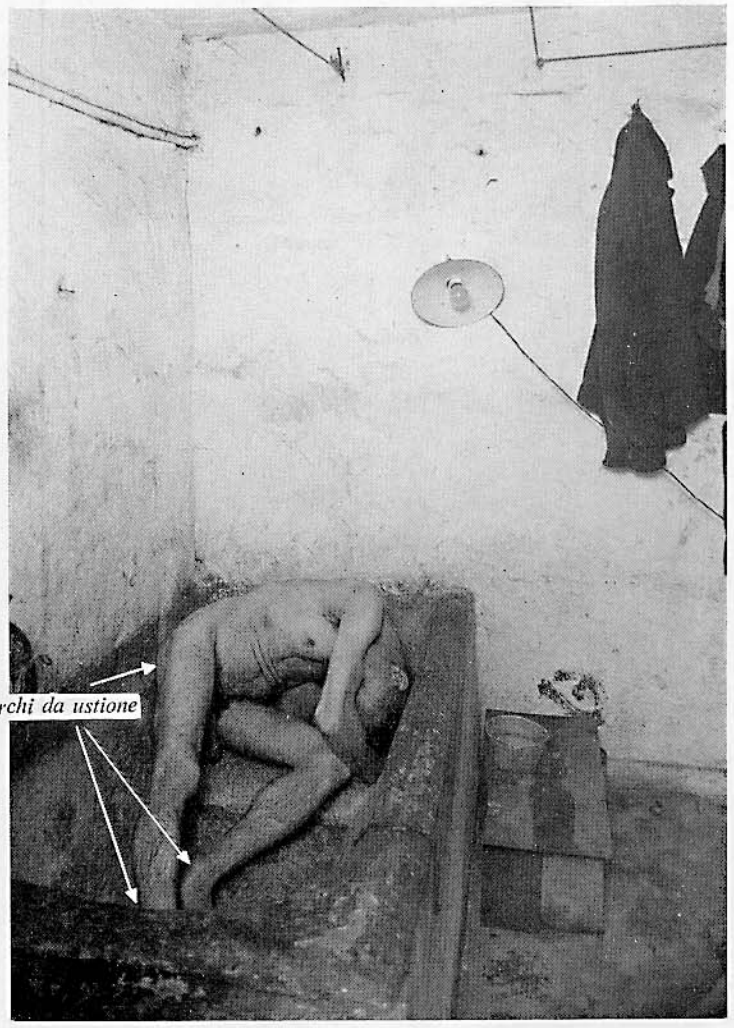

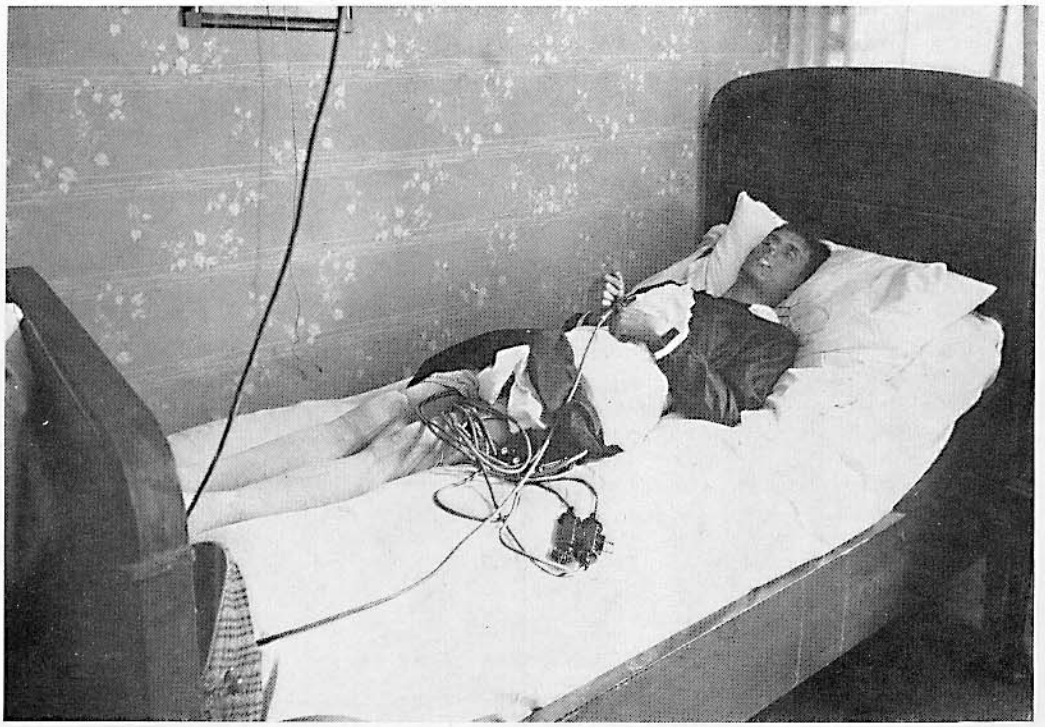

Fig. 54 a

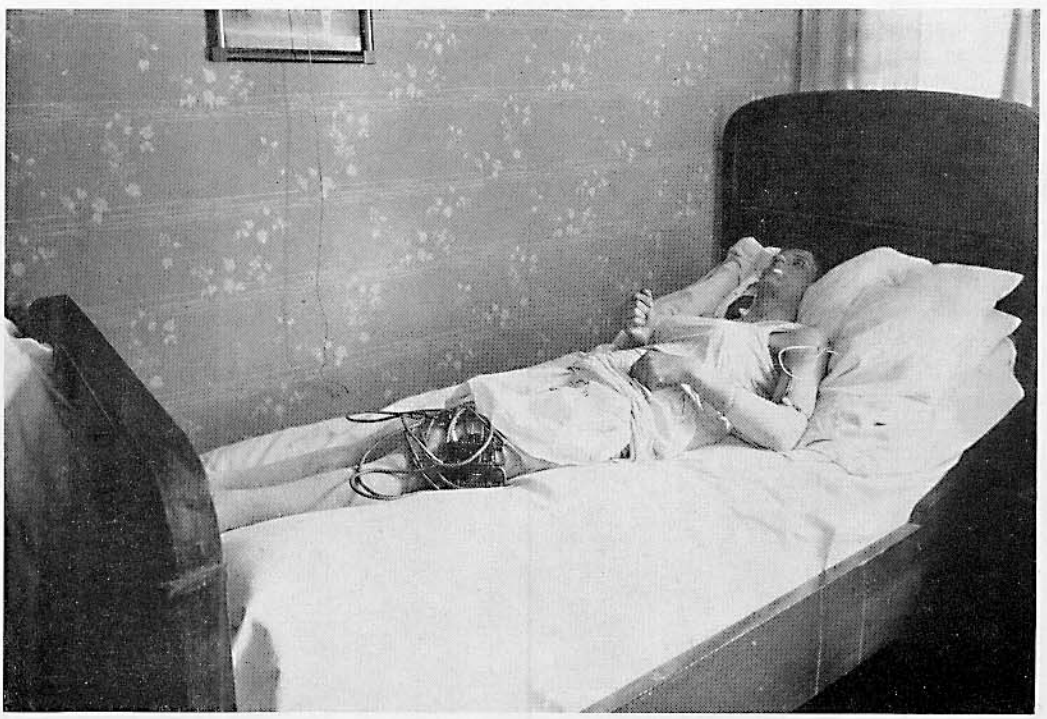

Fig. 54 b

Figg. 54a-b-c-d (w). Suicidio mediante corrente elettrica. Transvestitismo

Cadavere rinvenuto in salotto con vestito di taffetà, grembiulino elegante, sottoveste con bretelle di seta verde, mutandine, camicetta, cinto mestruale di gomma, calze da donna, reggiseno e seni finti rivestiti di tela preparati da sé. Verosimilmente già da tempo la vittima covava propositi suicidi. Corpo avvolto da fili elettrici con lamine di latta spessa intercalate. I conduttori avvolti intorno al corpo formavano 11 circuiti, immediatamente a contatto mediante le lamine di latta, con collo,

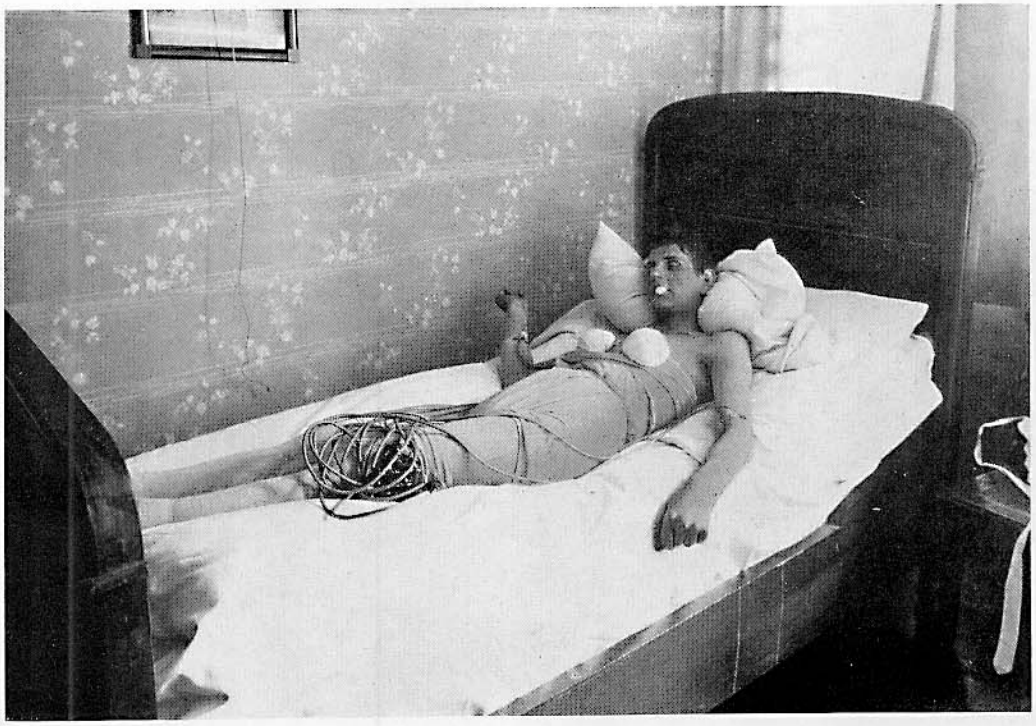

Fig. 54 c

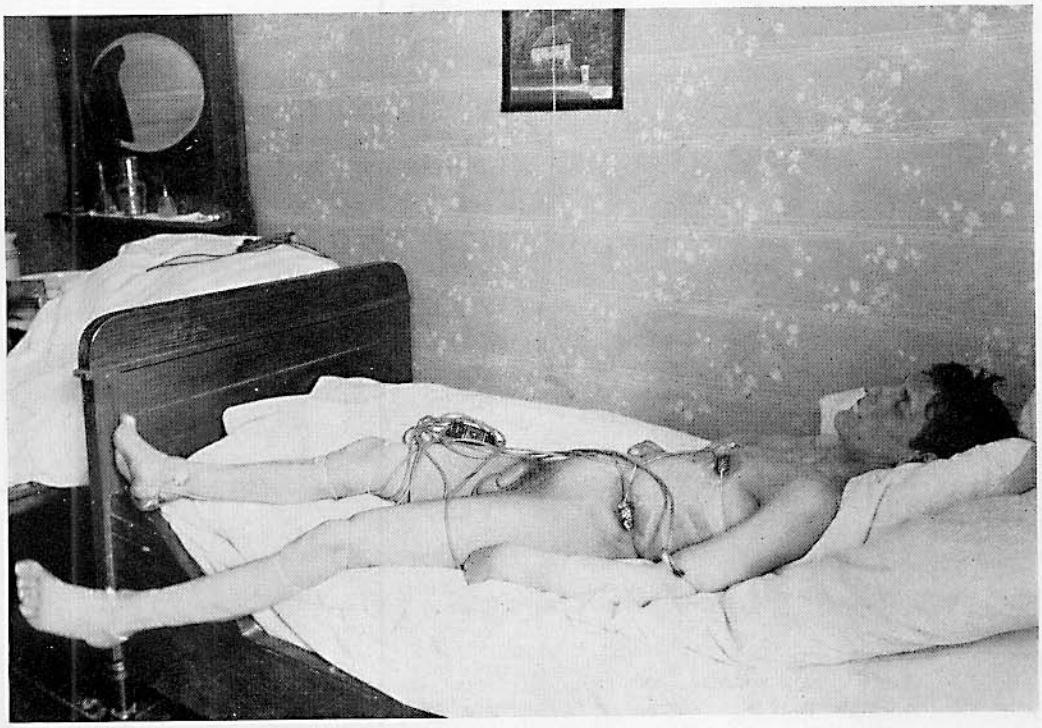

Fig. 54 d

capezzoli, ombelico, ginocchia, talloni, gomiti e polsi. Per distribuire la corrente la vittima si applicò un fazzoletto bagnato sul torace. All'altezza delle lamine di latta, ustioni nei punti di contatto. La corrente elettrica veniva erogata dalla rete luce ed aveva una tensione di 220 volt. Il collocamento dei fili costituiva un arduo lavoro per un dilettante, svolto peraltro con particolare impegno dal 27enne.

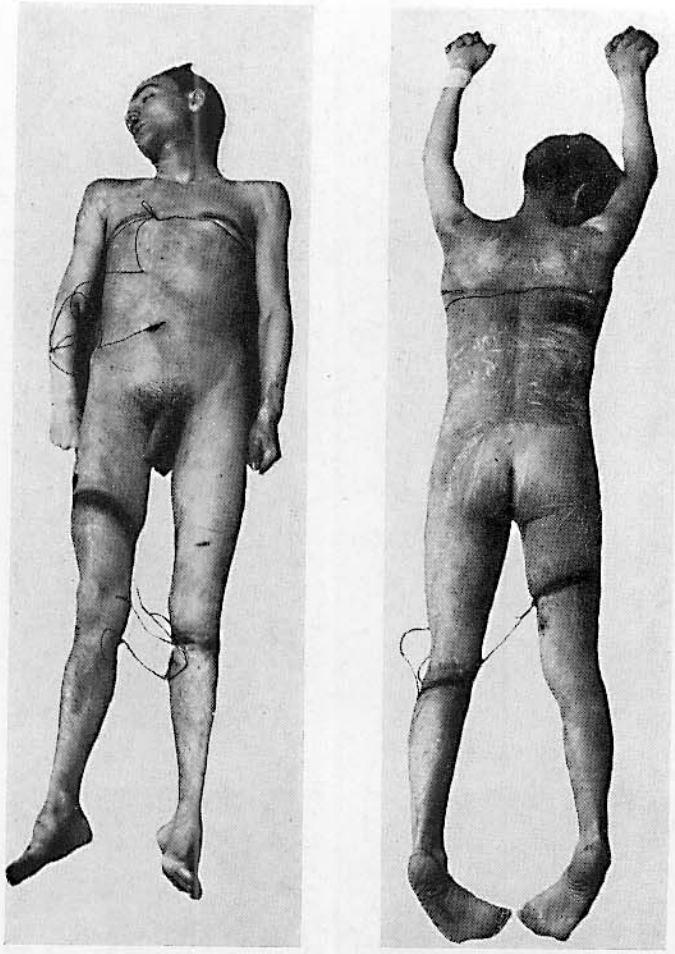

Figg. 55 a e b

Figg. 55a e b (w). Suicidio mediante corrente elettrica

Fig. 56 (w). Lesione da folgorazione

Il percorso del fulmine è nettamente caratterizzato. Assai verosimilmente la vittima teneva il capo rivolto verso il suo vicino che gli stava accanto, col collo flesso sulla spalla sinistra come è dimostrato dalle pieghe del collo. Da rilevare i fori, a tipo impallinatura, all'emitorace sinistro.

Fig 57 (w). Morte per folgorazione in un parco cittadino

Tipiche lesioni toraciche a tipo impallinatura. Uomo di 52anni.

Fig. 56

Fig. 57

Fig. 58 a

Figg. 58 a-b-c-d (w). Morte per folgorazione

Ambedue le vittime lavoravano in campagna e cercarono rifugio in vista della pioggia, nella vicina abetaia e precisamente sotto l'albero più alto. La prima sembra tenesse appoggiato il capo al tronco dell'abete, come dimostrano i segni di grave ustione all'occipite. Ambedue furono rinvenuti cadaveri alcune ore dopo il temporale, sotto l'albero.

Fig. 58 b

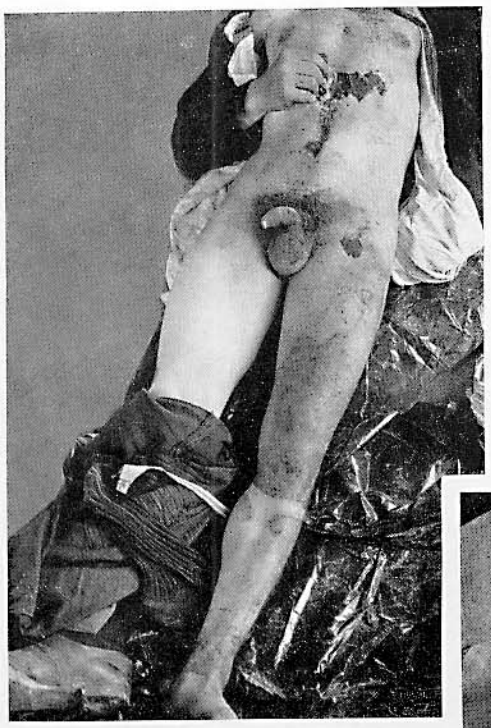

Fig. 58 c

Fig. 58 d

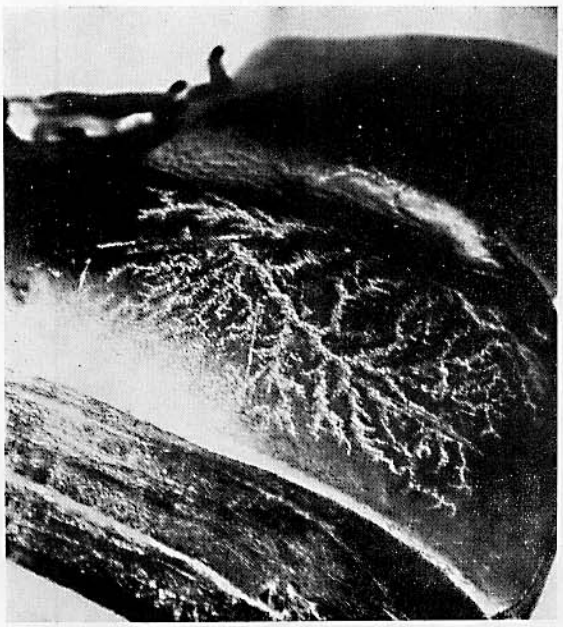

Fig. 59 (w). Figura del lampo di LICHTENSTEIN particolarmente interessante sulla scarpa di un uomo ucciso dal fulmine

Fig. 60 a

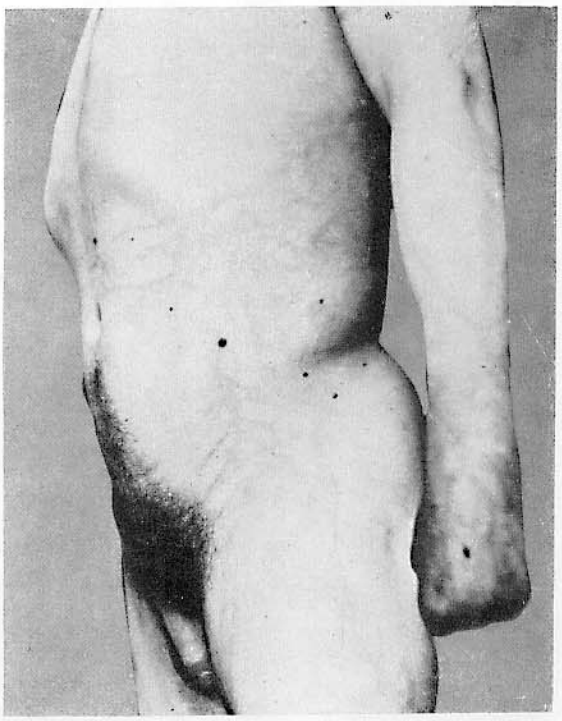

Fig. 60 b

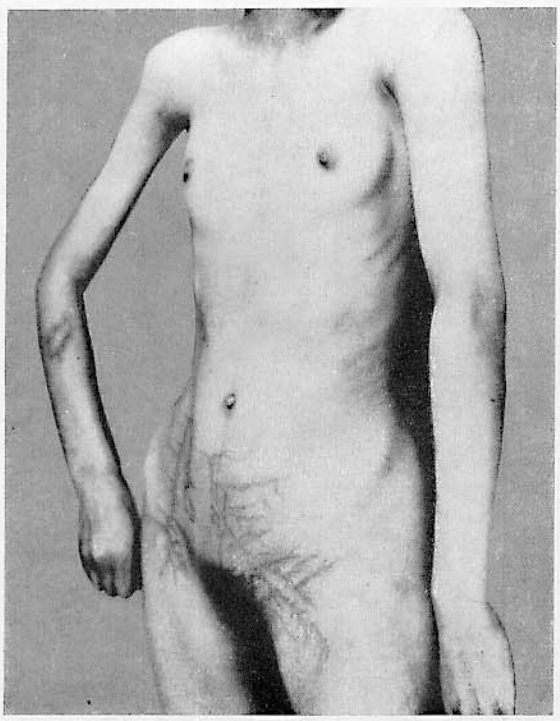

Fig. 60 c

Figg. 60a-b-c (w). Figure del lampo di LICHTENSTEIN in varie punti del corpo

Scatenatosi un temporale, un gran numero di persone si rifugiò presso lo steccato di un cimitero sul quale era teso filo spinato. Un fulmine cadde su questo filo uccidendo 5 uomini e 1 donna e ferendo gravemente altre 17 persone.

Interessanti a proposito delle lesioni da fulmine sono i lavori di R. SCHNEIDER [94] (Figure del lampo), F. W. SPAAR [95] (Reperto encefalico nella morte per folgorazione), M. MILOVANOVIĆ [96] (Importanza della pressione atmosferica), P. FASAL [97] e W. KRAULAND [99] (Ricerche e casistica). Cfr. anche W. HARMS [99] e W. JOOST [100].

Figg. 61 a-b-c-d (w). Morte per folgorazione

Pescatore di anguille ucciso da un fulmine nella sua barca sul fiume Havel durante un violentissimo temporale in cui furono contati 2.600 fulmini in un'ora. Un suo compagno, nella stessa barca, rimase incolume. Punto di entrata del fulmine, il capo. Ustioni toraciche striate trasversali. Ustioni al pene, caratterizzate da pliche. Peli del torace e del pube bruciati. Figure di LICHTENSTEIN sfumate alla faccia anteriore della coscia. Ustioni non caratteristiche, ad impallinatura, alla gamba sinistra, meno a quella destra.

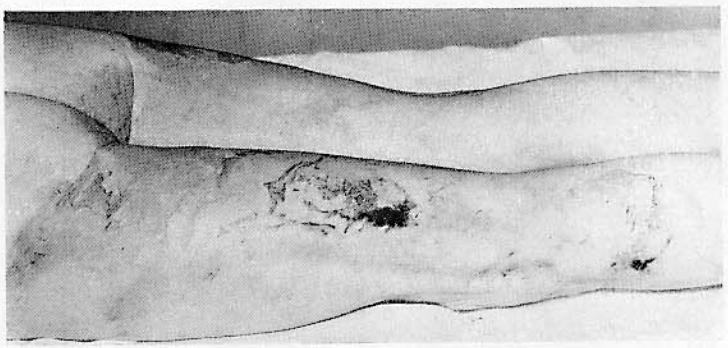

Fig. 61 b

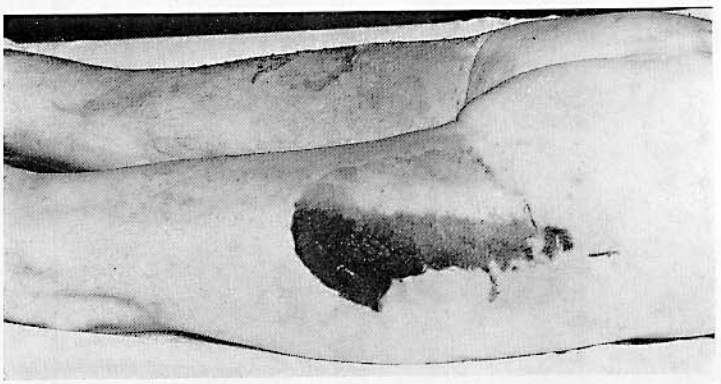

Fig. 61 c

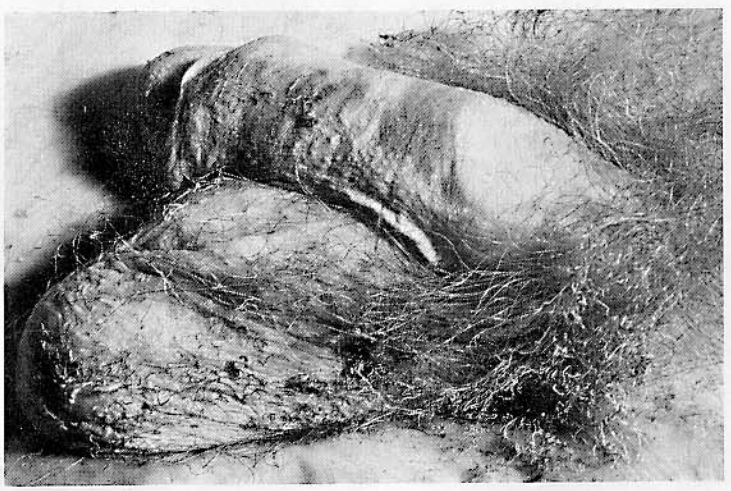

Fig. 61 d

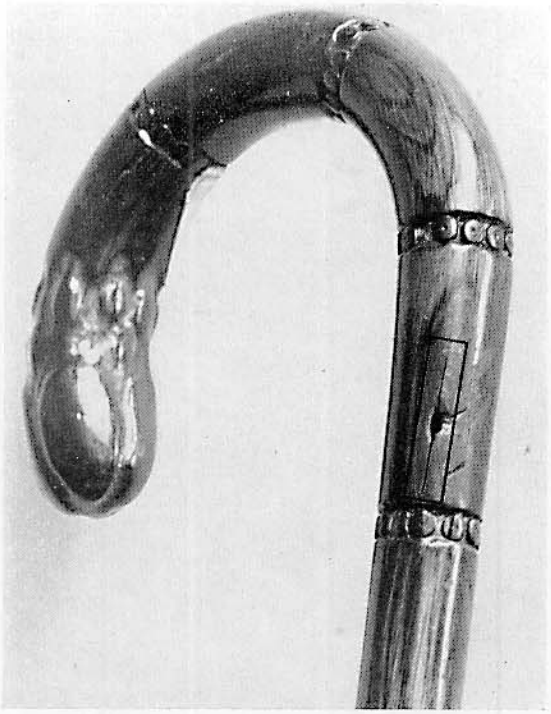

Fig. 62 a

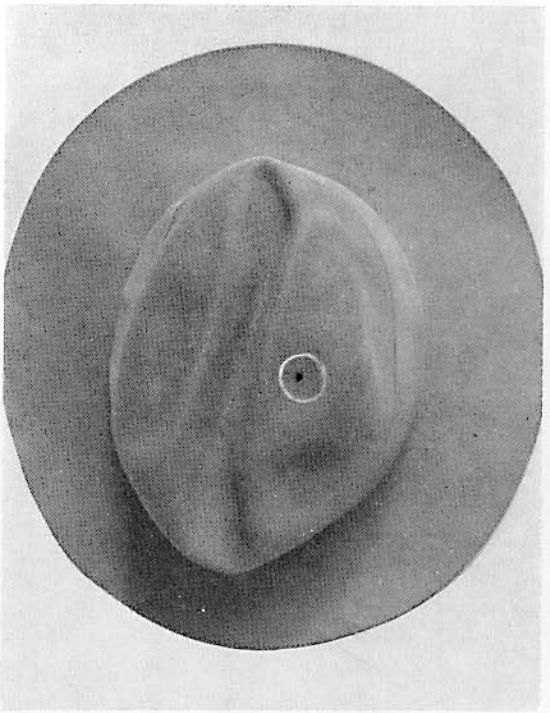

Fig. 62 b

Fig. 62 c

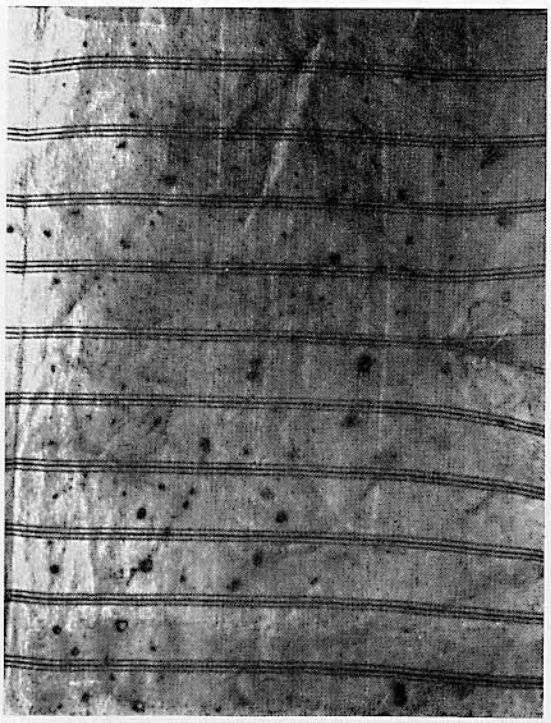

Fig. 62 d



Figg. 62a-b-c-d (w). Morte per folgorazione

La vittima fu rinvenuta cadavere in una bandita, sotto il suo parapioggia aperto. Alla mano sinistra, che stringeva il manico del parapioggia, all'avambraccio sinistro ed all'anca sinistra in alto fino al ginocchio sinistro, lesioni sotto forma di strie sanguigne di color bleu. Alla gamba sinistra, al di sopra della caviglia, gran numero di impressioni cutanee rotonde, di colore scuro, quasi fossero state causate da una scarica di pallini. Varie bruciature al vestito e alle mutande; in alcuni punti il vestiario era cribrato da forellini rotondi (*c* Parte superiore; *d* parte inferiore della camicia). Due forellini rotondi nello ombrello aperto. Il manico di legno del parapioggia era lievemente spaccato all'altezza in cui era stato impugnato dalla mano.

7 Lesioni traumatiche da azione lacerante e contundente

Figg. 1a e b (w). Dissanguamento conseguito a ferite da taglio ad ambedue le gambe con recisione di varie grosse vene cutanee

La madre morì dissanguata in mezz'ora per due ferite superficiali alle gambe riportate nel corso di un alterco familiare. Dato il di lei comportamento, la figlia minore, irritatissima, intendendo semplicemente recitare una battuta di grande effetto, afferrò, un vaso di cristallo scagliandolo ai piedi della madre la quale fu ferita alle gambe dalle schegge di esso. Per la copiosa emorragia conseguita, le figlie (una delle quali studentessa in medicina) ritennero si fosse lacerata un'arteria e non rilevarono la recisione delle vene, per cui applicarono un laccio emostatico alla coscia per cercare di arrestare l'emorragia. Inoltre fecero decombere la madre con le gambe rialzate, sì che ebbe luogo una notevole aspirazione di aria nelle vene in senso centripeto; tale manovra quindi favorì notevolmente l'embolia gassosa che accelerò la morte.
La diagnosi di embolia gassosa, se posta solo clinicamente o su cadavere non fresco, va considerata con la massima riserva. Diagnosi clinica: soffio chiaro, gorgogliante (rumore di mulino) che ha origine nel cuore destro; dispnea e angoscia intense; cianosi del viso; pupille midriatiche non reagenti; convulsioni o lungo stato di collasso. Spesso è stato descritto il dissanguamento da varici (cfr. A. WERKGARTNER [186]).

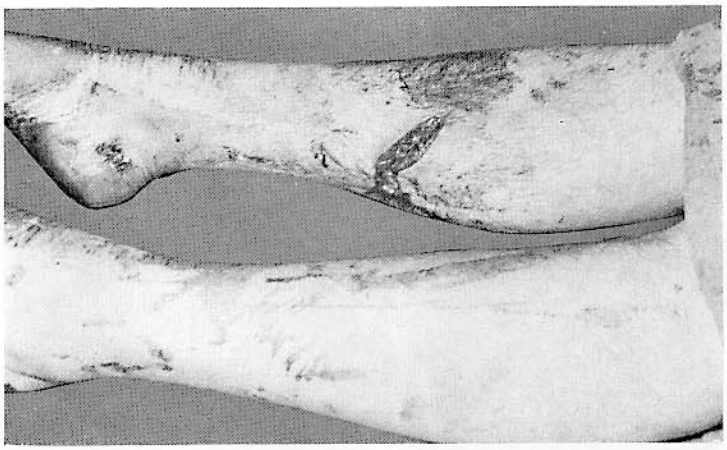

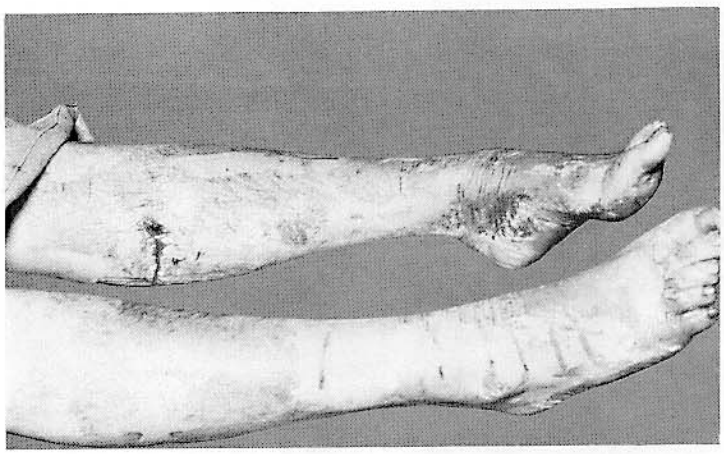

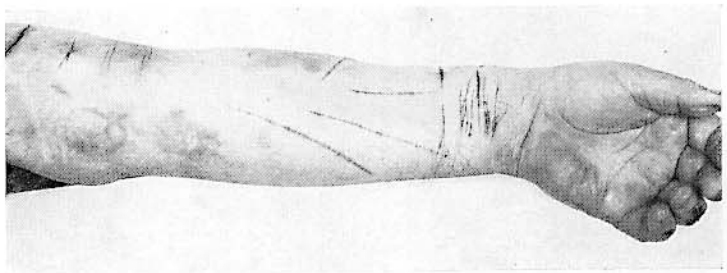

Fig. 2

Fig. 2 (p). Ferite multiple da rasoio

Tipicio raggruppamento delle ferite; pertanto nessun sospetto di azione riminosa. Tentato suicidio di un paralitico. Infine suicidio mediante avvelenamento.

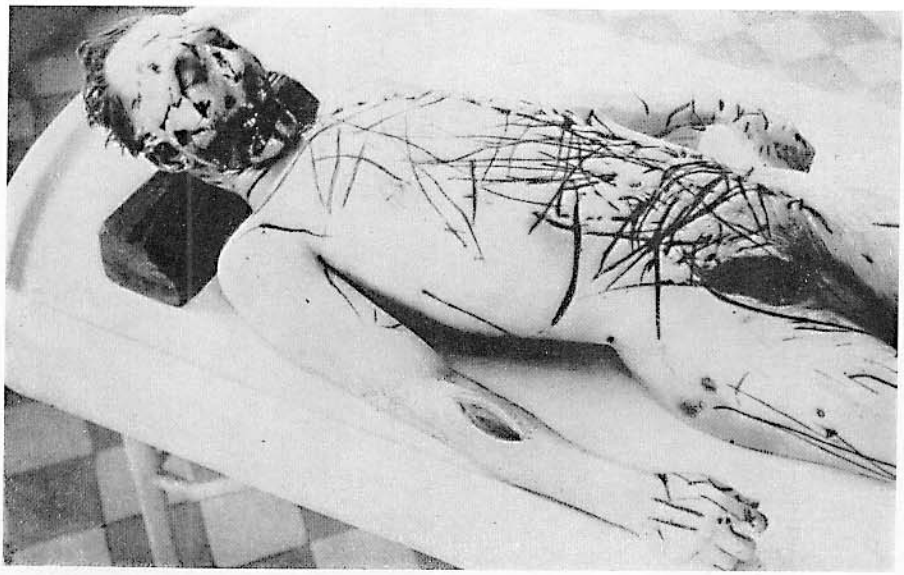

Fig. 3

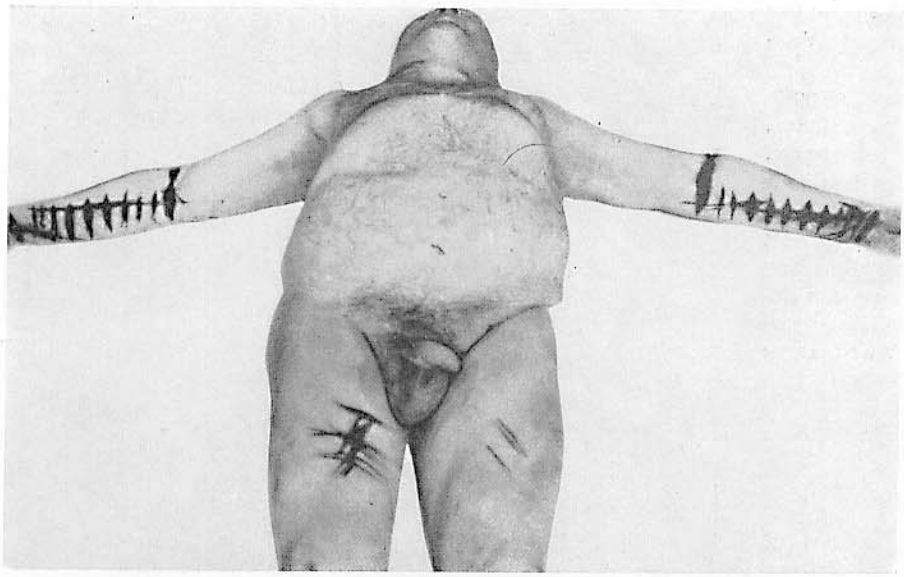

Fig. 4

Fig. 3 (w). Omicidio mediante ferite da taglio multiple inferte con un rasoio da un epilettico in stato crepuscolare

Dalle numerose ferite vibrate a casaccio fu subito dedotto che il delitto era stato commesso da un alienato. Una illustrazione analoga è stata pubblicata da GONZALES [187].

Fig. 4 (w). L'opposto della fig. 3

Suicidio nella vasca da bagno mediante ferite causate con lama da barba. Il «raggruppamento» delle ferite da taglio (o da punta) è a favore del suicidio.

Fig. 5 (w). Suicidio mediante recisione del collo con un rasoio

Sede completamente atipica della ferita, in regione laterale sinistra bassa del collo al di sopra della clavicola. Altro particolare notevole in questo caso è l'assenza di spruzzi di sangue, defluito quest'ultimo semplicemente verso il basso lungo la superficie anteriore del corpo della donna. Non tracce di colluttazione.

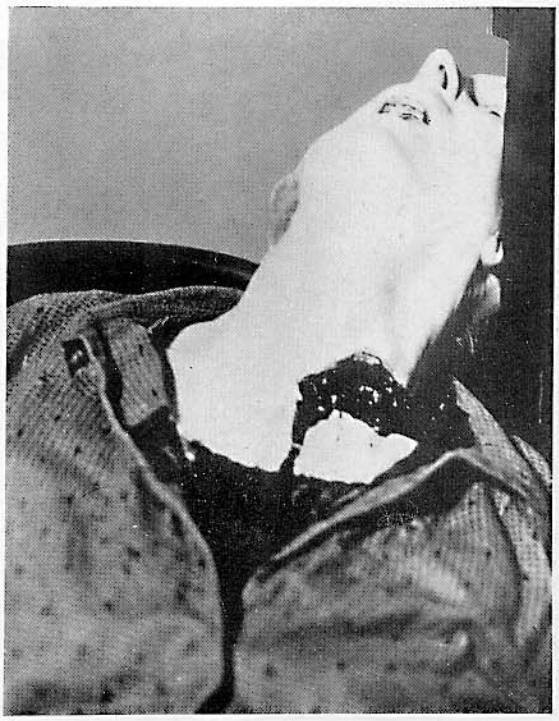

Fig. 5

Figg. 6a e b (w). Suicidio mediante ferita crociata al collo inferta con un rasoio

Un altro caso del genere fu da noi osservato nel 1946. La vittima, di circa 60 anni, fu rinvenuta cadavere nella propria abitazione. Accanto al cadavere dissanguato giaceva un rasoio molto insanguinato. Nella regione anteriore del collo si rilevava una ferita crociata, abbastanza simmetrica; di cm 6×6, approfondentesi fino alla laringe. Epiglottide e parete posteriore della faringe integre. Bordi delle ferite lisci, netti e ecchimotici. Al centro dell'avambraccio sinistro una ferita da taglio lunga 12 cm con bordi lisci estendentesi fino al palmo della mano. Quest'ultima era stata rosa notevolmente da ratti. Nei bronchi muco sanguigno. Vasi del collo integri. Sezionata soltanto la parete faringea anteriore, dal margine della lingua all'epiglottide; bordi della ferita lisci. Sangue inspirato nei polmoni. Nello stomaco scarsa quantità di sangue deglutito.

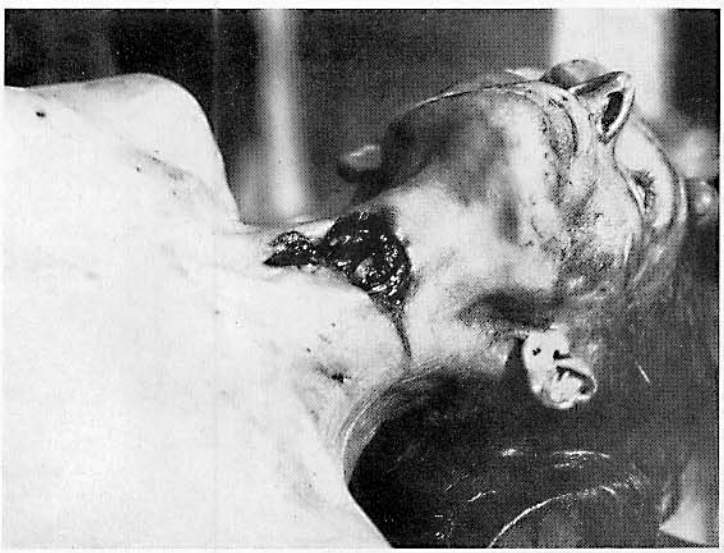

Fig. 6 a

Fig. 6 b

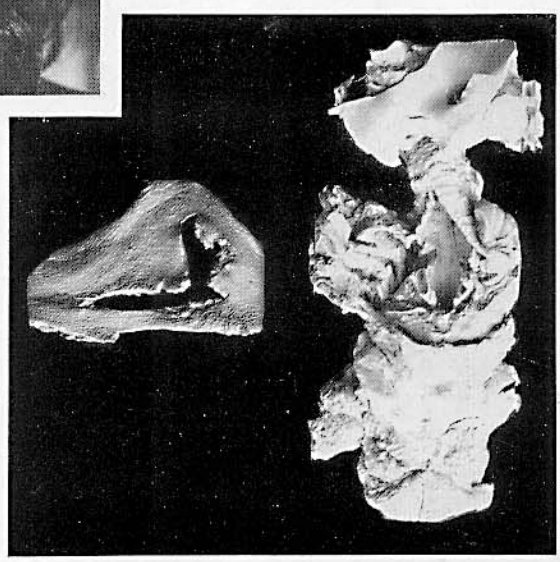

Fig. 7 a

Fig. 7 b

Figg. 7a-b-c-d-e-f-g-h-i-j (w). Suicidio e omicidio di più membri della famiglia

Il marito dapprima commise l'uxoricidio mediante colpi di rasoio alla gola. Il cadavere della moglie venne rinvenuto sul pavimento della propria abitazione; alle mani tipiche lesioni da difesa a forma di muso di pesce. Poi l'uomo tentò di impiccarsi, ma la corda si ruppe. Successivamente fece salire in casa i suoi due figli che erano in strada e li uccise allo stesso modo. Particolarmente interessanti erano le ferite da taglio al *dorso* della mano destra riportate da uno dei figli nell'atto di difendersi e la sede sui generis della ferita al collo, completamente fuori del comune. Dopo il triplice omicidio l'uomo si annegò, nudo, dopo essersi reciso il collo, nella vasca da bagno.

Cfr. a tal proposito F.J. Holzer [19], il quale comunicò un caso in cui il soggetto si annegò, vestito (si era tolto solo le scarpe), in una vasca da bagno che era stata riposta in soffitta. E' istruttivo anche il caso da lui descritto in cui il soggetto si colpì al capo con una accetta e infine si annegò.

Fig. 7c

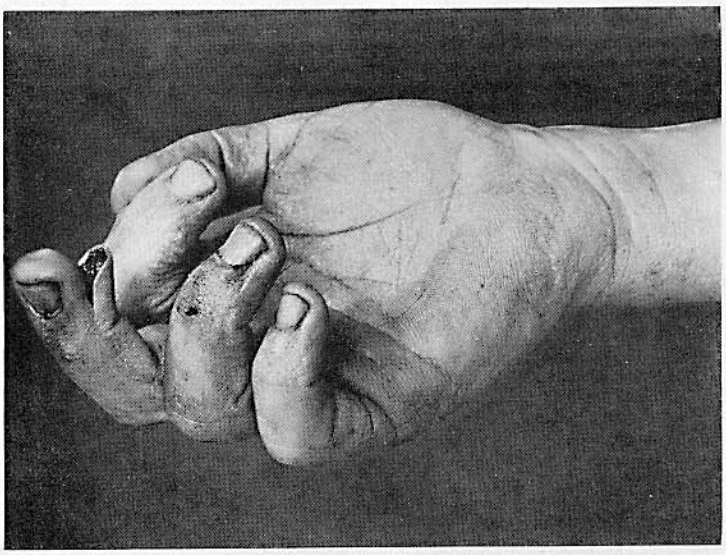

Fig. 7d

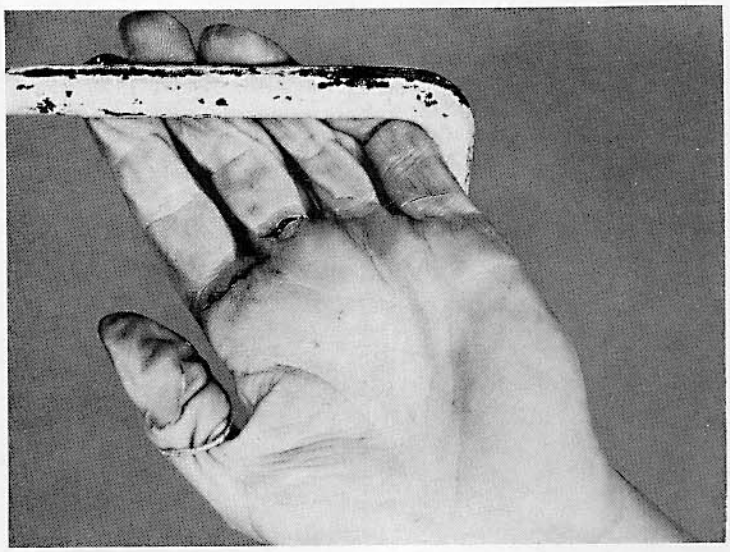

Fig. 7e

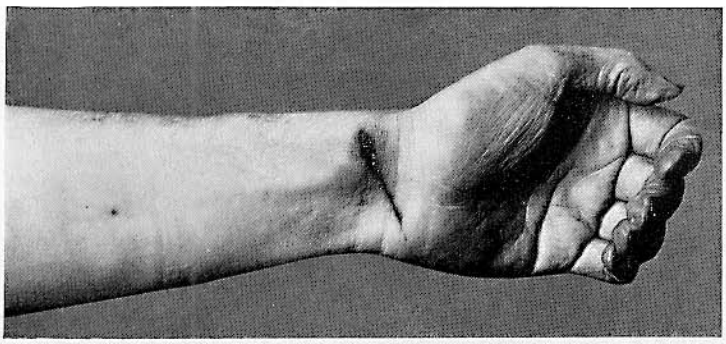

Fig. 7f

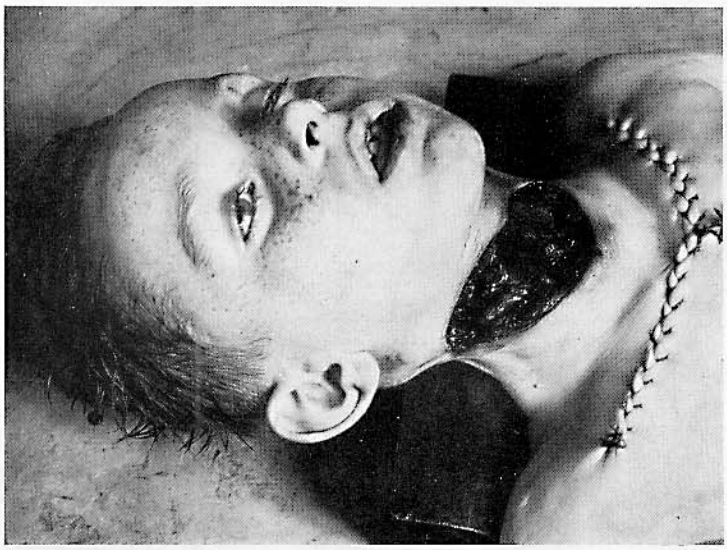

Fig. 7g

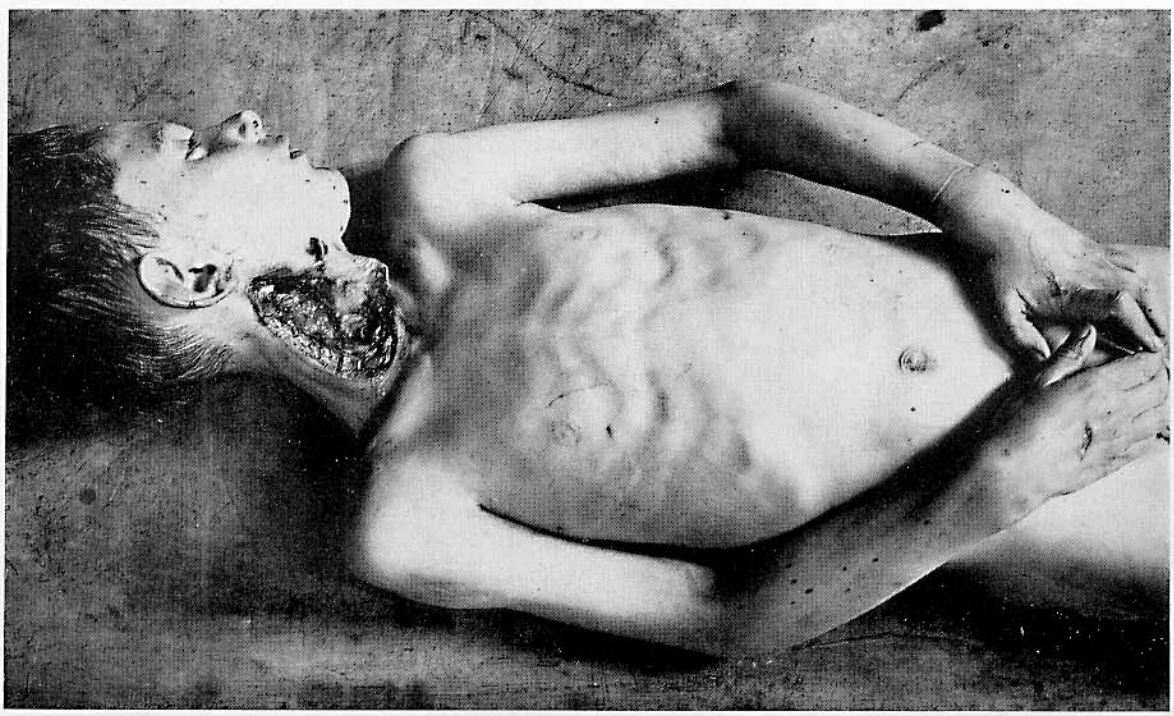

Fig. 7h



Fig. 7i

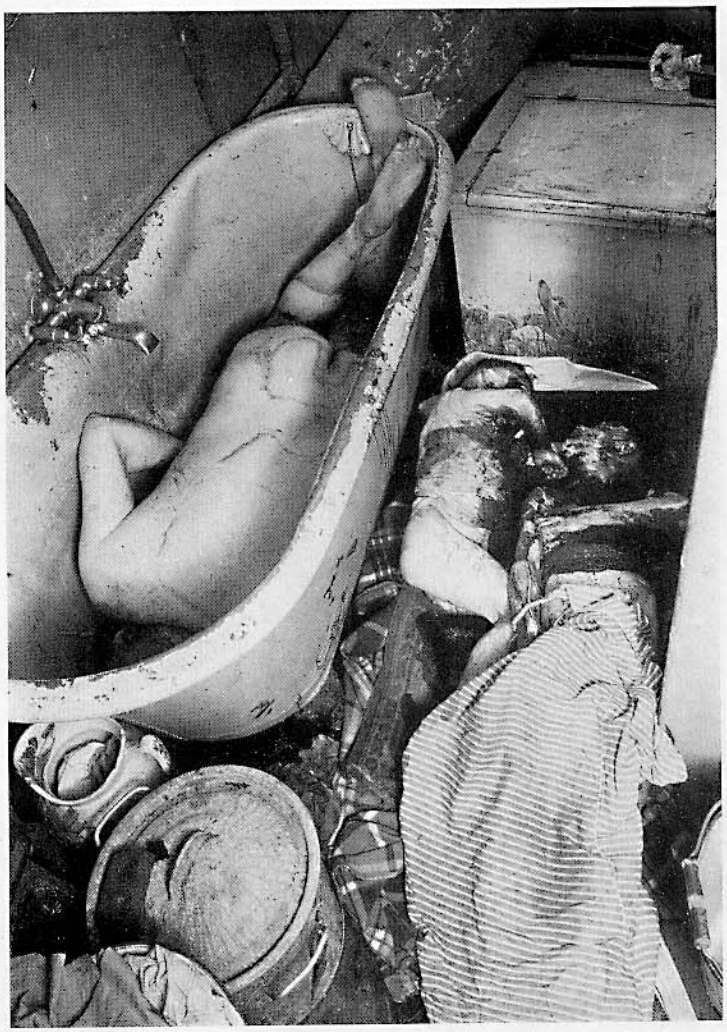

Fig. 7j

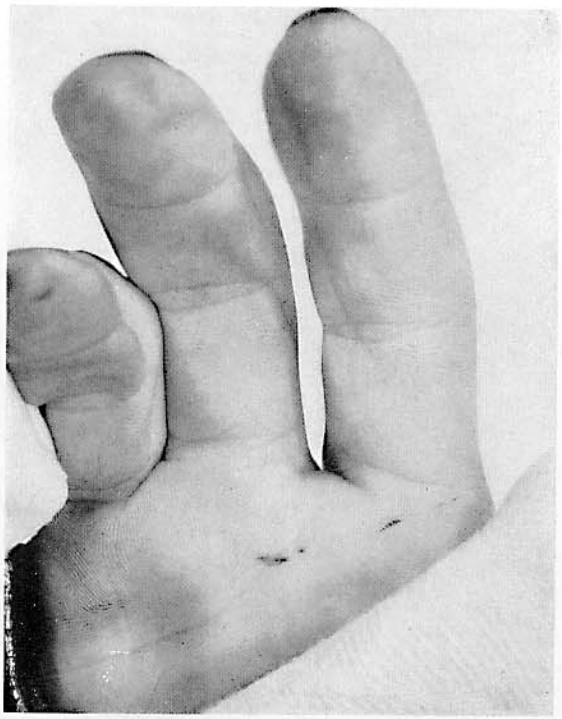

Fig. 8 a

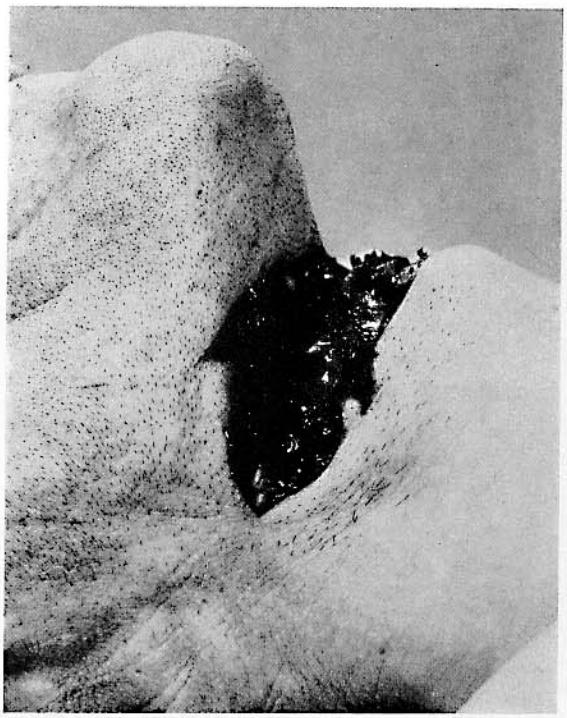

Fig. 8 b

Fig. 8 c

Figg. 8ab-c (P). Suicidio mediante rasoiata al collo

Esecuzione in stato di emotività. Non tagli di prova. Inizialmente incolpati altri membri della famiglia. Nella mano destra del suicida erano tuttavia rilevabili piccole incisioni prodottesi nello stringere il rasoio (esame con lente a luce incidente).

Si rilevi nella figura *c* la perdita di sostanza a cuneo, spesso mostruosa nelle ferite al collo, causata da due fattori: a) la retrazione vitale della muscolatura e b) l'ulteriore accorciamento causato dalla rigidità cadaverica. Il muscolo sezionato, venendo meno il contrasto degli antagonisti, può esser sede di contrazione massiva. Per effetto della contrazione non inibita dei muscoli della nuca che a loro volta non vengono più contrastati dai muscoli anteriori del collo, si determina spesso, se il cadavere giace sul fianco una spiccata iperestensione del capo. In tal modo si manifesta nettamente la forma a cuneo, spesso straordinaria, della perdita di sostanza.

Figg. 9a-b-c-d-e-f-g-h-i (w). Matricidio con un rasoio di una 75enne da parte della figlia schizofrenica

a Arma del delitto;

b e *c* All'autopsia furono rilevate macchie ipostatiche sfumate; notevole scarsezza di sangue anche nell'ambito della ferita;

d e *e* Guide inzuppate di sangue e pavimento sporco di esso, nella camera;

f Ripresa da vicino della pozza di sangue con spruzzi di esso, nettamente visibili, in tutte le direzioni;

g Spruzzi e macchie di sangue sul pavimento del corridoio e della camera, sulle pareti e sulle porte.

h Spruzzi di sangue sulla porta della cucina (porta destra della figura *g*);

i Tracce di sangue sul lato interno della porta della camera, sul riquadro e sulla parete.

In regione cervicale anteriore una ferita beante fino alla largezza di 8,7 cm, lunga 16,2 cm iniziante all'altezza dello sternocleidomastoideo sinistro e decorrente verso destra in alto. Epiglottide staccata dalla laringe. Sul lato sinistro del collo 3 lembi cutanei, uno distante 7 cm dall'apice del mento e lungo 3 cm, un altro distante 8 cm e lungo 4,5 cm. Tra l'apice del mento e il primo lembo, 6 incisioni nell'ambito del bordo sinistro della ferita, estendentesi fino a 3 cm, sulla cute del collo. Tra il primo e il secondo lembo cutaneo a sinistra, 4 incisioni nel bordo della ferita; a destra una. Sotto il terzo lembo a sinistra una ferita da taglio lunga 2 cm circa. Tutte le incisioni, lunghe da 1 a 4 cm, divenivano sempre più superficiali nel loro decorso. Sternocleidomastoideo destro e muscoli cervicali anteriori sezionati. Carotidi indenni. Giugulare destra e arteria tiroidea destra recise. Aspirazione di sangue. Frattura del corno tiroideo sinistro. In laringe 2 incisioni lunghe cm 1,7. Sul lato destro 3 incisioni superficiali lunghe fino a 0,9 cm. Nella colonna cervicale 4 incisioni orizzontali, lunghe da 3 a 0,6 cm. Corpi vertebrali sezionati. Assenza di lesioni da difesa.

L'omicida presentava una profonda ferita da taglio tra pollice e indice destri nonchè un'altra superficiale sulla falange media dell'anulare sinistro: manifestamente causate dal rasoio. Tutte le altre lesioni erano costituite da sgraffi superficiali.

La ferite da taglio multiple e profonde in varie direzioni, quali quelle qui illustrate, caratterizzano l'omicidio perpetrato da soggetti operanti in condizioni emotive abnormi. La perseveranza nel ferire nello stesso ambito, se la zona dilaniata è estesa, induce l'esperto a sospettare l'opera di uno schizofrenico, già alla semplice ispezione.



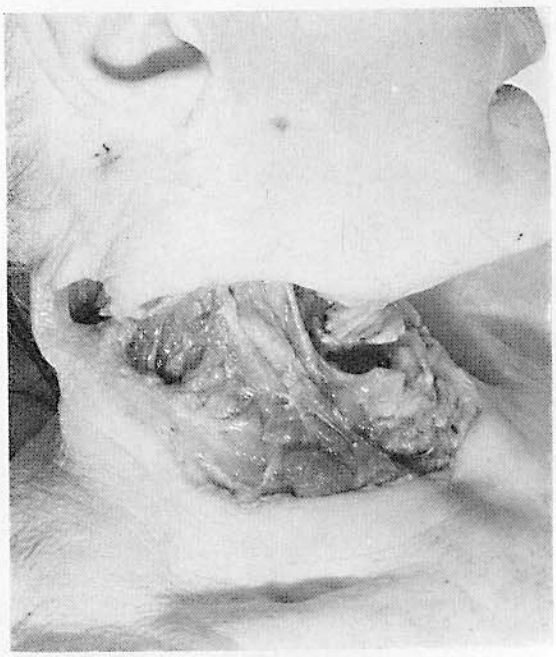

Figg. 9a-b-c (dall'alto verso il basso)



Fig. 9 d



Fig. 9 e

Fig. 9 f

Fig. 9 g



Fig. 9 h

Fig. 9 i

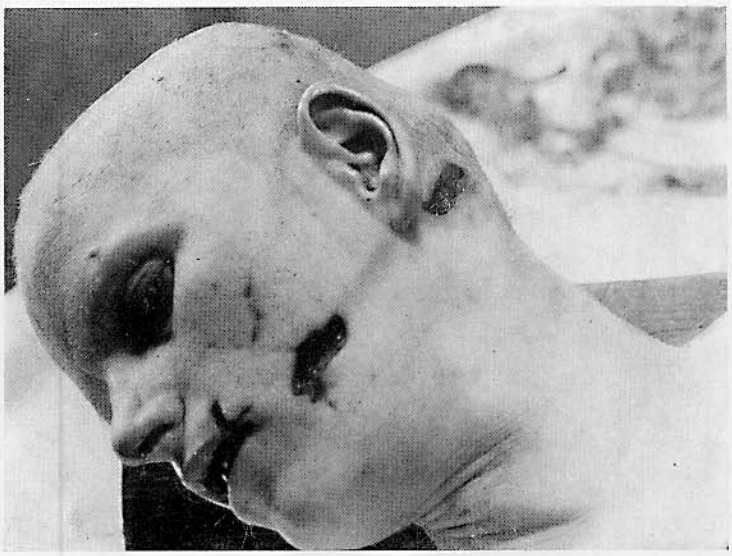

Fig. 10 a

Figg. 10a-b-c-d (w). Lesioni da difesa

Donna di 32 anni. Omicidio «tranviario». Ferita da punta alla metà sinistra del labbro superiore, penetrante nella mascella. Ferita trasfossa alla metà sinistra del viso, superficiale, con direzione antero-posteriore, tra cute e mandibola. Esternamente al capezzolo sinistro, una ferita da punta penetrante fino al cavo ascellare con decorso lungo la parete toracica, nell'ambito del tessuto adiposo, che tuttavia non aveva leso alcun grosso vaso. Al viso, vari graffi, probabilmente causati dal tappamento della bocca da parte dell'omicida.

Si rilevino le lesioni ad ambedue le mani causate dall'afferramento. Sul lato volare della mano destra furono osservate due incisioni, l'una decorrente obliquamente lungo il palmo dal mignolo fino al pollice, all'altezza dei tendini dei flessori, l'altra, superficiale, più prossima alle dita. Alla mano sinistra, sulla faccia volare delle dita, specie del pollice e dell'indice, erano visibili tipiche incisioni a muso di pesce nonchè una ferita da taglio lunga 4 cm sul lato flessorio del polso, lesione analoga a quelle tipiche dei suicidi; era infatti superficialissima perchè raggiungeva solo il tessuto adiposo sottocutaneo; brandellini cutanei ai bordi. Evidentemente la donna aveva afferrato il coltello con ambedue le mani e successivamente esso le venne violentemente strappato.

Varie ferite contuse all'occipite. Estesa frattura comminuta dello occipitale, specie a sinistra, a cerniera. Frattura dell'omero sinistro. Le fratture del cranio e dell'omero erano state manifestamente causate dall'investimento da parte del tram. La donna morì in conseguenza del grave traumatismo encefalico derivante e della imponente aspirazione di sangue.

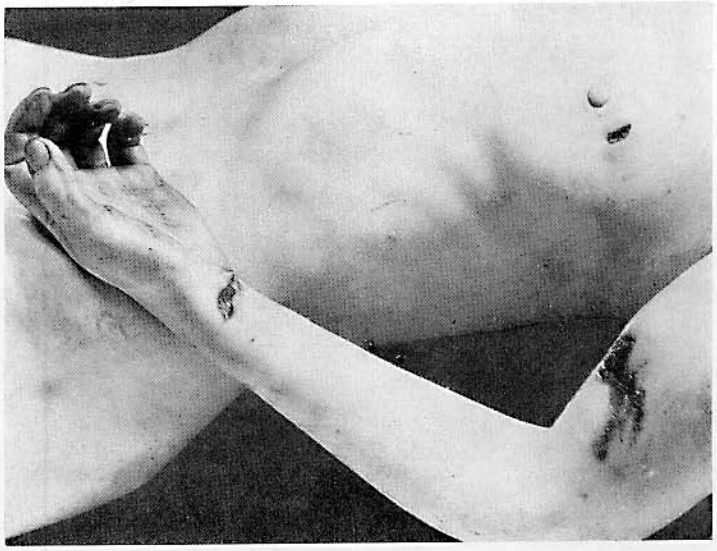

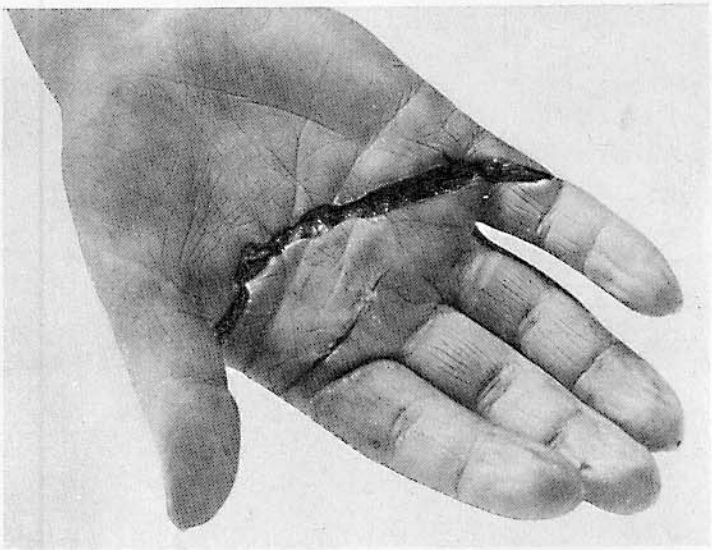

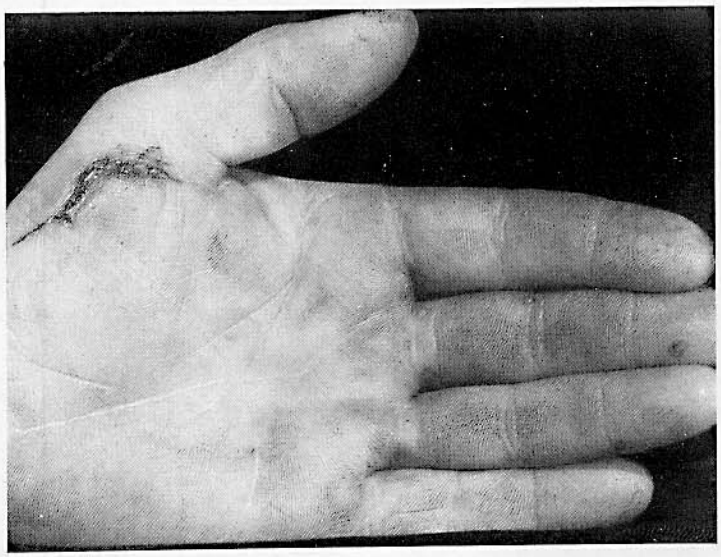

Fig. 10 b-c-d (dall'alto verso il basso)

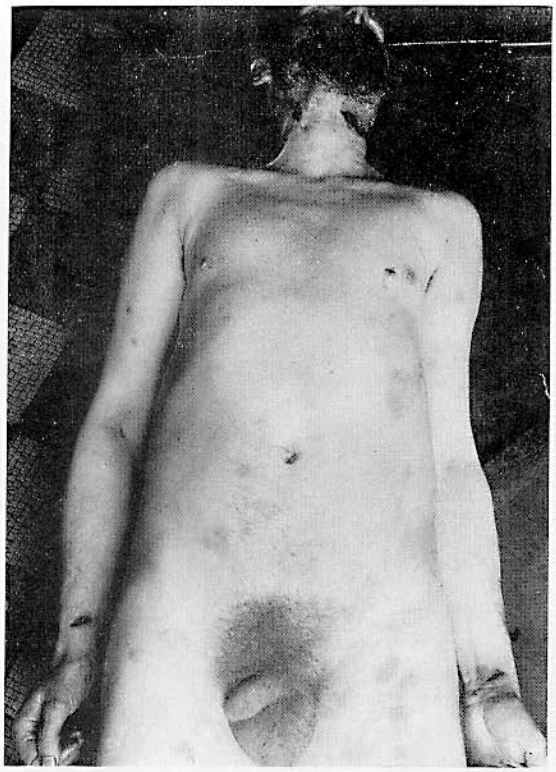

Fig. 11 a

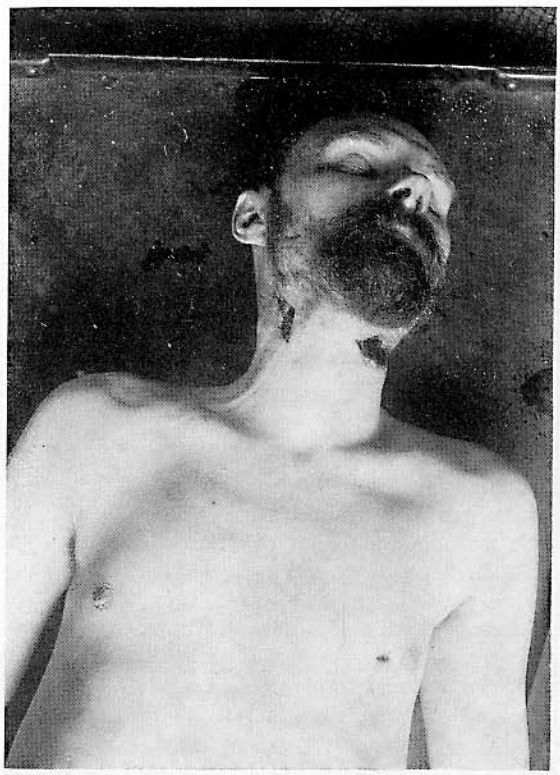

Fig. 11 b

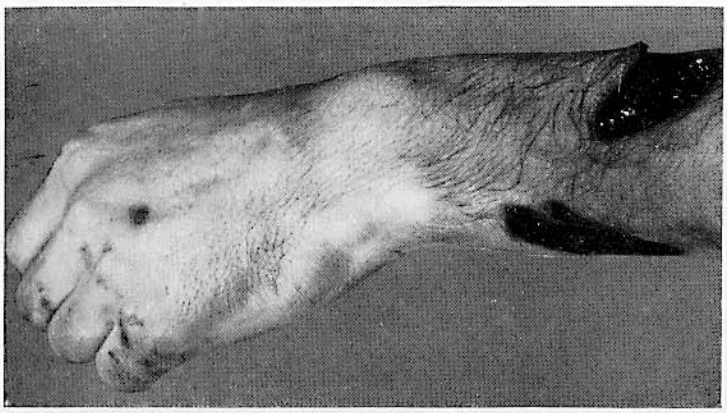

Fig. 12

Figg. 11 a e b (W). Ferite da rasoio in regione carotidea destra e sinistra. Ferita da punta in regione precordiale tra 4ª e 5ª costola con un bisturi. (Ginecologo)

Ferite da taglio in regione radiale destra e sinistra causate da rasoio con direzione tipica; a sinistra, dal lato radiale prossimalmente al lato ulnare distalmente; a destra in senso inverso. Le ecchimosi multiple superficiali al torace e alle braccia non vennero spiegate. Tentativi di rianimazione? Suicidio.

Fig. 12 (P). Lesioni da difesa in un caso di omicidio a coltellate

La resezione dal lato radiale era straordinariamente ampia ed atipica, inoltre, per sede.

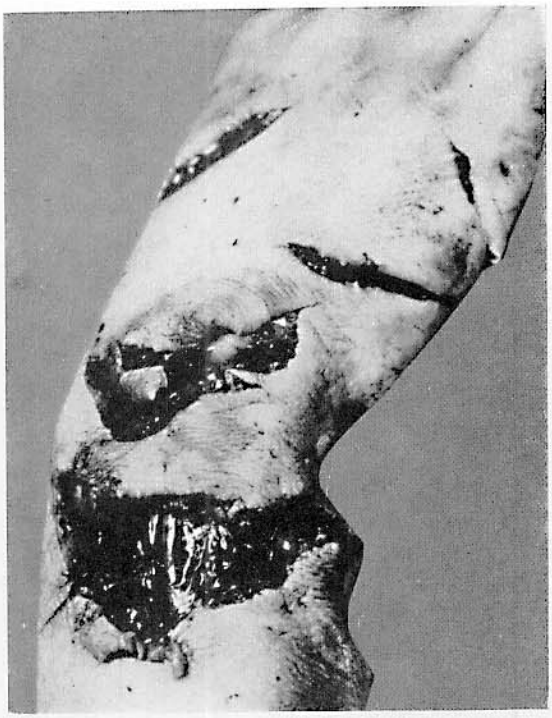

Fig. 13

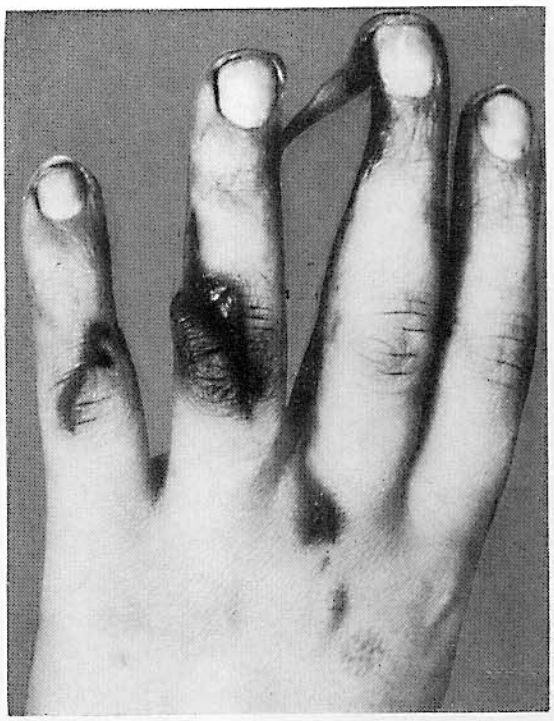

Fig. 14

Fig. 15

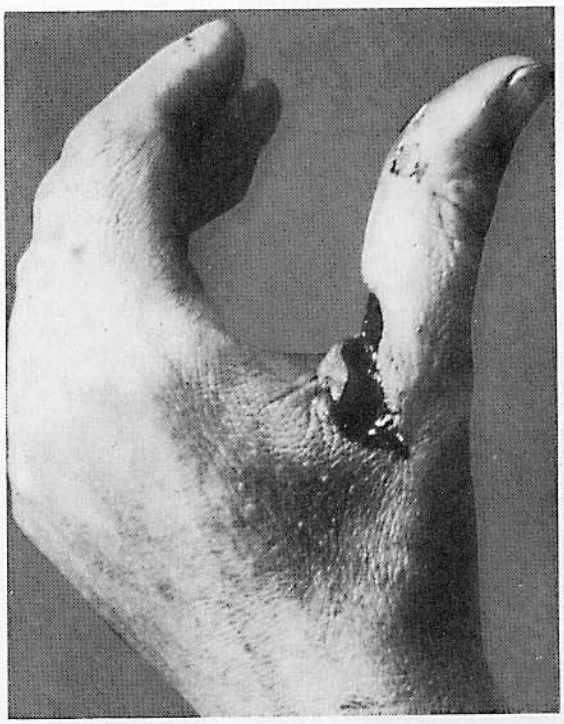

Fig. 16

Fig. 13 (P). Uxoricidio a coltellate. Lesioni da difesa alla mano destra

Fig. 14 (P). Omicidio dell'amante mediante recisione del collo. Lesioni da difesa. Suicidio dell'omicida con lo stesso mezzo.

Figg. 15 e 16 (P). Omicidio mediante ferita da punta al collo. Lesioni da difesa.

Fig. 17 a

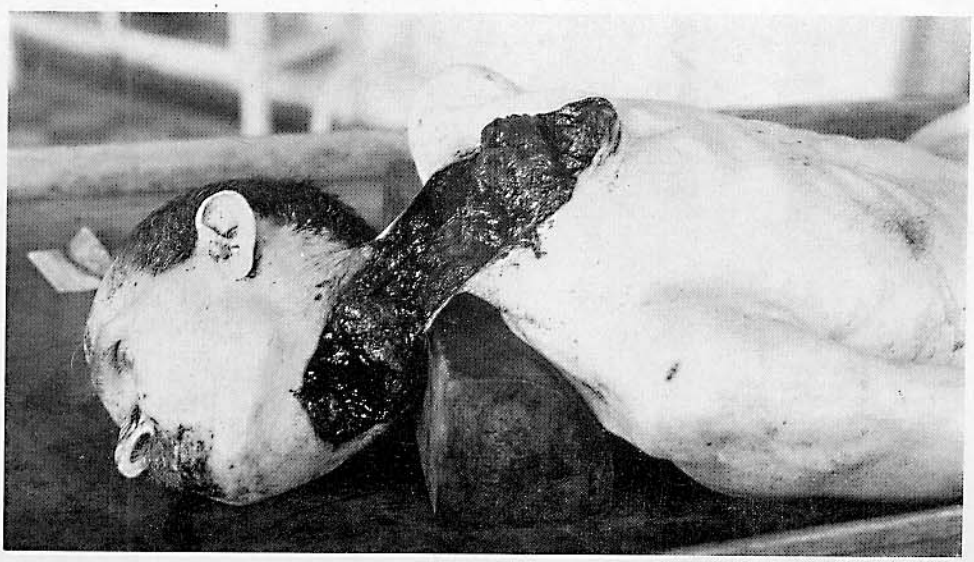

Fig. 17 b



Fig. 17c

Figg. 17a-b-c (w). Uxoricidio, compiuto manifestamente nel sonno, con un semplice coltello da tavola; il collo venne sezionato con un «tiro» insieme alla colonna cervicale, tra 5ª e 6ª vertebra, per cui il capo rimase sospeso al corpo trattenuto unicamente da un lembo nucale largo 10 cm

Recisione del collo; a destra 5,5 cm, a sinistra 6 cm sotto l' orecchio; anteriormente 5 cm sotto il mento. Tutte le parti molli del collo sezionate nettamente. Ponte cutaneo alla nuca lungo 8 cm. Inferiormente a questa vasta ferita da taglio, in regione cervicale anteriore, un'altra, parallela, di 1,5 cm e alquanto più in basso ancora una terza, superficiale, lunga 6 cm. Scarsissima inspirazione di sangue. Copioso dissanguamento.

La moglie dopo il delitto aveva ripulito il sangue con strofinacci asciutti risciaquandoli poi più volte. Poi con un coltello si procurò incisioni superficiali al collo e ai polsi, si accostò alla cucina sulla quale pose uno stiletto ed aprì il rubinetto del gas. Il sangue fuoruscente dalle ferite procuratesi zampillò verso la cucina e intorno ad essa. L'odore del gas allarmò i vicini i quali penetrarono nell'abitazione. La donna fu rinvenuta senza coscienza e morì malgrado l'intervento medico (respirazione artificiale, ecc.) 3–4 giorni dopo in ospedale per polmonite.

Il marito era tetraplegico (osteoporosi della colonna vertebrale con paralisi trasversa); in condizioni di estrema indigenza, abbisognava di costante assistenza. La moglie pertanto era afflitta da notevoli sofferenze psichiche ed il suo sistema nervoso era tremendamente logorato. Delitto commesso in stato depressivo climaterico.

Fig. 18 a

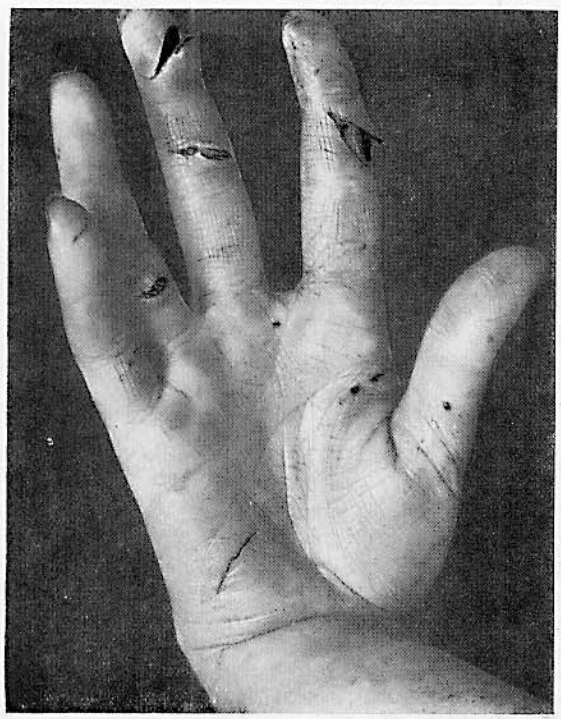

Fig. 18 b

Figg. 18 a e b (w). Uccisa dal marito, a letto, mediante recisione del collo. Cadavere giacente vestito nel letto. Mani giunte; su di esse tipiche lesioni da difesa

Spessissimo l'omicida pone la sua vittima sul catafalco; congiunge le sue mani, a volte dopo averla vestita o aver ricomposto i suoi indumenti (cfr. H. VON HENTIG, [188]. Più volte furono osservate vittime adornate di fiori o di oggetti sacri (immagini di santi, ecc.). Gli omicidi che si comportano in tal modo sono in genere psichicamente tarati.

Fig. 19 a

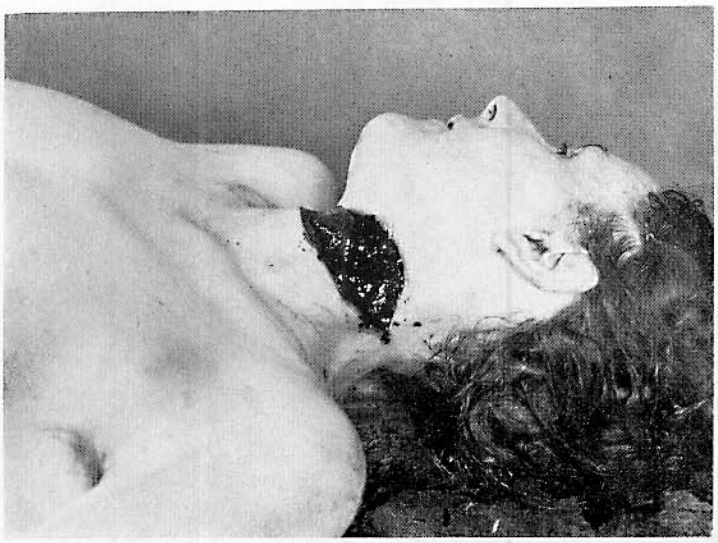



Fig. 19 b

Fig. 20

Figg. 19a e b (w). Omicidio dell'amante per strada dopo un litigio per motivi di gelosia

Collo sezionato a sinistra con un piccolo temperino. Dopo il delitto, tentato suicidio. Vittima una ragazza di 19anni, omicida un macellaio. Dal decorso della ferita si potrebbe benissimo pensare anche ad un suicidio. L'assenza di incisione di prova rende tuttavia più verosimile l'ipotesi dell'omicidio. L'omicida confessò.

Fig. 20 (w). Suicidio mediante recisione della gola con un coltello da pane

Bordi della ferita notevolmente beanti. Particolarmente netto è qui l'aspetto cuneiforme della lesione già menzionata nella figura 7. Il soggetto di 24anni fu rinvenuto cadavere in casa con la gola recisa.

Fig. 21

Fig. 21 (P). Recisione del collo. Pare essersi trattato di omicidio per desiderio

Figg. 22a-b-c-d (P). Suicidio mediante recisione del collo (dopo omicidio con lo stesso mezzo dei tre figli)

Due bambini poterono venir fotografati.

Fig. 23 (P). Omicidio mediante recisione del collo

Fig. 22 a

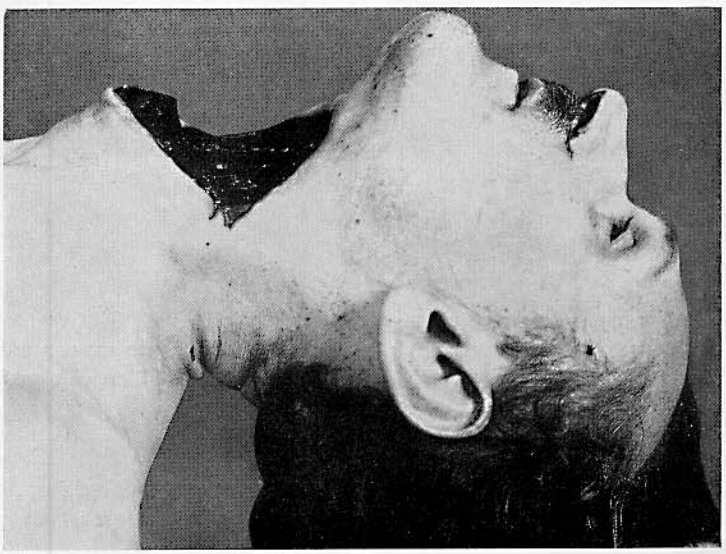

Fig. 22 b

Fig. 22 c

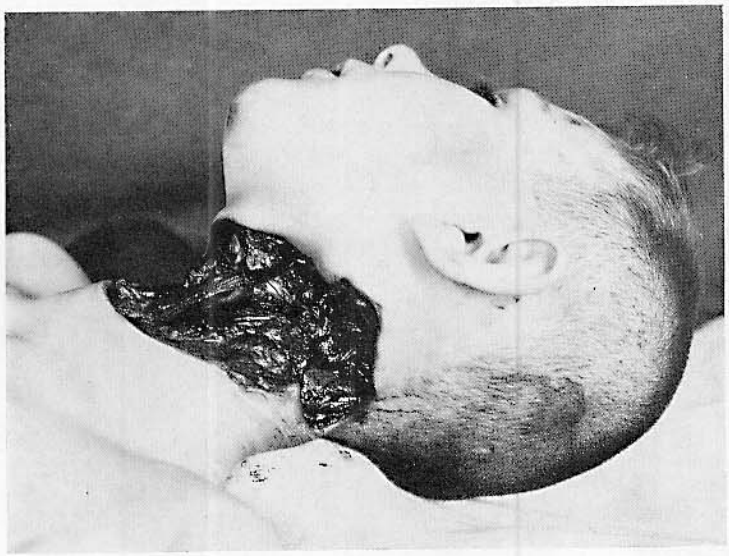

Fig. 22 d

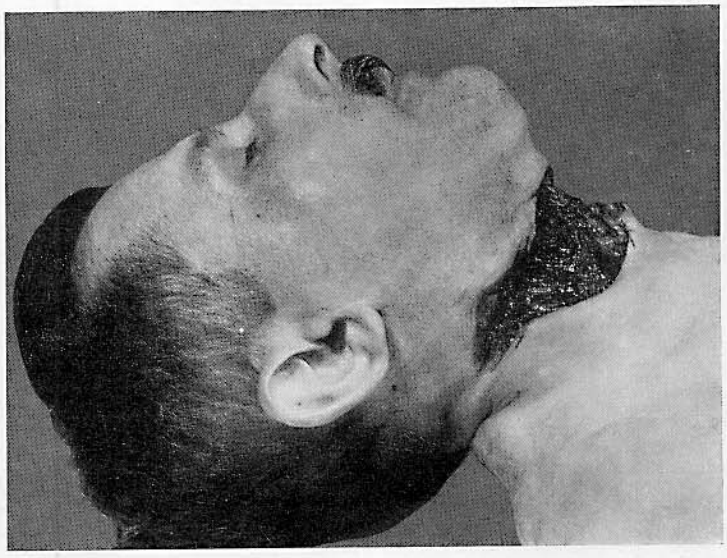

Fig. 23

Fig. 24

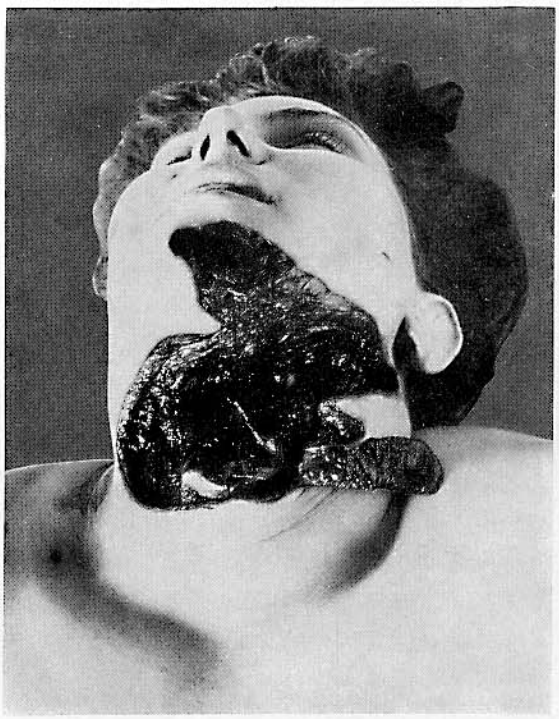

Fig. 25

Fig 26 a

Fig. 26 b

Fig. 24 (P). Suicidio mediante recisione del collo (dopo l'omicidio dell'amante con lo stesso sistema). Assenza di incisioni di prova!

Fig. 25 (P). Omicidio mediante recisione del collo

L'apparente decorso arcuato della ferita è solo simulato. Si tratta di una sezione del collo decorrente dall'alto verso il basso e approfondentesi obliquamente, per cui simula una incisione circolare. La incisione con decorso obliquo in profondità simula una forma spiccatamente circolare specie all'altezza dei muscoli della gamba (sura). Nelle recisioni del collo, la

retrazione muscolare che ha luogo in momenti diversi durante la sezione, può anche simulare una forma «a scalini» della ferita.

Figg. 26a e b (P). Recisione del collo e impiccamento. Suicidio?

Cfr. il lavoro di F. REUTER [22], Suicidio o omicidio mediante recisione del collo, in cui viene descritta una ferita assai prossima alla mandibola, estendentesi parzialmente sulle branche di essa, la quale, com'è noto, parla a favore dell'omicidio (V. anche B. MUELLER, [23]).

Fig. 27 (P). Omicidio mediante tre profonde ferite al collo – oltre a numerose altre ferite da taglio – cui conseguì copiosa emorragia (nel punto dove fu rinvenuto il cadavere) e aspirazione di sangue nelle vie aeree

La morte avvenne per gli effetti di un trauma contusivo con spappolamento della volta cranica, estesa contusione cerebrale e copiosa emorragia dai vasi del cuoio capelluto nonchè dalle ferite del collo. Dalle ferite da taglio ad ambedue le mani fu dedotto che la vittima era ancora in vita allorquando le furono inferte le lesioni al collo. La particolare inflessione di queste fece ritenere che esse fossero state inferte mentre il capo era esteso e notevolmente inclinato a destra, probabilmente in stato di ebrezza alcoolica. Non fu determinata l'alcolemia! Verosimilmente la vittima versava in stato di ebbrezza alcoolica. L'omicida lavorava presso un magazzino. Motivo del delitto: ignoto.

Fig. 28 (P). Omicidio mediante recisione del collo

L'omicida si recò presso la moglie (di 42 anni) da cui viveva separato e la uccise nel lavatoio recidendole il collo. Sul movente del delitto egli sostenne essersi trattato di gelosia motivata dal comportamento della donna. L'uomo, dopo averle chiesto spiegazioni, tentò di indurla a ritornare a convivere con lui. In seguito litigarono. Improvvisamente egli la colpì con un coltello per imballaggi portato seco dal posto di lavoro. Nel corso della lotta ambedue caddero in una tinozza d'acqua. Uscitone, costrinse la moglie in un angolo e l'accoltellò fino ad ucciderla. Secondo la perizia, le inferse 10 ferite da punta e taglio.

Fig. 29 (P). Omicidio mediante recisione del collo

Fig. 27

Fig. 28

Fig. 29

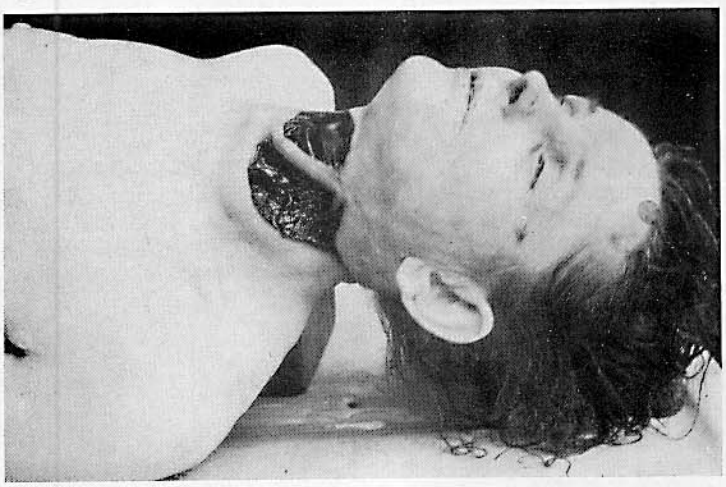

Fig. 30a

Fig. 30b

Figg. 30a e b (w). Rinvenimento di un cadavere col collo reciso (ferite multiple) all'ingresso di una macelleria. Conoscenza occasionale in una sala da ballo. Omicida non identificato

Cfr. sull'argomento K. Berg [20]. Egli riferì sull'omicidio con stupro commesso dal pluriomicida Kürten, documentandolo con la illustrazione di ferite da colpi di forbice, il cui aspetto è presso che uguale a quelle della nostra figura. Vedi anche il lavoro di F. Kipper [21], «Sulla valutazione delle ferite da taglio al collo».

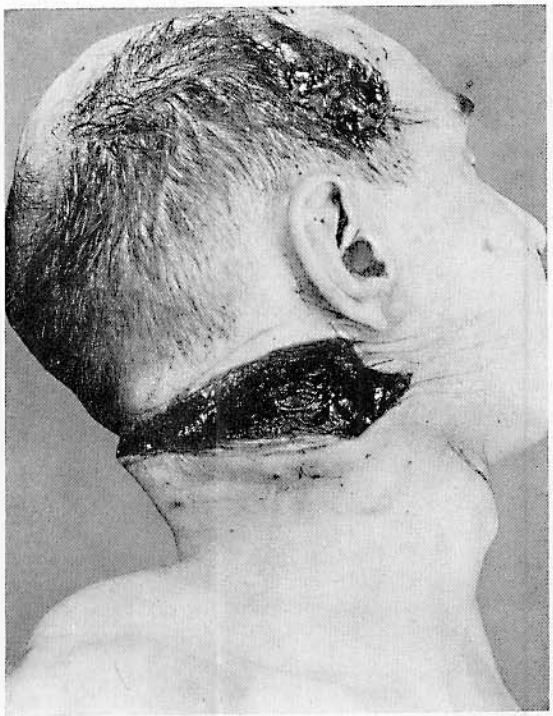

Fig. 31 a

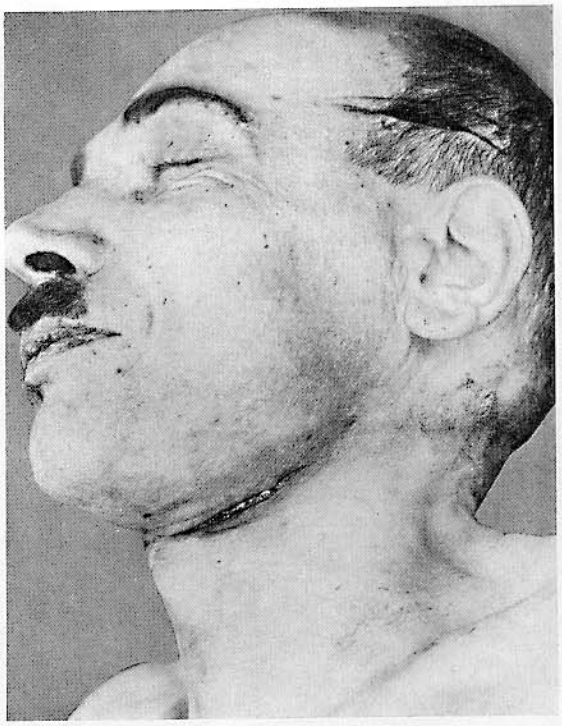

Fig. 31 b



Fig. 31 c

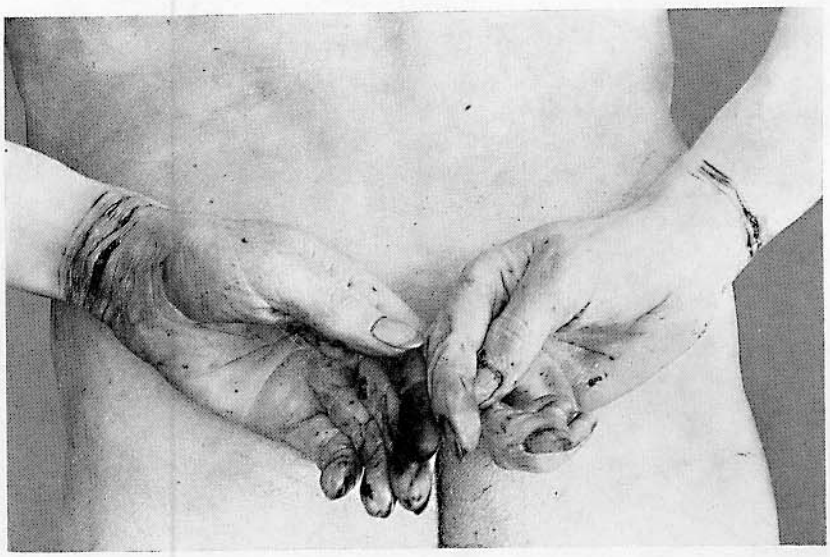

Fig. 31 d

Figg. 31 a-b-c-d (w). Suicidio mediante recisione del collo

Un oste, da tempo considerato «malinconico», sofferente di depressione, fu rinvenuto cadavere nella latrina, chiusa, del suo locale. Ad ambedue le tempie tre sezioni cutanee parallele, arcuate. Al collo una sezione cutanea, a bordi lisci, iniziante sulla linea mediana e abbracciante metà della parte sinistra del collo. In prossimità di essa varie incisioni superficialissime. Ferita assai ampia, notevolmente beante, approfondentesi fino alla colonna vertebrale, con inizio alla nuca a 3 dita trasverse dalla linea mediana e decorrente a destra lungo il collo verso il davanti fino a sotto l'orecchio, con aspetto dentellato. Almeno 7–8 tagli. Incisioni superficiali parallele su ambedue gli avambracci. Ineccepibile suicidio. Ferita nucale particolarmente singolare. L'arma adoperata era un semplice coltello da tavola.

Sul problema della priorità delle ferite si potè solo supporre che quelle in regione nucale fossero state le prime ad essere inferte (copiosa emorragia e spiccato edema dei bordi). Vedi HEINDL: Polizei und Verbrechen (1926), pagg. 114–115; colà è riportata la fig. 31 a.

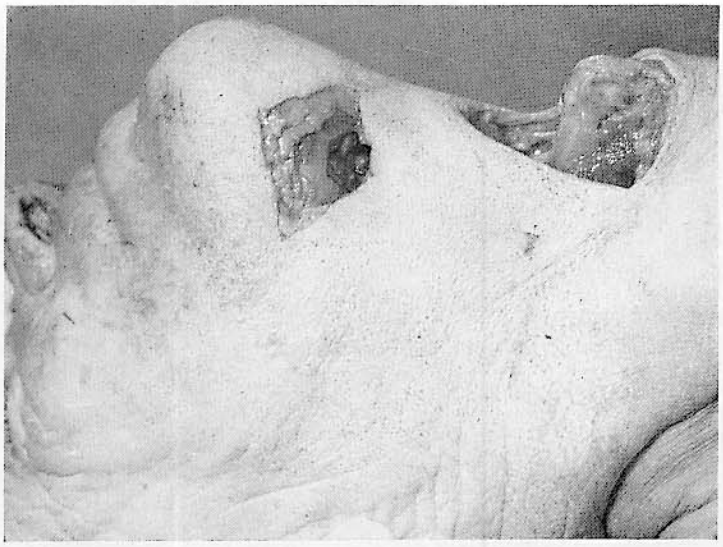

Fig. 32 a

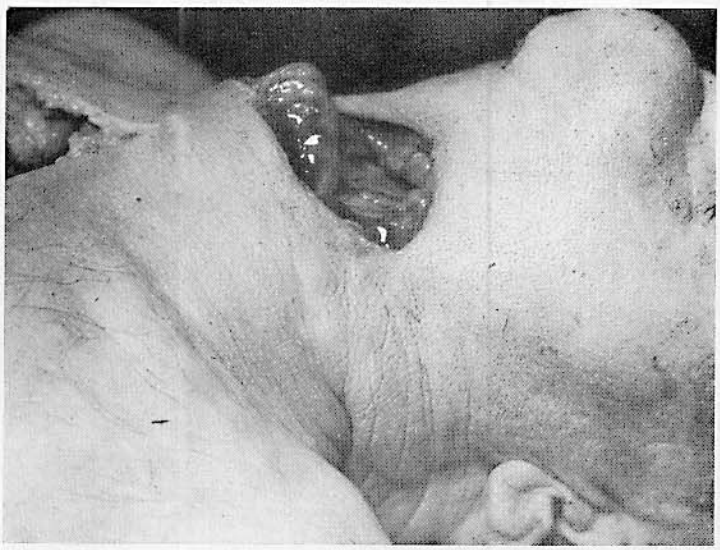

Fig. 32 b

Fig. 32 c

Fig. 32 d

Fig. 32 e

Figg. 32 a-b-c-d-e (P). Annegamento previo stordimento e recisione del collo

Uomo di 53 anni rinvenuto in un canale dopo 3–4 giorni da che era scomparso. Ferite multiple lacero-contuse nell'ambito del cranio e della faccia. Una piccola ferita superficiale da punta sulla metà destra del collo. Collo reciso fino all'esofago. Una ferita da taglio in corrispondenza della emimandibola destra e del collo. Essiccazioni del tipo da sgraffio sulla metà destra del collo. Escoriazioni, specie sulla metà sinistra del collo e del viso. Lesioni da taglio superficiali al pollice sinistro. Tipici polmoni da annegato. Sangue fluido. Residui alimentari nello stomaco. Lieve anemia. Cute da lavandaia alle mani e ai piedi. Una escoriazione all'altezza del ginocchio destro. Aria nel cuore.

L'omicida, un giovane di 20 anni, rilevò che l'uomo – sua futura vittima – aveva del denaro. Egli si recò a casa in bicicletta per prendere un coltello. Poi attese che la vittima uscisse da un locale e sbrigasse qualcosa in una baracca. Poichè la vittima aveva applicato l'antifurto alla sua bicicletta, tagliò le gomme affinchè fosse costretta a percorrere a piedi i 3 km che la separavano da casa. Lungo la strada l'omicida si nascose in un cespuglio aspettando la sua vittima. Quando questa giunse dove egli era in agguato, la colpì al capo con un ramo, grosso circa 5 cm, recidendole poi la gola col coltello; la caricò quindi sulla sua bicicletta, e percorse 1 km per gettarla in acqua.

Fig. 33 a

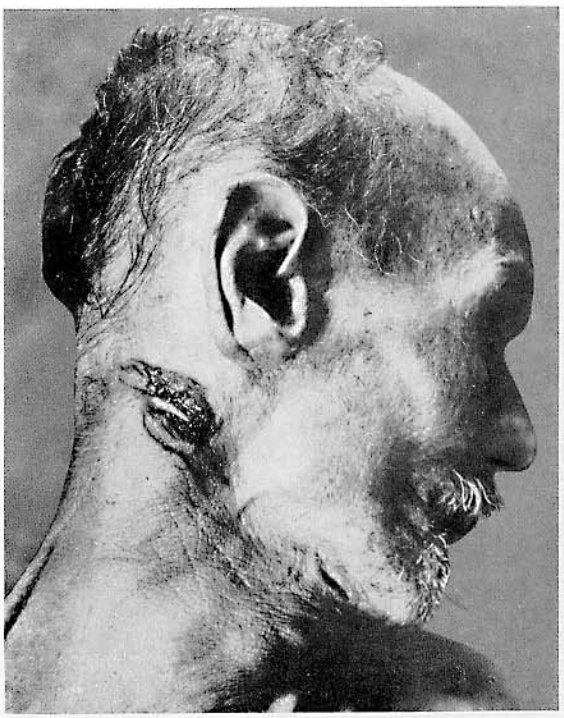

Fig. 33 b

Figg. 33 a e b (P). Suicidio mediante recisione del collo e salto dalla finestra. Tagli «di prova» a destra e a sinistra

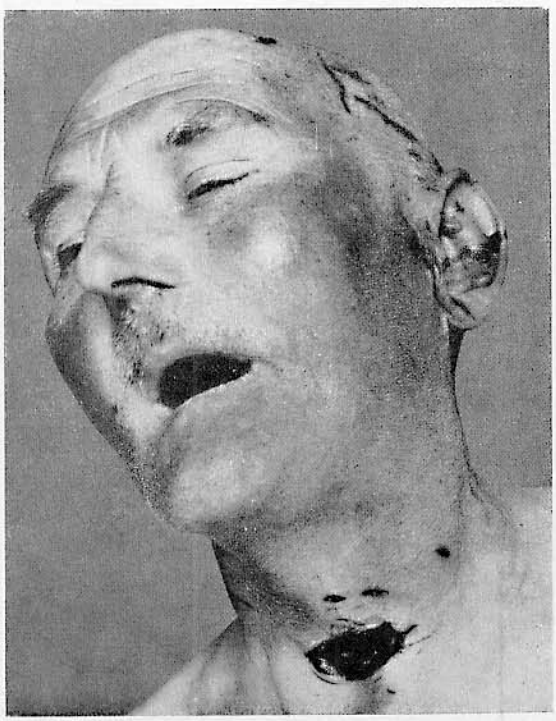

Fig. 34

Fig. 34 (P). Suicidio mediante recisione del collo e salto dalla finestra

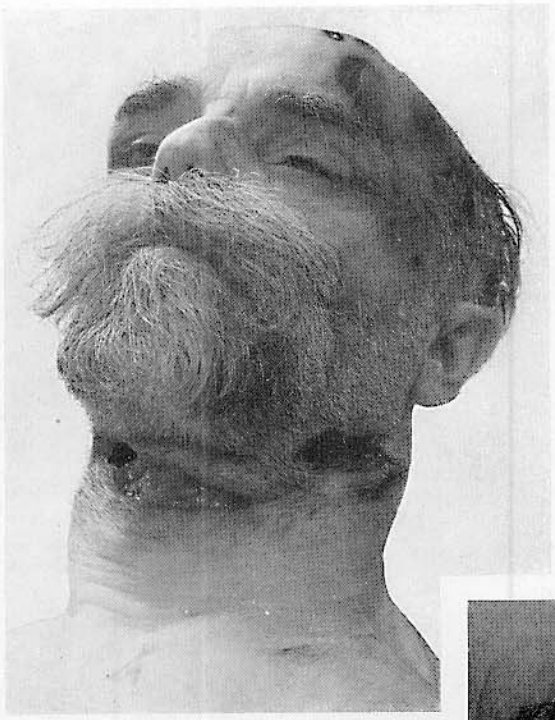

Fig. 35 a

Figg. 35a e b (P). Recisione del collo

Le numerose essiccazioni in regione fronto-temporale sinistra e all'altezza della volta cranica indicano essersi trattato di ferite da calci, vibrati con piede calzato. In tutti i casi in cui il cuoio capelluto presenta ferite contuse e notevole infiltrazione ematica è lecito ritenere che l'omicida abbia successivamente reciso il collo, sia per maggior sicurezza che per affrettare la morte (cfr. H. VON HENTIG [188]).

Fig. 35 b

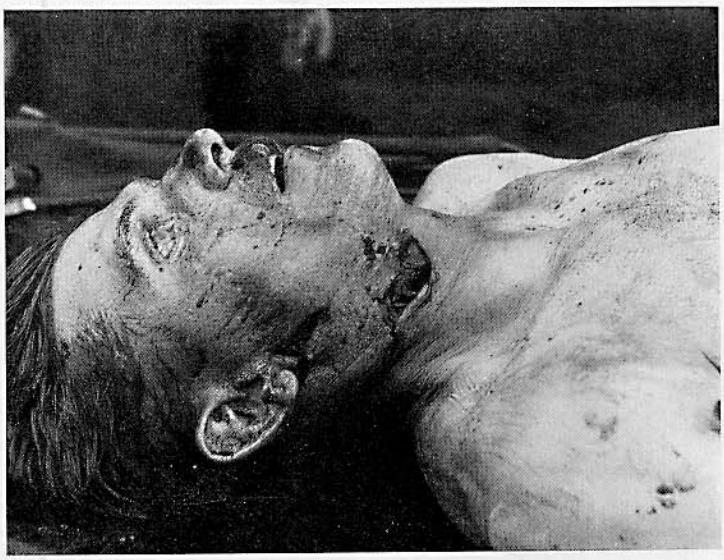

Fig. 36 (P). Omicidio mediante ferite da punta vibrate al collo con coltello. Morte per dissanguamento

Aggressione da tergo o laterale. Nella ricostruzione del delitto ciò appare verosimile per la sede della «gran coda di rondine» (cfr. O. PROKOP [184]).

Fig. 37 a

Figg. 37a-b-c (w). Recisione del collo e avvelenamento con gas. Doppio suicidio di madre e figlio

La madre fu rinvenuta accanto la finestra avvelenata dal gas. Il figlio tentò dapprima di recidersi le carotidi e le radiali con un grosso coltello da tavola affilato di recente. Incisioni superficiali ai polsi; stesso reperto al collo senza lesione nè della laringe nè delle carotidi. Dopo essersi ferito al collo egli si aggirò per la camera (tracce di sangue). Infine morì nella camera piena di gas.
CO dimostrato in ambedue i cadaveri. Caratteristica ed estesa crosta ematica sulla cute all'altezza della scollatura della camicia del figlio. Egli era stato ferito in guerra (lesione midollare con postumi paralitici gravi). Movente: indigenza.



Fig. 37 b

Fig. 37 e

Fig. 38 a

Fig. 38 b

Fig. 38 c

Fig. 39a

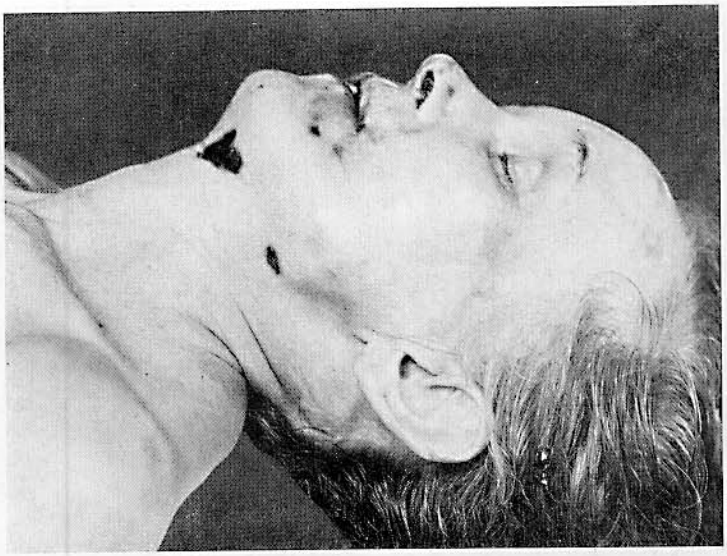

Fig. 39b

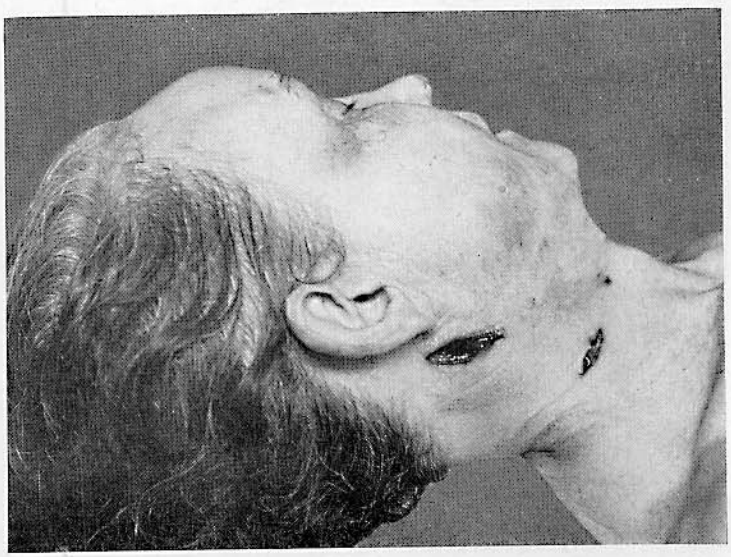

Figg. 38a-b-c (W). Omicidio della fidanzata di 19 anni, gestante, mediante varie ferite da punta inferte con un coltello al collo e al torace, per motivi di gelosia (separazione)?

La vittima fu rinvenuta cadavere in un viale. Al mento e sulla branca destra della mandibola tracce di sgraffi e zone di compressione. Unghiata alla commessura labiale sinistra. Anche sotto il mento, chiazze della grandezza di una lenticchia e strie. All'emitorace sinistro, 9 cm al di sopra del capezzolo e a 7 cm dal cavo ascellare, ferita da punta lunga 2 cm. All'indice sinistro tracce di sgraffi. La ferita penetrava nel polmone sinistro. Nel cavo pleurico sinistro 2,5 litri di sangue. Versamento di sangue coagulato nel pericardio. Lesa pure l'arteria polmonare alla sua radice fino alla parete del ventricolo destro. Intero lobo superiore del polmone sinistro trafisso. Frattura della punta del gran corno sinistro dello ioide. Estese emorragie. Frattura anche del gran corno destro dello ioide. All'altezza dell'angolo mandibolare destro una ferita dentellata, beante fino a 2 cm e lunga 5 cm, estendentesi fino alla faringe. Alla metà sinistra del viso sotto il lobulo dell'orecchio 7 incisioni superficiali, lunghe 2 cm presso l'angolo mandibolare.

Figg. 39a e b (P). Omicidio mediante ferite da punta vibrate al collo con un coltello

«Coda di rondine» nella ferita in basso della figura *b* anteriormente, da cui si deduce assai verosimilmente essersi trattato di un aggressione effettuata dall'avanti o da destra da parte di un destrimane. Ecchimosi ed essiccazioni multiple periorali causate o da pugni o da tappamento della bocca. L'ipotesi dei pugni è la più verosimile poichè furono rilevate anche ecchimosi in regione zigomatica e frontale nonchè all'altezza della branca sinistra della mandibola in prossimità dell'angolo mandibolare.

Fig. 40a

Fig. 40b

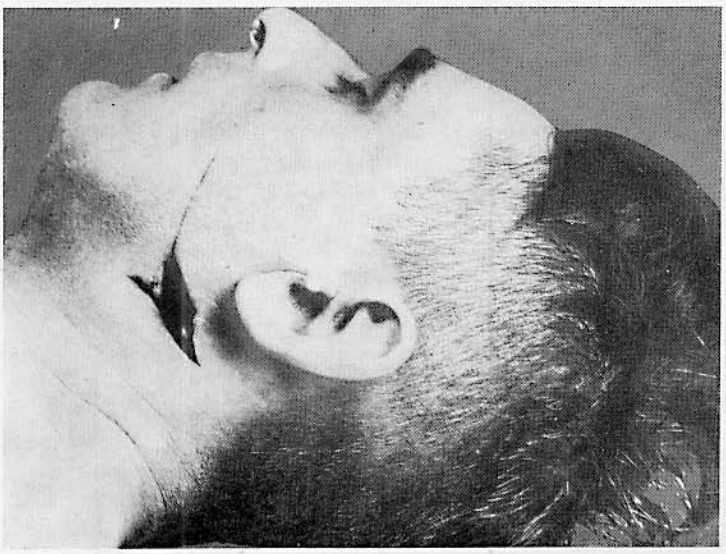

Fig. 41

Fig. 42

Fig. 43

Figg. 40a e b (P). Omicidio mediante ferite da punta alla gola. Morte avvenuta 10 ore dopo. Tracheotomia. Giovane di 17anni

Fig. 41 (P). Omicidio mediante ferite da punta alla gola. Tipica formazione di una «grossa coda di rondine»

Fig. 42 (W). Suicidio mediante ferita da punta alla gola infertasi con un temperino

La ferita penetrò perpendicolarmente nel collo attraversando la trachea e l'esofago. Emorragia riversatasi nello stomaco e nell'intestino. Un litro di sangue nello stomaco. Poichè la ferita era stata inferta al centro del collo non vi fu lesione di grosse arterie. «Coda di rondine» a sinistra.

Fig. 43 (W)

La vittima si gettò da un ponte a scopo suicida riportando gravi fratture e lesioni di organi interni. Tuttavia non morì e tentò, malgrado le sue gravi condizioni, di recidersi il collo con un temperino non affilato. Morte per emorragia interna.



Fig. 44 a

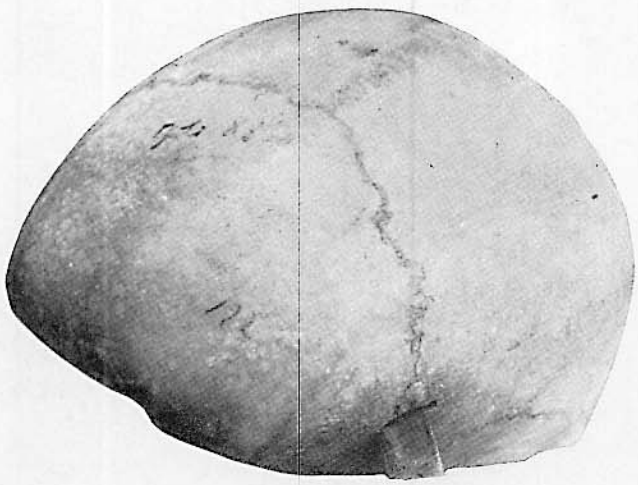

Fig. 44 b

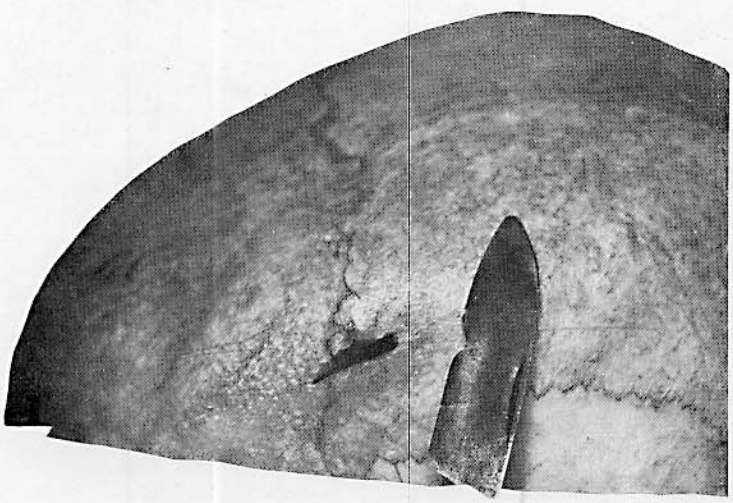

Fig. 45

Fig. 46 a

Fig. 46 b

Figg. 44a e b (W). Ferite da punta della volta cranica

a Volta cranica con ferita da punta di coltello. Tavolato esterno alquanto scalfito; *b* Volta cranica con ferita da punta di coltello. Punta della lama infissa nell'osso.
Vedi anche il lavoro di B. BAYERL [25] «Un raro caso di grave ferita da punta del cranio».

Fig. 45 (W). Volta cranica con ferita da punta di coltello; accanto, la punta dell'arma

Figg. 46a e b (P).

Gli accoltellatori mirano a colpire prevalentemente il cranio, spesso alla cieca. Pure frequenti sono le ferite da punta agli occhi e al collo. Cfr. a tal proposito T. FÖLDESSY [24] sulle ferite da punta dell'encefalo. Nel presente caso l'omicida, in preda ad intensa eccitazione sessuale, richiestone da una ragazza di 16anni, accoltellò la vittima agli occhi. Probabilmente ebrezza patologica.



Fig. 47 a

Figg. 47 b e c

Figg. 47a-b-c (w). Numerose ferite da punta e da taglio

Omicidio a scopo di rapina. La vittima, di 75 anni, fu rinvenuta nel suo salotto 3 giorni dopo il delitto, giacente sul dorso. Numerose ferite da punta e da taglio, al viso e al collo. Il viso era stato reso irriconoscibile da numerose ferite orizzontali e verticali. Nell'abitazione, piena di anticaglie di ogni genere, tutti gli armadi e i bauli erano stati scassinati e rovistati dalle omicida. Le ferite di questo genere debbono indurre a disporre la perizia psichiatrica, anche se questa non è obbligatoria (Paralisi? Stato crepuscolare epilettico?)



Fig. 48 a

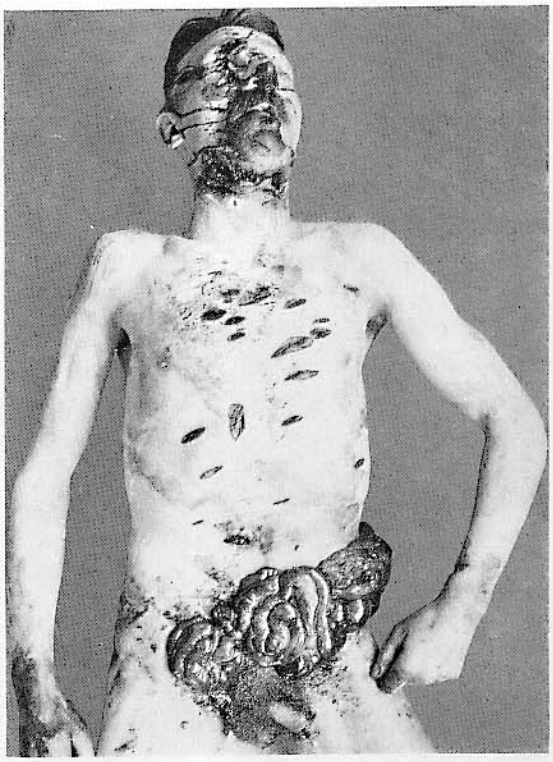

Fig. 48 b

Fig. 48 c

Fig. 48 d

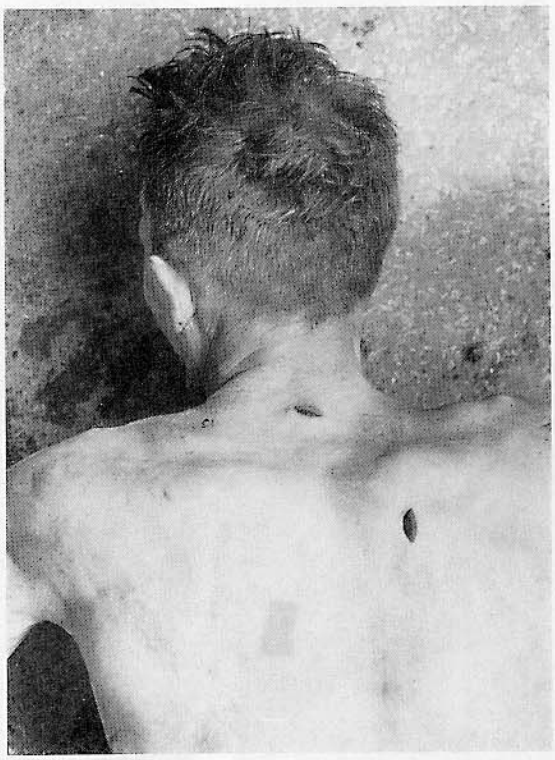

Figg. 48a-b-c-d (w). Omicidio di un 48enne mediante numerose ferite da punta

Omicidio a scopo di rapina. Due garzoni (uno di essi ricoverato in un ospedale psichiatrico) assalirono di sorpresa la vittima in cantina (locale per la pastorizzazione in una fabbrica di birra) e lo assassinarono mediante numerose ferite da punta, irregolarmente distribuite, il che è caratteristico dell'omicidio.

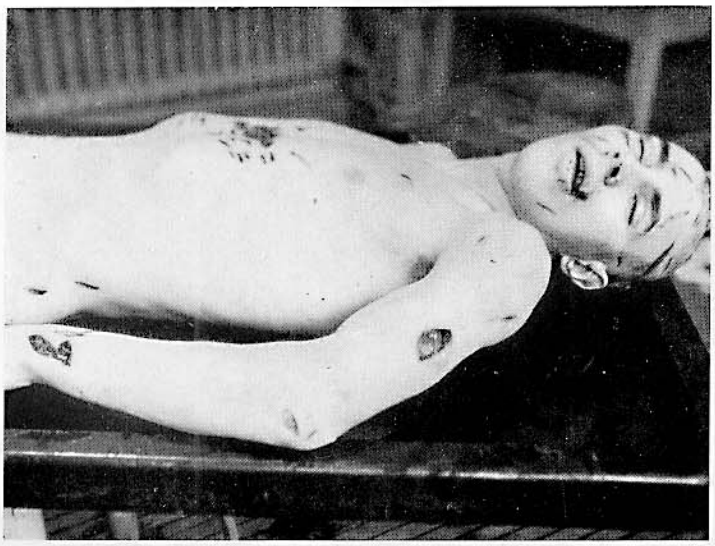

Figg. 49a-b-c-d-e (W). Omicidio mediante numerose ferite da punta (con successivo suicidio dell'omicida). Uomo 26enne. Stato eretistico in traumatizzato cranico

Alla mano e al braccio sinistri lesioni da difesa sotto forma di ferite da punta e taglio. Al dorso, al braccio destro e alle gambe piccole ferite. Nel frontale 3 fori, in uno dei quali era infissa una punta di coltello sporgente di 2 mm verso l'interno. Altra ferita da punta nel temporale sinistro e due altre nel parietale destro. Anche alla base cranica tre fori da ferite da punta. Encefalo leso. Trafissione del diaframma, del pericardio (cuore indenne) e del fegato. Inspirazione di sangue. L'accoltellato, fratello dell'omicida psicopatico, era ricoperto da un lenzuolo bianco e da un guanciale. Il cadavere era completamente nudo.

Fig. 50 (P). Uxoricidio a coltellate in occasione della comparizione per la riconciliazione

Fig. 51 (P). Uxoricidio a coltellate (coltello con un solo taglio)

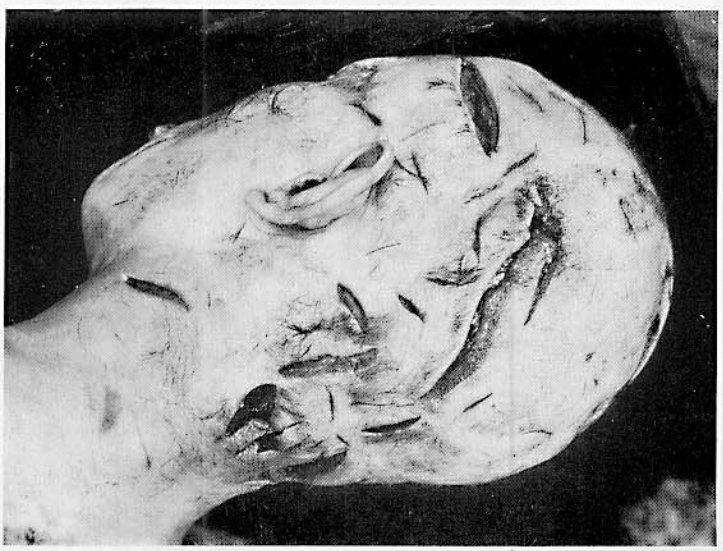

Figg. 49a-b-c (dall'alto verso il basso)

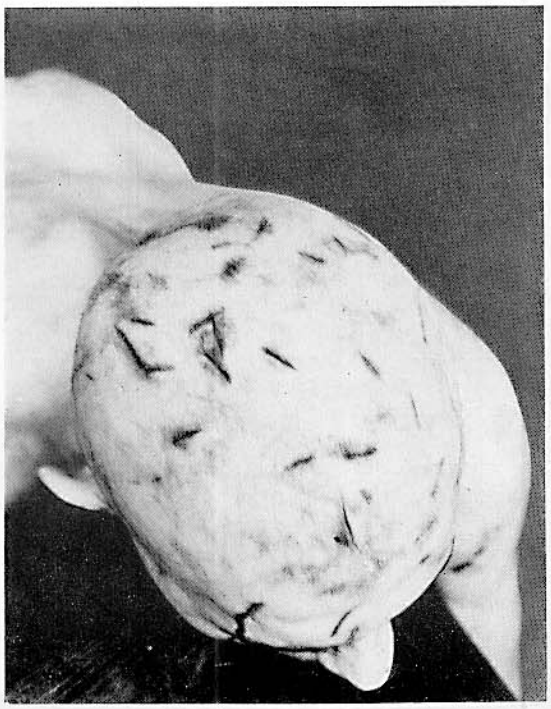

Fig. 49 d

Fig. 49 e

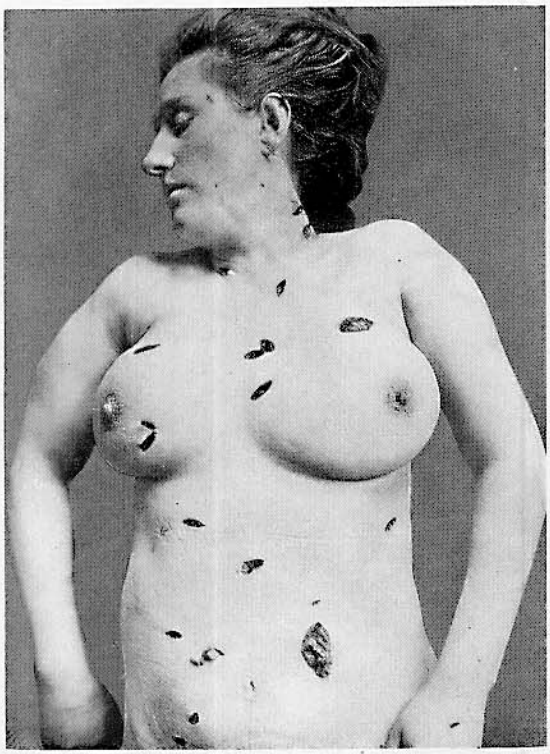

Fig. 50

Fig. 51



Figg. 52a-b-c-d-e (w). Omicidio mediante numerosi colpi di coltello da escursione

Delitto affettivo di uno psicopatico. In un ospedale l'infermiera venne uccisa mediante numerose ferite da punta. Il suo cadavere fu rinvenuto giacente sul dorso con indosso unicamente la camicetta e il grembiule, sul pianerottolo del primo piano dell'alloggio per le infermiere. Evidenti tracce di sangue sull'intero pianerottolo, sulle scale portanti al primo piano e sulle pareti nonchè sul vestibolo antistante la camera della vittima, la cui porta era aperta. Nella camera, le stuoie erano in disordine e sul pavimento erano sparsi dei libri. In prossimità di un guardaroba erano visibili spruzzi di sangue, in parte asciugati; presso un divano accanto all'armadio una gran pozza di sangue. Su un tavolinetto erano posati due bicchierini da liquore vuoti, una tavoletta incominciata di cioccolato, un cartoccio di caffè in grani e un pacchetto di sigarette. Sul pavimento una bottiglia incominciata di liquore e una cartella con 3 capi di corda e un pezzo di fazzoletto multicolore. Dietro la porta fu trovata una mazza ferrata.

Numerose ferite da punta al capo, collo e tronco, specie al dorso, vibrate con un robusto coltello dal dorso relativamente largo (coltellaccio), e che avevano leso ambedue i polmoni, il diaframma bilateralmente, il fegato e la milza. Inoltre la donna era stata colpita più volte al capo con un arnese a bordi spigolosi e superficie di urto delimitata; tali colpi potevano aver stordito la vittima rendendola incapace di reagire ma non le avevano procurato certamente la morte poichè il cranio e l'encefalo non presentavano alcuna lesione. Alle braccia, specie alla mano sinistra, erano visibili nette lesioni da difesa, dimostranti che tra vittima e omicida era intercorsa una colluttazione. Alle cosce, ecchimosi riferibili a trauma contusivo. Alcolemia 0,65‰. Nelle vie genitali non potè venir dimostrata la presenza di sperma.

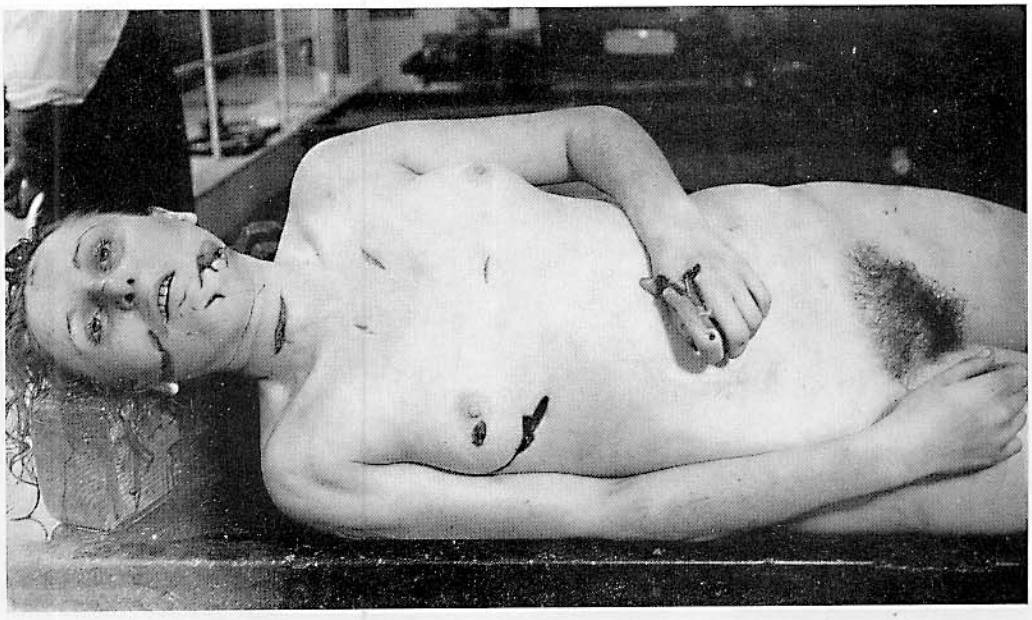

Fig. 52 c

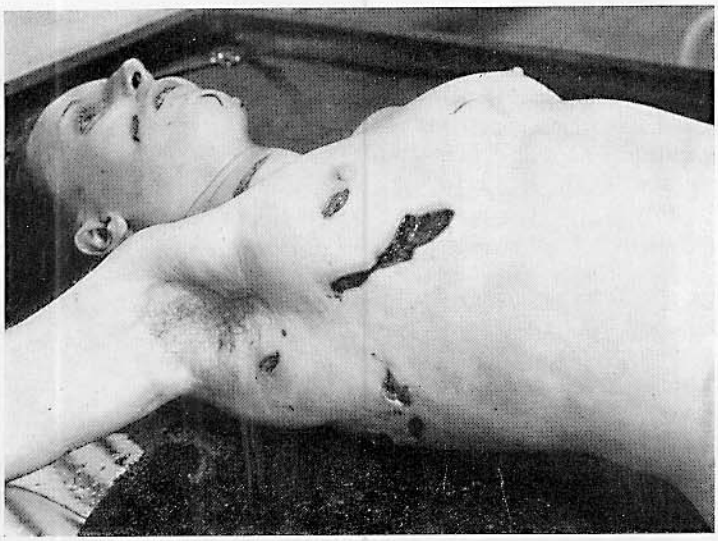

Fig. 52 d

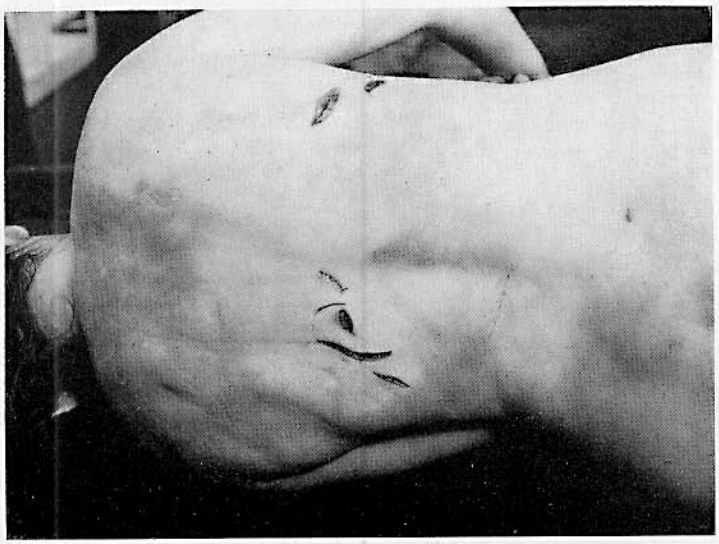

Fig. 52 e

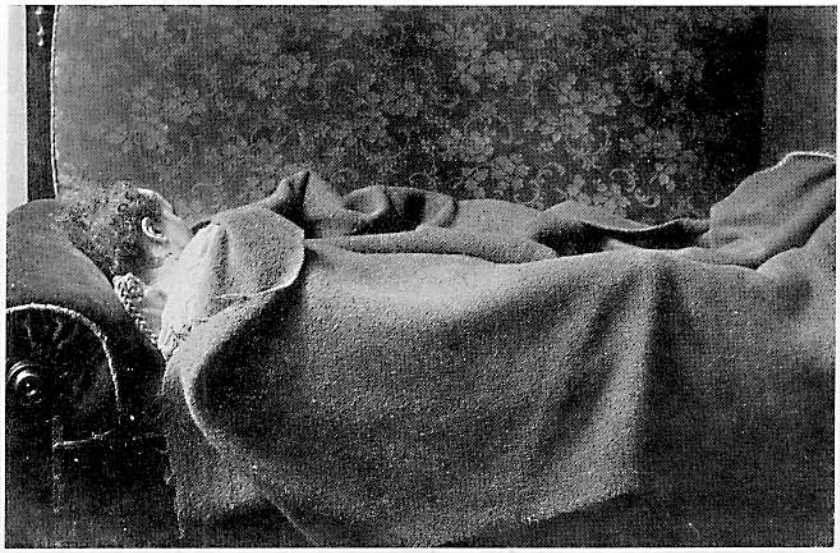

Fig. 53a e b

Figg. 53a e b (w). Ferite da punta e da taglio. Omicidio mediante acido cloridrico

Ferite da taglio in regione cervicale anteriore all'altezza della radiale sinistra; altra ferita lunga 5 cm sulla linea mediosternale; 40 ferite da punta triangolare al collo, torace, spalle e addome, vibrate con un raschietto per caucciù da dentista. Causticazione nerastra alla commessura labiale sinistra e guancia contigua da acido cloridrico. Addome in toto di color rosso-nerastro. Ecchimosi ad ambedue le ginocchia. Tutte le ferite da punta erano deterse e su quelle da taglio erano stati applicati pezzetti di leucoplasto, fino alla grandezza di un francobollo. Ecchimosi alla fronte e al viso. L'essiccazione triangolare alla guancia sinistra corrispondeva ad una causticazione da acido; dappertutto ferite triangolari e altre lesioni. Alle braccia, alle ginocchia e alle cosce, macchie ecchimotiche. Ecchimosi multiple al cuoio capelluto. Congestione sanguigna dei tessuti del piccolo bacino. Le ferite menzionate per ultime escludevano l'autolesione. L'omicida successivamente confessò. Voleva sposare la sua amante, ma non aveva ottenuto il divorzio. Pertanto, dapprima aprì con le dita la bocca della vittima dormiente versandole dentro acido cloridrico; poi con un coltello da cucina, ben affilato, le recise la radiale sinistra e il collo e successivamente le inferse la ferita sottosternale. La donna urlante ebbe con lui una violenta colluttazione. Il cadavere aveva indosso solo la camicia e il busto. Il letto era notevolmente insanguinato.

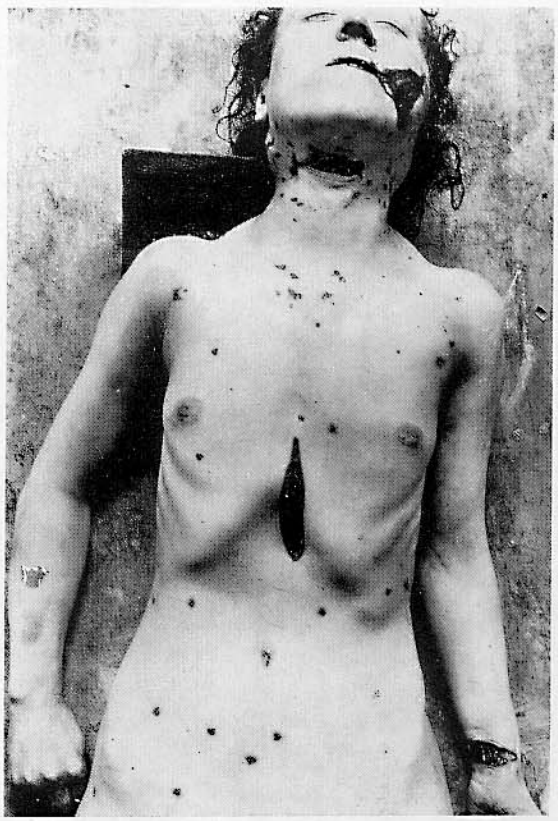

Figg. 54 e 55a e b (w). Suicidio mediante numerose ferite da punta in regione precordiale, dopo uxoricidio

Dramma coniugale. Il marito geloso accoltellò la moglie 21enne al torace (cuore) con un temperino smusso. Nell'angoscia della morte la donna saltò dall'appartamento (a pianterreno) nel cortile, venendo nuovamente colpita dal marito, presso la finestra, al dorso; dato che ella era in movimento riportò una lunghissima ferita da punta e taglio. In seguito alla caduta riportò una ferita al capo. Tipica ferita da scoppio all'occhio. La vittima morì in ospedale (ferita al cuore con lesione costale,

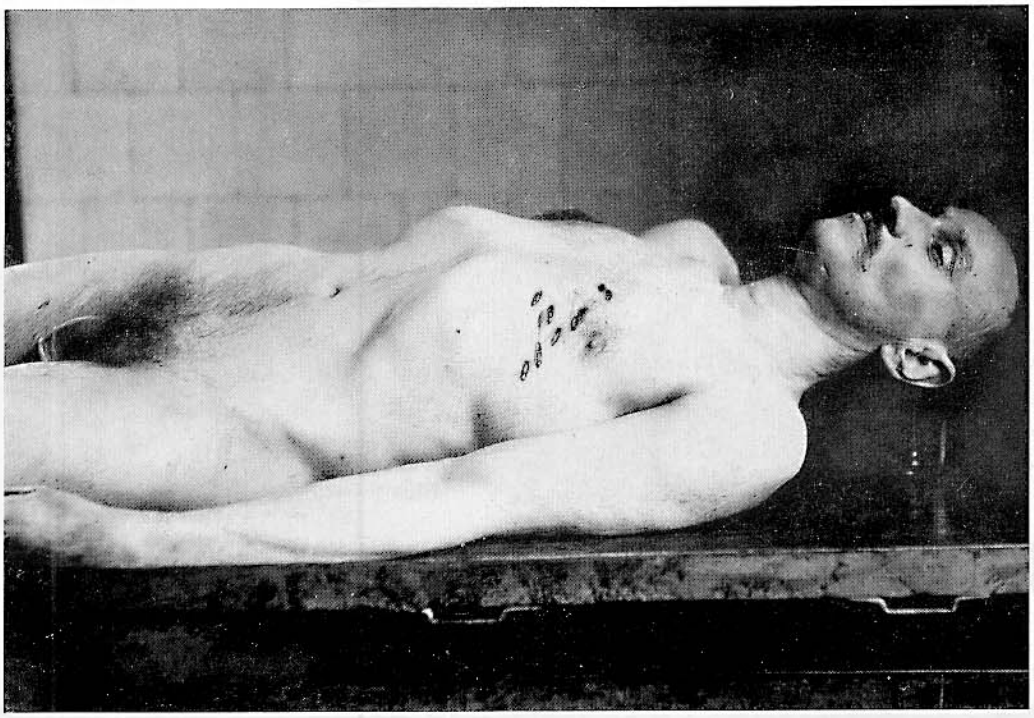

Fig. 54

Fig. 55 a

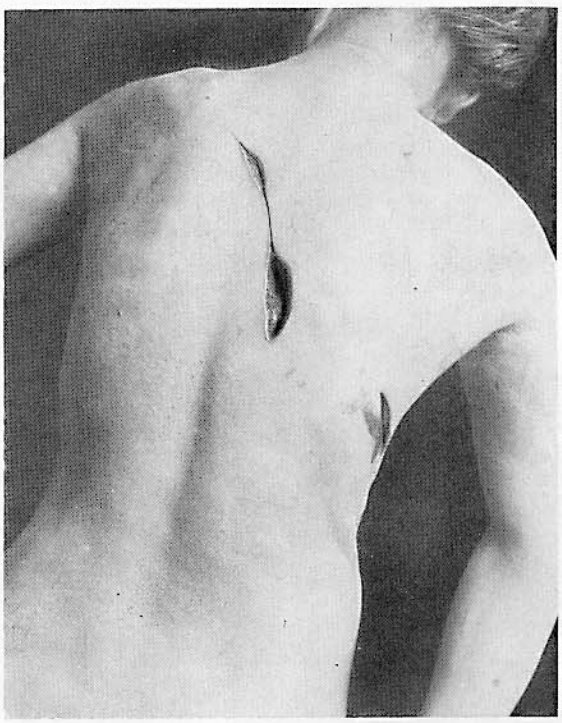

Fig. 55 b

emopericardio, emotorace). Il marito si chiuse poi in cucina e si inferse circa 10 colpi in regione precordiale. Delirio di gelosia. Paranoia.

Un caso analogo, descritto da WERKGARTNER, fu pubblicato da HABERDA [189]. L'uomo, saltato dalla finestra del primo piano si procurò inoltre varie ferite da taglio con cocci di vetro (cfr. anche F. REUTER [27, 28]).

Cfr. sull'argomento C. LOPES [26] il quale descrisse un suicidio mediante 44 ferite da punta (38 all'emitorace sinistro, 2 al destro e 4 alla metà destra del collo), che la vittima si inferse in carcere con un temperino.

Fig. 56

Fig. 57

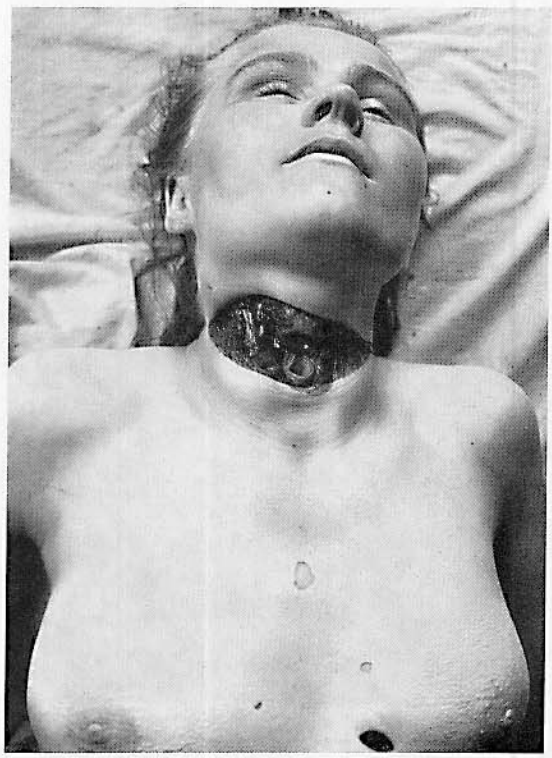

Fig. 58

Fig. 56 (W). Suicidio. Ferite multiple da punta e taglio al collo e in regione precordiale; susseguente impiccamento

Fig. 57 (W). Coltellata in regione toracica. Tipica «coda di rondine». Lesioni da difesa alla mano

Fig. 58 (P). Omicidio dell'amante mediante recisione della gola e ferita da punta al cuore

Figg. 59a e b (P). Compressione del cuore da emorragia nel pericardio causata da una ferita da punta al cuore con dissanguamento

Uomo di 21anni. Suicidio. Ferita da punta al torace. Tragitto della ferita: 4° spazio intercostale sinistro sulla parasternale, pericardio, ventricolo destro, setto interventricolare, parete posteriore del ventricolo sinistro fin quasi alla superficie esterna del cuore. Emorragia massiva circa (500 ml!) nel pericardio. Emorragia dalla ferita toracica. Ferita cutanea in superficie ed essiccazione cutanea circostante scarsamente infiltrate di sangue. Essiccazioni cutanee multiple, in parte lievemente ecchimotiche, sul dorso di ambedue le mani, specie la destra. Arma usata: coltello a lama fissa, lunga 25,2 cm e largo fino a 2,5 cm, tagliente da un sol lato.
La vittima fu rinvenuta cadavere nel suo letto, avvolta fino al capo da una coperta. Il coltello stava immerso in una pozza di sangue sotto il letto. Commesso il fatto, il soggetto gettò il coltello sotto il letto e tirò su di sé le coperte.

Fig. 59 a

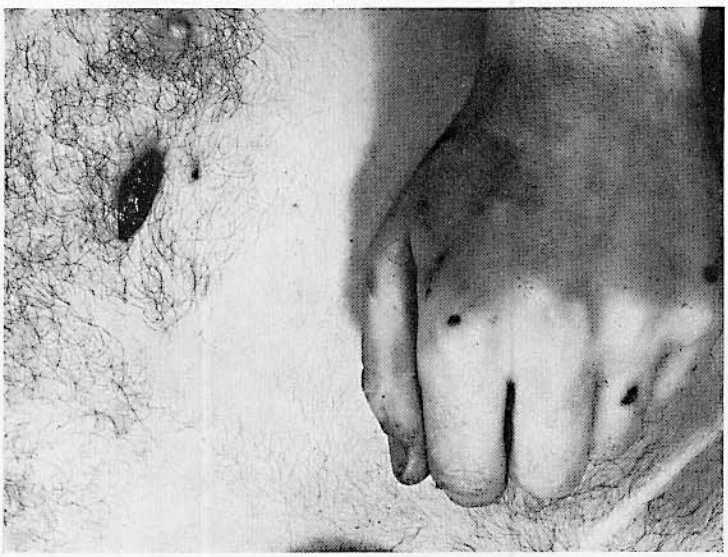

Fig. 59 b

Fig. 60 a

Fig. 60 b

Figg. 60a e b (w). Suicidio mediante ferita da punta al cuore

L'uomo si diede la morte nei giardini pubblici colpendosi ripetutamente al cuore con un coltello da cucina. Caso classico con denudamento del torace. Una ferita inferta attraverso i vestiti, per lo meno attraverso la camicia, non esclude tuttavia il suicidio. A tal proposito ricordiamo l'interessante lavoro di MUHL [29], il quale riferì di un suicida più volte feritosi al cuore attraverso i vestiti; in questo caso, successivamente si pensò ad un'aggressione. HÜRWICZ riferì, in lingua polacca, su 5 suicidii mediante ferite da punta dando ragguagli sui vestiti (Ref. Dtsch. Ztschr. Ger.-Med. *26*, 152, 1936).

Fig. 61 a e b

Fig. 62

Figg. 61 a e b (w). Omicidio mediante ferite da punta

Ferita da punta in regione gastrica. Lesione del cuore. A partire dalla ferita una lacerazione cutanea arcuata causata dallo scivolamento del coltello sulla cute. Escoriazione alla guancia sinistra causata da un calcio.

Fig. 62 (p). Omicidio mediante coltellate

Tipiche escoriazioni ed essiccazioni da caduta in regione periorbitaria e alla radice del naso. Non esiti del colpo (ecchimosi superficialissime o avitali).

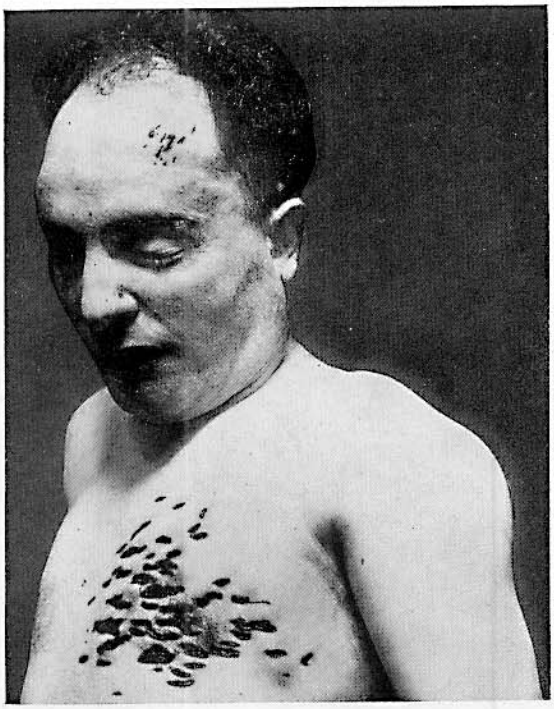

Fig. 63

Fig. 64

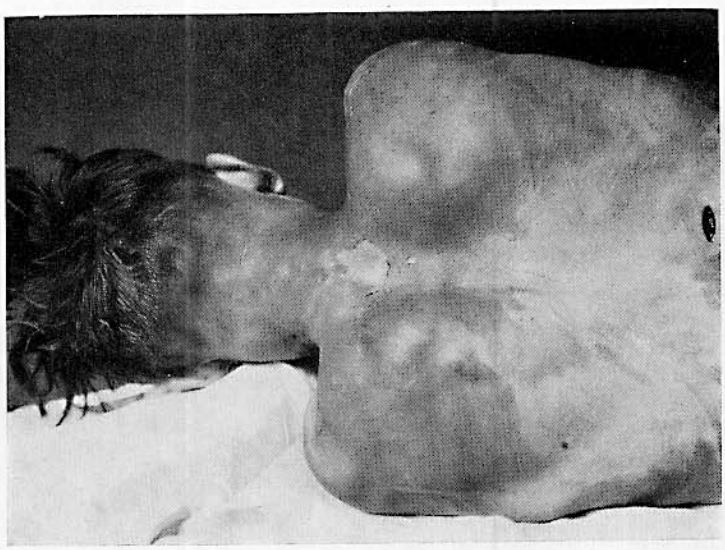

Fig. 65

Fig. 63 (W). Suicidio mediante numerose coltellate

Tipico «raggruppamento» in regione precordiale e sulla metà sinistra della fronte. Un caso pressochè analogo fu riferito da GONZALES e Coll. [187]. Cfr. anche A. PIGA [30], il quale riferì su un raro caso di suicidio mediante numerose coltellate in regione cardiaca.

Fig. 64 (P). Suicidio mediante coltellate multiple in regione precordiale. Morte 2 ore dopo. Alienato 45enne

Su una ferita da punta nel ventricolo destro, guarita senza postumi, riferì R. ENGEL [31].

Fig. 65 (P). Omicidio mediante coltellata al dorso (cfr. anche W. MUNK [32])

Fig. 66 a

Fig. 66 b

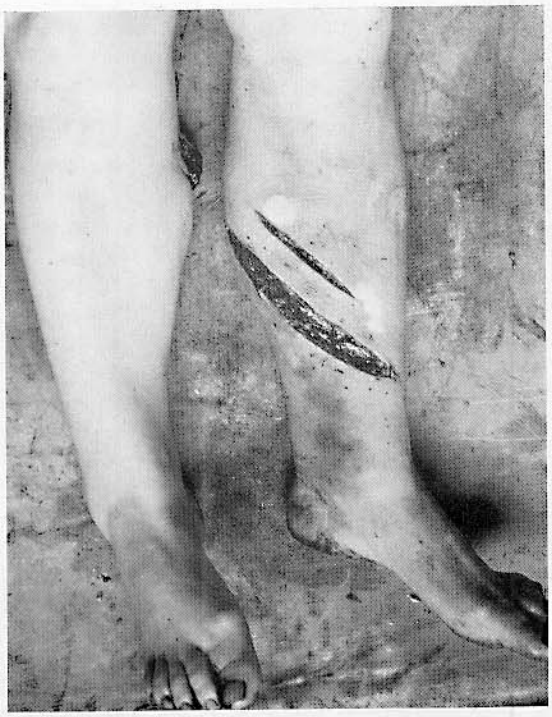

Fig. 66 c

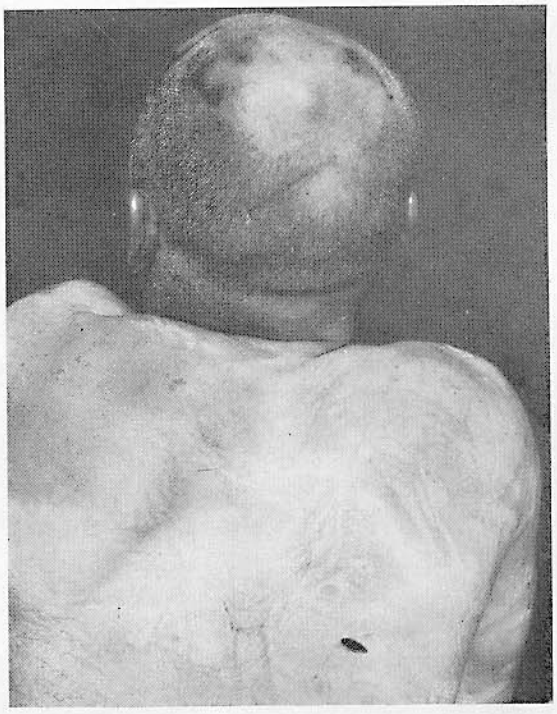

Fig. 67

Figg. 66a-b-c (W). Suicidio mediante ferite da taglio inferte con un coltellaccio ad ambedue le sure e alla nuca Donna paranoica. Morte per dissanguamento. Recisione di varici?

Fig. 67 (P). Coltellata al dorso e tracce di maltrattamento al capo, manifestamente causate da calci

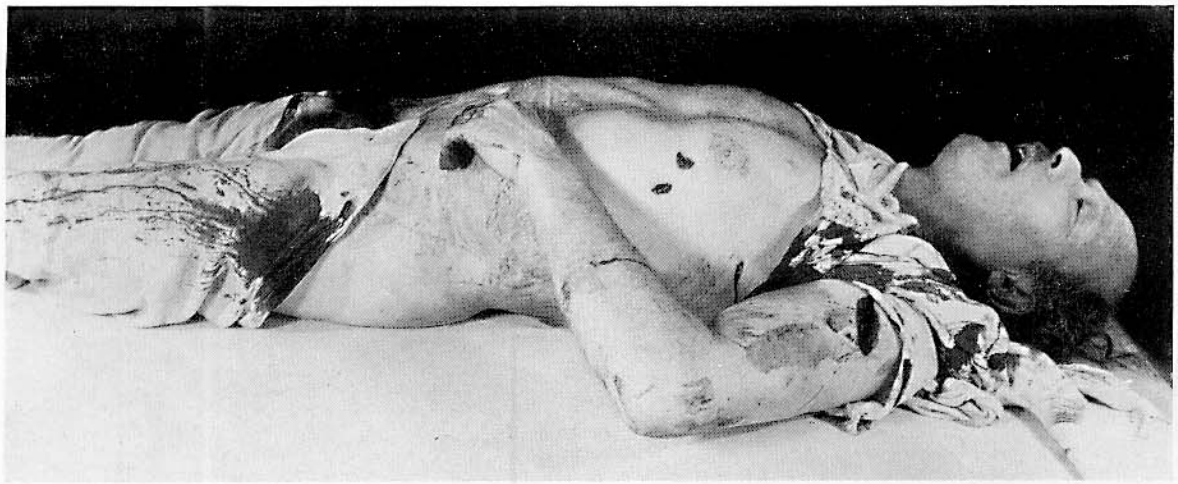

Fig. 68 a

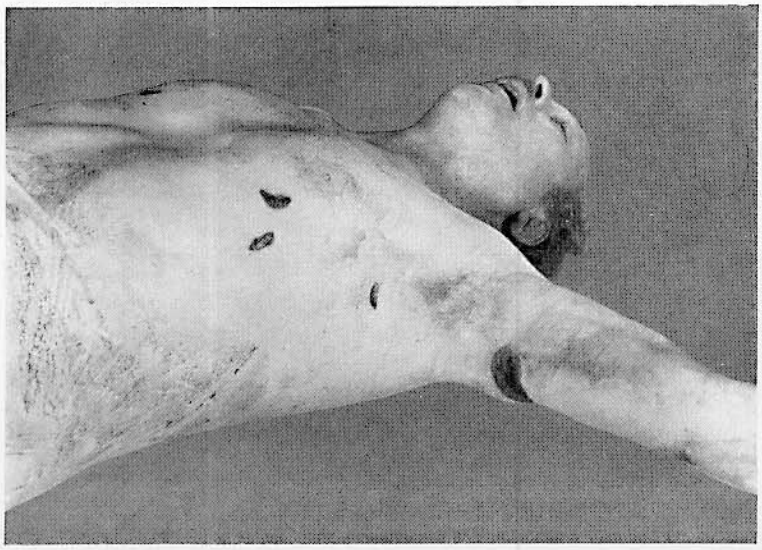

Fig. 68 b

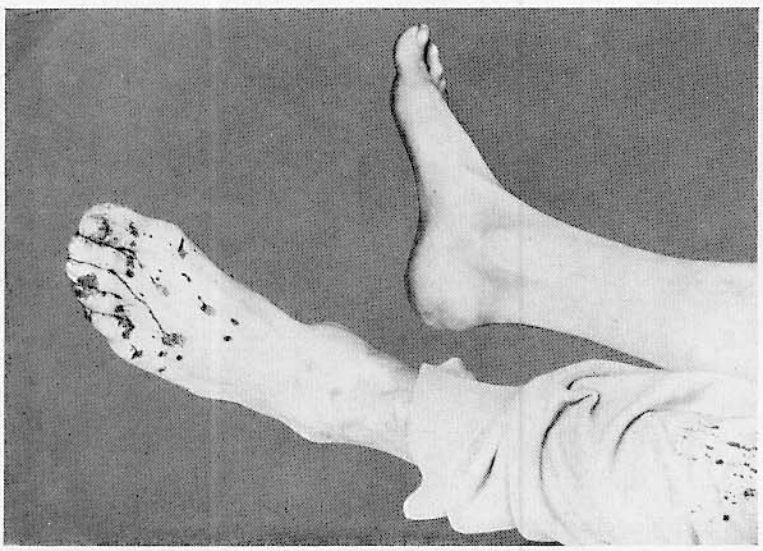

Fig. 68 c

Figg. 68a-b-c (P). Ucciso da ferite da punta; verosimilmente con un coltello ad un sol taglio

Soggetto di 46 anni che nel fermare un ladro di polli fu da questi accoltellato. La direzione della ferita faceva ritenere che l'omicida era destrimane, sempreché avesse aggredito la vittima dal davanti. Furono inferte almeno 5 ferite da punta. La scarsa emorragia derivatane fece dedurre che le ferite fossero state vibrate in rapida sequenza. La morte manifestamente dovette subentrare abbastanza rapidamente, poichè tra l'altro la suffusione emorragica intorno le ferite al braccio era scarsissima.

Ferite da punta al torace, al braccio e all'avambraccio di sinistra. Ferita penetrante all'emitorace sinistro, approfondentesi nel lobo superiore del polmone sottostante. Trafissione e lacerazione del pericardio e della parete anteriore del ventricolo destro. Ferita penetrante transdiaframmatica senza apparente lesione degli organi addominali. Cospicua emorragia nel cavo pleurico sinistro con collasso del polmone. Emopericardio con tamponamento cardiaco. Emorragia endobronchiale ed endotracheale. Modica oligoemia generalizzata. Essiccazione cutanea con lieve emorragia e infiltrazione ecchimotica all'avambraccio destro. Macchie di sangue e tracce di sangue defluito sul braccio sinistro, tronco e gamba sinistra. Assai sporche di sangue le piante dei piedi. Camicia inzuppata di sangue. Tracce di sangue defluito sul pantalone sinistro.

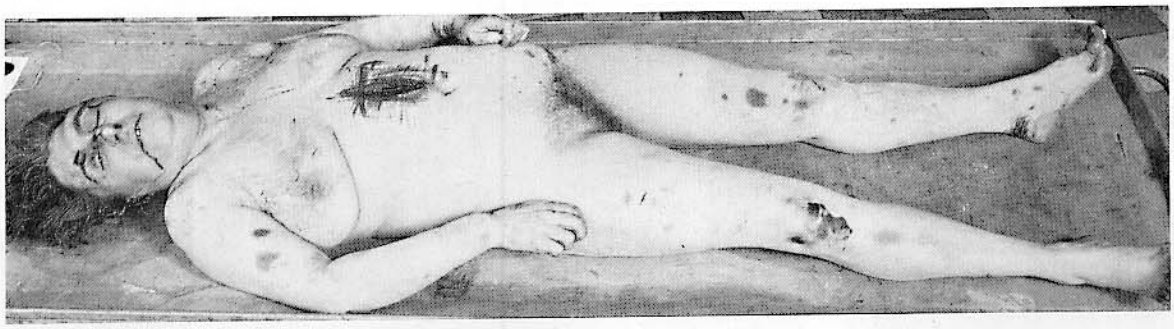

Fig. 69 a

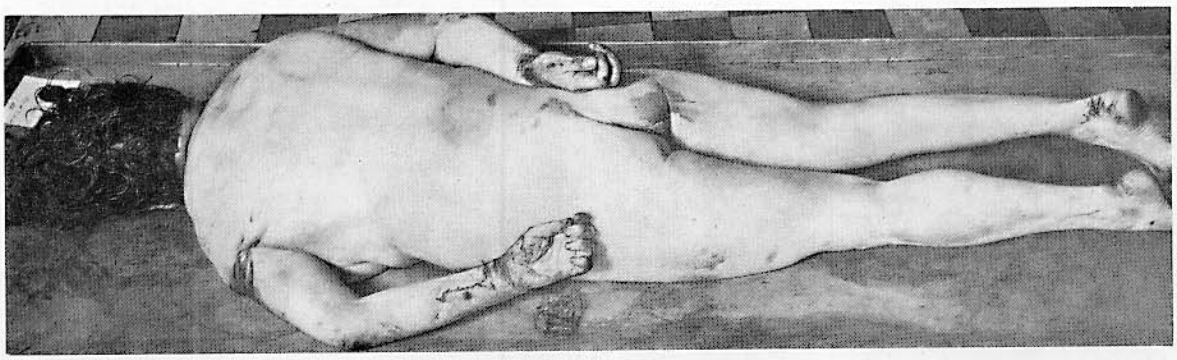

Fig. 69 b

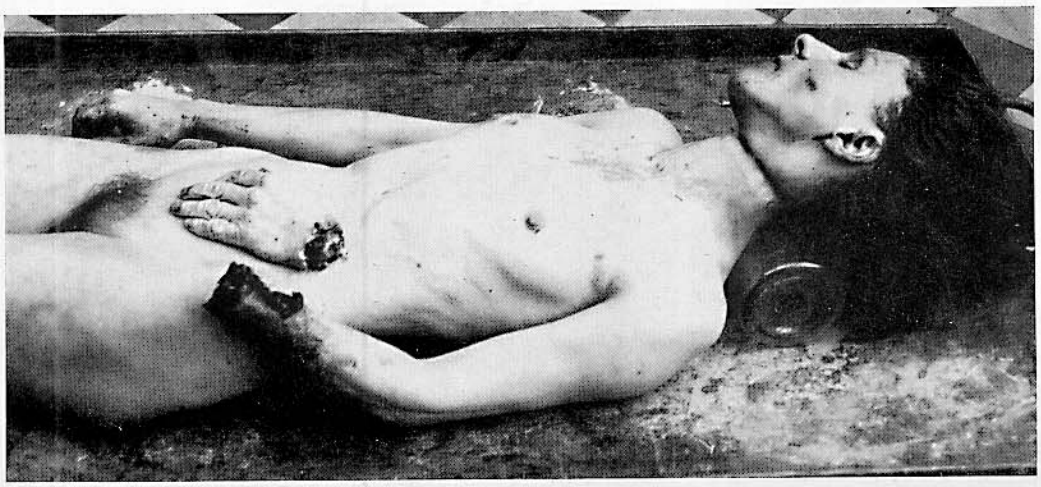

Fig. 70

Figg. 69a e b (w). Suicidio sui generis mediante numerose ferite da taglio

Numerose ferite da taglio parallele superficialissime ai polsi, ai tendini di Achille e alla parete anteriore dell'addome tra sterno e ombelico. Altre ferite da taglio alle sopracciglia. Ferita da taglio non penetrante in cavità addominale. Susseguente tentativo di impiccamento, durante il quale tuttavia la corda si ruppe. Successivamente la donna si gettò dal terzo piano da una camera d'albergo. Vedi sull'argomento BOCHKOR, Adam. Ref. Dtsch. Ztschr. Ger.-Med. *5*, 209 (1952).

Fig. 70 (w). Autoamputazione della mano sinistra e conseguente impiccamento

Donna 24enne. Melancolia. Camera chiusa dall'interno, Furono trovate lettere di addio. Sotto il divano macchiato di sangue un secchio pieno di acqua con dentro la mano della vittima. A 7 passi di distanza dalla porta di ingresso fu rinvenuto il cadavere, impiccato al telaio della finestra con una corda. Cute da lavandaia della mano, la quale era stata staccata con l'accetta. Sulla questione delle lettere di addio dei suicidi, vedi il lavoro di H. SCHNEICKERT [34], nonchè G. BUHTZ, Dtsch. Ztschr. Ger.-Med. *18*, 379 (1932) e inoltre MICHAEL, Kurt: «Abschied», Editore Oprecht, Zurigo e New York (1944) e MORGENTHALER, W., «Letzte Aufzeichnungen von Selbstmördern», Schweiz. Z. f. Psychol. u. Anw., Editore Huber, Berna.

Fig. 71 a

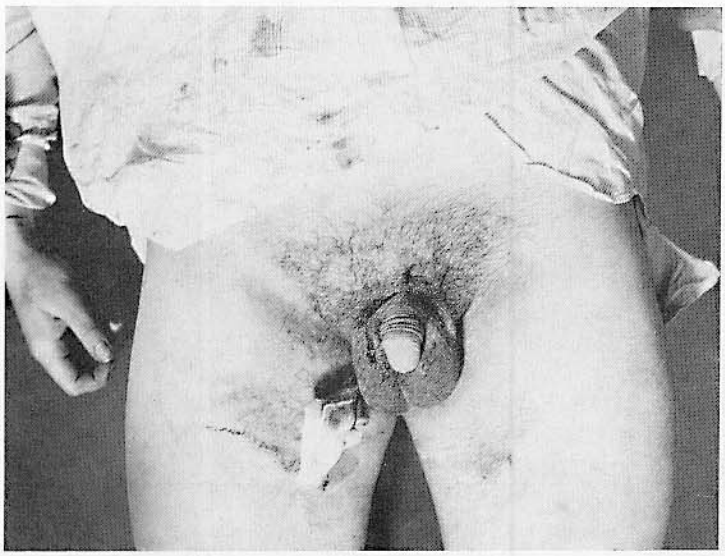

Fig. 71 b

Figg. 71 a e b (w). Suicidio di un medico mediante ferite da taglio e avvelenamento col gas

Tentativo di suicidio dapprima mediante recisione delle radiali e della femorale all'altezza della coscia destra. Sulla ferita di destra fu applicato un bendaggio. Poi suicidio col gas. Sul luogo del suicidio è ben visibile a destra il tubo del gas aperto, staccato dallo sterilizzatore.

E' stato più volte descritto che i medici tendono a recidersi la a. femorale a scopo suicida (anche in anestesia locale). Cfr. a tal proposito il lavoro di HÜBNER [33] nel quale vengono riportati 4 casi di tentato suicidio da parte di chirurghi mediante ferite da taglio delle arterie femorali nonchè il caso di un medico 49enne, rinvenuto in un bosco, il quale, previa anestesia con novocaina si era reciso ambedue le arterie femorali al disotto della plica inguinale. In un caso osservato da ELBEL, di Bonn, un medico aveva inoltre sezionato le parti molli del cavo popliteo. Già HABERDA [189] aveva riferito sul caso di un giovane medico il quale si era reciso con un bisturi l'arteria e la vena femorale all'altezza della plica inguinale destra, nel bagno.

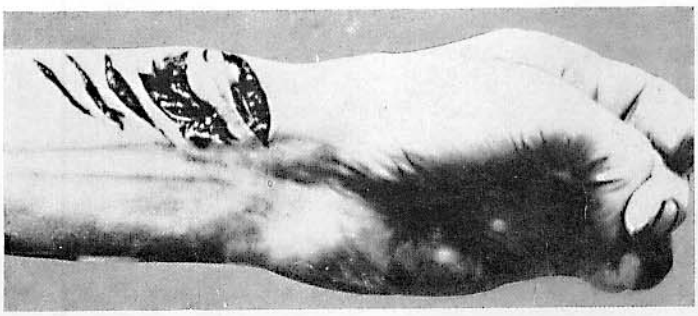

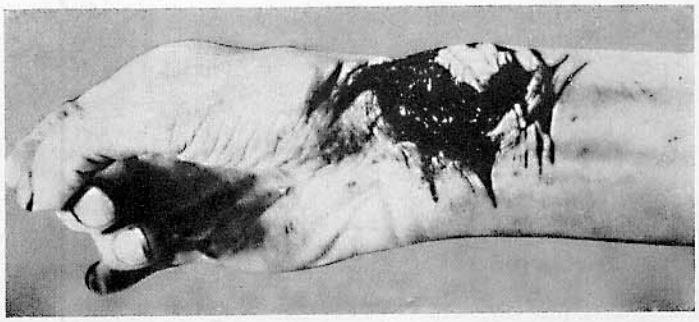

Figg. 72a e b (P). Sezione di ambedue le arterie radiali mediante un rasoio

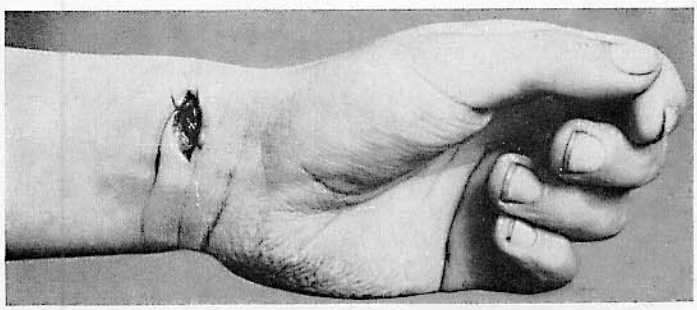

Fig. 73 (P). Recisione dei polsi a scopo suicida

I tagli di prova possono non essere visibili o anche mancare del tutto.

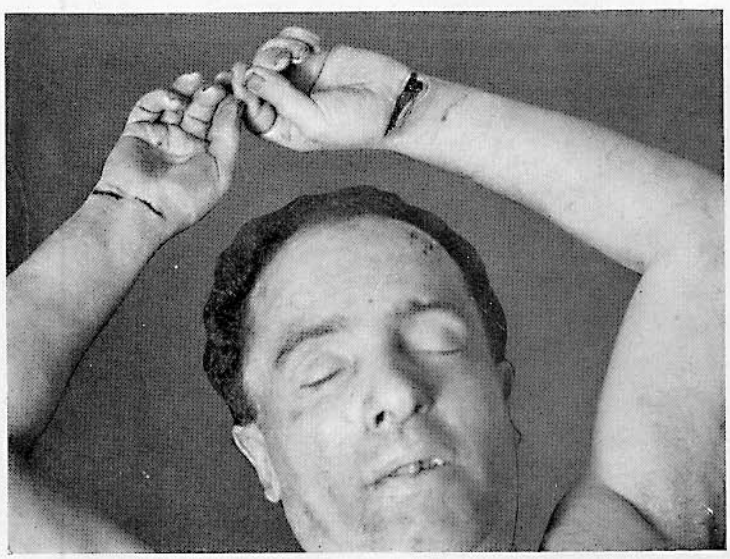

Fig. 74 (W). Suicidio mediante tipica recisione dei polsi

La vittima fu rinvenuta dal suo amico. 16 ferite da punta in regione precordiale. Recisione dei polsi. Lesione delle cartilagini costali 3ª e 4ª. Un gruppo di essiccazioni sulla metà sinistra della fronte.

Fig. 75 a

Fig. 75 b

Figg. 75 a-b-c-d (w). Uccisione mediante iniezione e somministrazione di codeina nonchè recisione della radiale sinistra. Omicidio consensuale

Il padre della donna di 29 anni ne disapprovava il matrimonio col suo fidanzato. Quest'ultimo, dopo aver inizialmente più volte ricusato, accondiscese alla costante richiesta di lei e le iniettò codeina nel braccio sinistro; ella lo baciò e l'abbracciò per dimostrargli la sua gratitudine. Poichè l'iniezione non aveva determinato l'effetto desiderato, dietro sua esplicita richiesta, fu costretto a farle bere il veleno, prima una metà poi l'altra. Dopo un breve periodo di perdita di coscienza ritornò in se e volle «andare in acqua» con lui. Tuttavia non era in grado nè di alzarsi nè di camminare, per cui gli chiese di reci-

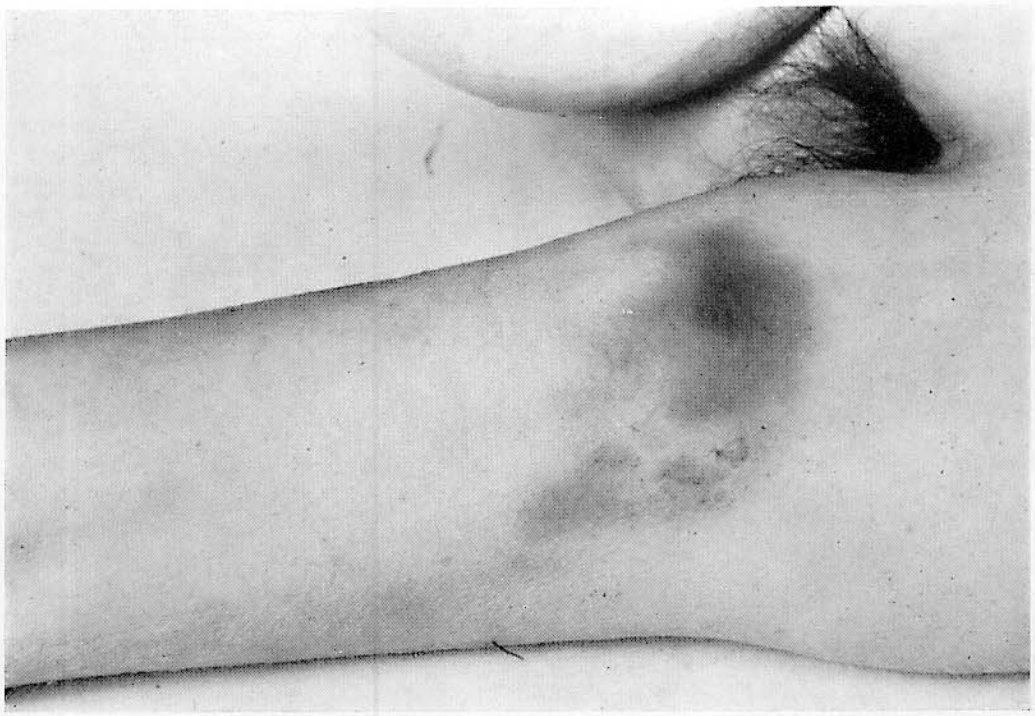

Fig. 75c

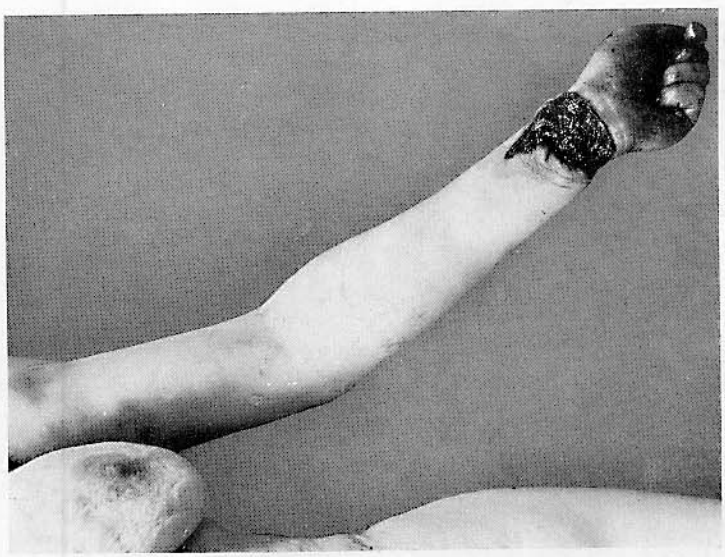

Fig. 75d

derle le radiali, il che egli eseguì col suo temperino. Dapprima praticò un'incisione longitudinale e poichè ella affermò che l'incisione non doveva esser abbastanza profonda in quanto non avvertiva alcun dolore, praticò un'altra incisione trasversale, recidendo così l'arteria. Due ore dopo, avendo egli rilevato l'assenza del polso e del respiro, lasciò la morta e dal boschetto di pini alla periferia della città nel quale ambedue si erano recati espressamente a quel fine, ritornò in città per avvelenarsi col gas. Essendogli poi mancato il coraggio di far ciò si costituì alla polizia.

La morte della giovane fu causata dalla recisione della radiale. Indubbio omicidio consensuale, su espressa richiesta mediante continue suppliche da parte della vittima, di cui il fidanzato, psicopatico abulico, era totalmente succube. Nessun aiuto da parte della vittima per il suicidio.

A tal proposito sono importanti le comunicazioni di A. Ponsold [35]. Nel suo lavoro vengono brevemente ricordati questo e altri casi di omicidio consensuale.

Fig. 76a

Fig. 76b

Fig. 76c

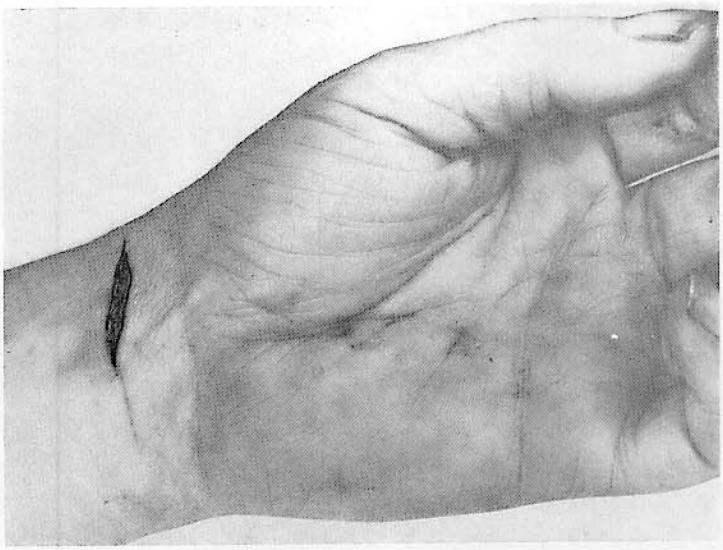

Fig. 76 d

Fig. 76 e

Figg. 76 a-b-c-d-e (P). Ferite da taglio al collo e sul lato flessorio di ambedue i polsi (suicidio)

Il soggetto che aveva 65 anni morì poco dopo essere stato ricoverato in ospedale. La morte era stata causata dal concorso di vari fattori: coronarosclerosi obliterante in mesoaortite e aneurisma dell'aorta; stomaco eccessivamente pieno; effetto di sonnifero; e lieve emorragia da recisione dei polsi.

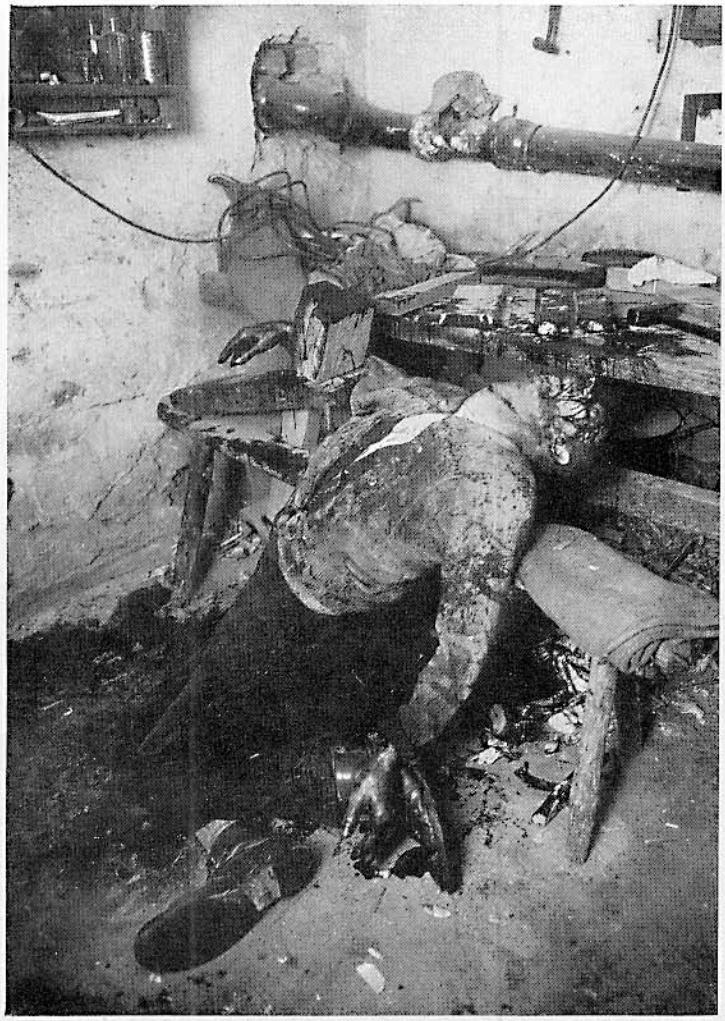

Figg. 77 a-b-c-d-e (w). Recisione dei polsi e ferite da punta e taglio in varie parti del corpo nonchè traumatismo contusivo

Suicidio sui generis di un alienato, rinvenuto dal proprio figlio cadavere nel laboratorio, riverso sul banco per lavori da intaglio, immediatamente antistante a quello per piallare. Inizialmente fu ritenuto che egli fosse stato vittima di un omicida. Sulle pareti, sul soffitto e sul pavimento spruzzi e pozze di sangue. Un corridoio lungo 6 m riuniva il laboratorio ad un localetto adibito a ripostiglio e portava alla scala di accesso alla cantina. Anche nel ripostiglio vi era una grossa pozza di sangue, spruzzi di sangue, impronte insanguinate di mani e chiazze di sangue sul soffitto basso. Gravi ferite alle mani. Al polso sinistro una incisione profonda; al destro, almeno tre. Radiali e tendini dei flessori recisi. Apparve inverosimile che la vittima dopo il sezionamento dei tendini dei flessori, con la mano ormai inutilizzabile si fosse potuto procurare le gravi ferite all'al-

Fig. 77 a

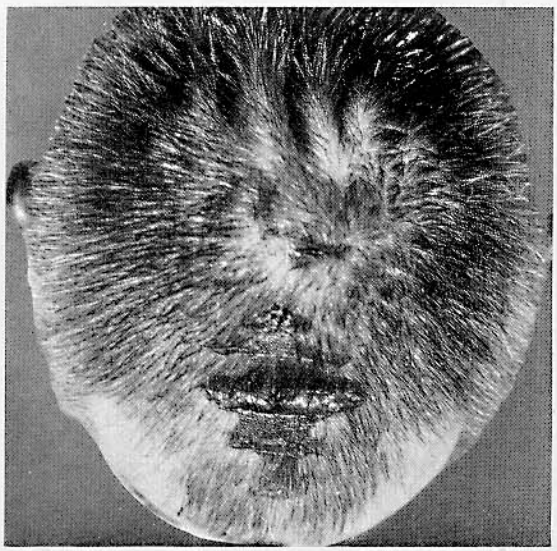

Fig. 77 b

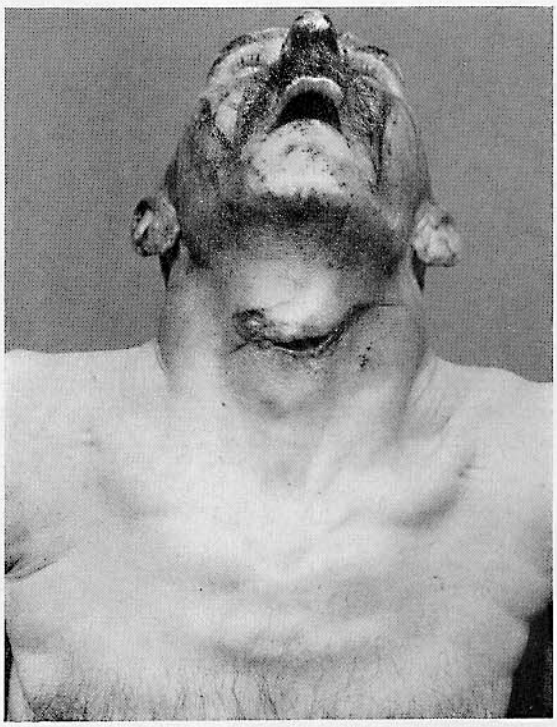

Fig. 77 c

tra mano. Tuttavia in nessun punto furono rilevate tracce di lotta, nè vi era alcun segno di rapina. Assenza di lesioni di difesa. Ossa craniche indenni. Ferita al collo superficiale, iniziante sotto l'orecchio sinistro e spingentesi per solo 4 cm circa verso destra al disopra della laringe. All'emitorace sinistro, in regione gastrica 5 ferite da punta non rilevanti; camicia integra. Il coltello per raschiare a doppia impugnatura, ricurvo a S, era caduto dal banco per intagli all'atto dello scivolamento del corpo esanime, come veniva anche dimostrato dalla posizione di esso sotto il banco e del cadavere piegato all' indietro. Evidentemente le regioni del polso furono fatte scorrere sulla lama del coltello.

Sull'impossibilità di agire dei feriti gravi o mortali, riferiscono G. STRASSMANN [36], J. KRATTER [37], K. MEIXNER [38] e C. GORONCY [39]. Vedi inoltre: FLEISCHER: «Omicidio o suicidio» Kriminal. Monatshefte, Settembre (1928).

Fig. 77 d

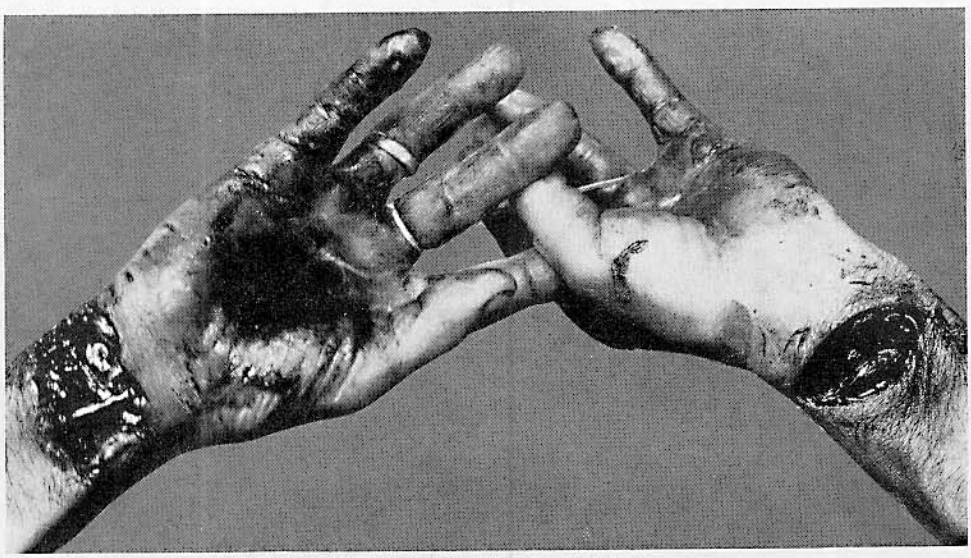

Fig. 77 e

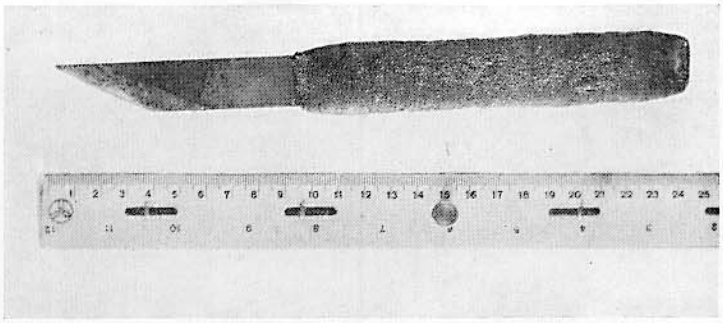

Fig. 78 a

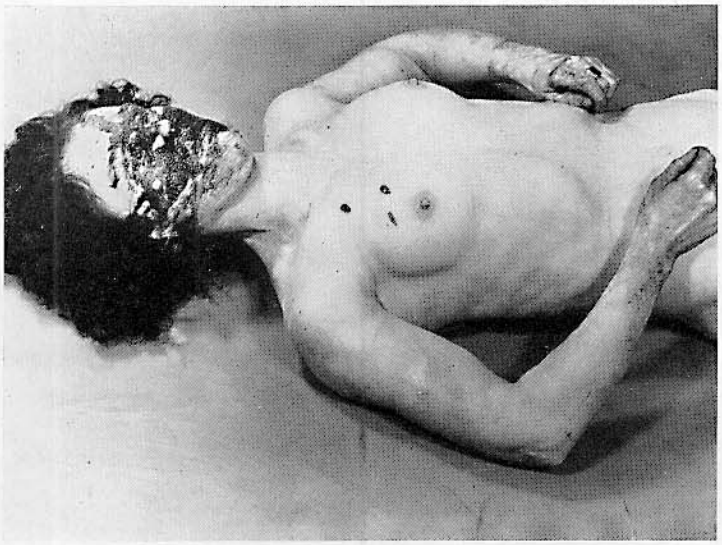

Fig. 78 b

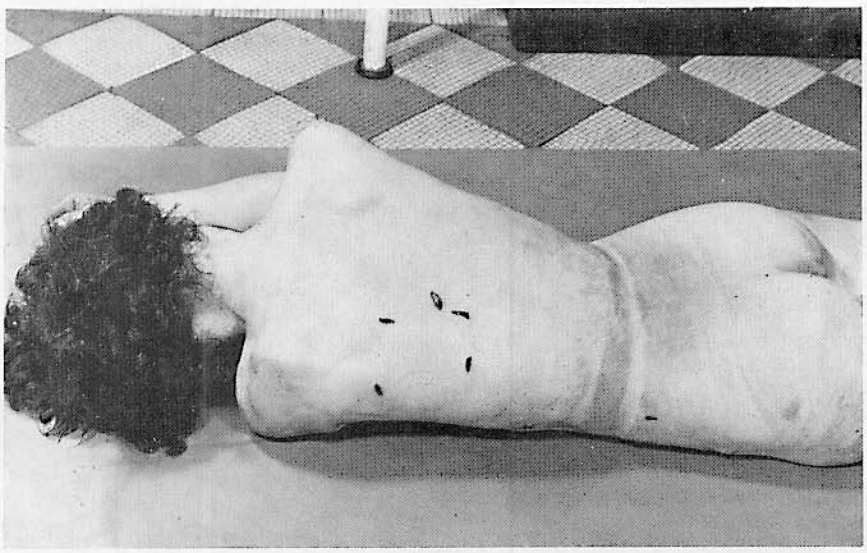

Fig. 78 c

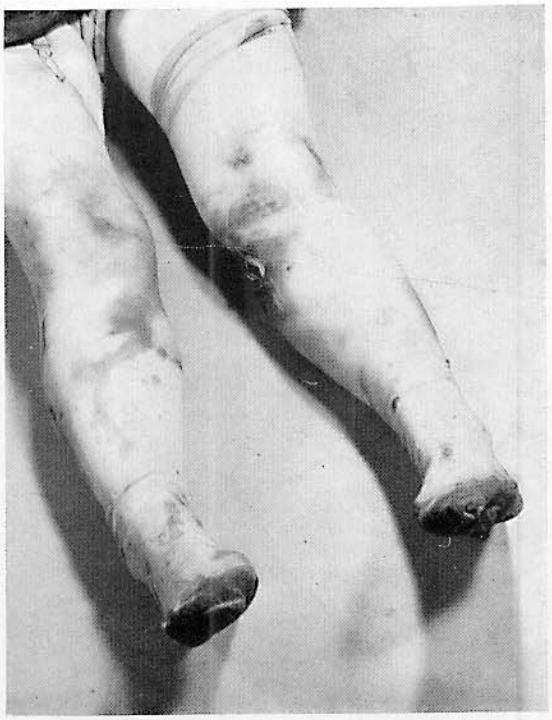

Fig. 78 d

Fig 78 e

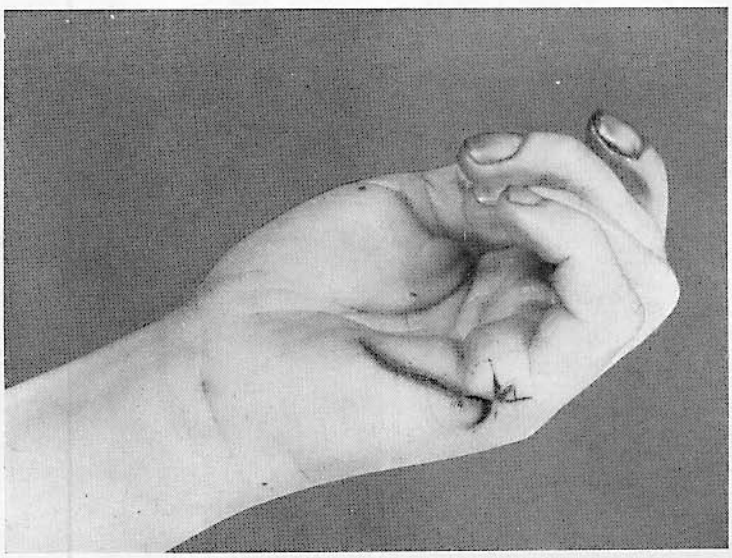

Figg. 78a-b-c-d-e (P). Uxoricidio su soggetto di 35anni mediante ferite da punta inferte con un trincetto

8 ferite da punta penetranti nel torace (3 dal davanti e 5 da dietro) con lieve obliquità verso il basso del tragitto; tutte avevano raggiunto il parenchima polmonare. Ferite da difesa alla mano sinistra. Ferita da taglio obliqua sulla faccia posterointerna del braccio sinistro. Gran quantità di sangue nello stomaco, duodeno e parte superiore del tenue. Notevole inspirazione di sangue, sangue nel cavo orale, nel vestibolo, laringeo, nella trachea e nei bronchi. Oligoemia del fegato e dei reni. Ferita da punta tangenziale, a decorso obliquo, alla base dell'emitorace sinistro sulla faccia laterale. Chiazze di sangue. Le ferite erano caratterizzate da «code di rondine», sia grandi che piccole. A tutte le ferite conseguì notevole emorragia dai tessuti, di intensità all'incirca uguale per tutte, per cui è da ritenersi fossero state inferte in rapida sequenza. Le ferite anteriori non erano penetrate in profondità nel parenchima polmonare, essendo tuttavia sufficienti abbastanza per determinare una notevole emorragia, cui erano verosimilmente riferibili le tracce di sangue sgocciolato alle gambe. Le ferite al torace dovettero manifestamente essere state inferte alla vittima in piedi; probabilmente essa corse anche dopo averle ricevute. Alle ferite dorsali, apparentemente vibrate in posizione orizzontale, corrispondevano piccole tracce di sangue alle gambe. Ferite da difesa alla mano sinistra.

Fig. 79 a

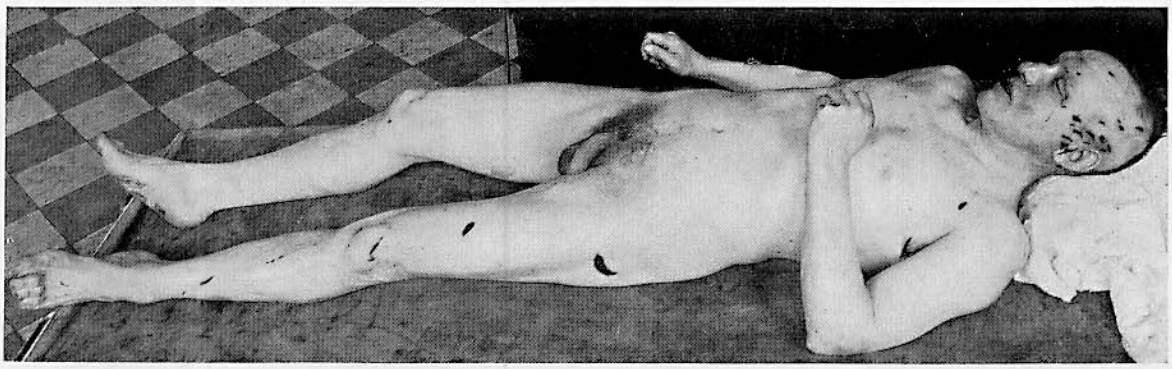

Fig. 79 b

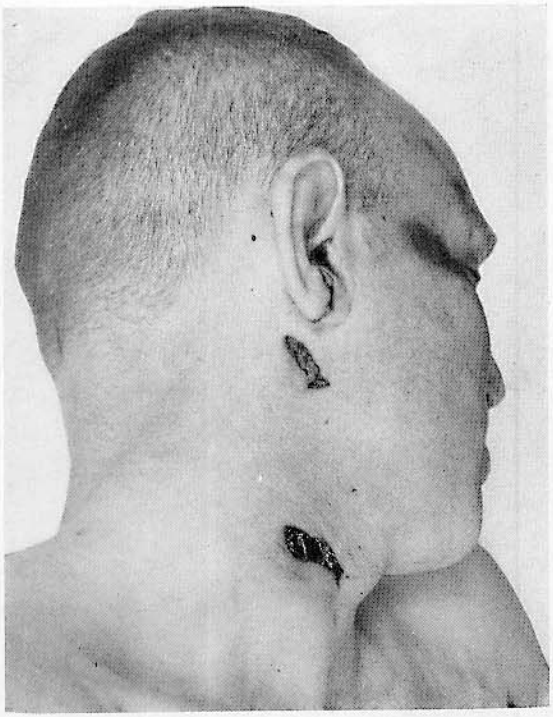

Fig. 79 c

Fig. 79 d

Figg. 79a-b-c-d (w). Omicidio del marito mediante numerose pugnalate

Assoluzione per legittima difesa. Interessante la distribuzione delle ferite, specie al capo. Il pugnale fu posto nella mano (sinistra!) dell'ucciso.

Sulla metà sinistra del capo, intorno al lobulo dell'orecchio, 15 ferite da punta. Alla radice del padiglione, in alto, ferita da punta beante. Al lobulo e al lato esterno dell'occhio sinistro una ferita da taglio. Alla guancia sinistra, sgraffi. Sulla metà sinistra della fronte 2 ferite da punta; dietro l'orecchio sinistro 3. Lobulo dell'orecchio destro sezionato. Sulla faccia destra del collo 2 ferite da punta. Occhio destro ecchimotico. In direzione della tempia essiccazione cutanea lunga 5 cm e larga 2. Sull'emitorace sinistro anteriormente ferite da taglio beanti. Sulla spalla sinistra 4 piccole incisioni, sulla fossa sopraclavicolare sinistra in alto, 2. Alla nuca a destra e in alto 1 ferita da punta. Nel cavo ascellare sinistro ferita da punta lunga circa 3 cm. Alla coscia sinistra 2 ferite da punta; una all'altezza della rotula sinistra, sulla faccia esterna del ginocchio e una alla gamba sinistra. Sul dorso della mano destra due ferite da taglio lunghe rispettivamente 1 e 1,5 cm e uno sgraffio. All'altezza della seconda articolazione metacarpo-falangea, ferita da taglio lunga 2 cm; un'altra sul lato estensorio dell'avambraccio destro; uno sgraffio sull'indice destro. Lesione delle ossa craniche in due punti; una ferita da punta penetrante a sinistra. Ferita da punta al torace, penetrata nel polmone sinistro. L'altra ferita da punta al torace era penetrata alla base del polmone sinistro fino all'arteria polmonare. Nel cavo pleurico sinistro 200 ml di sangue. La ferita da punta alla metà destra del collo era penetrante fino alla nuca e aveva leso la giugulare destra. Nette lesioni da difesa al dorso delle mani. Il duplice taglio dell'arma del delitto era rilevabile in più ferite.

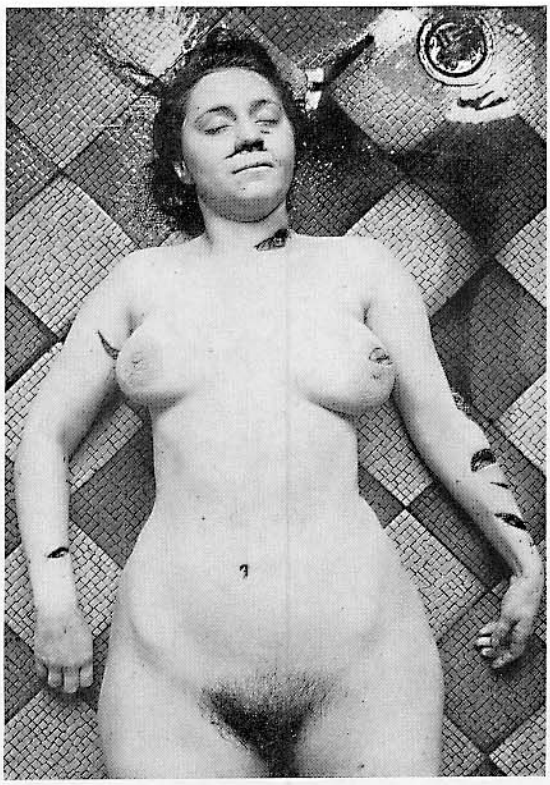

Fig. 80 a

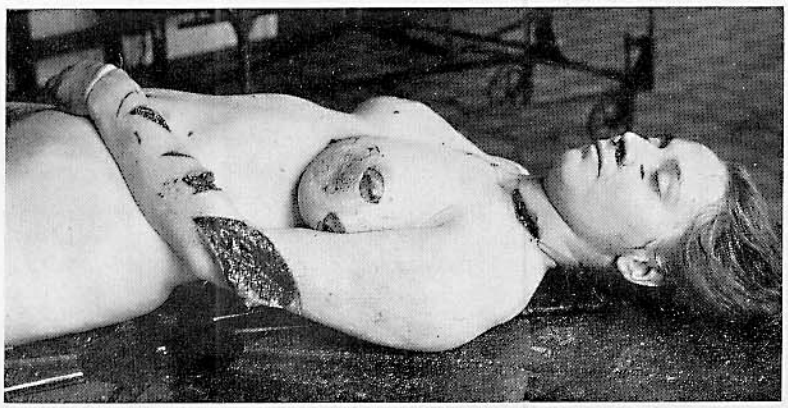

Fig. 80 b

Fig. 80 c

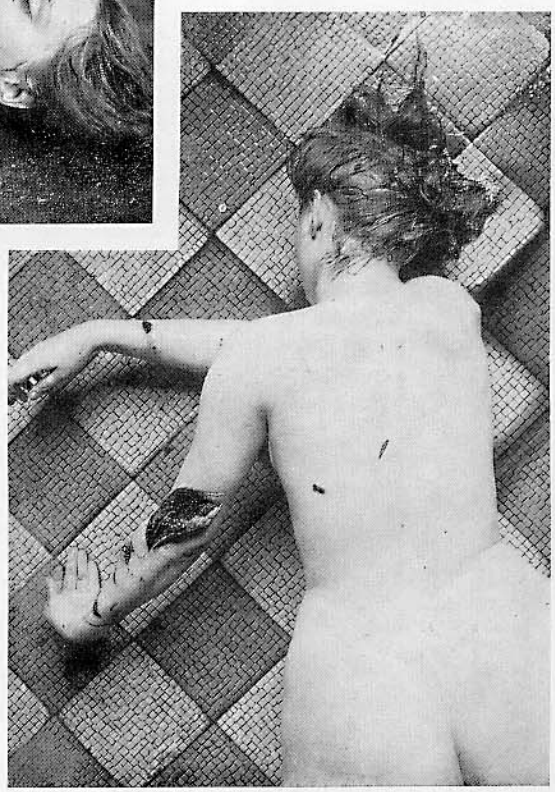

Figg. 80a-b-c (w). Omicidio a pugnalate

Donna di 24 anni assalita e pugnalata a letto durante la notte dal fratello per gelosia. 13–15 ferite profonde da punta al viso, al collo (senza lesione dei grossi vasi), al torace (penetranti fino al cavo pleurico) e al dorso (mortali avendo raggiunto il cuore). Lesioni da difesa ad ambedue le braccia.



Fig. 81 a



Fig. 81 b



Fig. 81 c

Figg 81 a-b-c (w). Suicidio mediante coltello catapultato

La vittima aveva costruito una catapulta, servendosi di legno e una camera d'aria di bicicletta, incorporandovi un acuminato coltello da tavola col quale poi si colpì al cuore. Un caso di transizione tra ferita da arma da fuoco e ferita da punta. Cfr. sull'argomento il suicidio descritto da BREITENECKER [40] mediante una ghigliottina costruita da sé. Vedi inoltre MORGENTHALER, W. «Die Pflege der Gemüts- und Geisteskranken», Huber, Berna (1940) riportante ragguagli su suicidi con mezzi raffinati.

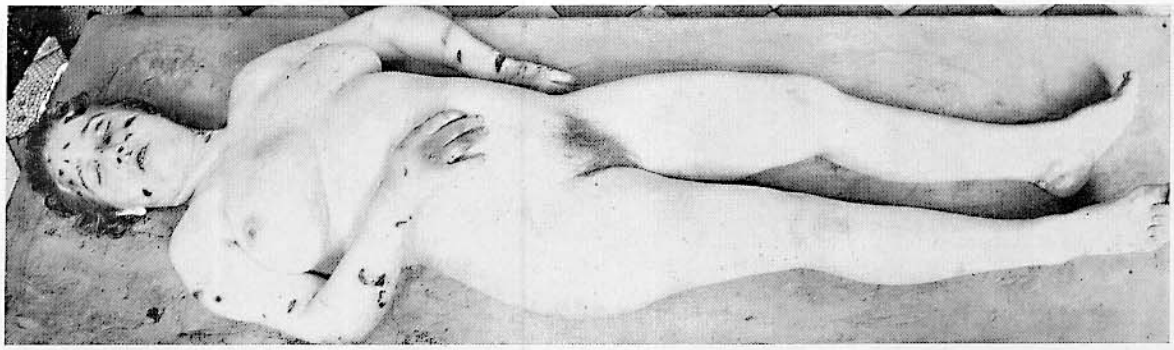

Fig. 82 a

Fig. 82 b

Fig. 82 c

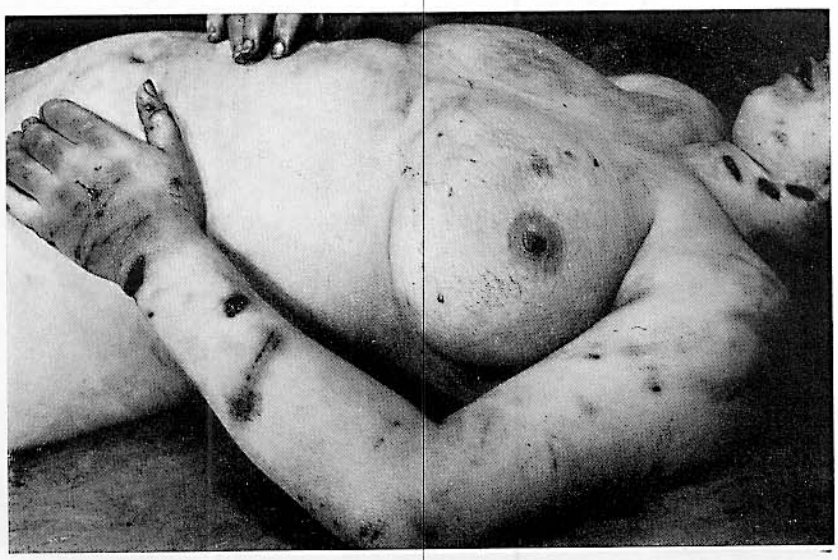

Fig. 82 d

Fig. 82 e

Figg. 82a-b-c-d-e (w). Omicidio mediante oltre 70 ferite da punta

Il caso è particolarmente importante per i rapporti con la vita sessuale, le ferite da punta alla volta cranica e la estensione delle ferite. L'omicida era uno psicopatico schizoide tipico, lievemente oligofrenico. Rilevanti la povertà e la scarsa risonanza dei sentimenti, la mancanza di interessi più elevati e l'asocialità. Soggetto egoista e freddo. Rapporti con le donne puramente sessuali. Istinto sessuale esagerato. La vittima era stata messa da lui in stato di gravidanza.

Nel dibattimento egli aveva confessato di «avere assicurato» la donna con la tenerezza e i rapporti sessuali. Da gran tempo aveva premeditato l'omicidio.

L'autopsia dimostrò la presenza di un feto lungo 18,5 cm. In vagina masse microscopiche di sperma. Il cadavere presentava al capo, collo, nuca, spalle, braccia e mani, oltre 70 ferite da punta e taglio (volta cranica preparata). Ferite da punta larghe fino a 2 cm, di larghezza inferiore tuttavia a quella massima della baionetta impiegata, certamente perchè questa non era affilata. Punta della baionetta rimasta infissa nel cranio. Tramite delle ferite fino a 12 cm di lunghezza. Particolarmente rilevanti le numerose ferite da punta, in parte trasfosse, delle braccia. Alle mani, lesioni da presa e difesa. Numerosissime ferite da punta al dorso delle mani, poichè la vittima, per proteggersi il viso, lo aveva schermato con le mani. Una ferita aveva reciso l'arteria radiale. Un'altra, al collo, aveva leso la giugulare; lesioni non gravi degli altri organi vitali del collo. Ferita da punta al naso. Varie ferite da punta alquanto penetranti nel cranio, talune crateriformi all'esterno, senza tuttavia alcuna lesione della dura madre; tra dura e aracnoide, invece, modesta raccolta ematica. All'occipite, cuoio capelluto completamente spappolato all'altezza di due zone larghe come un palmo di mano; evidente conseguenza di colpi reiterati. Sulle ossa craniche sgraffi superficiali in più punti. La volta cranica presentava oltre alle ferite da punta, sgraffi da scivolamento della punta dell'arma. Allo stesso meccanismo erano dovute le caratteristiche lesioni cutanee tricuspidate nonchè le lacerazioni della cute. Morte per emorragia esterna.

In casi di questo genere bisogna fondamentalmente stabilire se il coito ebbe luogo prima, durante o dopo il delitto. Tutte e tre le modalità sono ugualmente possibili e furono osservate (cfr. H. von Hentig [188]).

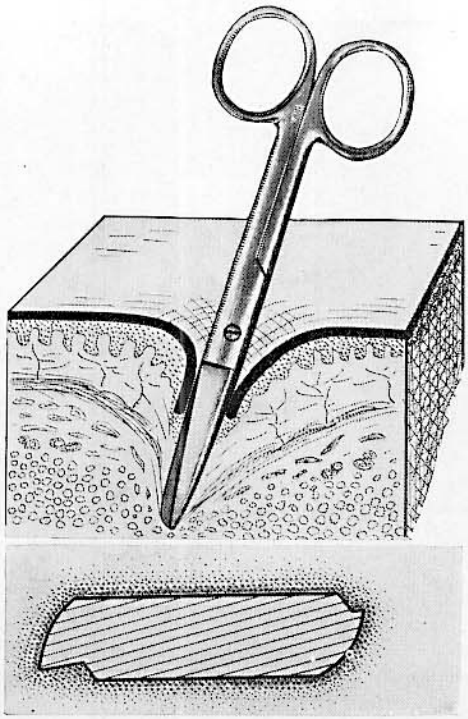

Fig. 83

Fig. 83 (P).

Il punto d'infissione rappresentato schematicamente (infissione di una forbice nella cute) ingrandito 10 volte, rivela un netto orletto di essiccazione conseguente all'effetto escoriante.

Figg. 84a e b (W). Omicidio mediante colpi di forbici (tragedia familiare)

Di notevole importanza sono le ferite da punta inferte con le forbici aperte sul dorso della vittima.
Le ferite da forbici non sono di facile rilievo. A seconda del tipo delle forbici il foro di esse può rassomigliare a quello determinato da un coltello o, più spesso, da un oggetto a punta conica smussa. Nel caso «classico» il foro di penetrazione, come si rileva dalla fig. 91, presenta sia componenti di ferita da taglio che orletto di essiccazione quale segno di escoriazione dell'epidermide. Vedi a tal proposito il contributo di J. RAUSCHKE [41] sul riconoscimento delle ferite causate da forbici.

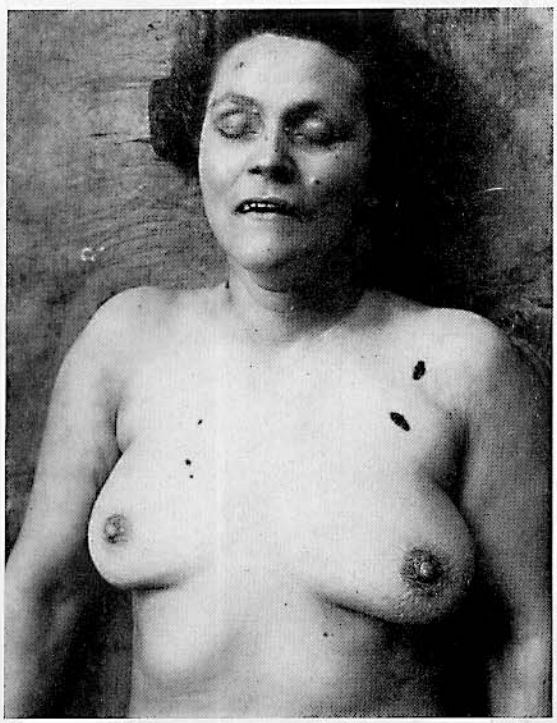

Fig. 84 a

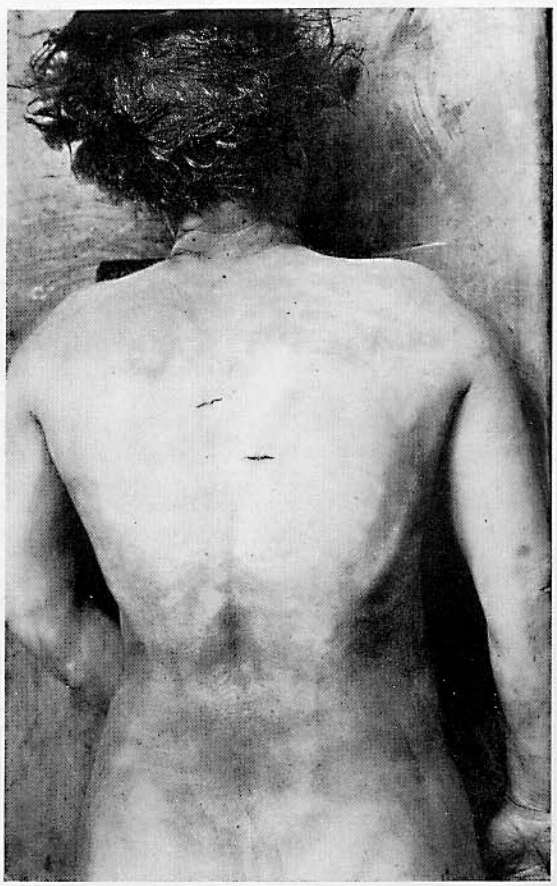

Fig. 84 b

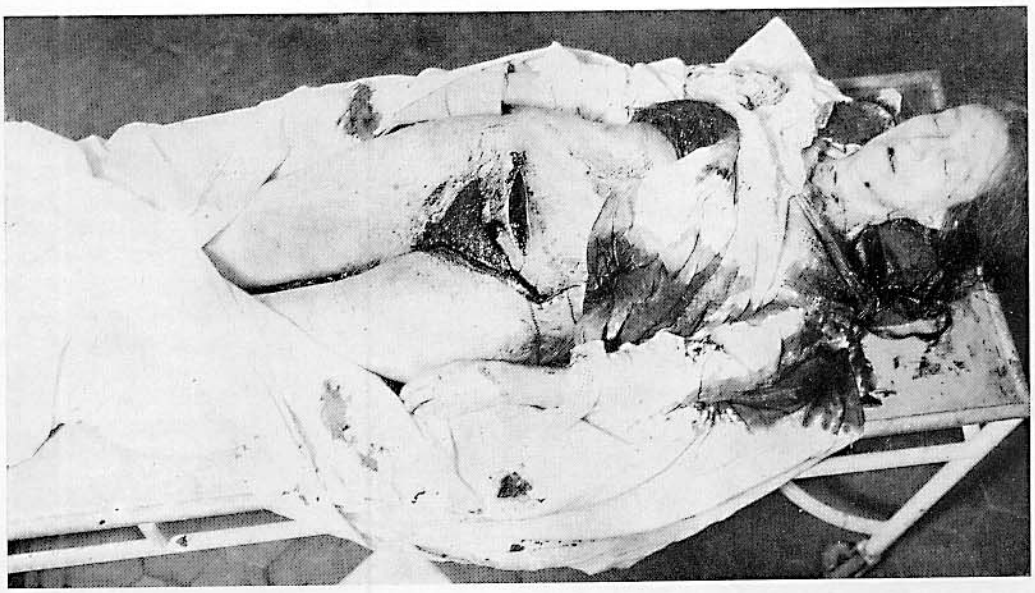

Figg. 85a e b (w). Suicidio mediante colpi di forbice al collo e all'addome

La donna di 52 anni, sdraiata sul suo letto si inferse dapprima una ferita da taglio, lunga 20 cm, trasversale, soprapubica, poi si colpì al collo, a sinistra. Si rilevino le ferite da punta, raramente così nette, causate da ambedue le branche delle forbici e i caratteristici orletti da essiccazione!

Fig. 86 (w). Uxoricidio mediante colpi di forbice

Il marito litigioso, rientrando a casa ubbriaco, strozzò durante un diverbio il proprio figlio. La moglie (e madre) accorsa uccise il marito con numerosi colpi di forbice.



Fig. 87 a



Fig. 87 b



Fig. 87 c

Fig. 87 d

Fig. 87 e

Figg. 87 da a ad x (P). Omicidio mediante colpi di forbice da sarto. Ricostruzione e identificazione dell'arma del delitto

Vittima, una donna di 52 anni colpita e ferita al capo con una forbice. L'omicida poi tagliò con la stessa i vestiti della morta e la stuprò ponendole un cuscino sotto i glutei (interpretazione dedotta dalla situazione di rinvenimento). Successivamente o ancor prima di effettuare il coito egli si era lavato le mani nella vasca da bagno, come fu dimostrato dalla presenza nell'acqua della vasca di frammenti di encefalo e di capelli della vittima.

a-d Forbice da sarto impiegata per commettere il delitto;

e Cuoio capelluto preparato *con capelli*, i quali nascondono in parte le ferite;

f Ferite sulla metà sinistra della fronte visibili dopo rasatura;

g Impronte su plastilina eseguite per confronto con l'arma del delitto;

h Cuoio capelluto con tipiche ferite all'occipite;

i Impronte delle forbici su plastilina eseguite per confronto;

j Ferite del cuoio capelluto visto dall'alto;

k Impronte delle forbici su plastilina eseguite per confronto;

l Cuoio capelluto con tipiche ferite all'occipite;

m Concordanza completa tra ferite cutanee e forma delle forbici;

n Concordanza completa tra perdita di sostanza cutanea e forma delle forbici. Trattasi quindi di due colpi vibrati all'occipite con le forbici;

o-q Ricostruzione delle lesioni da fendente e dell'arma del delitto. Le frecce indicano la forma concordante delle lesioni;

r Ricostruzione della lesione da fendente con la forbice da sarto;

s Volta cranica con frattura, causata dalle forbici, dell'emifrontale sinistro dopo aver ricomposto le parti ossee. Le linee di frattura irradiate dai canali di frattura incrociano la frattura da iperflessione, segno che le ferite da punta furono inferte in tempi diversi da quelle di fendente;

t Volta cranica con due depressioni causate da un fendente vibrato con le forbici;

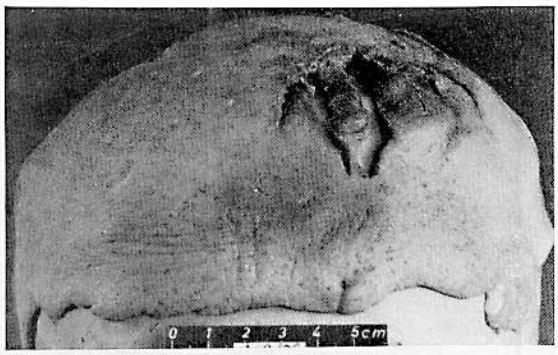

Fig. 87f

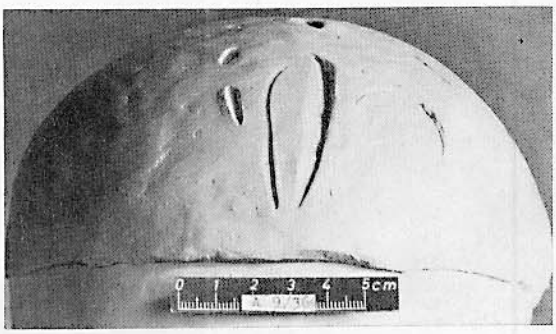

Fig. 87g

Fig. 87h

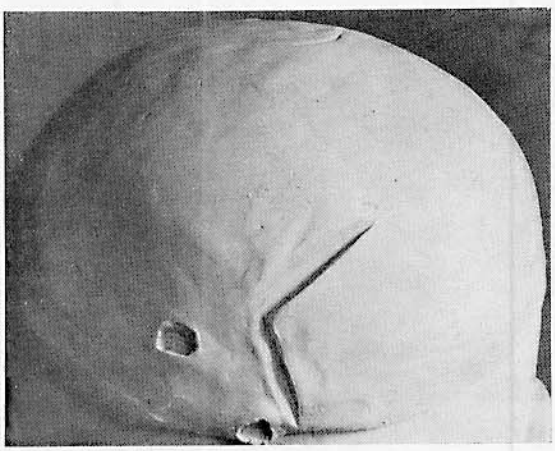

Fig. 87i

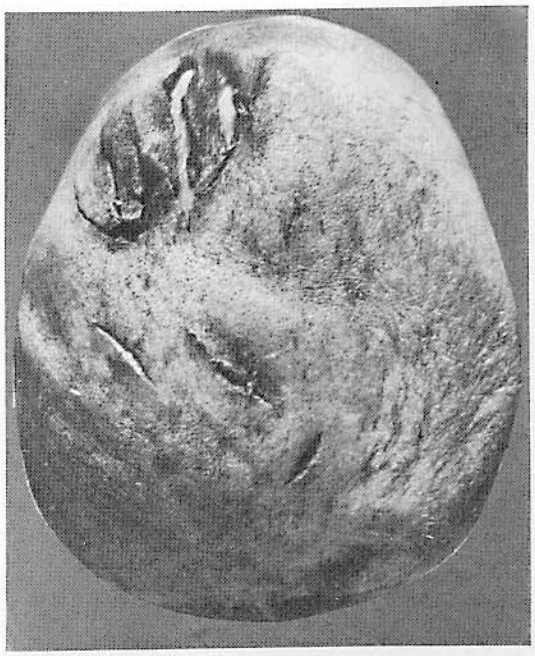

Fig. 87j

u Ricostruzione della frattura dell'emifrontale sinistro e delle forbici;

v Ricostruzione della prima ferita da punta penetrante attraverso la volta con lesione dell'encefalo;

w Ricostruzione della seconda ferita penetrante attraverso la volta con lesione dell'encefalo;

x Superficie di sezione della parte superiore dell'emisfero cerebrale con tragitto della ferita (V. seconda ferita da punta, *w*).

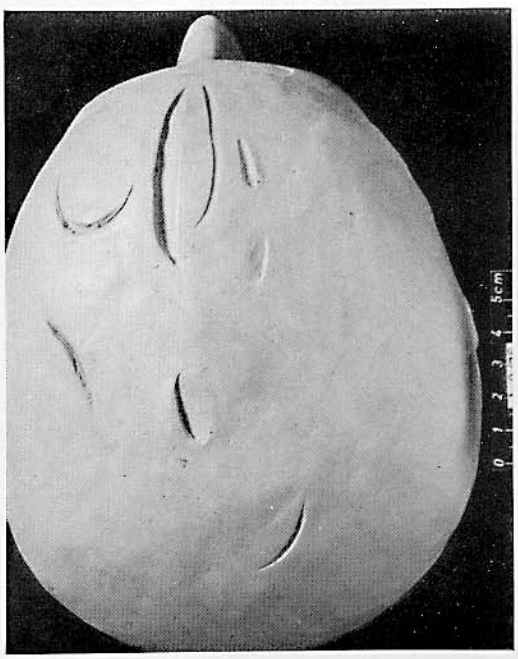

Fig. 87k

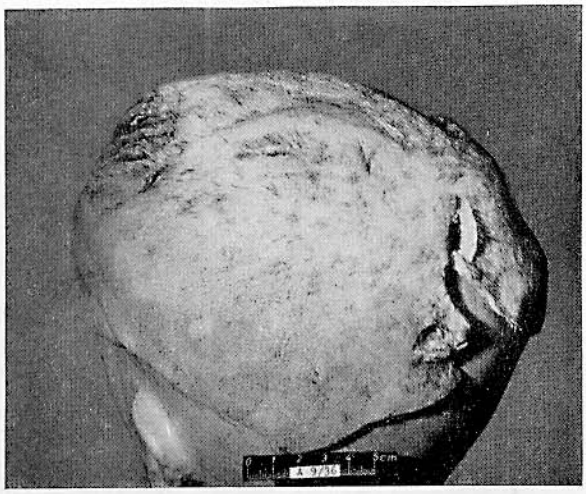

Fig. 87l

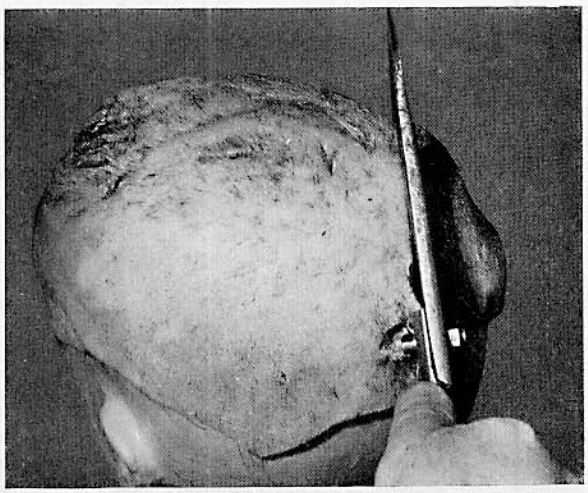

Fig. 87m

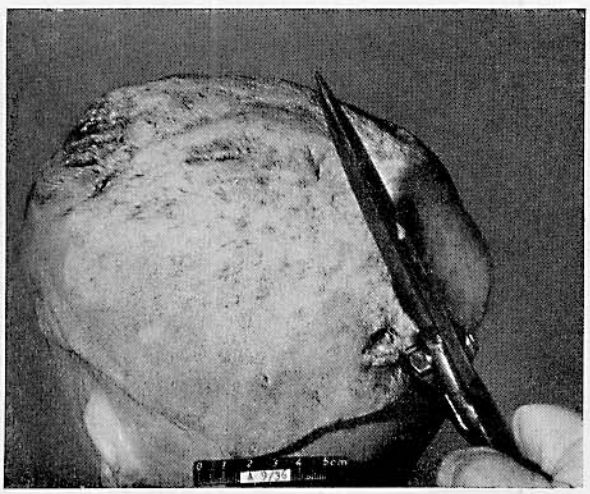

Fig. 87n

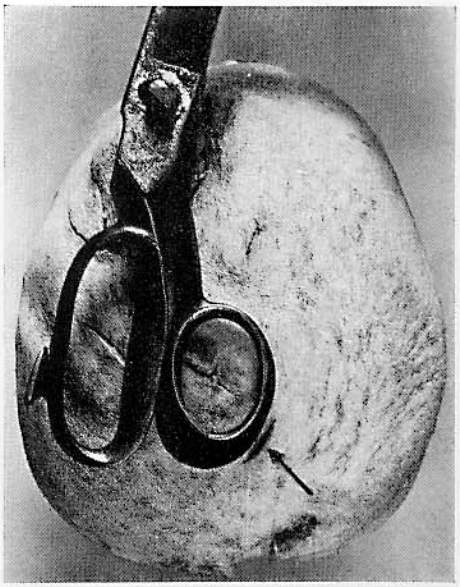

Fig. 87o

Fig. 87p

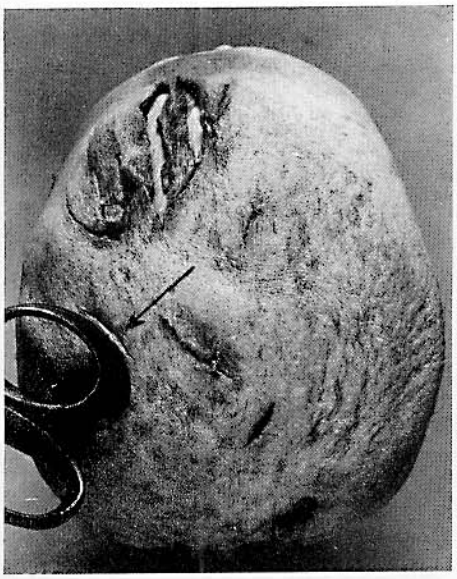

Fig. 87 q

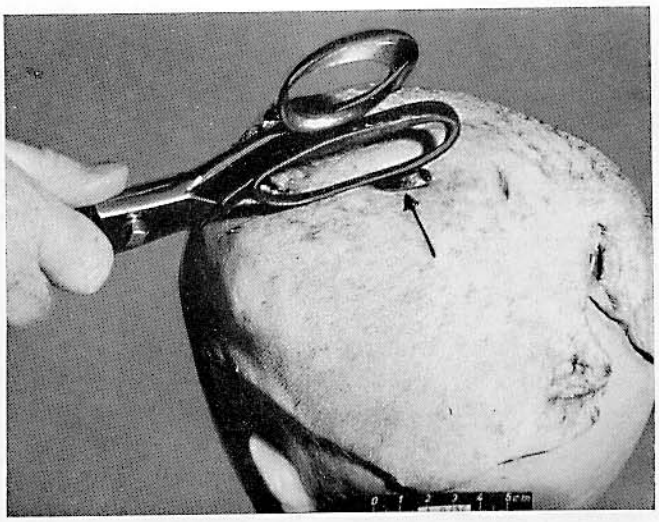

Fig. 87 r

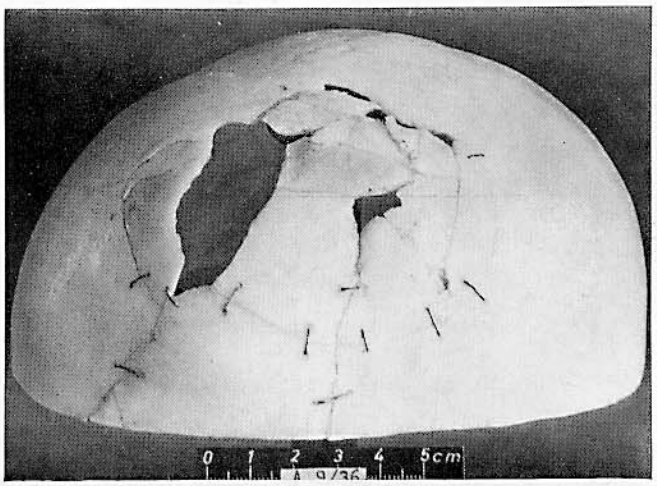

Fig. 87 s

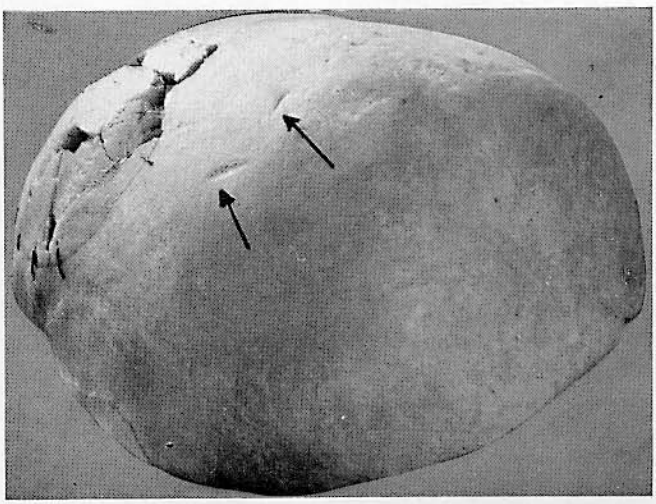

Fig. 87 t

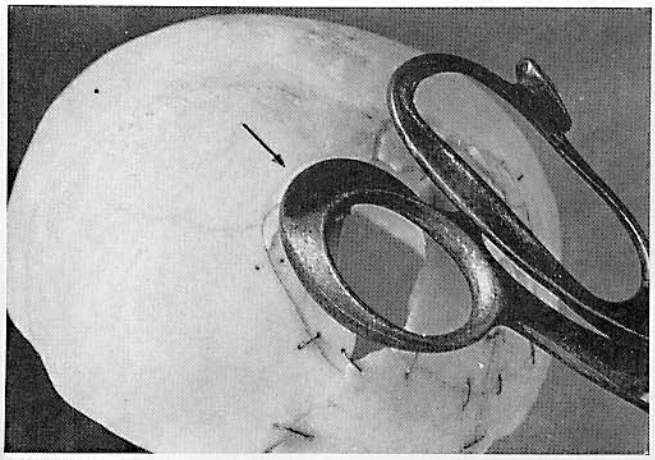

Fig. 87 u

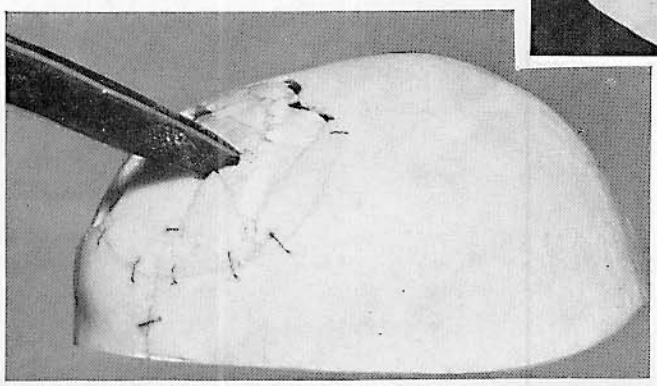

Fig. 87 v

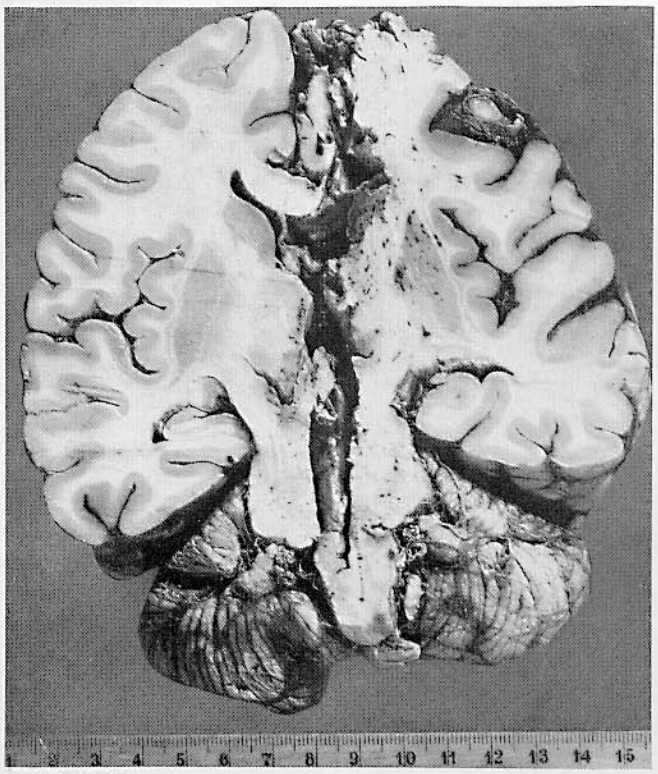

Fig. 87 x

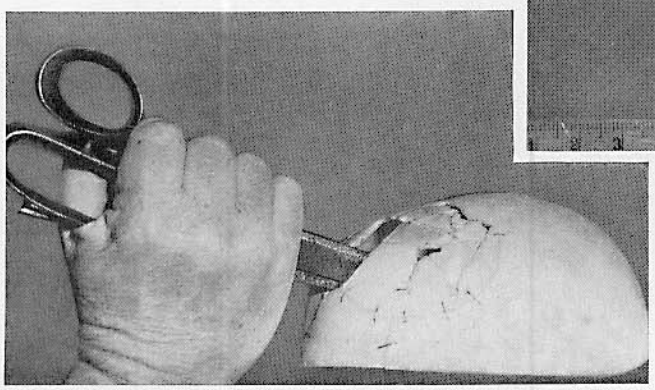

Fig. 87 w



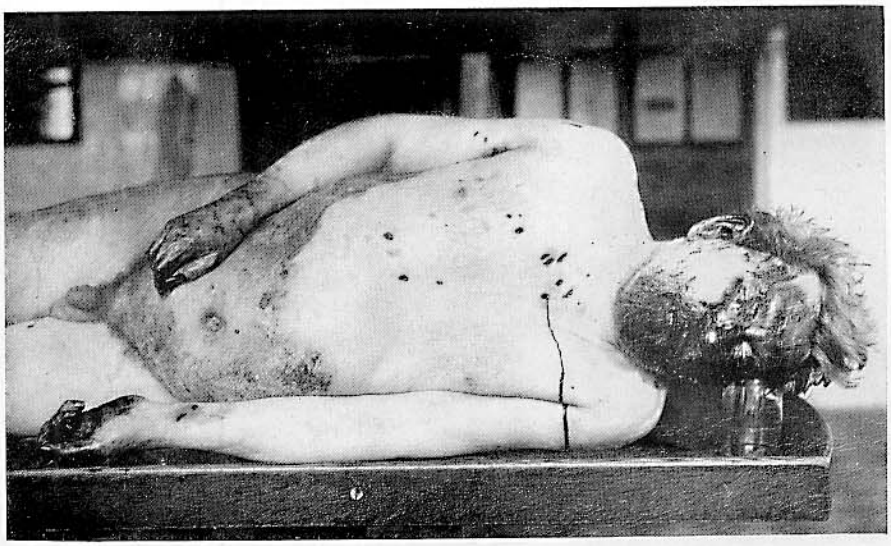

Figg. 88 a e b

Fig. 89

Figg. 88a e b (w). Suicidio mediante forbici per carta

Il cadavere del soggetto di 59 anni. fu rinvenuto di buon mattino giacente sul pavimento del suo ufficio. Accanto ad esso giaceva una forbice per carta insanguinata.
Al polso sinistro 4 ferite da punta (senza emorragia dalla radiale). L'autopsia rivelò complessivamente 24 ferite da punta lunghe da 0,5 a 4 cm, in 4 punti raggruppate, ossia alla metà destra del collo e del viso, all'emitorace destro superiormente e inferiormente, e alle braccia; 5 ferite superficiali alla metà destra del viso; 11 ferite da punta tra prima e quarta costola, di più a destra sulla parasternale, tutte decorrenti da destra in alto verso sinistra in basso; 3 ferite da punta in regione precordiale destra, penetranti nel torace; altre all'altezza del deltoide destro e 4 al polso sinistro senza lesione della radiale. Lesioni delle grosse vene nella cavità toracica. Una ferita da punta alla nuca penetrante fino al faringe. Netta arteriosclerosi, ipertrofia cardiaca, coronarosclerosi, rene grinzo. Trafissione della camica e del panciotto. Forbice per carta lunga 26 cm; insanguinata per 14 cm. La punta di essa era piegata talmente che la forbice non potè venire aperta. Movente dell'inconsueto suicidio: l'uomo soffriva di angina pectoris. Fuori del comune erano la trafissione dei vestiti e l'arma usata per il suicidio le cui caratteristiche fanno pensare a un atto da scarica emotiva.
Maschka [191] osservò un suicidio in cui la vittima si inferse 285 ferite da punta al torace (probabilmente vibrate all'impazzata durante una crisi cardiaca). Morte per dissanguamento ed aspirazione di sangue.

Fig. 89 (p). Omicidio mediante ferita da punta inferta al collo con una forbice e fendenti vibrati con un ferro da stiro

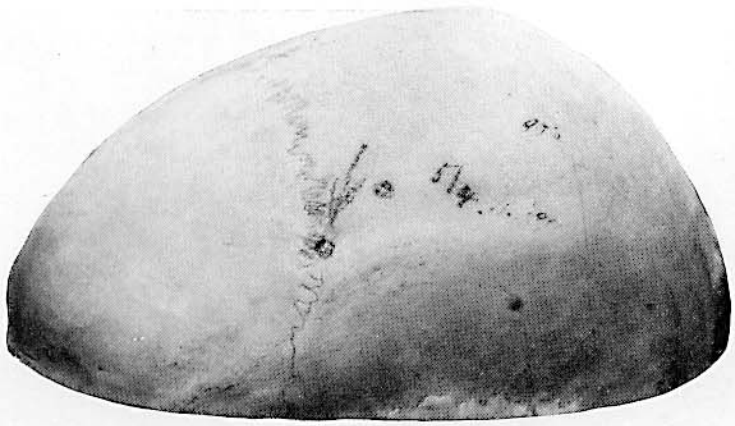

Fig. 90

Fig. 90 (w). Conficcamento di un chiodo nel cranio. Volta cranica vista dallo esterno

Un caso analogo fu recentemente descritto (1961) da FRANKE e HESSE [192]. Un autista tentò il suicidio mediante impiccamento, ma la corda si ruppe. Successivamente fu curato per un mese presso una clinica psichiatrica, da cui fu dimesso cessato lo stato depressivo. Litigi familiari. Un mese dopo nuovo tentativo di suicidio. Davanti uno specchio appeso alla parete egli si procurò diversi fori al cuoio capelluto. Con una piccola accetta egli si conficcò per una profondità di 5,5 cm nel cervello una lesina in corrispondenza del vertice. Il seno sagittale non riportò alcuna lesione. La lesina si conficcò proprio tra gli emisferi. Restitutio ad integrum.

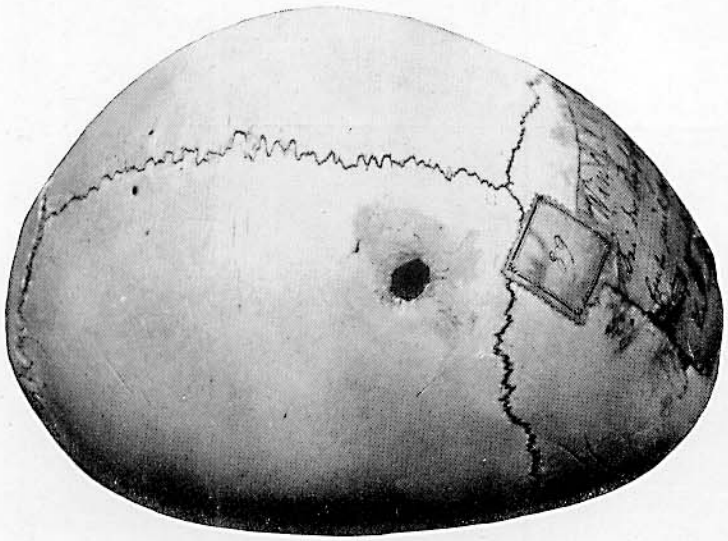

Fig. 91

Fig. 91 (w). Frattura a tipo foro di entrata di un proiettile causata da un colpo al cranio vibrato con una punta di rastrello

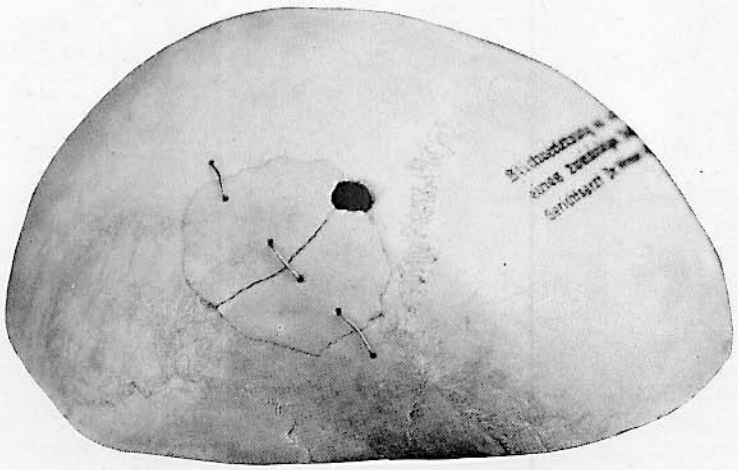

Fig. 92

Fig. 92 (w). Ferita da punta della volta cranica causata da una forca per letame

Litigio tra due fratelli, uno dei quali era stato dimesso circa 3 mesi prima dal manicomio (schizofrenia). Persistevano tuttavia in lui idee deliranti e allucinazioni numerose; si riteneva un «riformatore del mondo». Poichè il fratello derideva le sue idee ebbe luogo una rissa nel corso della quale egli lo colpì al capo con la forca. In seguito alla caduta della vittima il cambiamento di direzione della punta, rimasta infissa nel cranio, determinò il distacco di due frammenti ossei. Morte dopo 3–4 giorni. Causa mortis: meningite.
Vedi anche WEIMANN, Dtsch. Ztschr. Ger.-Med. *10*, 360 (1927).

Fig. 93 a

Fig. 93 b

Figg. 93a e b (w). Omicidio mediante fendenti al capo e recisione del collo

Il soggetto venne assassinato dalla moglie, dal figlio e da altri due uomini. Il cadavere fu posto nella stalla sotto le zampe del toro. Questo venne fatto infuriare dagli omicidi in maniera che schiacciasse con le sue zampe il cadavere per simulare un infortunio. Movente del delitto: rapporti sessuali della moglie con gli omicidi.

Fig. 94 a

Fig. 94 b

Fig. 94 c

Figg. 94a-b-c-d (w). Omicidio a colpi di piccone, a scopo di rapina

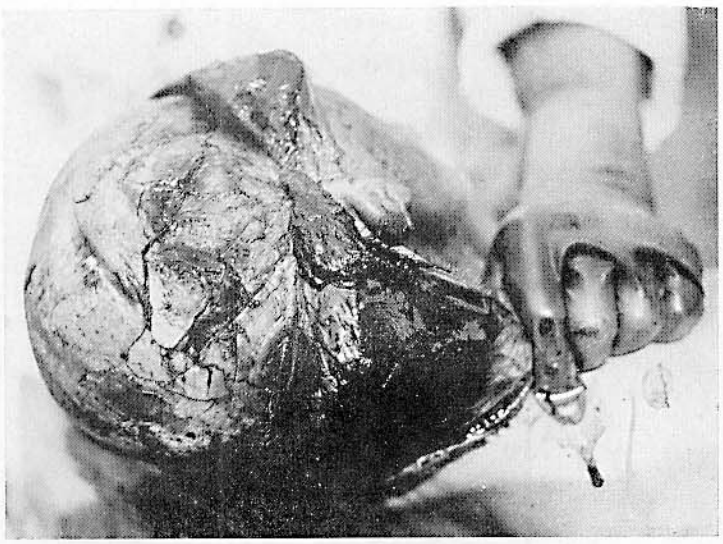

Fig. 94 d

Fig. 95

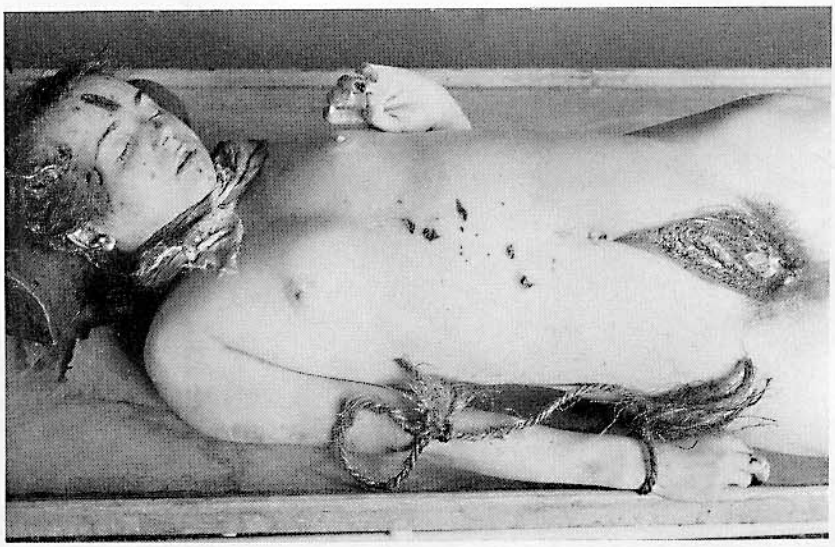

Fig. 96

Fig. 95 (P). Omicidio con stupro. Strangolamento, accoltellamento e infine frattura del cranio; mutilazione di ambedue le mani (resistenza passiva)

Fig. 96 (P). Uxoricidio commesso da un alienato mediante colpi di accetta, imbavagliamento e strozzamento. Moglie anch'essa alienata.

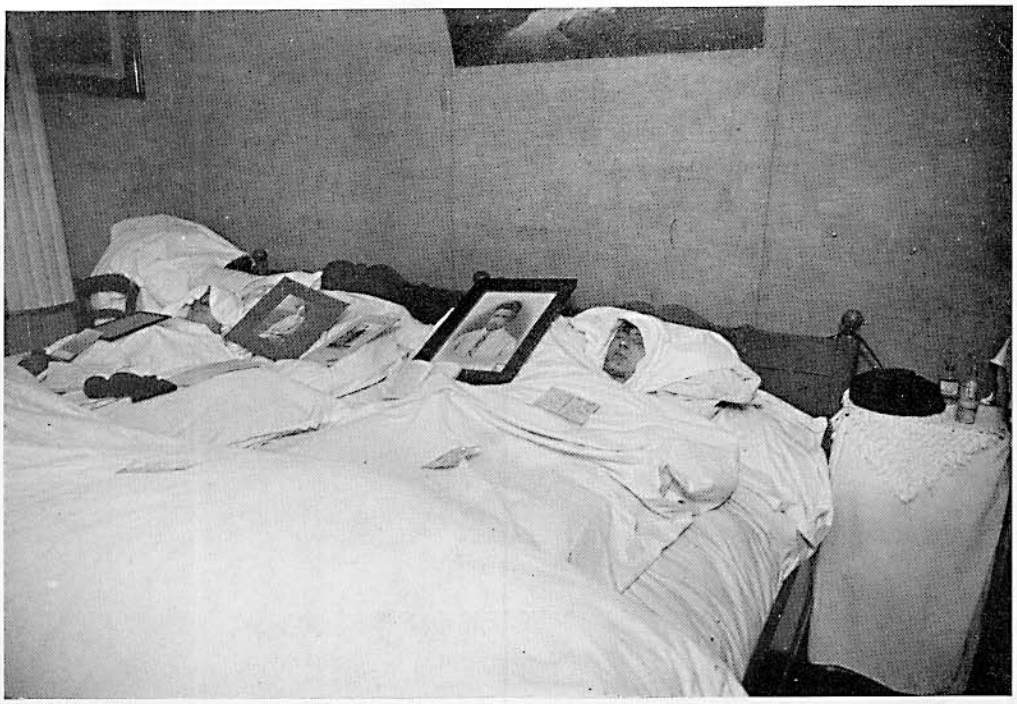

Fig. 97 a

Fig. 97 b

Figg. 97 a-b-c-d-e-f-g-h (w). Quadruplice omicidio di uno schizofrenico; cadaveri posti sul catafalco e adornati

Assassinati la moglie, il figlio, la figlia e il figlio di quest'ultima. L'assassinio venne commesso nell'abitazione e nel bosco. Sull'apprestamento del catafalco e sull'ornamento dei cadaveri cfr. fig. 23 a pag. 106 e fig. 141 a pag. 198.

a Luogo della casa in cui furono rinvenuti i cadaveri;
b Posizione dei cadaveri dopo rimozione dei letti;
c Ferite da percosse e da taglio in persona della moglie;
d Ferite da percosse e da taglio in persona del figlio;
e Posizione dei cadaveri della figlia e del bambino;
f Ferite da percosse e da taglio in persona della figlia;
g Ferite da percosse e da taglio in persona del bambino;
h Ferite da percosse e da taglio del bambino.

Cfr. sull'argomento BÜRGER-PRINZ [190], nonchè HELM STIERLIN: «Il paziente violento», Karger, Basilea-New York (1956). Inoltre Nikola SCHIPKOWENSKY: «Schizofrenia ed omicidio», Springer (1938).

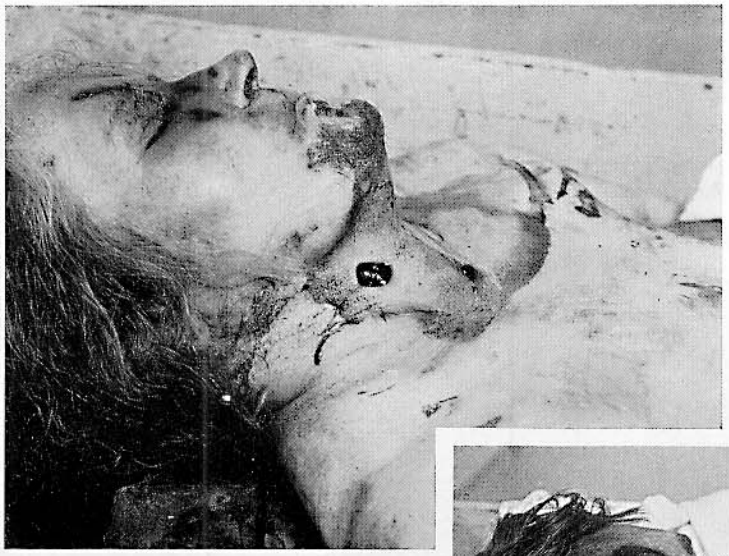

Fig. 97 c

Fig. 97 d

Fig. 97 e

Fig. 97 f

Fig. 97 g

Fig. 97 h

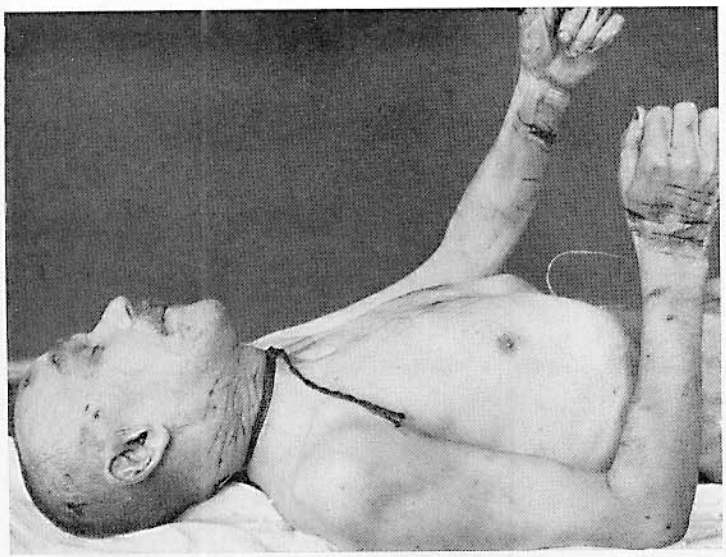

Fig. 98 a

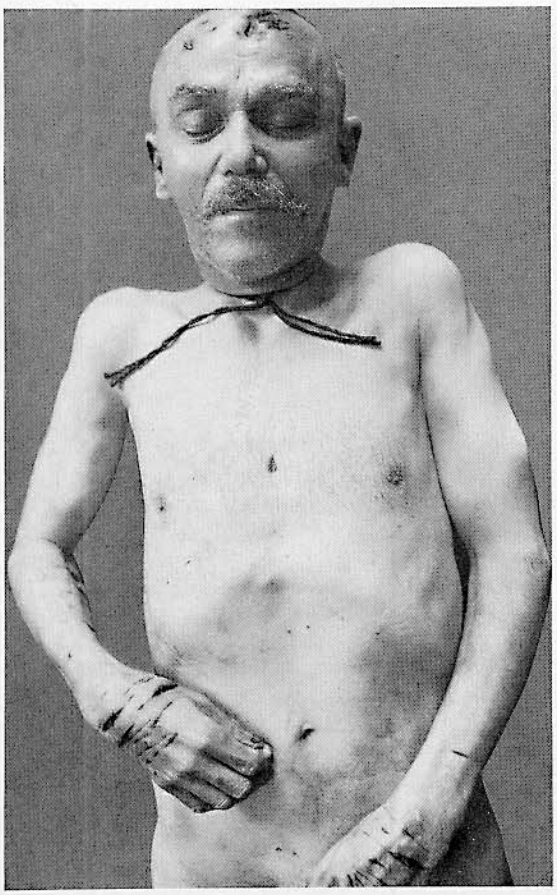

Fig. 98 b

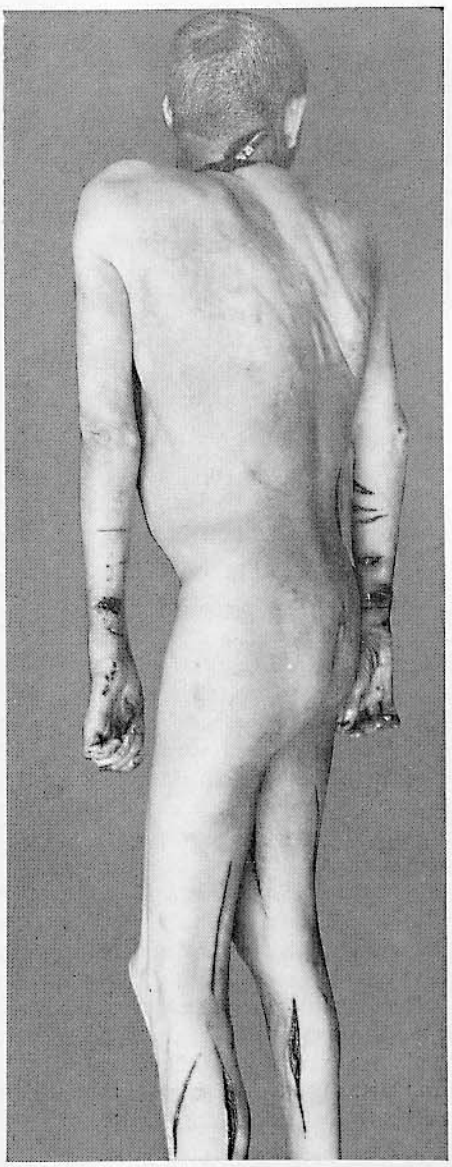

Fig. 98 c

Figg. 98a-b-c (w). Suicidio mediante colpi di accetta, ferite da taglio e strangolamento

Fig. 99 a

Figg. 99a-b-c-d-e (w). Ferite da taglio in varie regioni del corpo, fendenti vibrati con accetta al capo. Avvelenamento con gas illuminante. Tipico suicidio combinato

Il cadavere della donna fu rinvenuto con gravi ferite, sul pavimento della propria abitazione nella quale si percepiva odore di gas. Alle gambe, numerose ferite da taglio superficiali, più o meno parallele, inferte con un coltello da tavola; reperto analogo all'ipogastrio e all'emitorace sinistro. La figura *b* mostra tipiche ferite del cuoio capelluto. Inoltre la donna si era vibrati vari colpi di scure al capo. Il cranio era stato scalfito solo superficialmente all'altezza delle ferite al cuoio capelluto. Infine ella si avvelenò col gas. Si trattava indubbiamente di una alienata; già un'altra volta ella aveva tentato il suicidio. Rimandiamo a tal proposito alle casistiche medico-legali circa la valutazione delle ferite da accetta (omicidio, suicidio, infortunio), esposte nel lavoro di F. HARBITZ [42]. In esso è riportata una estesa rassegna bibliografica nonchè la casistica propria di suicidi mediante ferite al capo vibrate con accetta, picozza, ecc. S. N. BAKKE [43] riferì su un tentato suicidio eseguito da una donna di 26 anni la quale si procurò con un'ascia 4 sezioni superficiali del cuoio capelluto, affermando all'inizio essersi trattato di aggressione. Importante è pure il lavoro di G. HULTKVIST [44] il quale afferma che le incisioni del cuoio capelluto causate da colpi di ascia vibrati a scopo suicida convergono in direzione frontale (cfr. anche F. J. HOLZER, [45], fendenti di accetta al capo). O. PEDERSEN [46] descrisse un tentato suicidio in cui il protagonista si inferse colpi di scure al capo e il giorno dopo, svegliatosi, con un temperino si recise il collo e i polsi. S. JENSEN [47] riferì su un particolare caso di suicidio mediante colpi di ascia al capo e conseguente tentativo di ustionarsi mediante paraffina fusa; si trattava di donna in periodo mestruale. Del problema mestruazione e suicidio si occupano J. von BALÁZS [48] e M. STEINER [49]. Secondo STEINER le suicide sono in gran parte in fase mestruale o premestruale. Degna di menzione a tal riguardo è anche la relazione tra alcool e suicidio (v. P. NÄCKE [50]). Secondo W. MUNCK [51] nella metà degli uomini suicidi potrebbe esser dimostrata una iperalcolemia più o meno intensa. Tale rapporto nelle donne suicide è di circa un quarto. Infine ricordiamo le straordinarie autolesioni comunicate da ALTHOFF [52] conseguenti a tentativi di decapitarsi con colpi di scure alla nuca effettuati da un suicida oligofrenico.

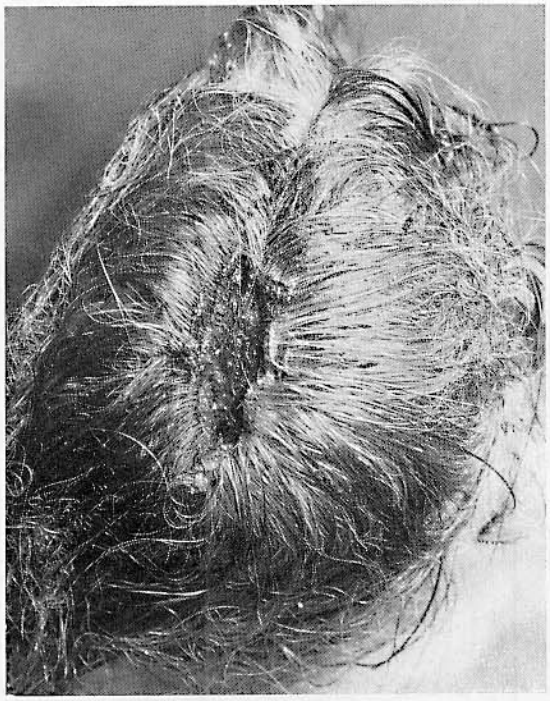

Fig. 99 b

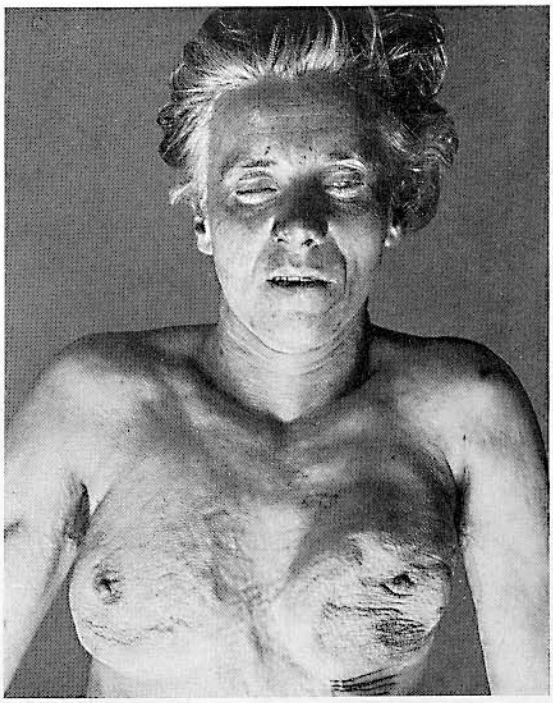

Fig. 99 c

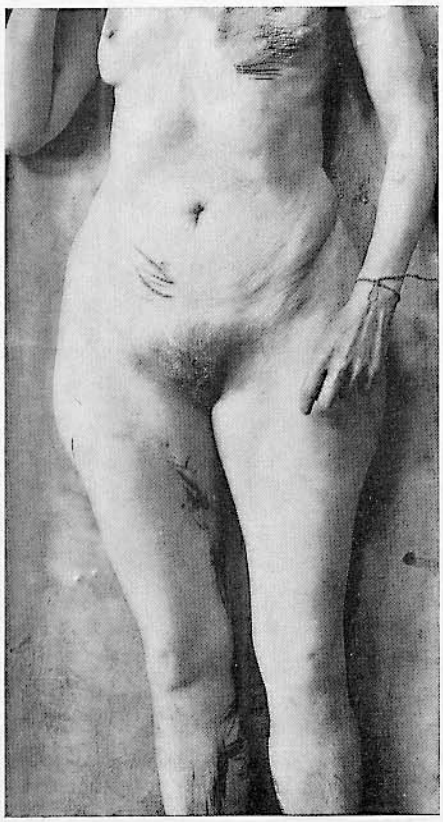

Fig. 99 d

Fig. 99 e



Fig. 100 a

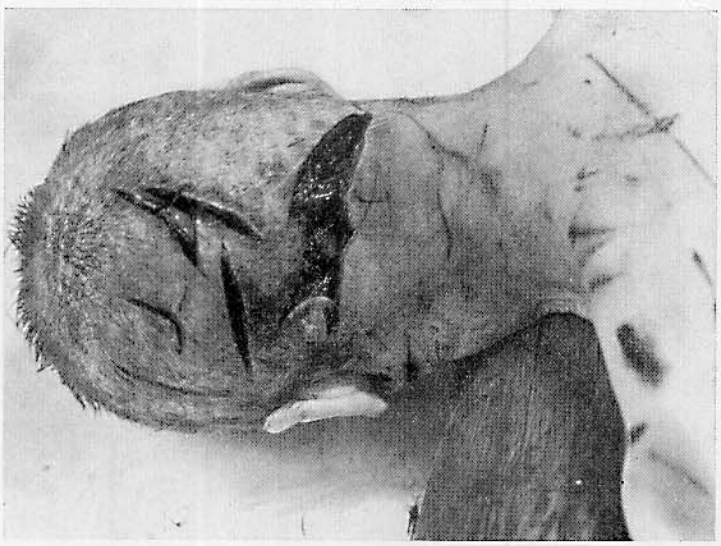

Fig. 100 b

Figg. 100a-b-c-d-e (w). Omicidio di un uomo di 68 anni a colpi di scure

Gravi lesioni da fendenti vibrati con scure, specie all'occipite, alla nuca e al dorso. Inoltre sgraffi superficiali alla nuca e al dorso, dall'aspetto di ferite da taglio, per cui fu inizialmente ritenuto che le ferite fossero state provocate da più strumenti. Le lesioni visibili da fendente al capo erano tipiche; alcune erano penetrate nel cranio ledendo l'encefalo. Evidentemente la vittima aveva reagito riportando di conseguenza lesioni da fendente alle gambe. Che non si fosse trattato di semplici ferite da taglio, inferte ad esempio con un coltello da cucina o simili, fu rilevato dalle escoriazioni circostanti i bordi delle ferite, sotto forma di essiccazioni.

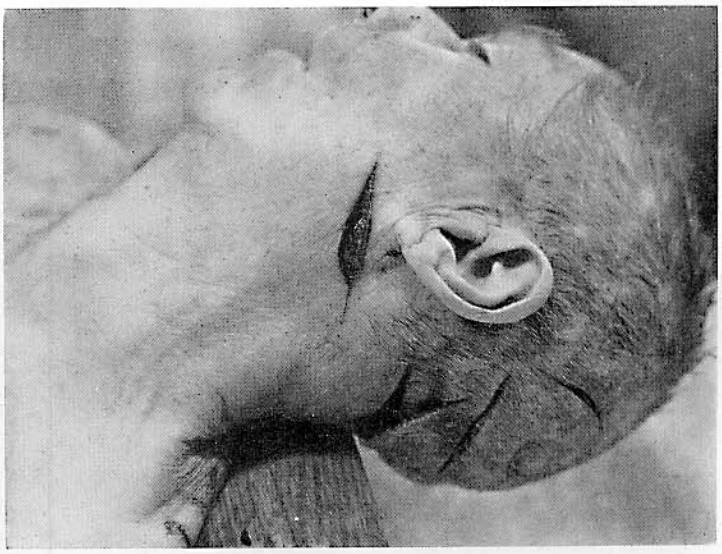

Fig. 100 c

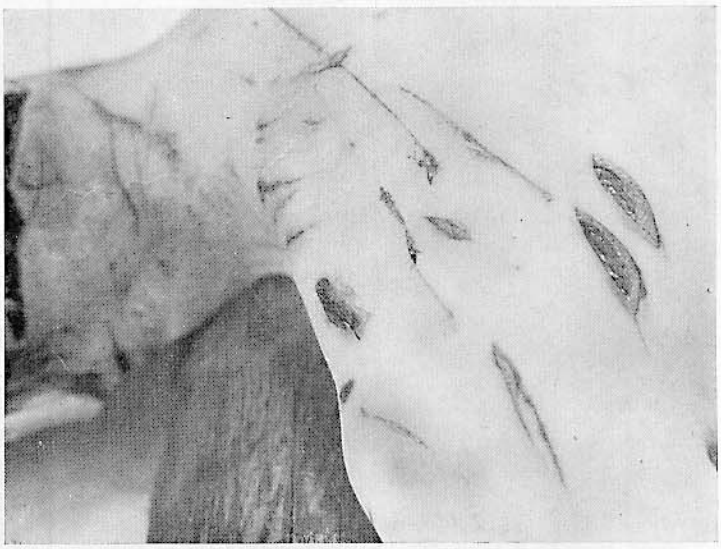

Fig. 100 d

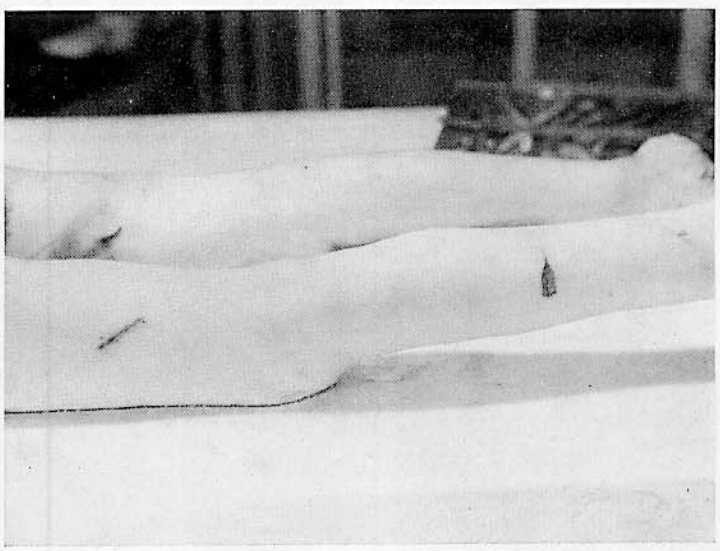

Fig. 100 e

Figg. 101 a-b-c-d-e-f-g (w). Omicidio mediante colpi di scure e strozzamento di ambedue i figli da parte della madre schizofrenica

Gli ampi orletti di essiccazione dimostrano che non fu usato il coltello.

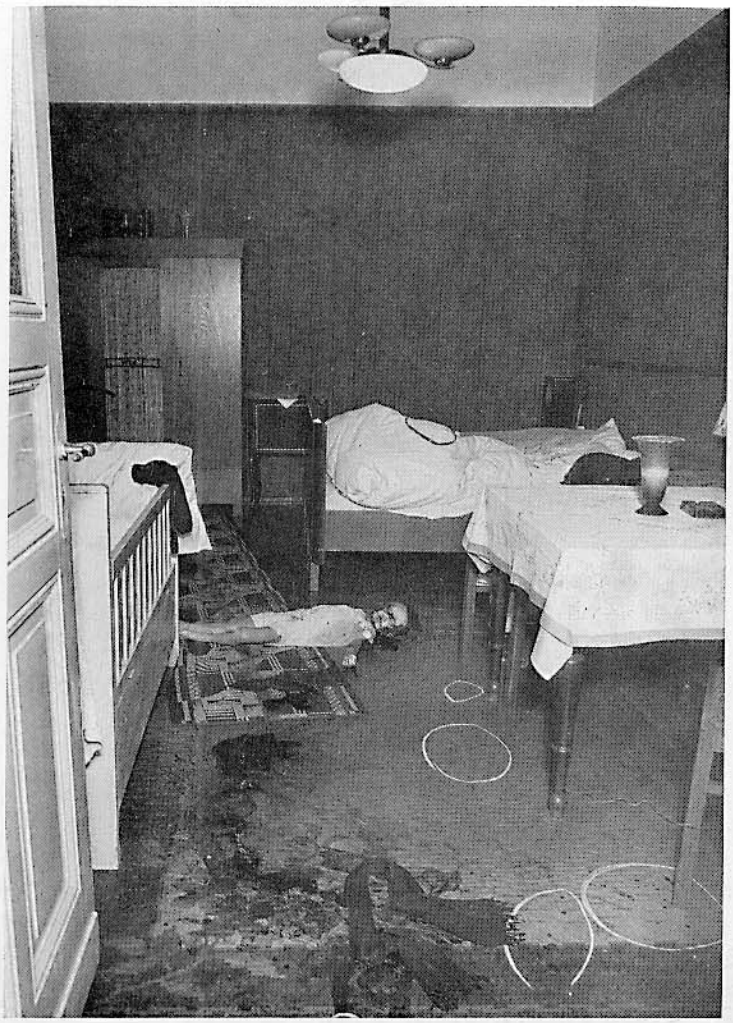

Fig. 101 a

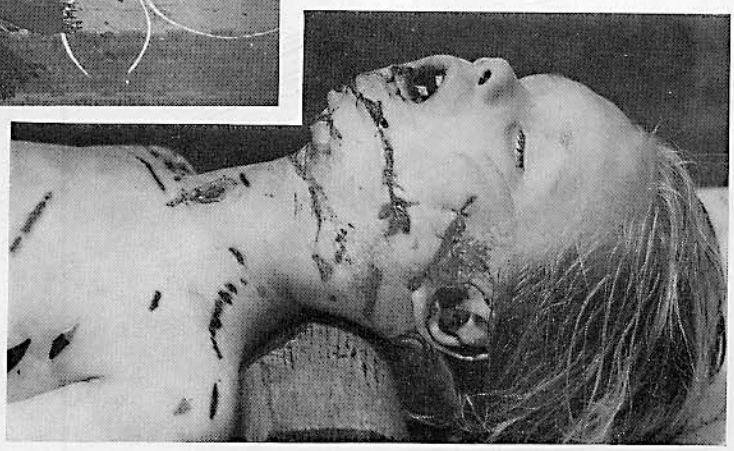

Fig. 101 b

Fig. 101 c

Sul problema schizofrenia e criminalità in generale esiste una estesa bibliografia. In una vasta indagine KAILA («Schizophrenie und Kriminalität» Nord. Med. 19, 1941) il quale studiò in Finlandia circa il 12% della popolazione, calcolò che colà il tasso degli schizofrenici è di circa il 7‰. La percentuale dei delitti commessi da schizofrenici è notevolmente superiore a quella relativa alla popolazione globale. Cfr. anche Nikola SCHIPKOWENSKY: «Schizophrenie und Mord» Monographien aus dem Gesamtgebiet der Neurologie und Psychiatrie, Fascicolo 63, Springer 1938 (con 102 dati bibliografici). Inoltre HELM STIERLIN: «Der gewalttätige Patient», Bibliotheca Psych. et Neurol. Fasc. 97 (1956), Karger, Basilea. Infine: Karl WILMANS: «Über Morde im Prodromalstadium der Schizophrenie» Z. Ges. Neurol. u. Psych. 170, 583 (1940) e LEJEUNE Fritz: «Zur seelischen Situation» Deutsche Gesundheitspolitik, anno I, fasc. 5 (1959).

Fig. 101 d

Fig. 101 e

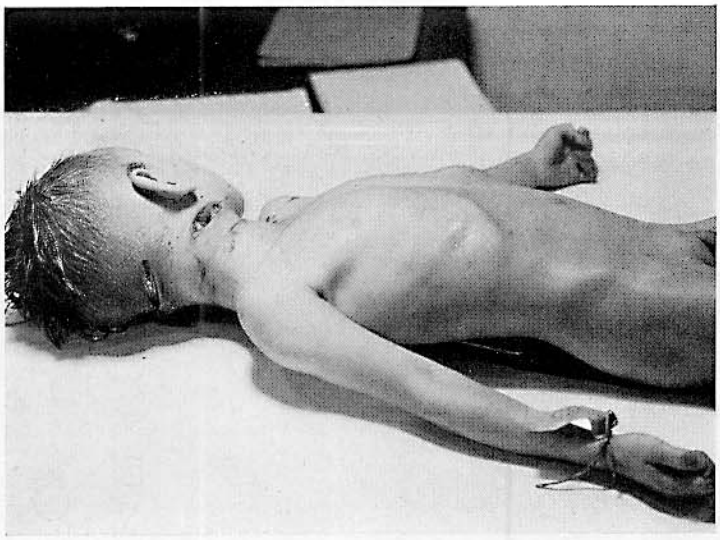

Fig. 101 f

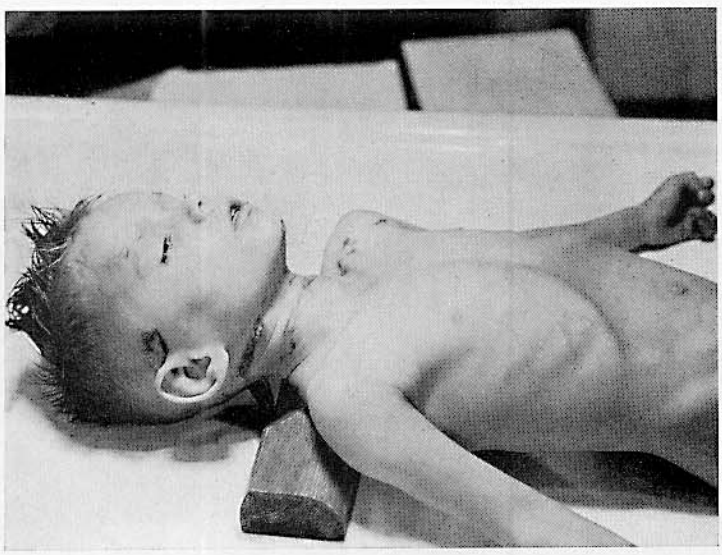

Fig. 101 g

Figg. 102a-b-c (w). Duplice omicidio del figlio e del proprio amante mediante colpi di scure

Omicida di 25 anni. In un letto il cadavere del proprio figlio di 1 anno e 8 mesi, nell'altro quello del proprio amante.

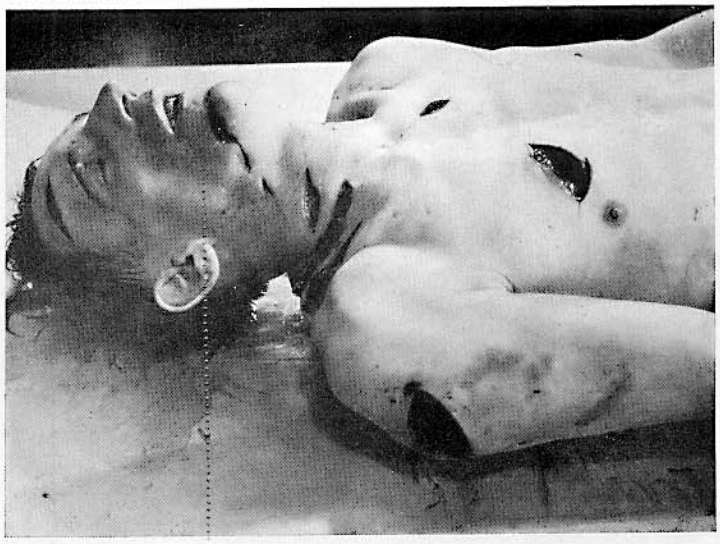

Fig. 102 a

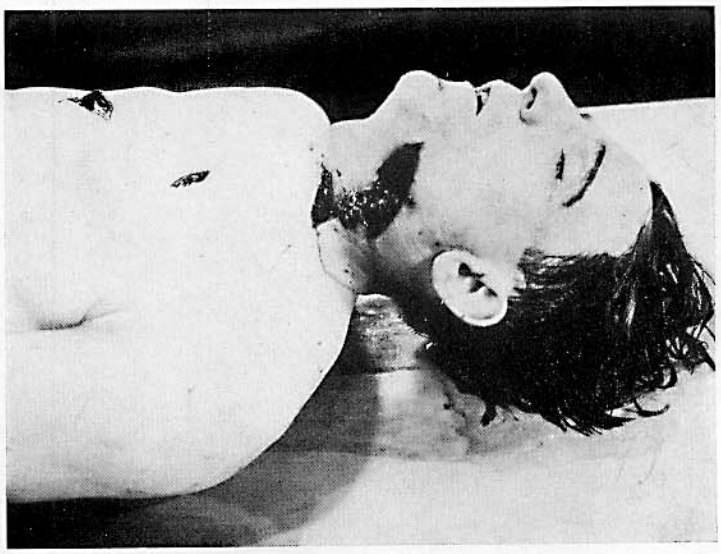

Fig. 102 b

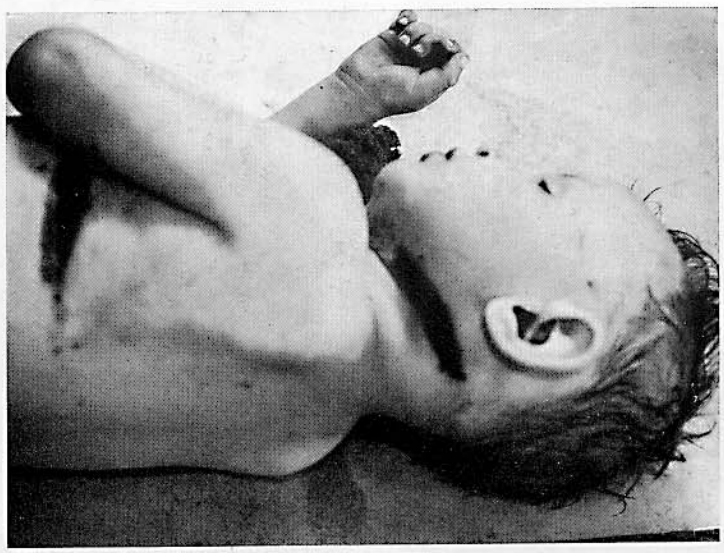

Fig. 102 c

Figg. 103a-b-c-d-e (w). Uxoricidio mediante ferite da punta e da fendente; la vittima aveva 45anni

Frattura comminuta del cranio con gravissime lesioni encefaliche. Serie di colpi di scure vibrati col taglio e col dorso. Gravi ferite da taglio al collo con sezione di ambedue le carotidi. Formazione di pseudosolco da corda al collo, che tuttavia non indica necessariamente uno strangolamento. Ecchimosi all'emitorace destro e alla spalla. Non lesioni da difesa. Sperma non dimostrabile. Caso tipico di psicologia dei mutilati (l'omicida era un amputato alle gambe).
Vedi WEIMANN: «Zur Psychologie des antisozialen Krüppels» Kriminalistik *15*, 6, 249 (1891)

Fig. 104 (w). Suicidio mediante numerosi colpi di scure al capo

Il soggetto colpì così a lungo fino a ledere il seno longitudinale superiore. Morte per dissanguamento ed embolia gassosa.

Fig. 103 a

Fig. 103 b

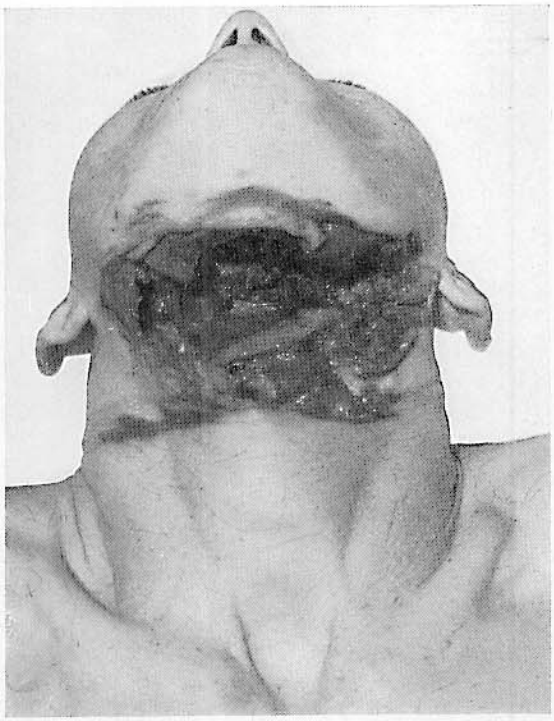

Fig. 103 c

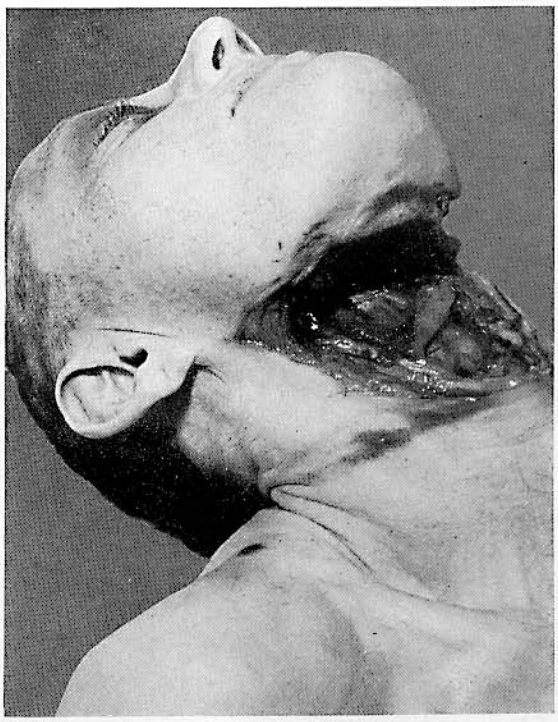

Fig. 103 d

Fig. 103 e

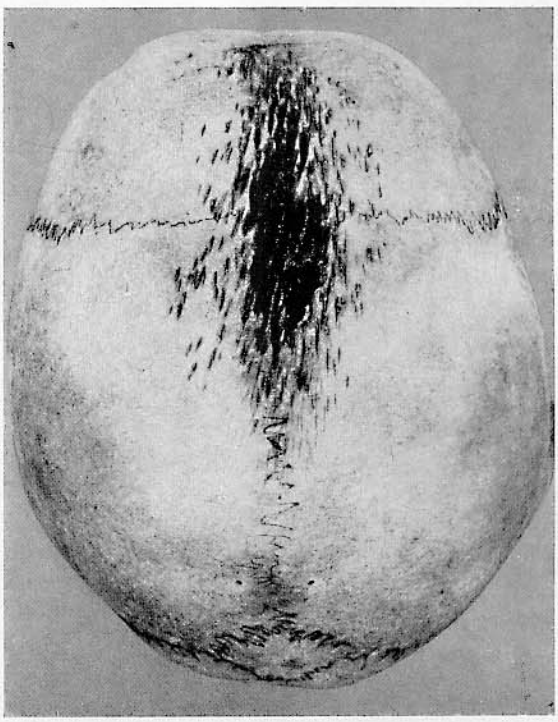

Fig. 104

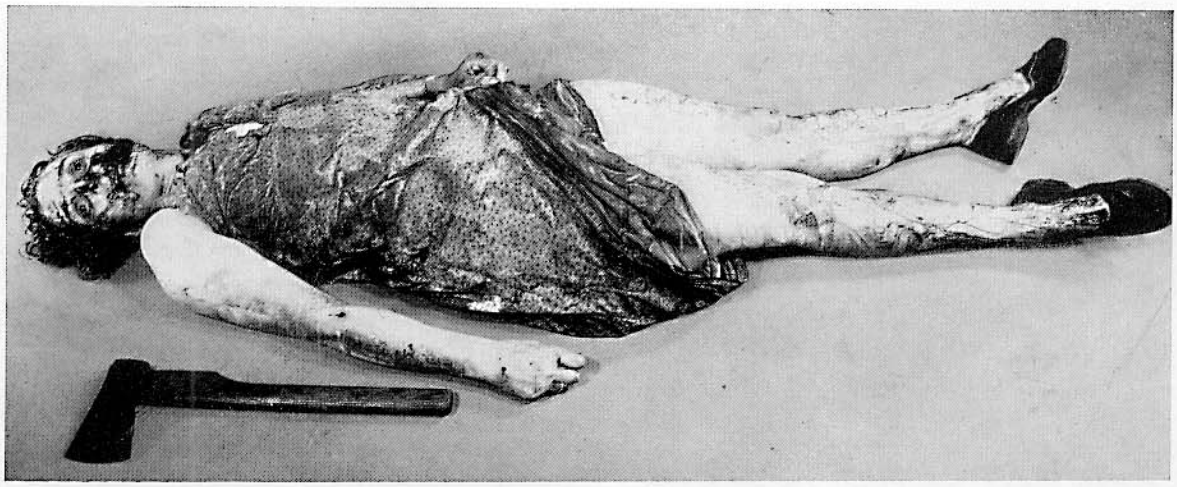

Fig. 105 a

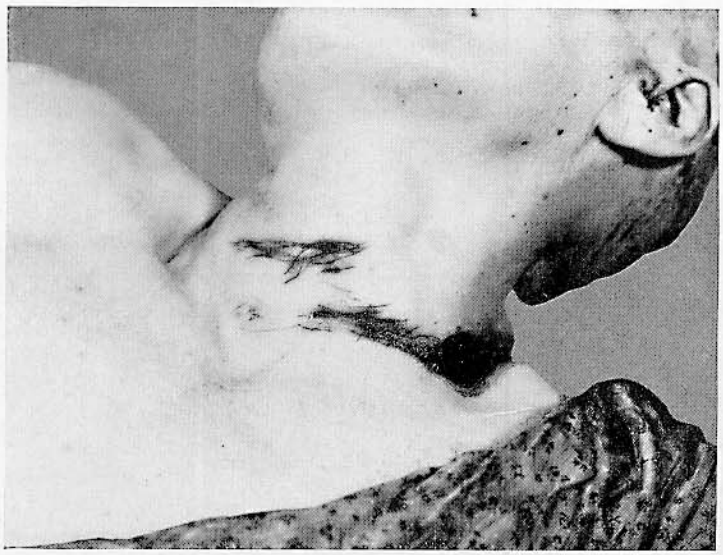

Fig. 105 b

Figg. 105a-b-c-d-e-f (P). Emorragia esterna associata a edema cerebrale, conseguente a notevole traumatismo del cranio

La vittima (di 46anni) fu rinvenuta di buon mattino inondata di sangue nel bagno della propria abitazione, chiuso con catenaccio. Suicidio mediante scure e lama di rasoio.
In regione parietale un gruppo di 35–40 sezioni del cuoio capelluto con bordi relativamente netti, a decorso quasi parallelo rispetto al vertice. Perdita di sostanza della volta cranica a sinistra in prossimità della regione parietale. Numerose incrinature ossee alla volta cranica. Sezioni da taglio del cuoio capelluto in regione temporale destra. Numerose sezioni a bordi relativamente netti del cuoio capelluto sulla metà sinistra del cranio. Ecchimosi concernenti tutte le sezioni. Numerose schegge ossee nell'ambito della perdita di sostanza ossea, in parte conficcate nella dura sottostante. Perdita di sostanza irregolarmente delimitata della dura in corrispondenza della suddescritta lesione ossea. Emorragia retiforme della grandezza di una moneta da 5 marchi delle meningi molli in corrispondenza alla perdita di sostanza durale. Versamento emorragico nelle meningi molli rivestenti l'emisfero cerebrale sinistro. Netto edema cerebrale. Sezione della cute e del sottocutaneo, lunga 8 cm e profonda fino a 4 all'inserzione sinistra del collo senza apertura della cavità toracica. Numerose essiccazioni cutanee brunastre limitate agli strati cutanei superficiali in regione cervicale centrale e laterale sinistra, a tipo ferita da taglio. Ferite da taglio trasverse alla faccia interna del polso sinistro con recisione della radiale. Due altre incisioni cutanee superficiali all'avambraccio sinistro. Vestiti inzuppati di sangue. Chiazze di sangue disseccato su tutto il capo, sul collo e sugli arti in toto. Tracce di sangue defluito alle gambe fino al dorso dei piedi e, posteriormente, fino ai polpacci. Pantofole inzuppate internamente di sangue, in parte disseccato. Notevole oligoemia degli organi. Sangue fluido. Netto enfisema polmonare. Pregressa cicatrice all'ipogastrio. Assenza dell'utero e delle ovaie. Il dissanguamento era stato causato principalmente dalla recisione della radiale sinistra. L'autopsia non riuscì a dimostrare la precisa sequenza delle singole ferite, nè potè dare alcun ragguaglio certo sulla possibilità o meno che esse fossero state causate da terzi. Il decorso delle ferite in regione cervicale centrale e sinistra dimostrava tipicamente che esse erano state inferte dalla mano destra della vittima. Le stesse conclusioni erano valide per le ferite da taglio.

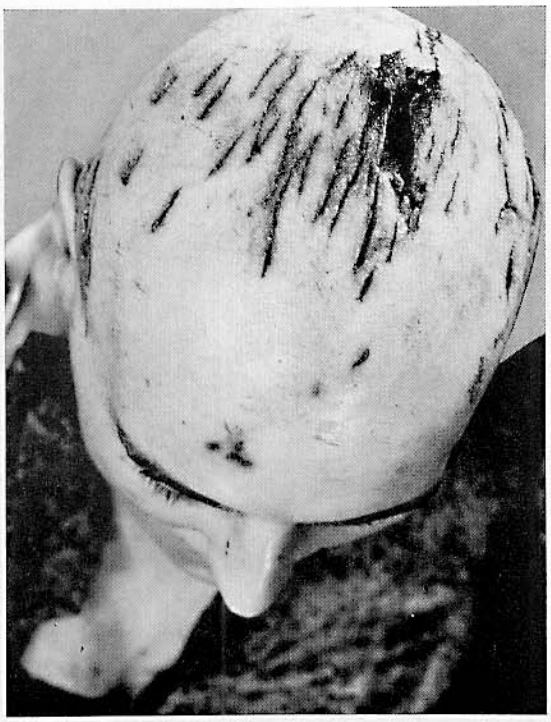

Fig. 105 c

Fig. 105 d

Fig. 105 e

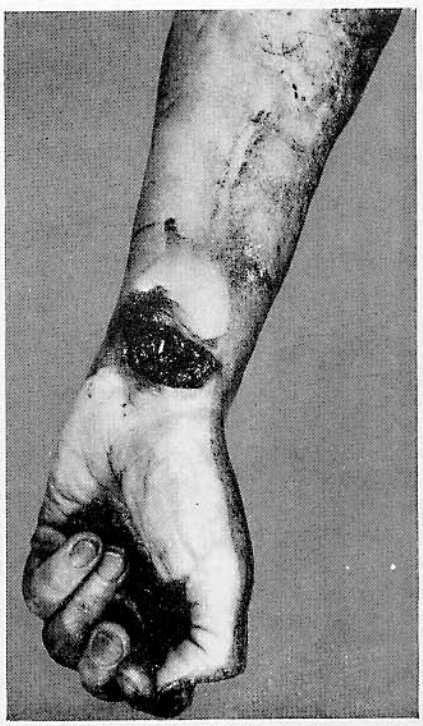

Fig. 105 f

Fig. 106 a

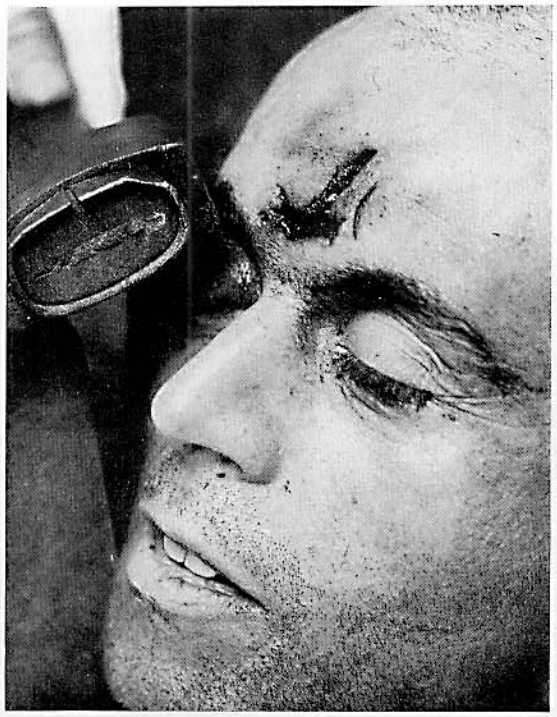

Fig. 106 b

Fig. 106 c

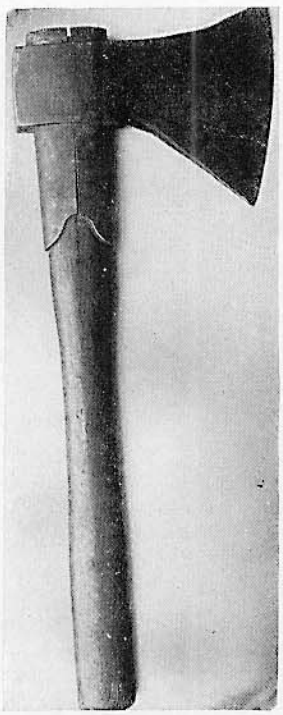

Fig. 107

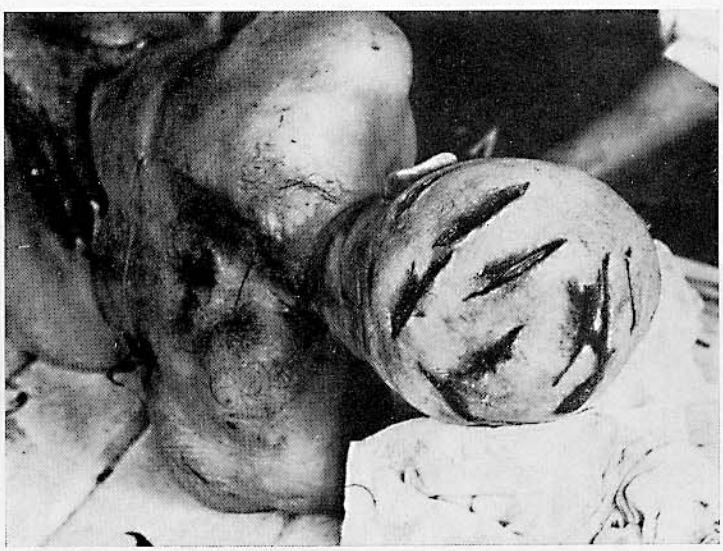

Figg. 106a-b-c (w). Omicidio mediante colpi di ascia

Alla fronte, ferite isolate e nettamente a stampo, prodotte dalle impressioni della lama e del manico dell'ascia. Cfr. HEINDL: «Polizei und Verbrechen», (1926), pag. 91.

Fig. 107 (w). Numerose lesioni da fendenti vibrati con una scure arrotata

L'opinione espressa da vari autori secondo cui l'omicida che colpisce con una scure, in genere non inizia a vibrare i colpi col taglio di essa, ma col dorso, è inesatta. Ambedue le modalità sono quasi ugualmente frequenti.

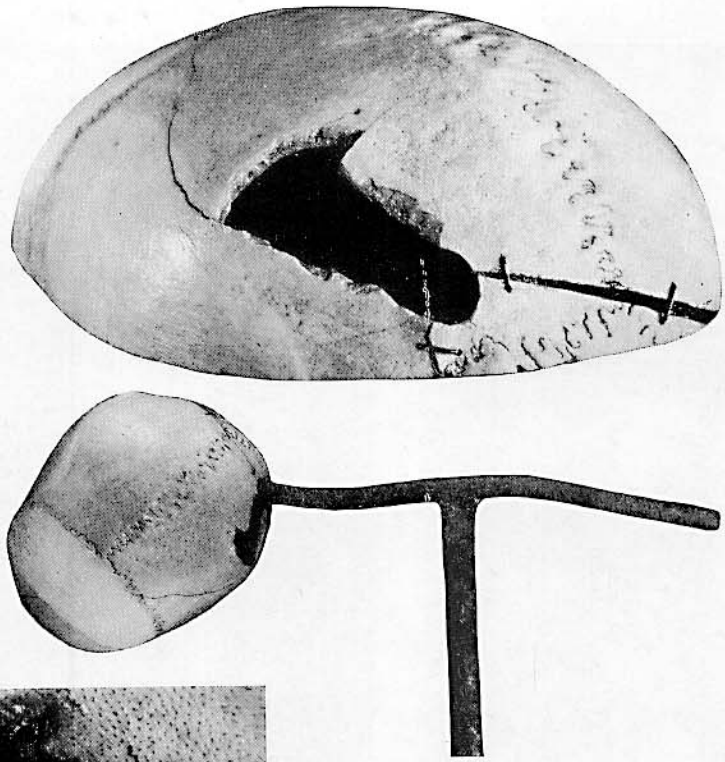

Fig. 108 (P). Forza contundente. Frattura cranica a stampo

Lesione cranica nel corso di una rissa; discutibile se sia stata provocata da un fendente vibrato con accetta o dal manico di un arnese per la chiusura di condotte d'acqua. Frattura avvallata nettamente modellantesi sul manico dell'arnese con probabile scoppio secondario causato dagli spigoli sporgenti. Morte per meningite. Vedi sull'argomento E. CORNELIUS [53], Wunde und Werkzeug bei Verletzungen durch stumpfe Gewalt; cfr. anche E. PONTRELLI [54].

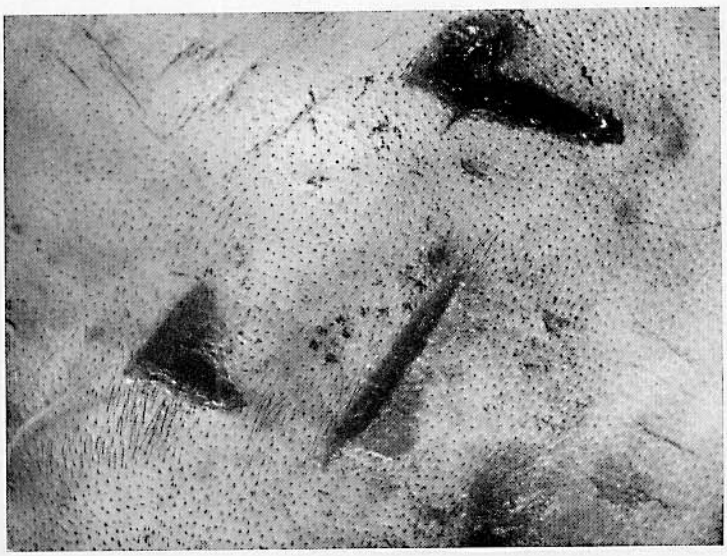

Fig. 109

Fig. 109 (P). Martellata al capo

Tipica impronta. Dalla essiccazione è nettamente rilevabile la sede di applicazione del colpo. Pertanto la ricostruzione è relativamente facile.

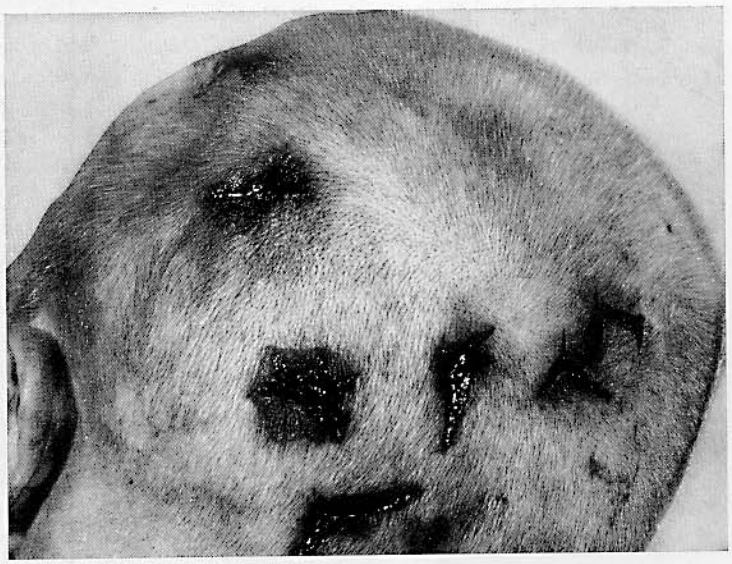

Fig. 110

Fig. 110 (P). Tipiche ferite conseguenti a martellate sul capo. La direzione dei colpi è ben deducibile dalla priorità degli spigoli

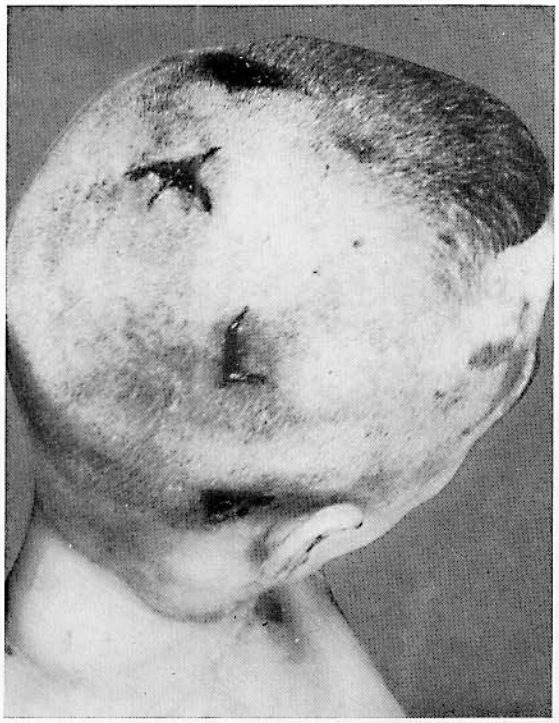

Fig. 111

Fig. 112

Fig. 111 (P). Omicidio mediante martellate

Fig. 112 (P). Omicidio del figlio (e uxoricidio) mediante martellate

Figg. 113a-b-c-d (W). Omicidio a martellate. Particolare posizione del cadavere

Aspetto particolarmente raccapricciante del cadavere sul luogo del delitto. Esso bloccò la porta per cui si dovette penetrare dalla finestra. Nella camera dell'assassino giaceva il suo soprabito insanguinato. In un piatto fu trovata acqua insanguinata. Assai interessante fu il ragguaglio dell'omicida, secondo cui egli aveva lasciato la vittima sul pavimento al centro del laboratorio. La vittima perciò dopo che il colpevole si era allontanato dovette trascinarsi fino alla porta d'ingresso, alzarsi in piedi e cercar di aprire la porta stessa. Indi crollò nella posizione in cui fu rinvenuta (fig. *b*).
Circa 20 martellate al capo. Due ferite alla metà sinistra della fronte, due al sincipite, tre sul parietale sinistro, tre all'occipite, due al parietale destro, un fendente al naso e lacerazione del padiglione auricolare. Al braccio destro una essiccazione triangolare, probabilmente da martellata. Le ferite avevano forme diverse: in parte si rilevava nettamente l'impronta quadrata della superficie di urto del martello, con ferita da scoppio al centro; in parte trattavasi di ferite longitudinali con due piccoli prolungamenti alle estremità; furono messi in evidenza anche colpi vibrati con la superficie spigolosa e con l'altra estremità del martello. Tipiche ferite contuse con ponti di tessuti conservati e bordi netti. Volta cranica assai spessa con molteplici tracce di colpi, in parte vibrati con la superficie di urto, in parte con gli spigoli o l'altra estremità del martello. Sul lato destro della volta una estesa frattura comminuta causata da almeno tre martellate. Emorragia subaracnoidea, specie a destra all'altezza del parietale; inoltre una emorragia dalla grandezza di una moneta da dieci marchi nelle meningi molli e infiltrazione emorragica della corteccia sottostante. All'altezza del parietale sinistro emorragia piale forse da contraccolpo. Lesioni encefaliche relativamente lievi. Alla guancia destra e al bordo destro della mandibola tracce di sgraffi, verosimilmente causati da chiusura forzata della bocca. Alla metà destra del collo scarse tracce di graffi, a quella sinistra undici graffi, in parte semilunari. Tipico strozzamento con la mano (ammesso dall'omicida). Polmoni enfisematosi. Assenza di ecchimosi congiuntivali. L'omicida aveva solo afferrato la vittima per strozzarla ma non aveva poi compiuto l'azione. Sullo sterno emorragia cutanea della grandezza di una moneta da una lira. Ad ambedue i gomiti, agli avambracci, in prossimità dei polsi, sul dorso e sul palmo delle mani, chiazze bluastre. Ecchimosi ed escoriazioni cutanee, manifestamente conseguite alla lotta per afferrare la vittima, colpirla, tenerla ferma; probabilmente l'omicida puntò le ginocchia sulle mani e sugli avambracci della vittima. Emorragie nei muscoli lunghi del collo e sternocleidomastoidei. Gran corno dello ioide di destra fratturato trasversalmente. Ambedue i corni tiroidei fratturati, reazione vitale. Chiazze emorragiche nella capsula tiroidea.

Fig. 113 b

Fig. 113 a



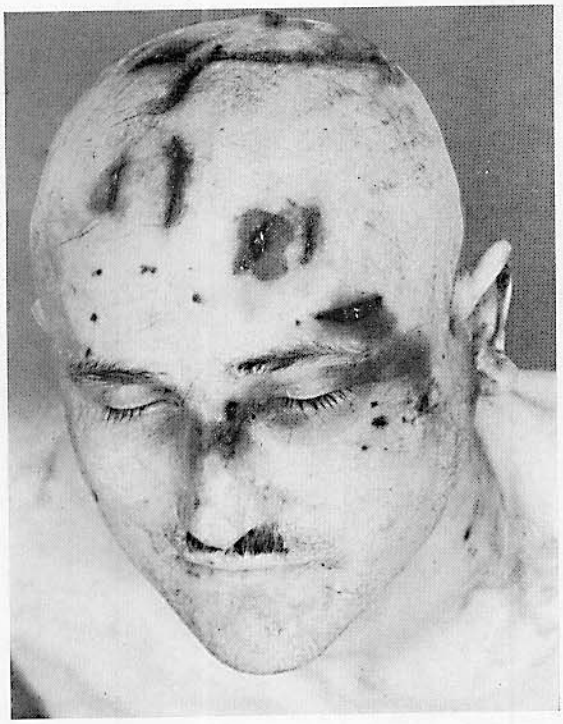

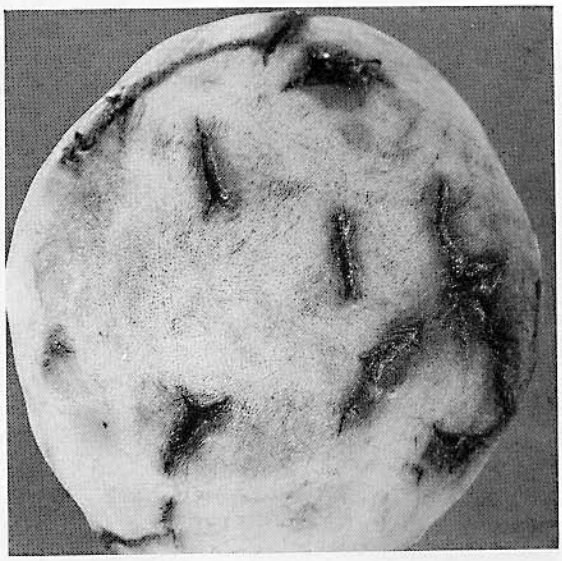

Fig. 113 d

Fig. 113 c

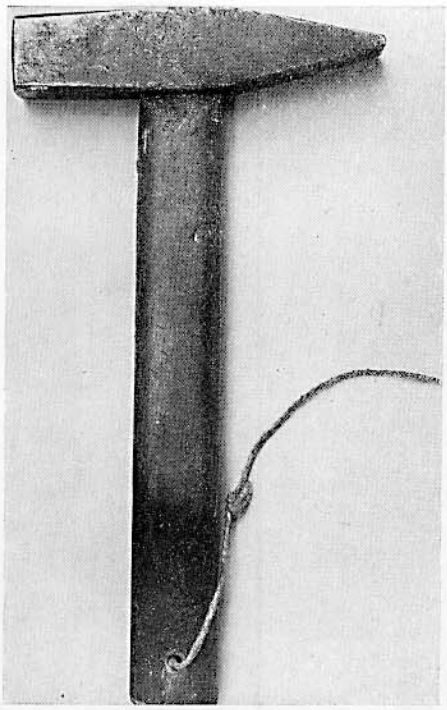

Fig. 114 a

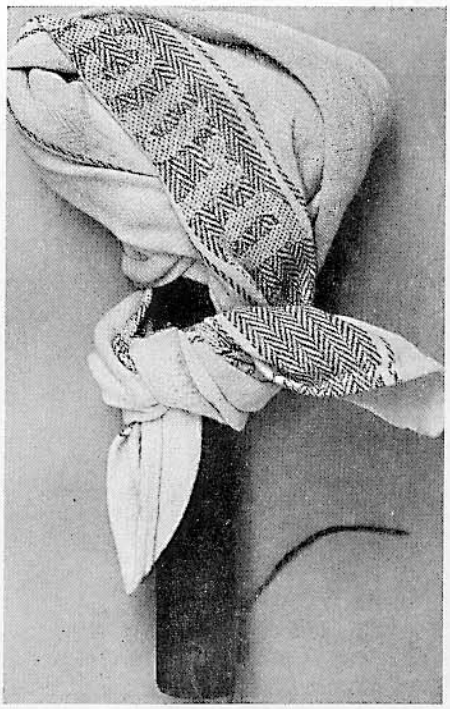

Fig. 114 b

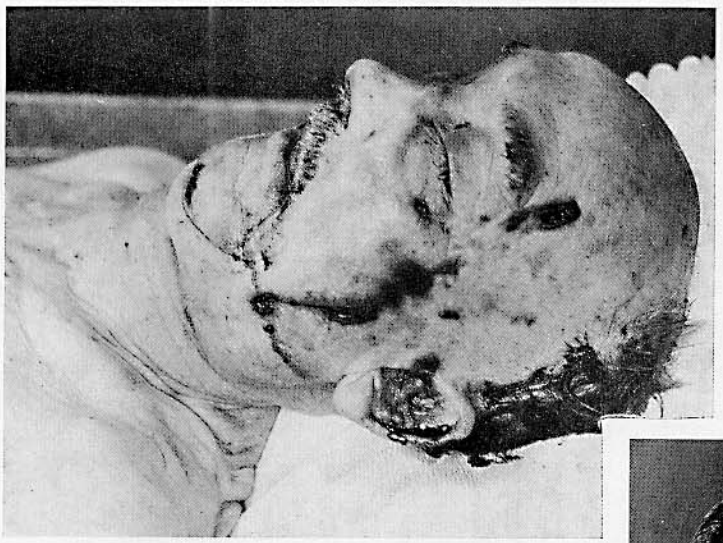

Fig. 114 c

Fig. 114 d

Figg. 114a-b-c-d (w). Omicidio di un amministratore mediante martellate

Gli omicidi, una coppia di sposi, colpirono la vittima alle spalle con un martello avvolto in un panno e simularono un infortunio, gettando il cadavere in strada dalla finestra durante la notte, circa 8 ore dopo il delitto.

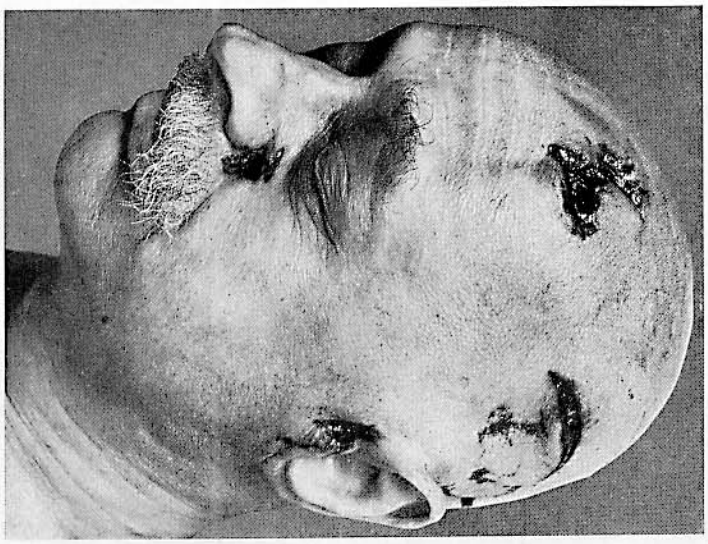

Fig. 115a

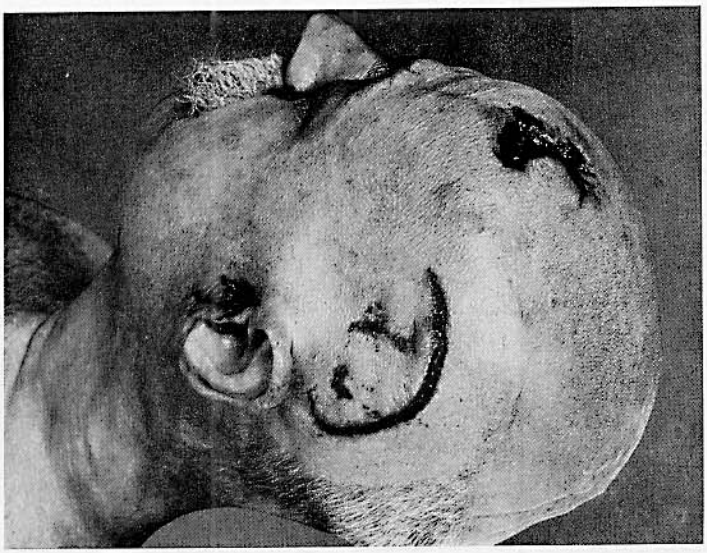

Fig. 115b

Figg. 115a e b (P). Morte conseguente a colpi vibrati con uno strumento tipo martello

La vittima (di 65 anni) fu abbattuta e derubata nel suo negozio da due apprendisti; complessivamente gli furono vibrati almeno 5 colpi con uno strumento dotato di spigoli, tipo martello. Grossolane fratture della volta e della base cranica, con gravi processi contusi cerebrali. Morte conseguente alle gravi lesioni traumatiche.

Fig. 116 (P). Omicidio mediante martellate al capo e al viso

Impressioni delle due estremità del martello. Forma di passaggio tra frattura a stampo e non; accenno a formazione di scalino.



Fig. 116

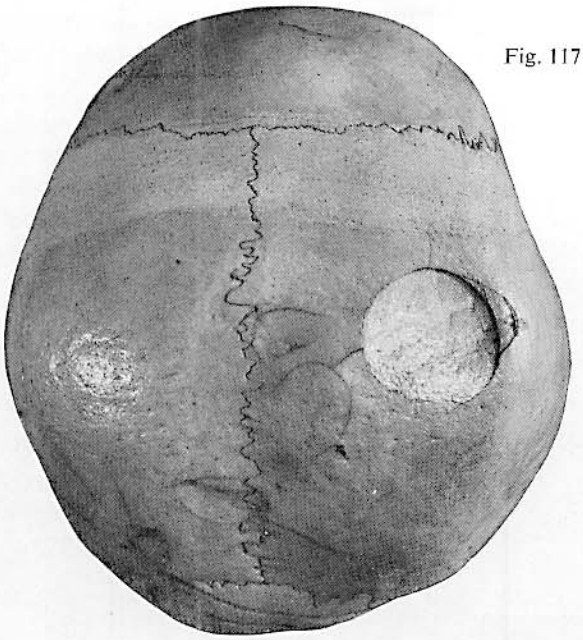

Fig. 117a

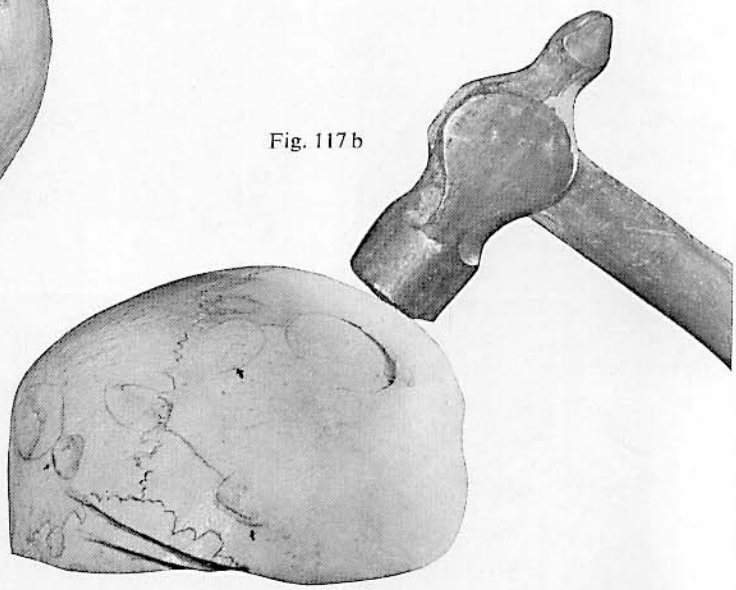

Fig. 117b

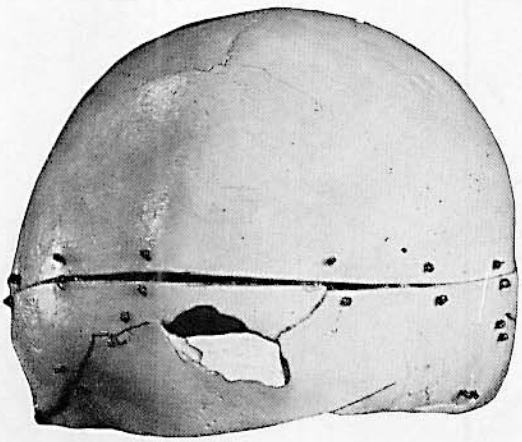

Figg. 117a e b (P). Omicidio mediante annegamento, preceduto da numerosi colpi al capo con incuneamento di capelli nel tavolato osseo esterno e strozzamento. Impressioni modellate. Arma del delitto: martello a testa rotonda (cfr. F. J. HOLZER [55])

Fig. 118 (P). Bambina di 6anni colpita a morte dalla madre con un tripode da calzolaio

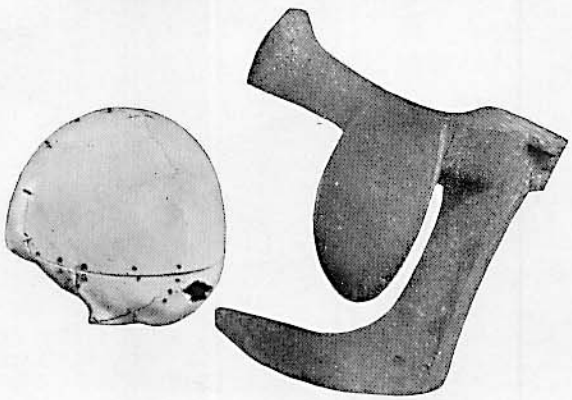

Fig. 118

Fig. 119 a

Fig. 119 b

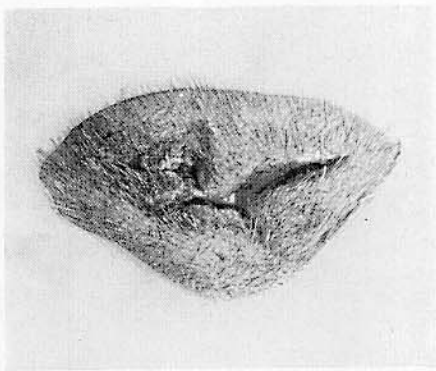

Fig. 119 c

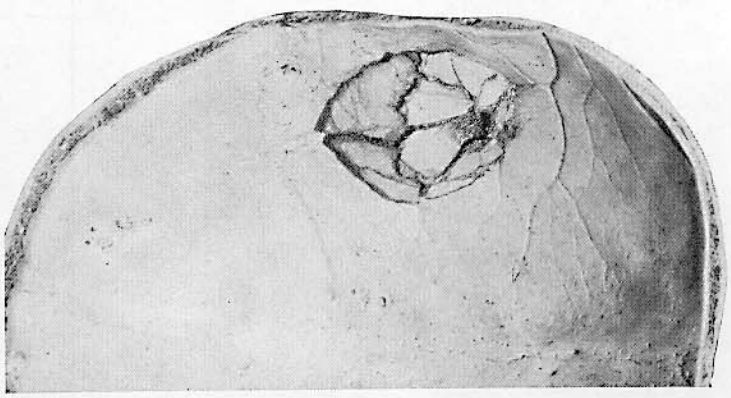

Figg. 119a-b-c (w). Frattura cranica da colpo vibrato col pomo di una impugnatura

b lesioni del cuoio capelluto. La vittima fu rinvenuta sui binari della ferrovia. Il sospetto di omicidio non fu confermato.

Fig. 120

Fig. 120 b

Fig. 120 c

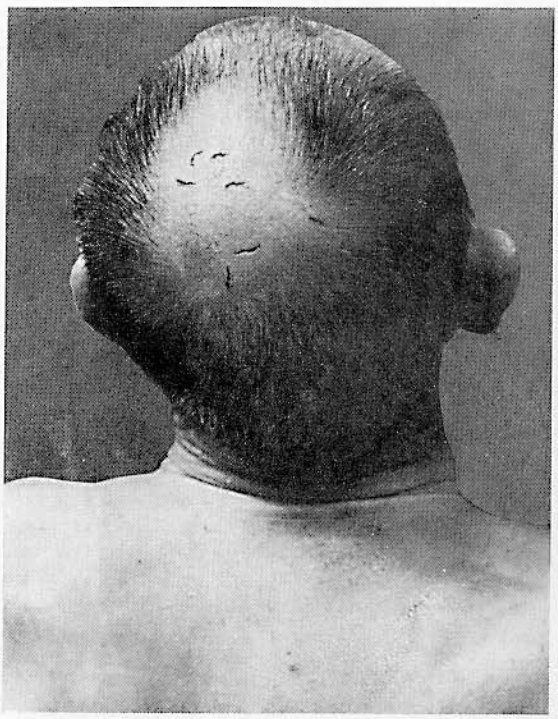

Figg. 120a-b-c (w). Numerosi colpi vibrati con uno schiaccianoci. Fendenti di accetta e recisione del collo

Il soggetto di 54 anni era estremamente violento, irascibile e litigioso, malmenava costantemente la moglie, era un alcoolista e aveva già minacciato il figlio con la scure. A seguito di ciò il figliastro lo atterrò colpendolo ripetutamente con uno schiaccianoci. Gli altri membri della famiglia assistettero alla scena. Allorquando si rialzò da terra la moglie diede la scure al figliastro il quale con essa colpì ancora la vittima. Mentre questa giaceva rantolando sul pavimento l'omicida andò a prendere un rasoio nella camera accanto e con esso gli recise il collo.

Fig. 121 a



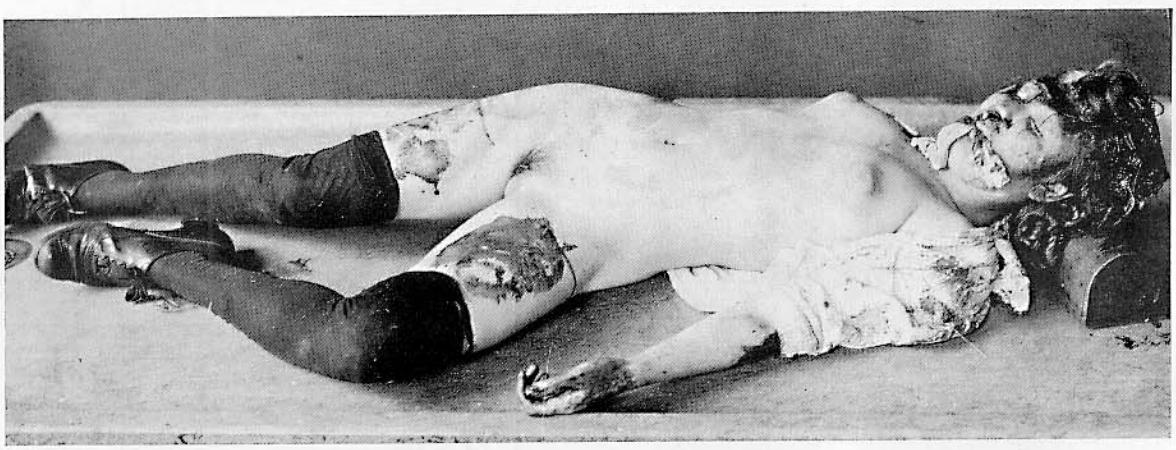

Fig. 121 b

Fig. 121 c

Figg. 121 a-b-c (P). Omicidio mediante und paletto di ferro (per aprire casse)

La vittima di 15anni fu rinvenuta assassinata in maniera bestiale nella cantina di una fattoria. L'omicida l'aveva chiusa nel luogo del delitto, la aveva stuprata, le aveva avvolto una corda al collo, infilato in bocca un fazzoletto a guisa di bavaglio e le aveva spappolato il cranio con una leva di ferro.

Fig. 122 (P). Omicidio mediante colpi vibrati con una grossa chiave per bulloni. Stritolamento del viso e della fronte

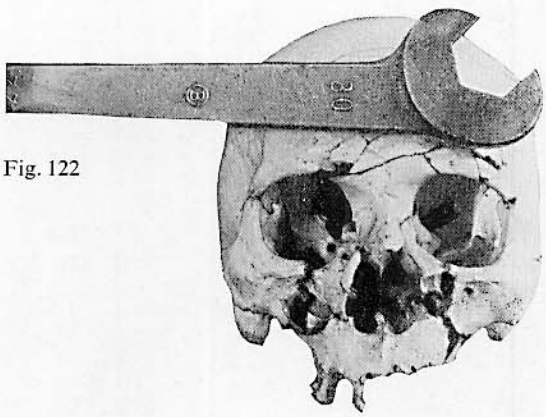

Fig. 122

Fig. 123 (P). Triplice omidicio mediante un gancio di ferro del peso di 1 kg. Colpi vibrati contro e sul capo.

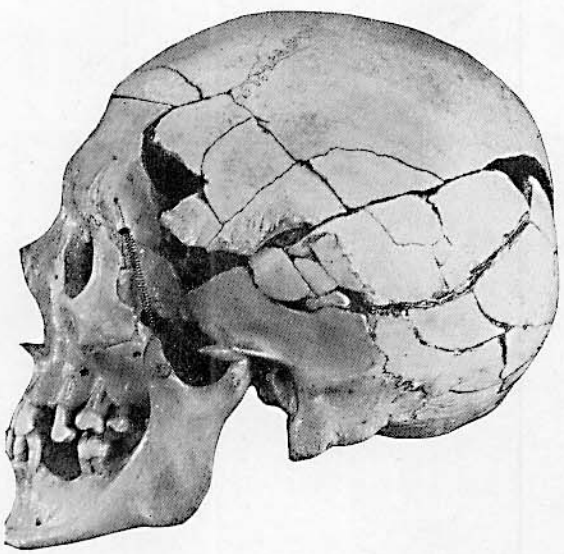

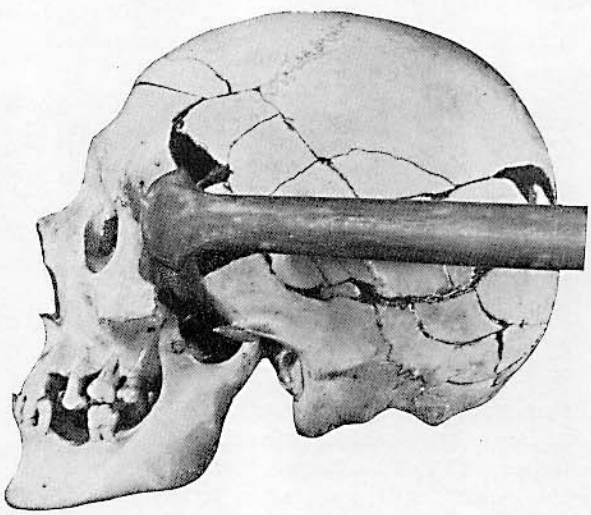

Fig. 123

Figg. 124a e b (P). Omicidio mediante infissione nel collo di una sbarra di ferro

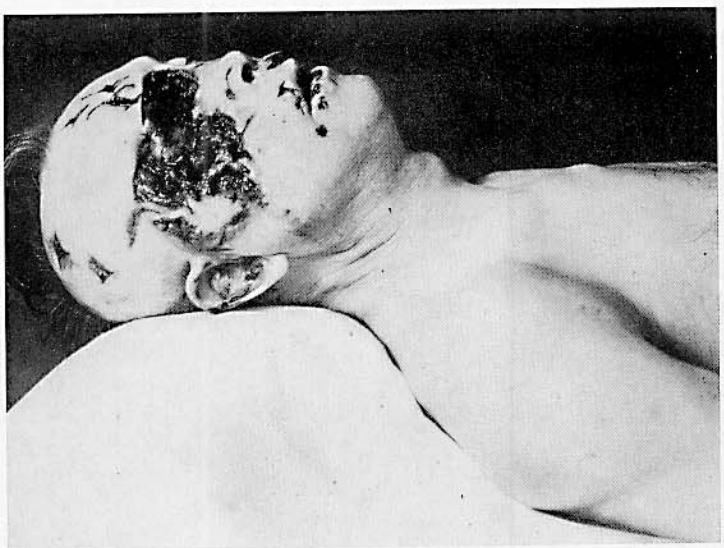

Fig. 125 (P). Omicidio a colpi di ferro da stiro

Figg. 126a-b-c-d (w). Omicidio mediante ferro da stiro

L'assassino lavorava presso la vittima. Gravissime lesioni estese a tutto il corpo del cadavere, anche al viso. Naso schiacciato dai colpi che apparivano tipicamente vibrati col ferro da stiro. Numerose fratture costali. Versamento di sangue nel cavo addominale.

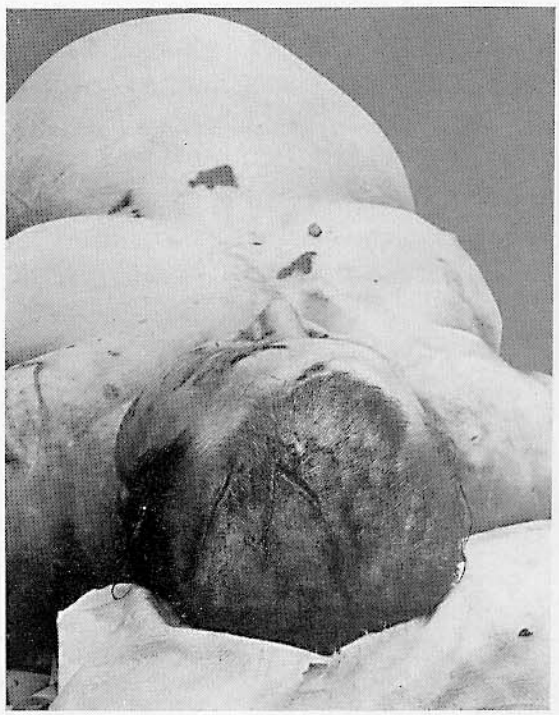

Fig. 127 a



Fig. 127 b

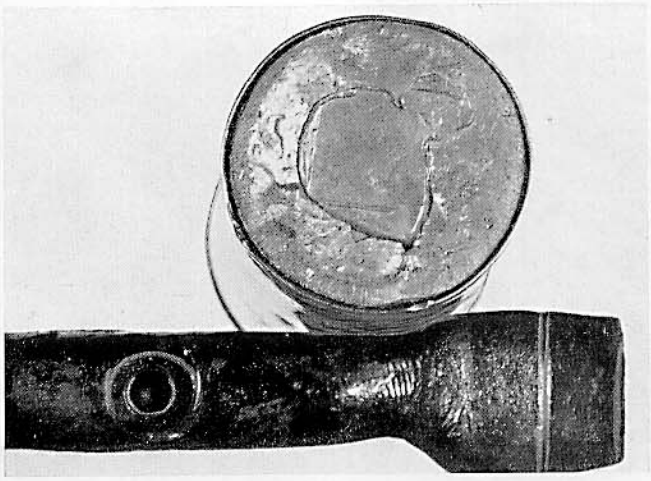

Figg. 127a-b-c-d (w). Omicidio mediante circa 15 colpi vibrati con un peso di orologio

Frattura comminuta del cranio. Importani le lesioni a stampo del capo causate dal bordo del peso.

Fig. 127 c

Fig. 127 d

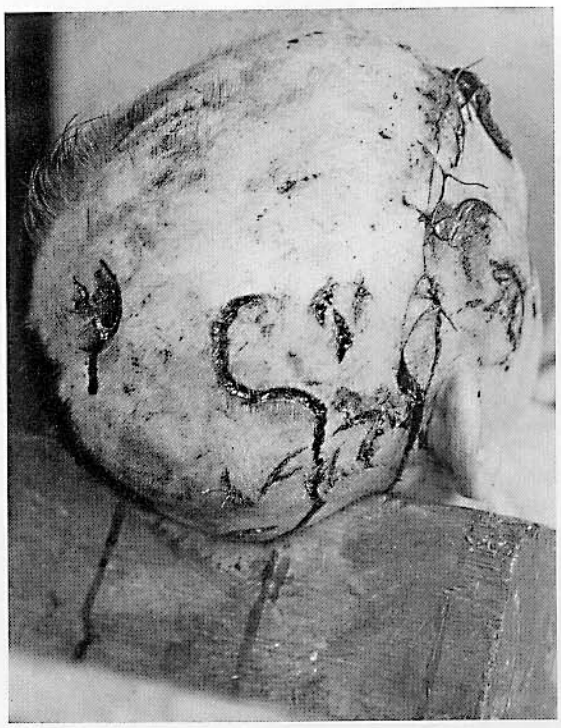

Fig. 128 a

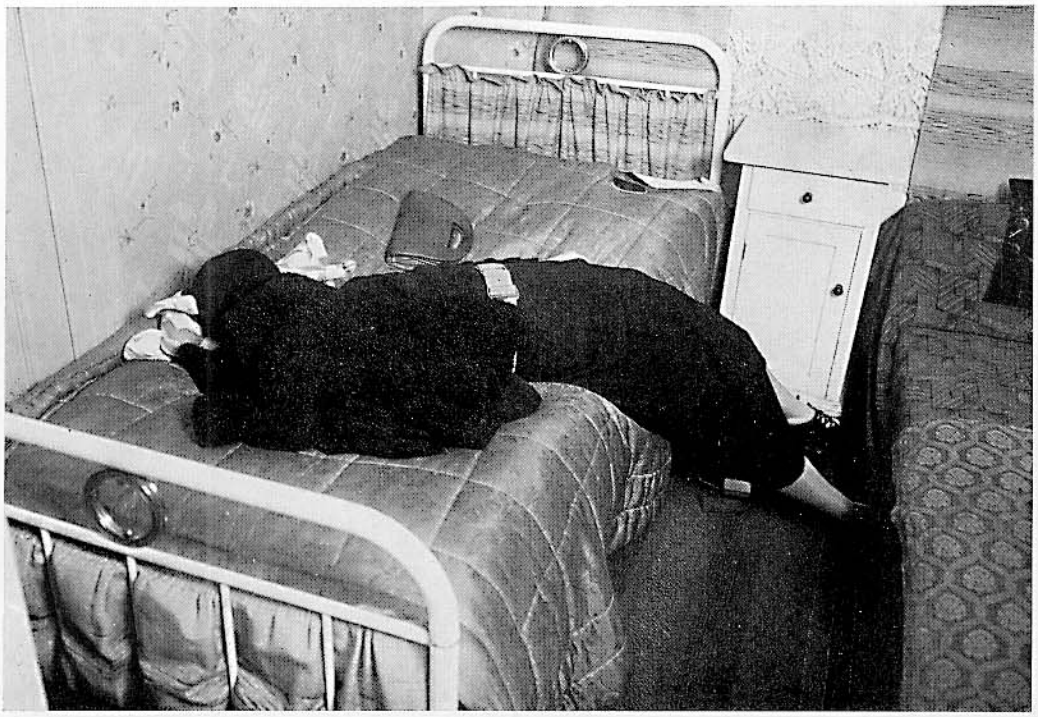

Fig. 128 b

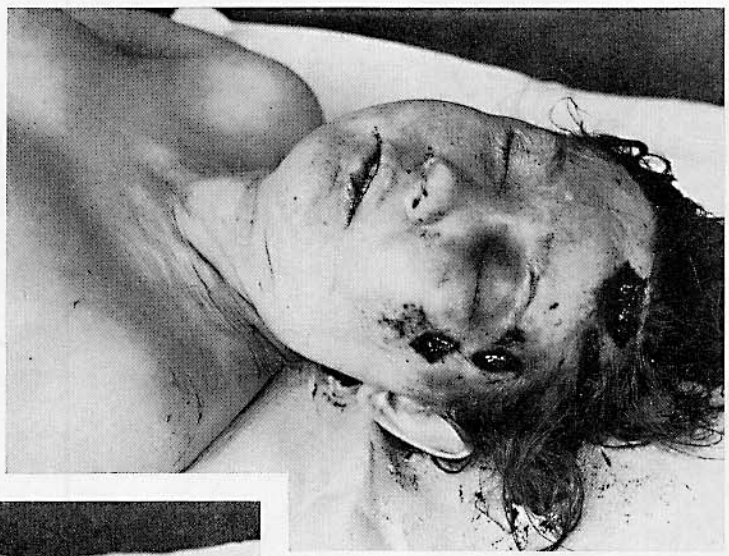

Fig. 128 c

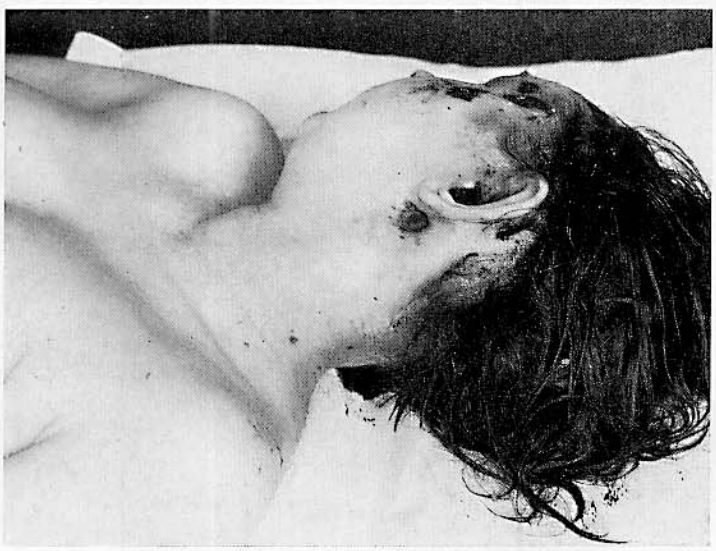

Figg. 128 a-b-c (w). Omicidio di una donna di 29 anni mediante mazza ferrata con palle di piombo rivestita da cuoio

Si rilevino le ferite concentriche, le distruzioni dei tessuti centrali e l'ampio orlo di essiccazione. L'assassino era un brutale sfruttatore di donne.

Figg. 129 a e b (w). Omicidio mediante mazza ferrata e strozzamento. Ferite al capo particolarmente numerose

La vittima di 76 anni fu assassinata dal suo subaffittuario di 22 anni mediante numerosi (circa 24) colpi vibrati con una mazza ferrata (a palle di piombo rivestite da cuoio) acquistata poco prima del delitto e successivo strozzamento. L'omicida si era informato all'atto dell'acquisto sul punto dove picchiare per potere uccidere. Uno dei moventi del delitto fu un violino pregiato.
L'omicida aveva impegnato quest'ultimo e voleva a tutti i costi ritirarlo, per cui naturalmente gli occorreva del denaro. La sua ospite si era vantata di esser danarosa e lo aveva messo al corrente di tutta la sua situazione. Egli affermò di averla colpita poichè urlava incessantemente e di averla infine strozzata. La mazza ferrata giaceva accanto al cadavere. L'omicida affermò di aver voluto soltanto rubare, ma poi, assalito dalla donna, la uccise.

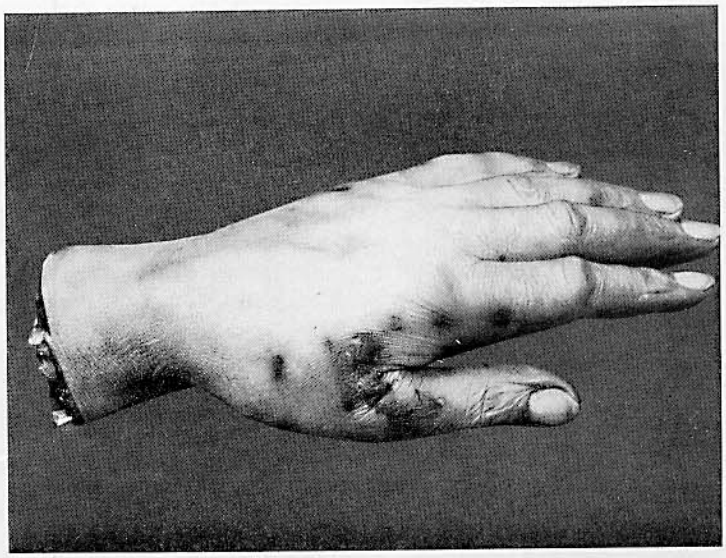

Fig. 130 (w). Colpi vibrati con un «tirapugni» di ferro (?)

Cadavere di donna di 68 anni giacente nel letto coperto. Subito dopo il delitto, dopo aver sfondato la porta del corridoio, un vigile e i portinai, accorsi nell'appartamento da cui erano provenute grida invocanti soccorso, eseguirono una perquisizione senza tuttavia trovare il cadavere. L'assassino fuggì da una camera all'altra fino a raggiungere le scale, dileguandosi. Il cadavere fu scoperto 8 giorni dopo dalla nipote della vittima, venuta da fuori, la quale perquisì nuovamente l'appartamento. Ferite da arma da fuoco alla regione temporale destra. Lesioni da difesa ad ambedue le mani (Lacerazioni? Ferite da taglio? Colpi vibrati con un pugno di ferro?).

Fig. 131 a

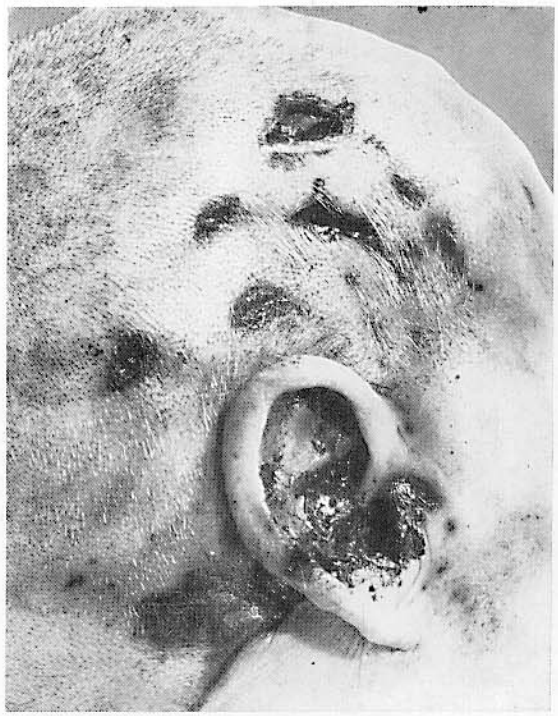

Fig. 131 b

Figg. 131 a e b (P). Insufficienza cardiocircolatoria in imponente lesione di alcune regioni encefaliche

La vittima (di 73 anni) fu rinvenuta cadavere sul pavimento della propria abitazione. Essiccazioni cutanee e sezione del cuoio capelluto in una regione vasta quanto un palmo di mano in corrispondenza della metà destra del cranio e del corrispondente orecchio con numerose fratture comminute del cranio nella stessa regione nonchè nelle fosse craniche media e posteriore di destra. Ferite da scoppio del cuoio capelluto rivestente la metà sinistra dell'occipitale e frattura comminuta dell'osso sottostante. Lacerazioni irregolari della dura madre all'altezza di ambedue le zone di frattura cranica comminuta. Focolai contusivi corticali all'altezza dei lobi temporali destro e sinistro, di quello occipitale sinistro, dell'emisfero cerebellare sinistro e del polo frontale destro. Ematoma nel muscolo temporale sinistro. Ematoma a monocolo in corrispondenza dell'occhio sinistro. Sangue liquido nel meato uditivo destro, nelle narici e nel cavo orale. Focolai di sangue inspirato nei polmoni. Netta putrefazione degli organi.

La alterazioni tissulari rilevate non erano spiegabili ammettendo una caduta, ma apparivano localizzate nell'ambito di ferite lacero-contuse causate da terzi. Le lesioni cutanee in corrispondenza della regione temporale destra erano all'altezza di bordi ossei causati da fratture. Si potè quindi dedurre che la forza agente in questa zona aveva reiteratamente colpito in più tempi. Ciò ebbe luogo verosimilmente anche per le ferite e le fratture osservate in regione occipitale. Sul problema della sequenza delle lesioni e della priorità di esse si potè affermare che esse dovettero rapidamente susseguirsi e che la morte ebbe luogo anch'essa rapidamente. Il grado delle ecchimosi era all'incirca in tutte le lesioni del cuoio capelluto e delle ossa craniche. La localizzazione delle sezioni cutanee nell'ambito dell'occipite era atipica ammettendo che la vittima fosse stata colpita dall'avanti o dal di dietro mentre stava in piedi. Era piuttosto da ammettere che ciò fosse avvenuto in decubito supino. Non furono rilevate tracce di sangue defluito lungo l'asse longitudinale del corpo.

Arma del delitto: le lesioni non dimostravano assolutamente che la superficie di urto dello strumento adoperato avesse una forma ben definita. Era assai poco verosimile che si fosse trattato della estremità a spigolo tagliente di un martello, del dorso di un'ascia o di un'accetta; piuttosto si poteva pensare ad uno strumento smusso. Assenza di segni di lotta o di difesa.

Fig. 132 a

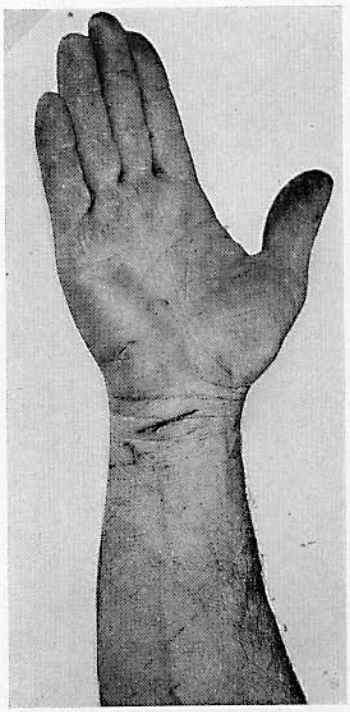

Figg. 132 b e c

Figg. 132 a-b-c (w). Omicidio mediante strozzamento, strangolamento e frattura comminuta del cranio

Grave frattura comminuta del cranio nell'ambito del sincipite con irradiazione delle linee di frattura. Estese lesioni dell'encefalo. Emorragie endocraniche e lacerazione del cuoio capelluto. Al collo tracce di strozzamento e strangolamento. Tracce di sgraffi periorali, manifestamente causati da compressione della bocca. Alle mani e alle braccia gravi lesioni da difesa con frattura di due metacarpi.

La vittima (di 42 anni) graffiò le mani dell'assassino, il quale per simulare che tali lesioni fossero state provocate da un coniglio si fece poi graffiare da questo (vedi le tracce dei graffietti alle mani).

L'assassinata fu rinvenuta di buon mattino in un solco a 150 m. dalla strada, senza scarpe. In prossimità del cadavere tracce di lotta e di trascinamento nonchè di sangue.

Fig. 133

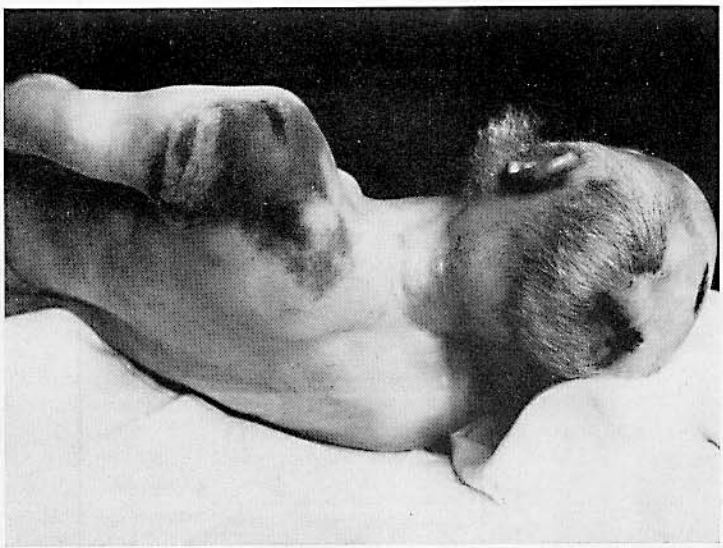

Fig. 134

Fig. 133 (P) Randellate. Tipiche ferite contuse da scoppio con concomitanti strie di essiccazione. L'omicida aveva tendenze omosessuali e dormiva con la vittima.

Fig. 134 (P). Omicidio a randellate

Figg. 135a-b-c (w). Omicidio con un grosso randello di quercia

La vittima fu colpita a morte al capo e derubato dal suo amico in un bosco. Bastone e portafoglio della vittima furono successivamente rinvenuti in un corso d'acqua vicino. Interessanti erano le lesioni. Sezione a lembo del cuoio capelluto rivestente la metà sinistra del capo, 14 cm al di sopra dell'orecchio sinistro. Grave frattura comminuta del cranio alla metà destra del viso con profonda depressione a doccia del parietale destro, dell'occhio destro e del naso. Estesi spappolamenti ossei con centro all'altezza del temporale destro e spingentisi fino al cavo orbitario sinistro. Da questo punto si dipartivano in tutte le direzioni specie verso dietro linee di frattura della volta cranica. Ferite cutanee, in parte da scoppio, in parte causate da penetrazione nella cute, con lacerazione di essa, di frammenti ossei taglienti delle sottostanti fratture. Dovette essersi trattato di un colpo particolarmente intenso, piuttosto orizzontale. Secondo quanto affermato dall'omicida, esso fu vibrato sulla vittima mentre questa, stordita, rotolava sul terreno. Tale fratture comminuta avrebbe tuttavia potuto esser provocata dal pesante randello anche su capo in posizione normale; verosimilmemte tuttavia quest'ultimo stava poggiato. La ferita a lembo del cuoio capelluto corrispondeva manifestamente ad un colpo di striscio e impreciso. Probabilmente tale colpo, che dovette essere abbastanza energico, indusse un breve periodo di perdita di coscienza determinando anche una frattura cranica comminuta. Il secondo colpo fu vibrato quando già la vittima aveva perduto la coscienza. Al collo probabilmente un terzo colpo, anch'esso di striscio. Ecchimosi al braccio e all'avambraccio di destra, forse determinatesi nel corso di una lotta.

Fig. 135 a

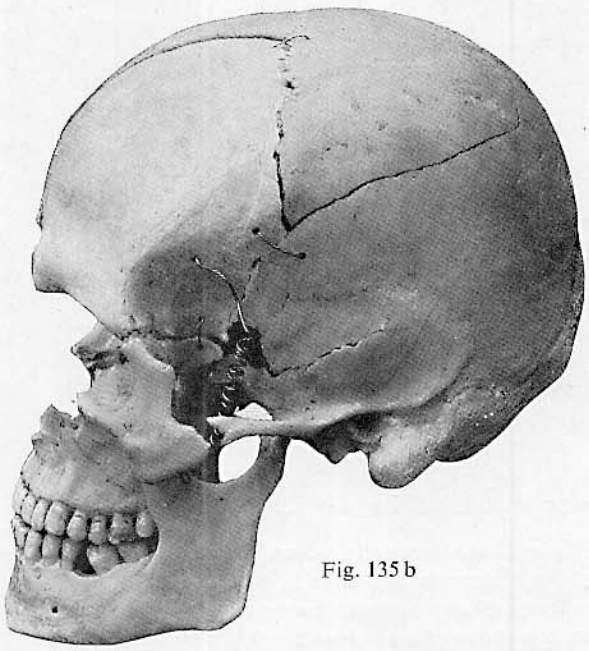

Fig. 135 b

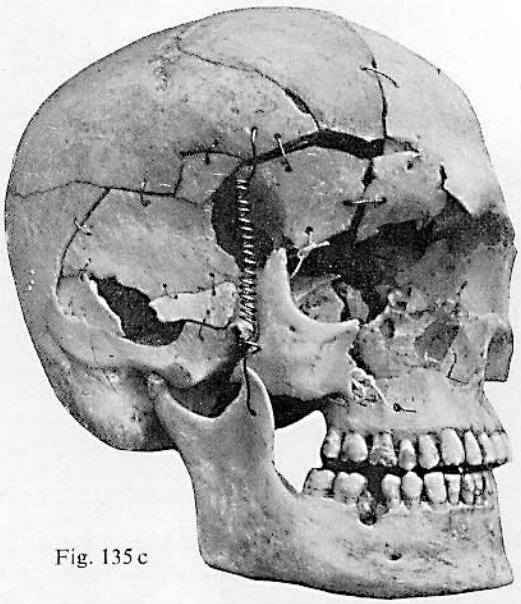

Fig. 135 c

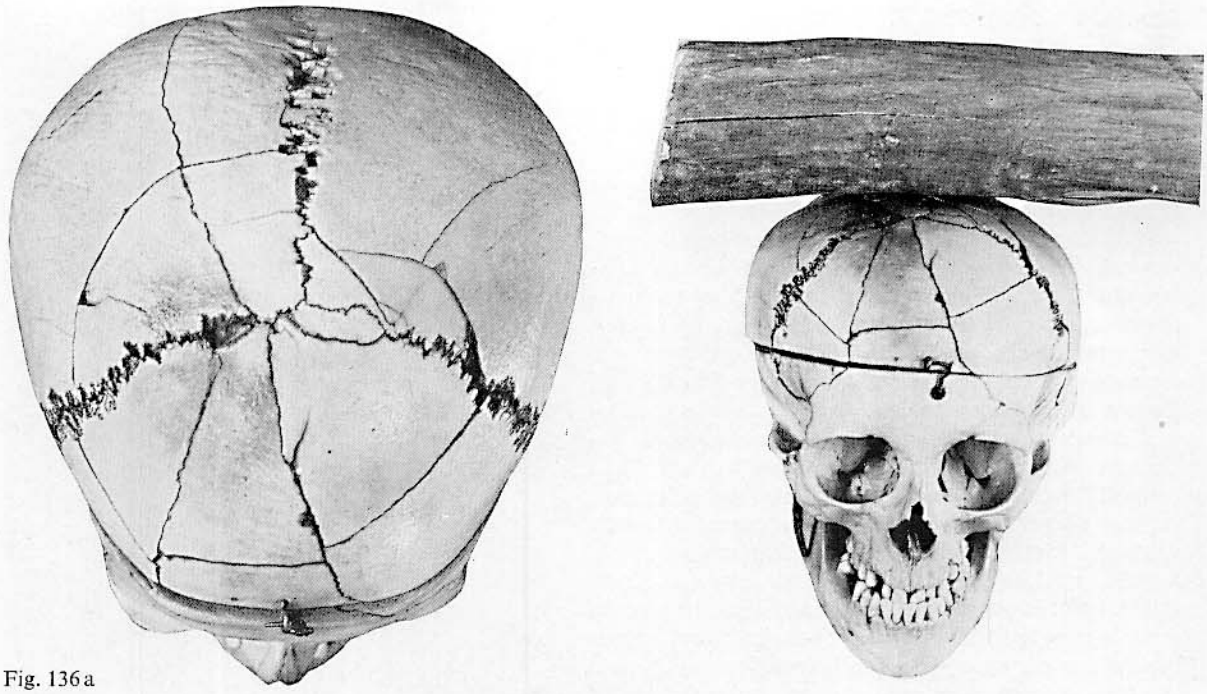

Fig. 136a



Fig. 136b

Figg. 136a e b (P). Colpita a morte dal marito nel bosco con un randello di faggio dal diametro di 8 cm lungo 1 m

Inizialmente venne ritenuto che la donna fosse stata colpita da un albero durante la caduta. Essendo stato rilevato uno spiccato sistema di frattura circolare con linee da scoppio, si dovette mettere in dubbio la giustezza della ricostruzione fotografica a suo tempo eseguita. Il detto sistema di frattura faceva piuttosto ammettere un centro di applicazione del trauma. Tuttavia non si può escludere la possibilità di un urto, come fu concluso in base alle testimonianze, ecc.; come è confermato anche dalla forma della ferita da scoppio del cuoio capelluto.

Fig. 137a

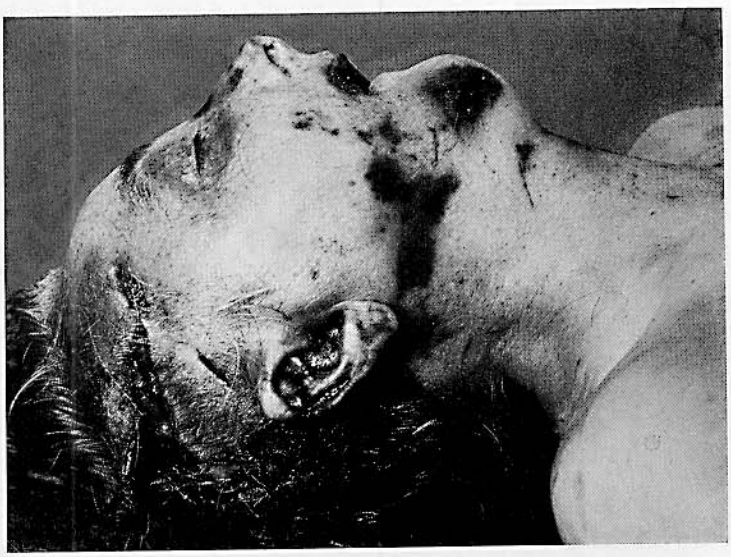

Fig. 137b

Figg. 137a e b (w). Uxoricidio a colpi di mattone

Il mattone giaceva accanto al cadavere della donna di 51 anni, imbavagliata. Ferite contuse al capo e al viso. Frattura a setone del cranio. Al collo tracce di strozzamento. Protesi dentaria spinta profondamente in faringe. Lievi emorragie perioidee.

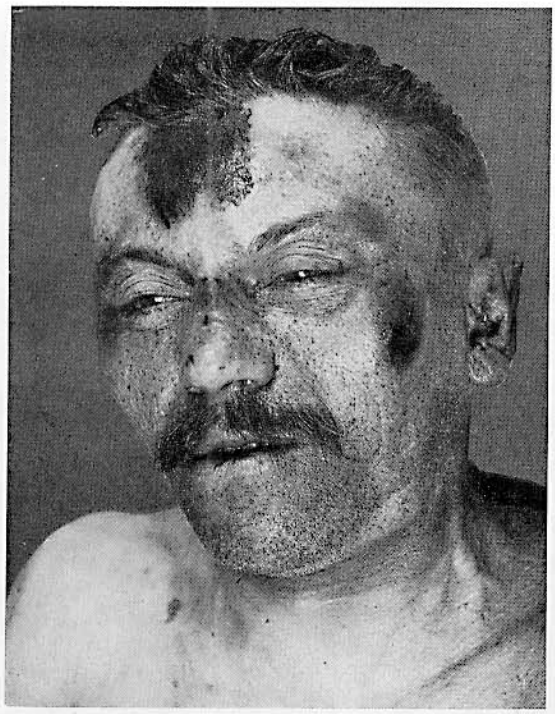

Fig. 138 a

Fig. 138 b

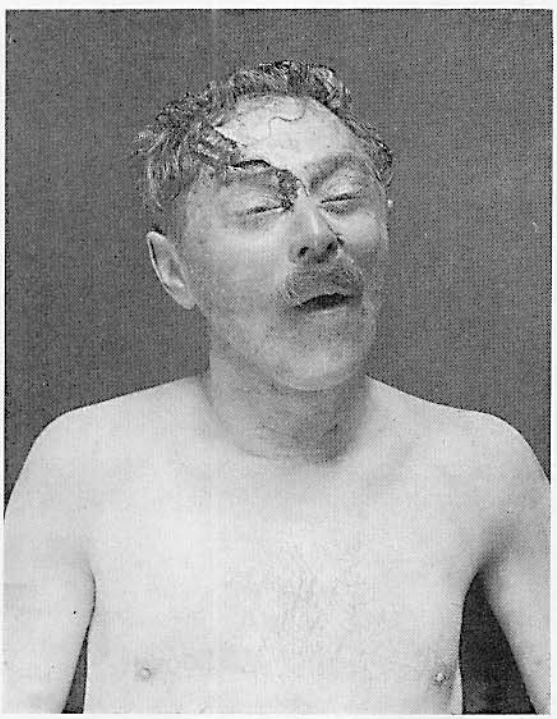

Fig. 139

Figg. 138a e b (P). Autolesione di un melancolico mediante colpi di mattone; poi annegamento. Inizialmente fu sospettato un omicidio

Fig. 139 (W). Omicidio a colpi di sasso avvolto da una calza vibrati al capo

Vittima e omicida (corrispondente di affari) alloggiavano insieme in un albergo. L'omicida, si dice colpì la vittima con un sasso avvolto in una calza, sembra in stato di sovreccitazione emotiva, nel corso di un diverbio a motivo di affari. Omicidio a scopo di rapina.

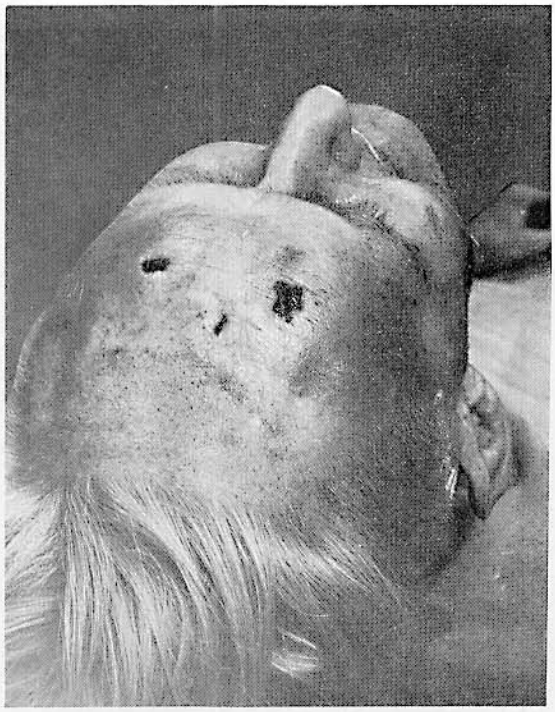

Fig. 140 a

Fig. 140 b

Figg. 140a e b (P). Omicidio a colpi di bottiglia

La vittima (di 73 anni), deceduta in ospedale, fu rinvenuta di buon mattino seduta sulle scale. Nella sua cantina vi erano bottiglie di vino e tre bicchieri. Era sua abitudine trincare nella propria cantina. Documenti di identità, mazzo di chiavi e portamonete erano scomparsi.

Ferita da scoppio alla metà destra della fronte, essiccazione su quella sinistra accanto la linea mediana. Ecchimosi a chiazza della cute decorrente dalla metà destra della fronte al temporale sinistro. Notevole infiltrazione di sangue nel cuoio capelluto, ad eccezione della regione occipitale. Ematoma del muscolo temporale sinistro. Sistema di fratture da superflessione all'altezza del parietale sinistro, estendentesi alla squama del temporale omonimo. Notevole emorragia epidurale. Emorragie in seno ad ambedue gli emisferi cerebrali, all'incirca a forma di canale da urto, decorrente dal lobo temporale sinistro a quello destro. Emorragie pontine e cerebellari, specie sul pavimento del quarto ventricolo. Al versamento emorragico corrispondeva un avvallamento della superficie dell'encefalo. Frattura da decompressione della volta orbitaria destra con emorragia nella cavità orbitaria relativa. Ematoma palpebrale bilaterale. Emorragia nella metà sinistra della punta della lingua. Odore di vino di frutta emanante dal contenuto gastrico. Causa mortis: compressione cerebrale da versamento emorragico epidurale nonchè emorragie in seno all'encefalo.

Fig. 141 a

Fig. 141 b

Figg. 141 a e b (w). Colpi vibrati con un pesante portacenere di cristallo. Ferita da scoppio alla fronte nettamente modellata. Omicidio a scopo di rapina di un omosessuale

Figg. 142a e b (w). Omicidio mediante lesioni da fendente. Frattura comminuta del cranio. Lesioni particolarmente modellate alla fronte. Arma del delitto: pentola da cucina

La vedova 64enne durante un diverbio riguardo il fumo, col figlio psicopatico, già ricoverato una volta in manicomio per schizofrenia, venne da questi abbattuta in cucina.

Gravissima frattura comminuta dell'intera volta cranica. All'occipite foro della grossezza di un pugno nel cuoio capelluto con sottostante frattura comminuta e contusione dell'encefalo. Particolare ferita cutanea in regione frontale destra che rivelò l'arma adoperata (pentola da cucina). Inoltre numerose ecchimosi disseminate su tutta la superficie corporea, specie alle braccia e al dorso delle mani. Estesi spruzzi di sangue nei punti in cui era avvenuta la lotta. La donna evidentemente avrebbe voluto avvicinarsi alla finestra per chiamare aiuto o saltare giù, ma fu atterrata prima che potesse realizzare il suo intento. La caratteristica ferita striata sulla fronte del cadavere fu causata dall'urto di essa contro una piastra di gomma, ben modellantesi sulla lesione; verosimilmente l'impressione della piastra fu ancora più spiccata poichè la donna fu colpita con la pentola proprio mentre giaceva con la fronte applicata alla detta piastra.



Fig. 142 a

Fig. 142 b

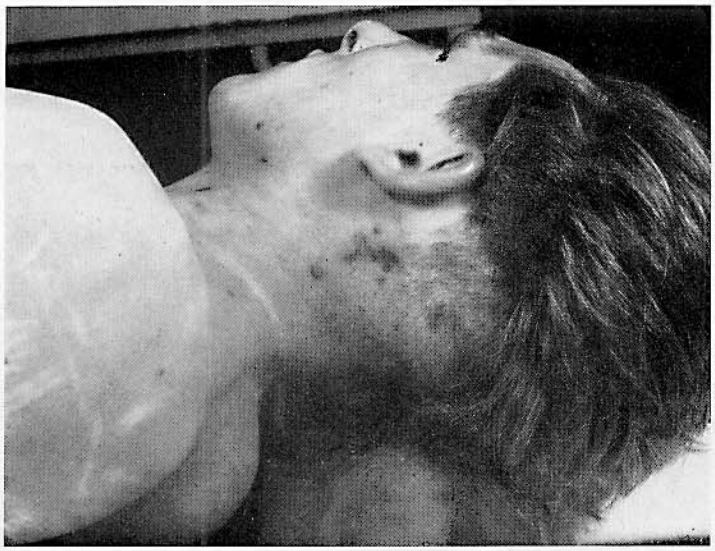

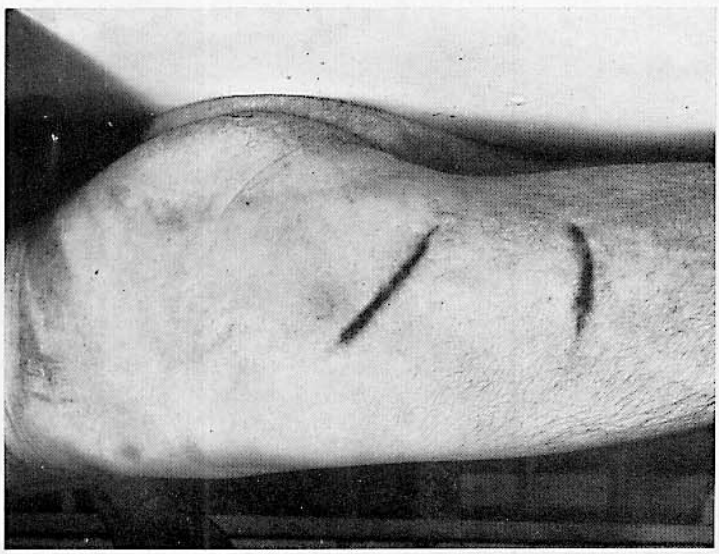

Figg. 143a-b-c (P). Lesioni corporee ad esito mortale. Rissa tra briachi

Rissa davanti un'osteria. La vittima (di 21 anni) fu presa a calci. Durante la rissa rimase esanime sul terreno.

Ecchimosi con piccoli incisioni cutanee nell'ambito del viso. Ecchimosi a chiazze e puntiformi di ambedue le congiuntive. Chiazze emorragiche e lacerazioni della mucosa labiale. Una essiccazione cutanea lievemente ricurva e una all'incirca triangolare alla metà sinistra del collo con lieve ecchimosi cutanea. Ecchimosi a chiazzette all'altezza della cartilagine tiroide sinistra. Netta ecchimosi a sinistra accanto la fossa sopraclavicolare. Ecchimosi al cuoio capelluto, specie a destra. Nette ecchimosi al dorso nella regione scapolare e all'altezza della colonna vertebrale. Essiccazioni sulla coscia sinistra. Modica inspirazione di sangue. Chiazze emorragiche pleuriche. Piccola lacerazione superficiale del fegato. Netto edema cerebrale. Stasi sanguigna acuta, specie nel cuore, meno intensa nel fegato e nei reni, lieve nei polmoni. Alcolemia 1,82‰, alcoluria 2,41‰.

Figg. 144 a e b (P). Frattura cranica comminuta con compressione cerebrale e emorragia meningea e intermeningea. Urto

La donna di 57 anni, uscita da un'osteria, fu urtata per strada al petto da un giovane, cadde battendo l'occipite sul terreno, perse la coscienza e morì poco tempo dopo in ospedale. Ferita da scoppio longitudinale, lunga circa 10 cm, del cuoio capelluto rivestente la parte posteriore del parietale destro e la squama occipitale contigua. Frattura cranica comminuta da scoppio nell'ambito della fossa cranica posteriore destra. Piccole fratture isolate, in parte stellate, nell'ambito di ambedue le volte orbitarie con lieve deviazione delle estremità fratturate verso l'interno del cranio; a destra con penetrazione di adipe orbitario nelle linee di frattura. Emorragie epidurali all'altezza della fossa cranica posteriore destra e di ambedue le volte orbitarie. Emorragie subdurali all'altezza di ambedue i lobi occipitali e di quelli frontali nonchè di quelli cerebellari, prevalentemente a destra. Emorragie reticolate piali alla altezza di ambedue gli emisferi cerebellari, e di ambedue i lobi frontali. Numerosi focolai di distruzione corticale nell'emisfero cerebellare destro (colpo) e particolarmente nell'ambito di ambedue i lobi frontali (contraccolpo). Spappolamento della sostanza encefalica ed emorragie in seno ad essa all'altezza del ponte. Edema cerebrale Cuore destro dilatato. Edema polmonare. Stasi sanguigna negli organi interni. Lieve calcificazione vasale, delle grosse arterie e dei loro rami principali nonchè delle arterie della base cranica.

Le fratture delle volte orbitarie con penetrazione di tessuto adiposo retroorbitario confermano validamente il meccanismo con cui si era determinato il contraccolpo («Teoria dell'aspirazione»; cfr. a tal proposito O. PROKOP [184] e R. FRIEDE [56]).

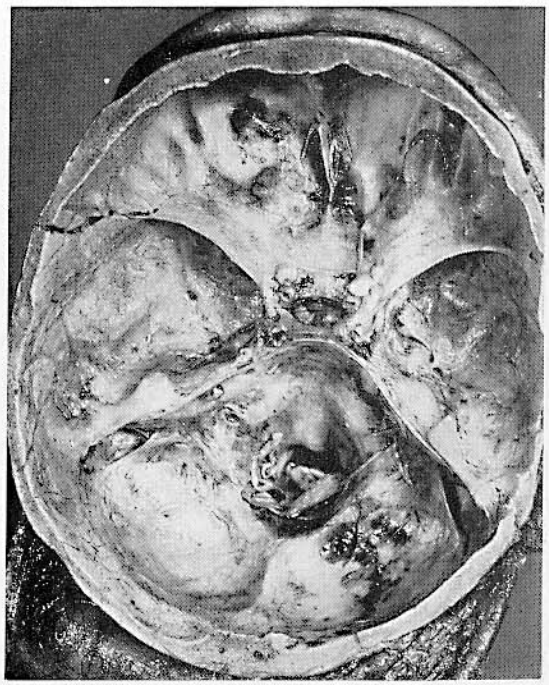

Fig. 144 a

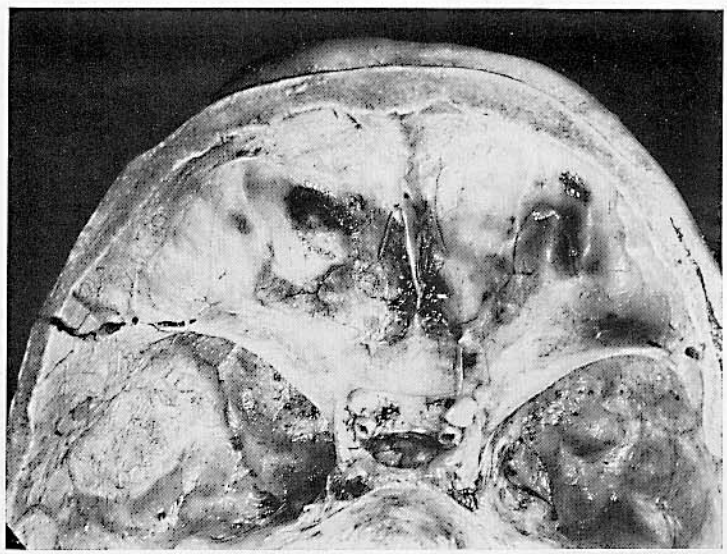

Fig. 144 b

Fig. 145 a

Fig. 145 b

Fig. 145 c

Fig. 145 d

Figg. 145 a-b-c-d-e-f-g-h (P). Traumatismi cranici multipli da forza contundente nonchè asfissia da inspirazione di sangue coadiuvata da compressione delle parti molli del collo. Schiacciamento da piede

La vittima (di 79 anni) fu rinvenuta verso mezzanotte da un motociclista di passaggio. A circa 100 m. dal luogo del rinvenimento giacevano gli occhiali di corno rotti, un portasigarette e la pompa della bicicletta del morto. Quest'ultima era spezzata in due e macchiata di sangue con capelli appicciati. Tra il cadavere e gli oggetti indicati si notavano gocce di sangue isolate.

Causa mortis: edema cerebrale, modico edema polmonare; gravi lesioni delle ossa del cranio e della faccia nonchè shock traumatico.

Il capo della vittima, che si era difesa debolmente, era stato colpito da più direzioni. Dal tipo delle essiccazioni poteva dedursi che l'arma usata era un bastone o un randello o comunque un oggetto cilindrico; come era rilevabile dalle ferite da scoppio con orlo di essiccazione. Le altre ecchimosi massive ed essiccazioni, specie all'altezza delle guance, facevano pensare ad un agente traumatizzante dalla superficie ampia, (pedate). Non furono rilevati segni di investimento. Il giudizio medico-legale -oggetto cilindrico o bastone- richiamò l'attenzione sulla pompa da bicicletta. Psicologicamente interessante il fatto che alla contestazione medico-legale l'indiziato confessò subito particolareggiatamente. La domanda postagli fu: «Quante volte avete colpito col piede?» Attonito, il reo confessò.

A tal proposito rimandiamo al lavoro di G. SCHRADER [57], il quale si è occupato dei rapporti tra ferite e strumento lesivo nonchè delle lesioni craniche mortali da pedate.

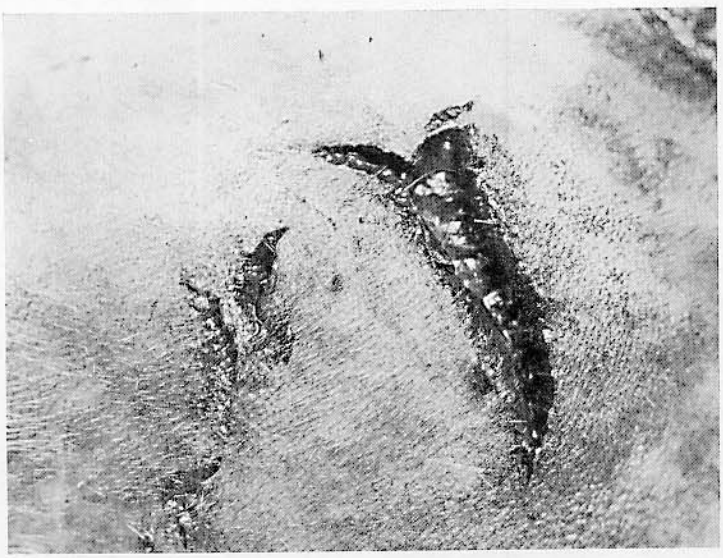

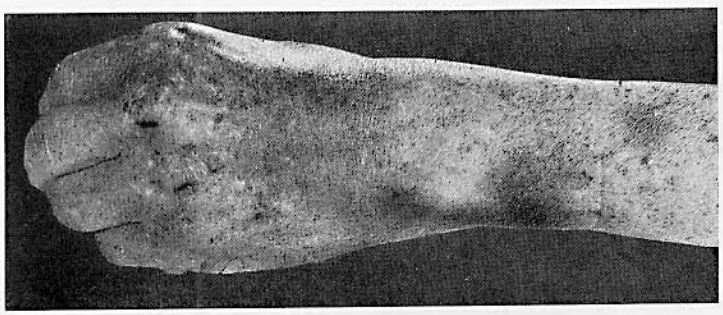

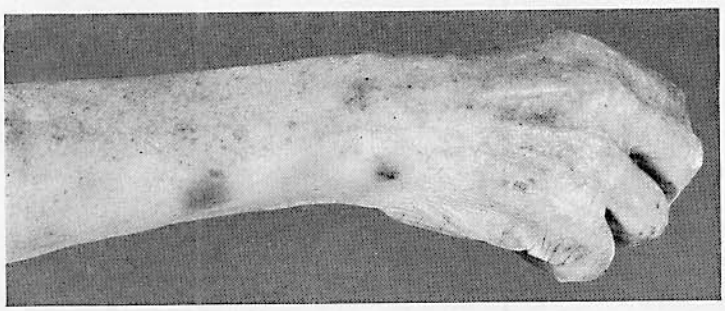

Figg. 145 e-f-g-h (dall'alto verso il basso)

Fig. 146 a

Fig. 146 b

Figg. 146a e b (W). Tipiche e caratteristiche tracce da trascinamento alla guancia sinistra senza reazione vitale

La vittima fu rinvenuta per strada dopo una sparatoria. Ferita da arma da fuoco penetrante nel torace con emorragia interna. Percosse al capo.

Fig. 147 (P). Omicidio mediante strozzamento e maltrattamento

Fig. 148 (P). Omicidio della moglie (di 47 anni) dedita all'alcool, mediante maltrattamenti. Colpi di scopa e caduta dalle scale

Fig. 149 (W). Lesione cranica da colpi vibrati col manico di una scopa

Fig. 150 (W). Caduta? Colpi di scopa?

Fig. 147

Fig. 148

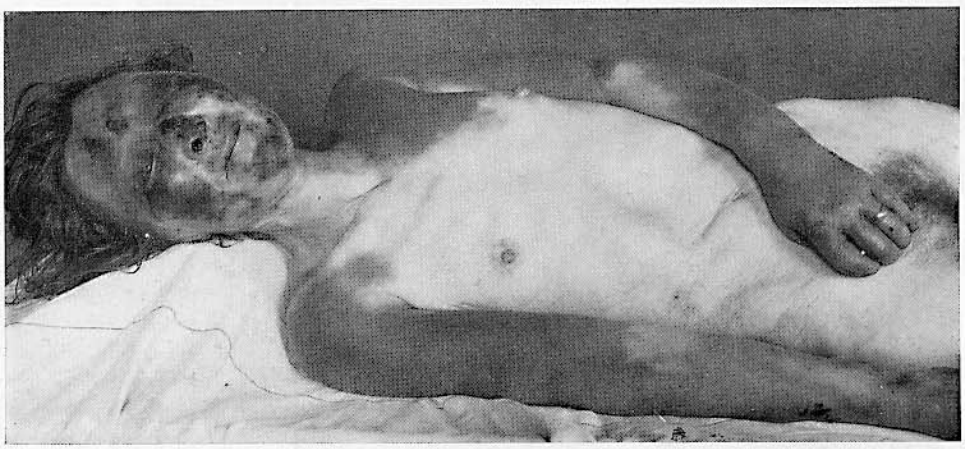

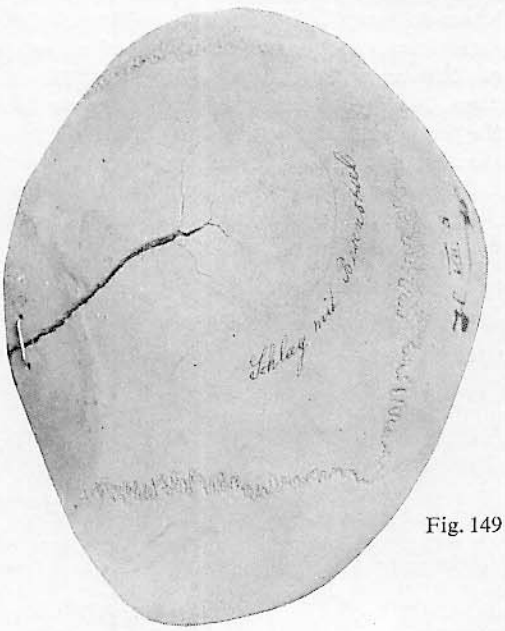

Fig. 149

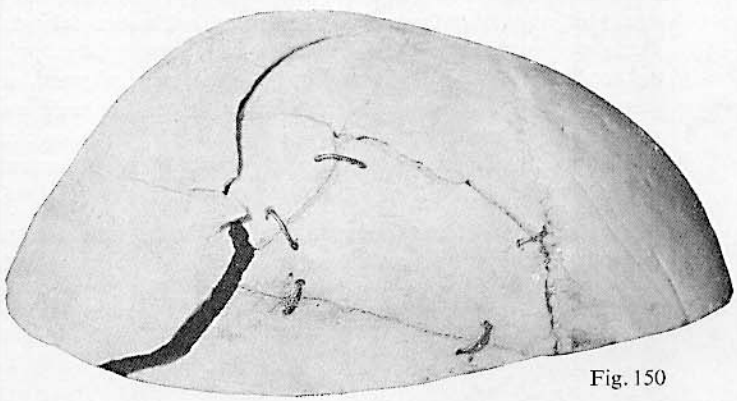

Fig. 150

Fig. 151 a

Figg. 151 a-b-c-d (P). Asfissia da inspirazione di sangue. Omicidio

La vittima (di 71 anni) fu rinvenuta cadavere nella propria abitazione. Il luogo di rinvenimento fu ispezionato verso le 14,30: rigidità cadaverica totale. Nessuna reazione agli stimoli elettrici e meccanici ai muscoli. La rigidità muscolare venne interrotta a destra e non si riformò più. Verso le 9 del giorno successivo la rigidità muscolare era scomparsa anche nelle altre articolazioni salvo quella tibiotarsica sinistra. Si potè pertanto dedurre, considerando la stagione (maggio) e la temperatura, che la morte risaliva a 48 ore al massimo (calcolando dalle 9 del mattino).

Cianosi, edema e spiccate ecchimosi dell'intero viso ad eccezione della regione temporale destra. Numerose, irregolari essiccazioni cutanee al viso, specie al dorso del naso, alla punta del mento, alla regione mandibolare sinistra e alla guancia sinistra. Formazione di infossamenti cutanei in corrispondenza delle regioni frontale, temporale, mandibolare e geniena sinistre. Edema ed ecchimosi intensa delle palpebre, specie a sinistra con modiche ecchimosi congiuntivali. Ferite da scoppio della cute frontale. Lacerazioni cutanee superficiali alla palpebra superiore sinistra. Distacco delle cartilagini nasali dalle ossa omonime. Orletti di essiccazione intorno alle narici con piccole lacerazioni del setto nasale. Lacerazioni del labbro superiore e della mucosa del labbro inferiore. Intense ecchimosi del cuoio capelluto estese all'intera metà sinistra del cranio e al muscolo temporale sinistro. Ecchimosi della membrana timpanica sinistra. Vasta ecchimosi alla mammella sinistra, meno estesa a quella destra, nonchè della cute, del tessuto adiposo sottocutaneo e dei muscoli del braccio sinistro, specie all'avambraccio, e del dorso della mano sinistra, nonchè della faccia estensoria delle dita, specie della falange prossimale. Lievi ecchimosi cutanee alla spalla destra. Estesa ecchimosi alla regione glutea destra. Ecchimosi a grosse e piccole chiazze dei muscoli degli arti, specie all'altezza della faccia interna delle cosce, in alto in prossimità dei genitali esterni. Imponenti ecchimosi e edema delle grandi labbra, ecchimosi più lievi e isolate lacerazioni della mucosa nell'ambito del vestibolo della vagina. Escoriazioni del tipo da graffio alla faccia esterna della coscia sinistra in alto. Imponente enfisema polmonare. Massiva inspirazione di sangue in ambedue i polmoni. Gran quantità di sangue liquido in trachea e nei grossi, medi e piccoli bronchi. Sangue fluido nell'esofago, nello stomaco, nel duodeno e, per 20 cm nel digiuno; due denti nello stomaco. Netto edema cerebrale. Sangue fluido. Capelli tra le dita della mano sinistra. Ernia ombelicale contenente epiploon. Colore bruno del miocardio e sviluppo di tessuto adiposo in seno alla muscolatura di ambedue i ventricoli. Color bruno del fegato. Calcolo nel coledoco. Cicatrice longitudinale di vecchia data all'ipogastrio. Valgismo di ambedue gli alluci; quello destro anche a martello. Tonsillite cronica.

Su alcune sezioni di tessuto polmonare fu ricercata l'eventuale presenza di embolia adiposa con esito debolmente positivo. La ricerca dello sperma diede esito negativo. Il che tuttavia non esclude che avesse avuto luogo coito. Alcolemia 1,75‰.

I traumatismi (pugni) dovettero essere stati numerosi. L'autopsia non mise in rilievo dati sicuri attraverso i quali stabilire se era stato usato un particolare strumento per commettere il delitto.

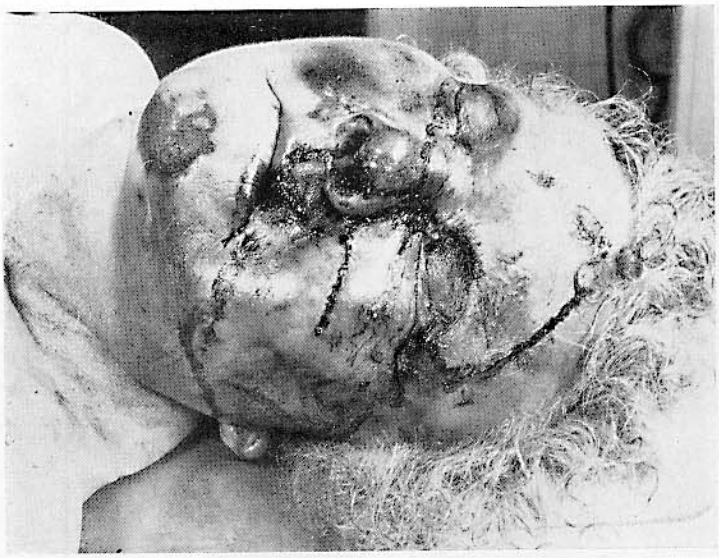

Fig. 151 b

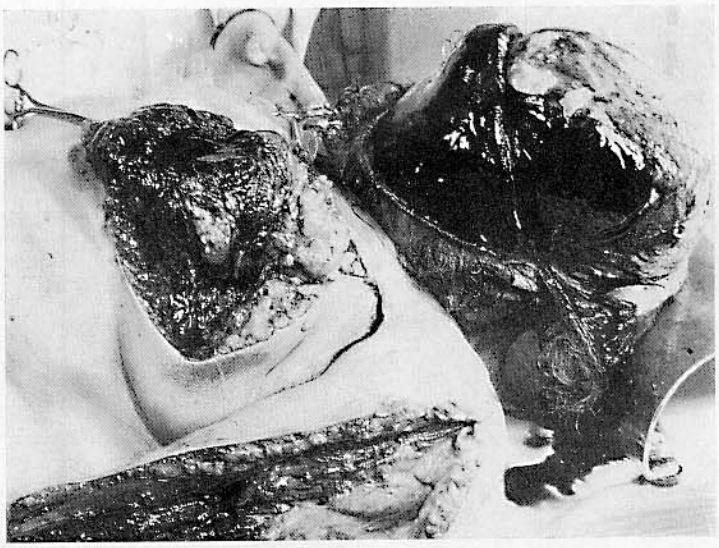

Fig. 151 c

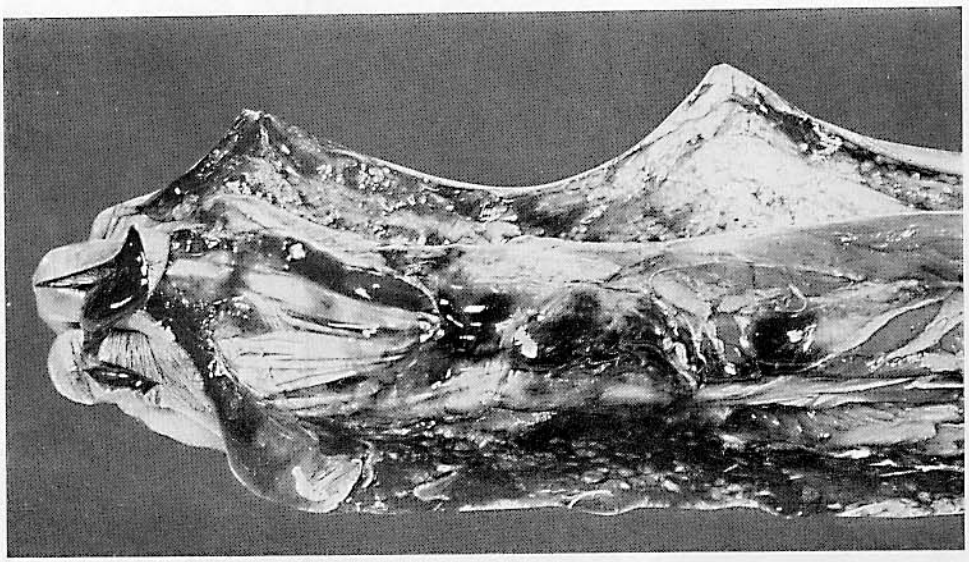

Fig. 151 d

Fig. 152 a

Fig. 152 b

Fig. 152 c

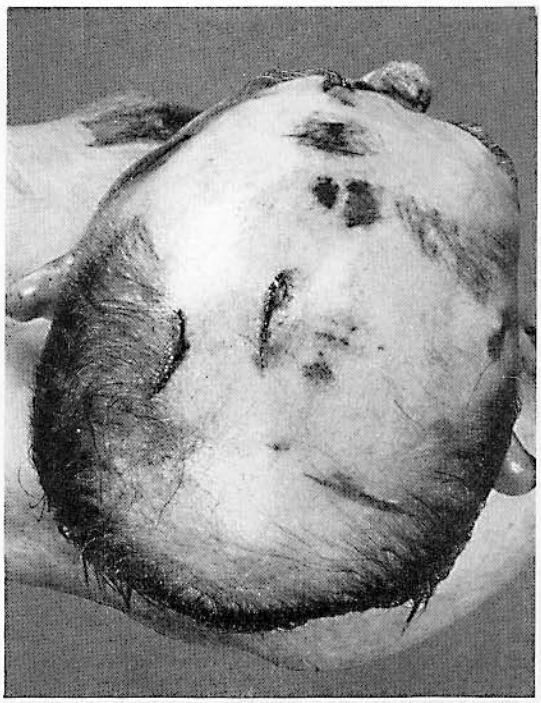

Fig. 152 d

Figg. 152a-b-c-d (P). Contusione cerebrale e inspirazione di sangue e di chimo conseguenti a grave trauma cranico

La vittima (di 62 anni) fu rinvenuta cadavere, giacente in un lago di sangue, nel locale da essa sorvegliato. Ferite da scoppio in regione parietale sinistra, sul bordo superiore di ambedue le orbite e dell'osso nasale. Estese essiccazioni cutanee del cuoio capelluto e del viso con due ampie ed estese alterazioni, nettamente delimitabili, di cui la prima sulla metà sinistra del viso prolungantesi fin dietro l'orecchio e la seconda sulla regione temporale destra, pure in prossimità dell'orecchio; nette escoriazioni a tipo di graffi in queste zone. Notevole ecchimosi del labbro superiore; più lieve al labbro inferiore. Frattura comminuta dello scheletro facciale sinistro, compreso l'osso nasale. Emorragie reticolate piali, specie all'altezza del lobo parietale e di quello cerebellare di sinistra. Isolate emorragie corticali e midollari, a focolai, all'altezza dei lobi temporale e frontale di destra. Numerose piccole emorragie sul pavimento del quarto ventricolo. Contenuto sanguigno dei ventricoli laterali. Lieve iperemia e netto edema cerebrale. Ferite cutanee all'altezza del gomito e del medio di destra. Gran quantità di cibo commisto a sangue nello stomaco. Chimo commisto a sangue nell'esofago, in trachea e nei bronchi; vestibolo laringeo occluso da detto materiale. Notevole congestione polmonare. Ecchimosi cutanea dalla grandezza all'incirca di una moneta da dieci marchi all'altezza delle ultime vertebre lombari. Morso recente della lingua.

Le ferite da scoppio della volta cranica furono causate da traumatismi contusivi (colpi) prodotti da un oggetto relativamente esile, mentre le ferite della metà sinistra del viso e le estese fratture comminute in rapporto alle essiccazioni cutanee della regione temporale destra erano state prodotte da un notevole traumatismo contusivo da parte di un oggetto a superficie ampia che aveva colpito da sinistra il capo poggiato sulla destra. Le lesioni epidermiche di tipo escoriativo in questa zona erano state verosimilmente causate da pedate. Si potrebbe spiegare la ferita da scoppio nella regione frontale sinistra era anch'essa spiegabile quale conseguenza di colpi; il vomito di chimo conseguì alle alterazioni encefaliche e la inspirazione di esso e di sangue fu causata dai traumatismi cranici con paralisi cerebrale.

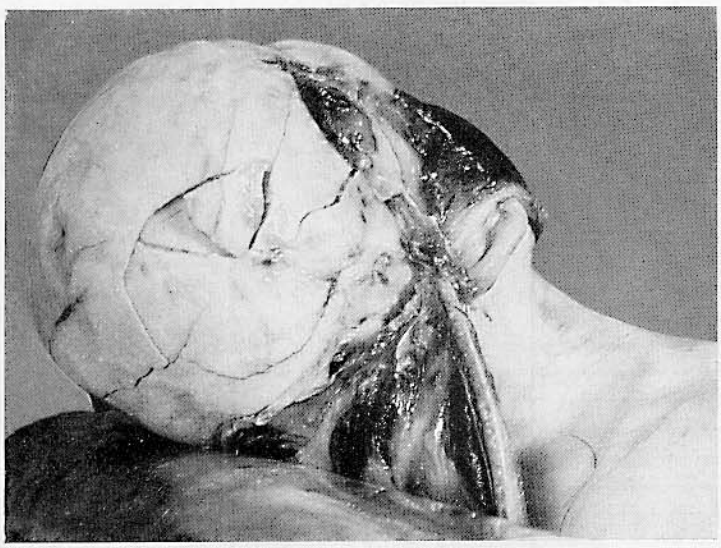

Figg. 153a e b (P). Estese contusioni cerebrali all'altezza delle fratture dell'emicranio destro e della base cranica

La vittima (di 55 anni) fu rinvenuta priva di coscienza ai confini del suo appezzamento di terreno. La morte ebbe luogo 2 ore dopo in ospedale.

Cadavere maschile lungo 161 cm, dall'età approssimativa di 45–50 anni. Focolaio di frattura all'emicranio destro con notevole ematoma esteso del cuoio capelluto in sua corrispondenza e all'occipite; spessore della volta cranica appena 1–2 mm. Linee di frattura nell'ambito della base cranica destra. Cianosi palpebrale a monocolo a sinistra. Edema intenso dell'intera metà sinistra del viso con emorragie cutanee puntiformi specie in prossimità della commessura labiale sinistra. Edema e notevole ecchimosi della metà sinistra delle labbra. Notevole ecchimosi della mucosa del cavo orale a sinistra. In ambedue le narici sangue fluido e coagulato. Dalla narice destra si dipartiva una striscia perpendicolare di sangue, lunga 14 cm circa e larga fino a 4 mm raggiungente il lobulo dell'orecchio destro; analoga striscia si dipartiva dalla commessura labiale destra raggiungendo un punto immediatamente al disotto dello stesso lobulo. Estesi focolai contusivi, di grandezza variabile da puntiformi fino alla grandezza di una lenticchia, all'altezza della corteccia della faccia inferiore di ambedue i lobi frontali, più spiccati a sinistra che a destra; e della corteccia dei lobi temporali, anche qui con maggiore accentuazione a sinistra. Emorragia della grossezza di un fagiuolo all'incirca in seno alla sostanza bianca del lobo occipitale destro. Emorragia più piccola in seno al nucleo caudato destro. Sangue liquido nei ventricoli cerebrali. Estesa emorragia reticolata delle meningi molli. Ematoma subdurale. Edema cerebrale. Gran quantità di sangue fluido in trachea, nei grossi, medi e in parte anche piccoli bronchi. Modica ma netta inspirazione di sangue in ambedue i polmoni. Notevole enfisema polmonare. Versamento emorragico nella cute e nei muscoli del collo lungo il ramo sinistro della mandibola. Sangue fluido. Fibrosi e steatosi epatica. Degenerazione bruna del miocardio. Lieve arteriosclerosi renale e generalizzata. Lievi ecchimosi cutanee sulla faccia interna del braccio sinistro.

Non rilevabili evidenti lacerazioni dei vestiti. Rilevati i marchi di fabbrica presenti. Sulla superficie esterna del pullover senza maniche vi era una tipica traccia di sangue sgocciolato.

Per l'identificazione furono descritti: pregressa cicatrice striata, lunga 6 cm sulla metà sinistra della fronte; colore dei capelli e degli occhi, condizioni della dentatura e vestiti. Il cadavere fu successivamente identificato; l'omicida potè venir rintracciato.

L'edema e le ecchimosi dell'occhio sinistro, della bocca e del ramo sinistro della mandibola erano spiegabili quale esiti di un traumatismo contusivo esterno. Il *tipo* di queste lesioni e la loro estensione facevano pensare prevalentemente all'azione di pugni che avevano colpito tre zone: occhio sinistro, regione orale, mandibola sinistra. La zona fratturata dell'emicranio destro indicava l'azione di un esteso traumatismo esterno. Dato il sottile spessore del cranio a quell'altezza e l'assenza di ferite del cuoio capelluto in sua corrispondenza (colà fu rilevata soltanto un'ecchimosi superficiale) si doveva pensare che la frattura fosse stata causata da urto contro una superficie dura, ad es. lastrico stradale. L'autopsia tuttavia non permise di escludere con certezza l'azione di un trauma esterno da oggetto a superficie larga (ad es. una tavola). I focolai di contusione corticale a sinistra anteriormente e a destra lateralmente, in sede diagonalmente opposta alla prima, potrebbero essere stati causati bilateralmente dalla forza agente direttamente e dal relativo contraccolpo.

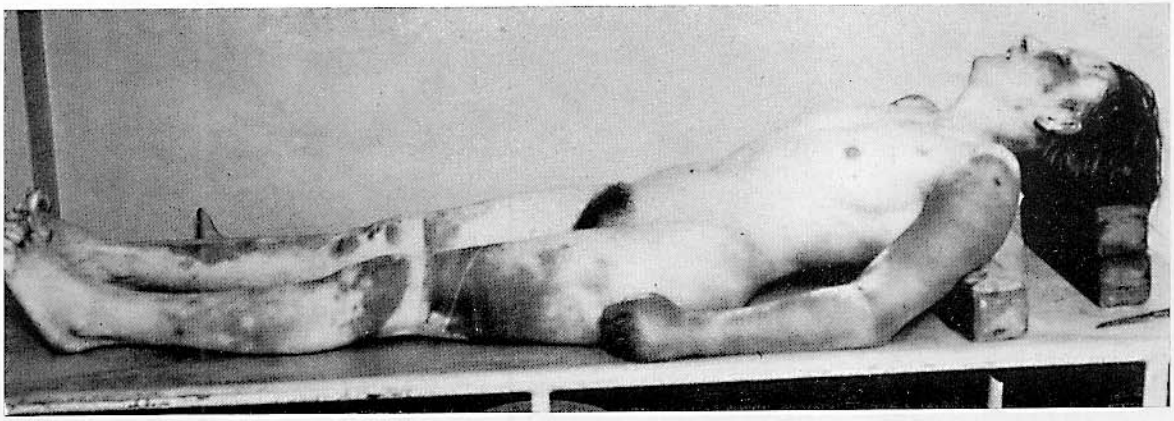

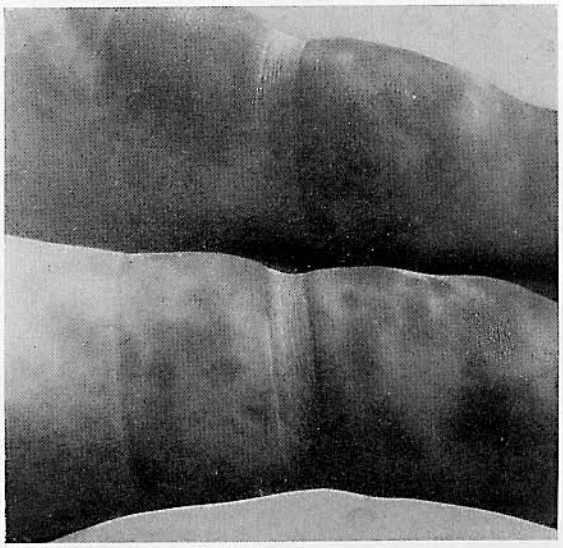

Figg. 154a-b-c (w). Omicidio a pugni, calci e mediante strozzamento

Il marito sorprese nella propria casa la moglie in compagnia di un altro uomo che bastonò e buttò fuori. Litigò quindi con la moglie e la bastonò costringendola a mostrargli come si era congiunta con l'altro. Quando ella assunse la posizione richiesta, il marito la prese a pugni e calci fino ad ucciderla. Ecchimosi oculari bilaterali. Versamenti emorragici al viso, alla fronte e ai padiglioni auricolari. In regione cervicale destra numerose escoriazioni in parte spiccatamente semilunari (unghiature), in parte rettilinee (graffi). In regione cervicale sinistra solo una piccola essiccazione cutanea e una chiazza grande quanto una moneta da 10 pfennig. Estese ecchimosi ad ambedue le braccia, sulla faccia antero-esterna, nonchè ad ambedue le gambe. Emorragie all'altezza delle giarrettiere di gomma non slacciate. Sulla faccia anteriore della coscia destra nette impronte di tacchi. Lesioni relativamente minori al tronco; solo insignificanti escoriazioni alle spalle e un'ecchimosi alla mammella sinistra e all'altezza della spina iliaca anteriore inferiore. Estese ecchimosi del cuoio capelluto e dei muscoli temporali. Edema cerebrale. Parti molli del collo indenni. Fase mestruale. Nessun segno di lue. Gravissima embolia adiposa all'esame microscopico dei polmoni. Morte manifestamente causata pricipalmente dall'embolia adiposa, secondariamente dallo shock. Nessun segno di strozzamento; solo presa al collo con la mano *sinistra* per trattenere la donna. Secondo l'omicida, la donna visse ancora per qualche ora dopo essere stata colpita, verosimilmente solo a calci e pugni, senza alcuna arma.

Fig. 155 a

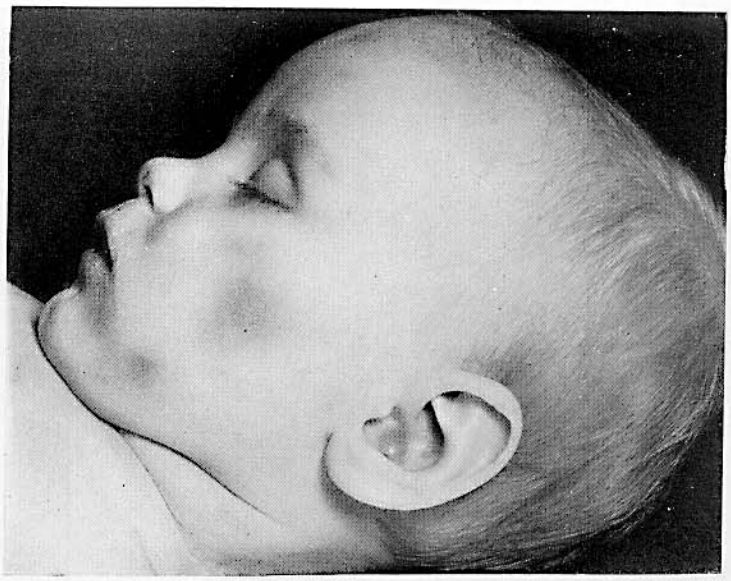

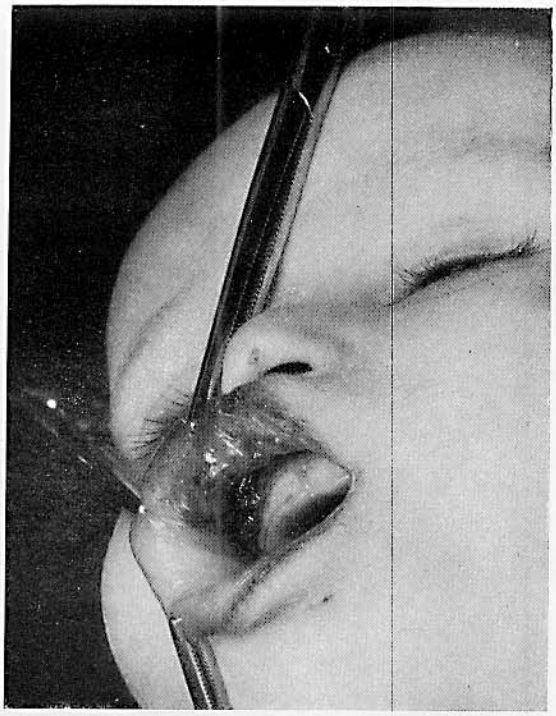

Fig. 155 b

Figg. 155a-b-c-d (P). Asfissia e paralisi cerebrale conseguite a traumatismo cranico contusivo (colpi)

La lattante di 8 mesi fu portata dal padre in ospedale, già cadavere. Sospetto maltrattamento.
Numerose ecchimosi, grandi da una lenticchia a una moneta da cinque pfennig, nella regione frontale sinistra, all'altezza di ambedue le guance e della branca sinistra della mandibola nonché sul dorso della mano destra. Ematomi fino al volume di un nocciolo di ciliegia nel sottocutaneo e nei muscoli del dorso in regione lombo-sacrale. Estese ecchimosi del cuoio capelluto all'altezza del temporale destro. Ecchimosi del margine superiore del muscolo temporale destro. Lacerazione della mucosa del labbro superiore all'altezza del solco gengivo-labiale, dal centro del labbro fino all'altezza della commessura labiale destra con netta ecchimosi locale e coaguli sanguigni aderenti alla mascella. Segni di morte da causa centrale: iperemia dell'encefalo e delle sue meningi. Edema cerebrale. Congestione degli organi interni. Sangue fluido. Modico edema polmonare. Dilatazione atonica delle cavità cardiache destre, dello stomaco, della vescica e del retto. Numerose emorragie puntiformi e a piccole chiazza subpericardiche e subpleuriche nonchè, particolarmente spiccate, sotto la capsula del timo. Focalai emorragici isolati nelle zone marginali dei polmoni. Scarsa secrezione mucosa nella trachea e nei bronchi. Diversi capelli, lunghi fino a 34 cm, neri e grigi, lievemente ondulati, tra le ultime tre dita della mano sinistra.
Il padre riferì poi che la bambina gli era caduta dalle braccia.

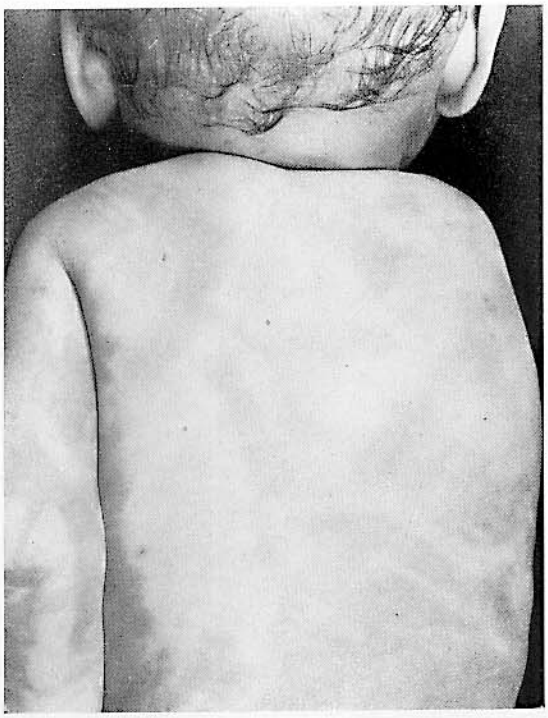

Fig. 155 c

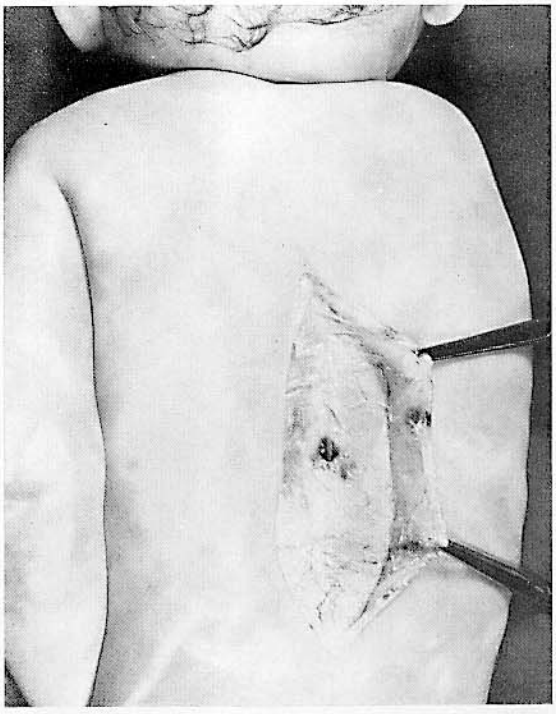

Fig. 155 d

Per la bibliografia sul maltrattamento dei bambini vedi:

SUBERG, M., «Mißhandlung und Tod durch Mißhandlung im Strafprozeß», Dissertation Düsseldorf (1936);

CUELI, L.F., «Gerichtlich-medizin. Studie über Mißhandlungen von Kindern» (spanisch), Semana méd. I. 494 (1939);

STAEHLIN, I.E., «Mißhandeltes Kind», Z. Kinder-psychiatr. (Basel) 7, 187 (1941).

8 Spruzzi di sangue e lesio ni da morsi

Fig. 1 (w). Forme diverse di spruzzi di sangue alla parete e alla porta. Uxoricidio mediante numerose coltellate

Fig. 2 (w). Tracce di sangue da recisione della radiale destra

Suicidio dopo tentato uxoricidio; la moglie fu rinvenuta priva di coscienza con una grave ferita al capo e frattura della base cranica.



Fig. 1

Fig. 2

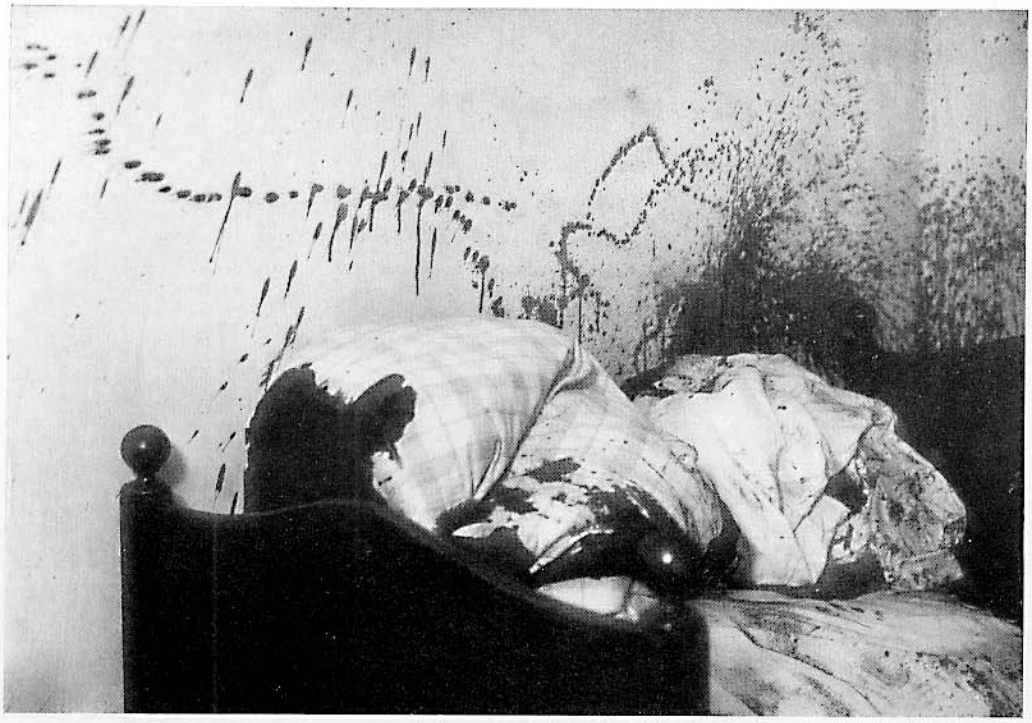

Fig. 3

Fig. 4

Fig. 3 (w). Emorragie dalle carotidi in seguito a recisione del collo (omicidio)

La direzione dei singoli spruzzi e deflussi di sangue è di facile interpretazione.

Fig. 4 (w). Tracce di sangue spruzzato e asciugato, particolarmente spiccate sulla parete della camera. Frattura cranica comminuta da colpi di martello senza manico. Rapporti sessuali dell'omicida (nipote) con la vittima. Omicidio a scopo di rapina.

Studi bibliografici dimostrano che gli omicidi di questo genere sono di solito giovani. Il soggiogamento della vittima, gli urli di essa alla mercè dell'omicida provocano in questo la eccitazione sessuale.

Fig. 5 a

Fig. 5 b

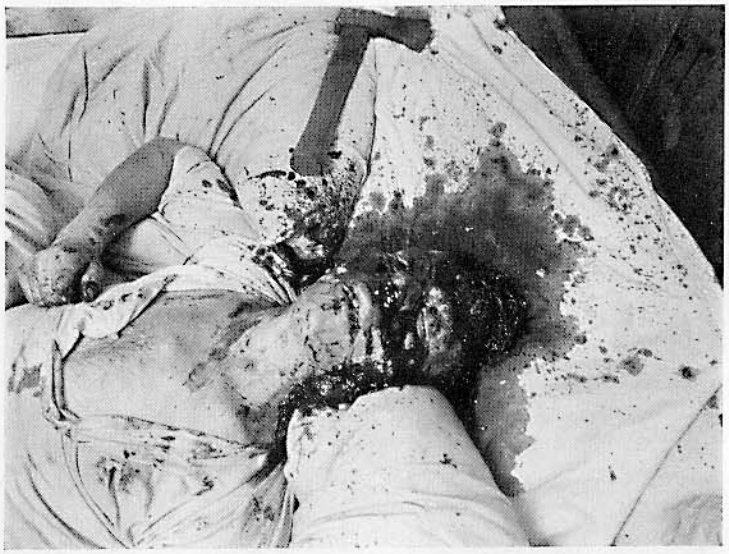

Fig. 6

Figg. 5a e b (w). Spruzzi di sangue alle pareti e sul letto. Alcuni spruzzi sull'omicida

Rinvenimento nella propria abitazione del cadavere di un uomo aggredito dal figlio durante il sonno, con gravi ferite da colpi di accetta inferti con tale impeto che schegge delle ossa craniche si erano disseminate sulla coperta.

Fig. 6 (w). Spruzzi di sangue sulle calze di una schizofrenica la quale uccise i suoi due figlioletti a colpi di accetta e poi li strozzò

Uno dei bambini stava sul pavimento all'atto del delitto e fu ripetutamente colpito con energia dall'accetta, ciò spiega gli spruzzi di sangue sulle calze dell'omicida.

Fig. 7a

Fig. 7b

Fig. 7a e b (w). Immagini di spruzzi di sangue. Omicidio a colpi di accetta

Per la bibliografia sugli spruzzi di sangue vedi:

A. K. Tumanow, «Sullo studio medico-legale delle tracce, specie di sangue». Edizione di stato delle opere giuridiche, Mosca (1961);
Th. Lochte, «Tecnica medico-legale e medico-criminologica», I. F. Bergmann, Wiesbaden (1914);
Svensson-Wendel, «Crime detection», Elsevier, London (1955).

Fig. 8

Fig. 9

Fig. 8 (P). Spruzzi di sangue arterioso sulla testiera del letto e sul cuscino

Suicidio mediante colpo di revolver in regione temporale sinistra. Mancina.
Sulla determinazione della mano prevalente nel cadavere vedi RIEMANN (193).

Fig. 9 (W). Caratteristica traccia di sangue defluito dal foro del colpo da arma da fuoco e spruzzi di sangue sul capo del cadavere

Colpo in regione temporale destra. Revolver a rotazione a destra accanto al cadavere. Caduta immediatamente dopo il colpo. Nessuna traccia di deflusso di sangue in direzione longitudinale lungo l'asse del corpo.

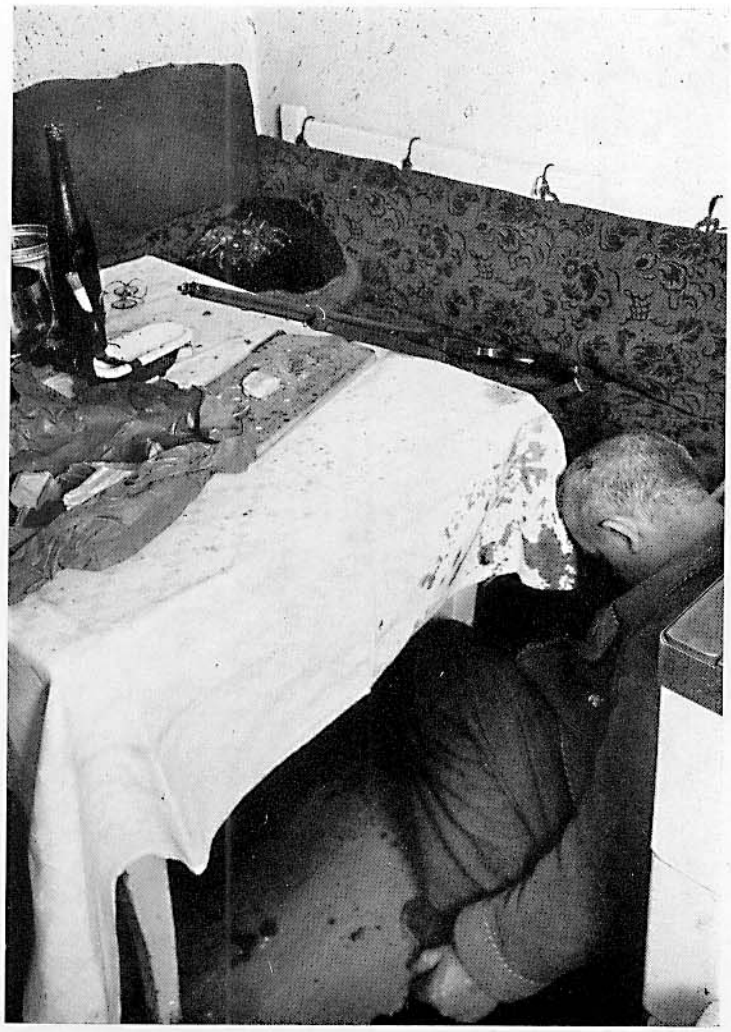

Fig. 10 a

Fig. 10 b

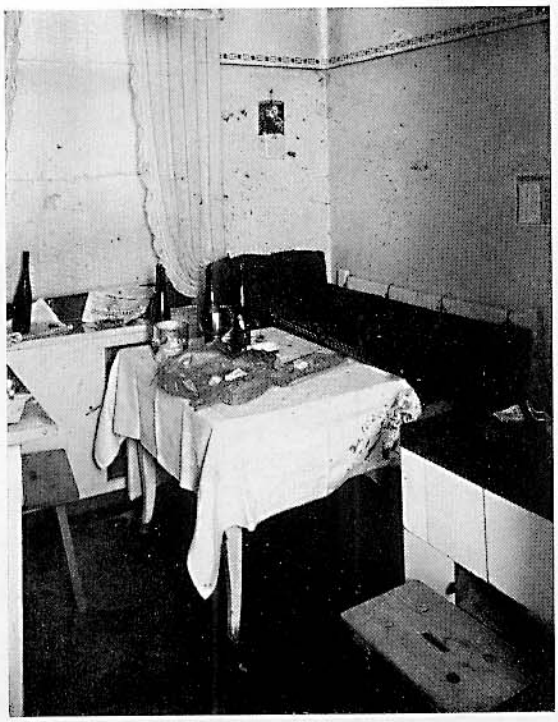

Fig. 10 c

Fig. 10 d

Fig. 10 e

Figg. 10a-b-c-d-e (w). Suicidio con carabina

Foro di entrata a destra dove fu applicata la bocca dell'arma, ampiamente dilacerato. Encefalo quasi completamente proiettato via dal cranio, in parte sul tavolo, in parte incollato alla parete insieme a numerosi spruzzi di sangue. Sul sofitto della camera, accanto a spruzzi di sangue il foro prodotto dal proiettile. Tipico effetto esplosivo del colpo sparato da vicino (non scoppio). Operaio di 60 anni che fabbricava coppe metalliche (una delle quali sta sulla tavola).

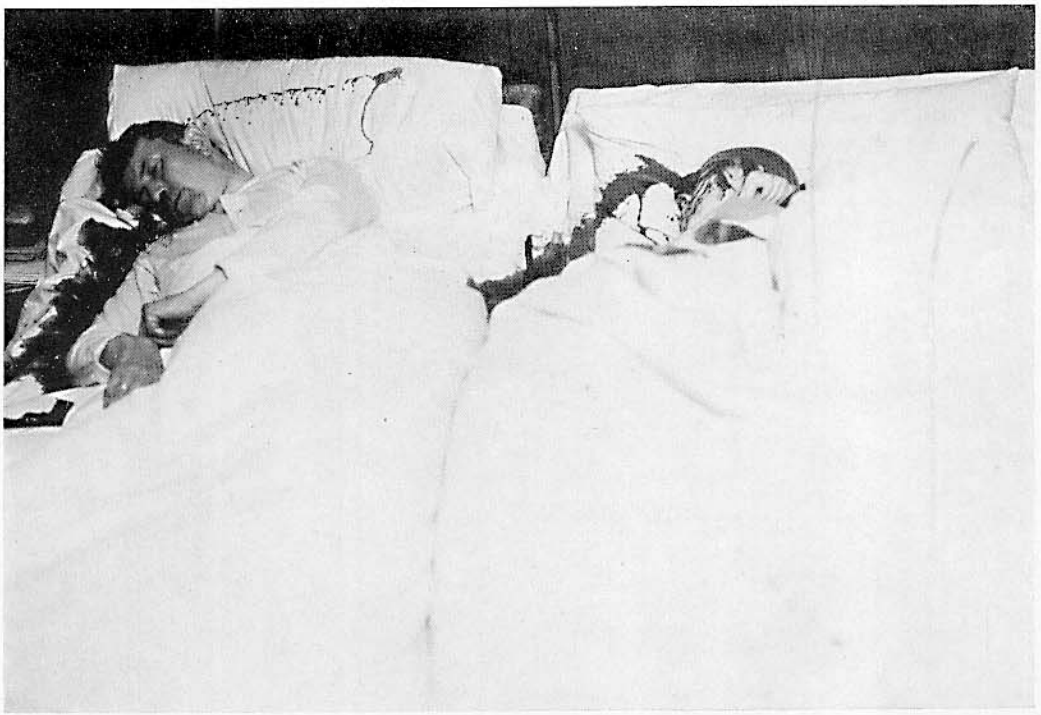

Fig. 11

Fig. 11 (w). Tracce di sangue assai caratteristiche sui letti, in particolare quello dell'uomo (a sinistra), evidentemente determinatesi all'atto della caduta in dietro del capo, caduta che permise al sangue di zampillare dalla ferita da arma da fuoco

Omicidio e suicidio. Movente: Psicopatia nonché angoscia di fronte alla prospettiva della rovina e della mancanza di lavoro (1931).

Fig. 12 (w). Tracce di sangue defluito in un caso di suidicio mediante colpo da arma da fuoco in regione temporale destra. Tracce della deflagrazione sul cuscino

Fig. 12

Fig. 13 a



Fig. 13 b

Figg. 13a e b (w). Chiazza di sangue notevolmente vasta in un caso di suicidio mediante colpo di pistola al capo

Sul problema della determinazione della quantità di sangue da una pozza di esso vedi W. SCHWARZACHER [194].

Fig. 14

Fig. 14 (w). Fuoruscita di sangue dall'orecchio sinistro data la particolare posizione del cadavere dopo suicidio mediante colpo di arma da fuoco al capo (occipite). Particolari tracce di sangue defluito da un «lago» del padiglione auricolare sinistro. Uomo di 43 anni

Figg. 15a e b (w). Tracce di sangue e sostanza cerebrale dietro il letto

Tragedia familiare. Omicidio mediante arma da fuoco (forse carabina) della moglie e di ambedue i figli. Il padre costrinse il figlio a guardare la canna puntata e lo uccise in questo momento. Ne conseguì una estesa frattura cranica comminuta.

Fig. 15 a



Fig. 15 b

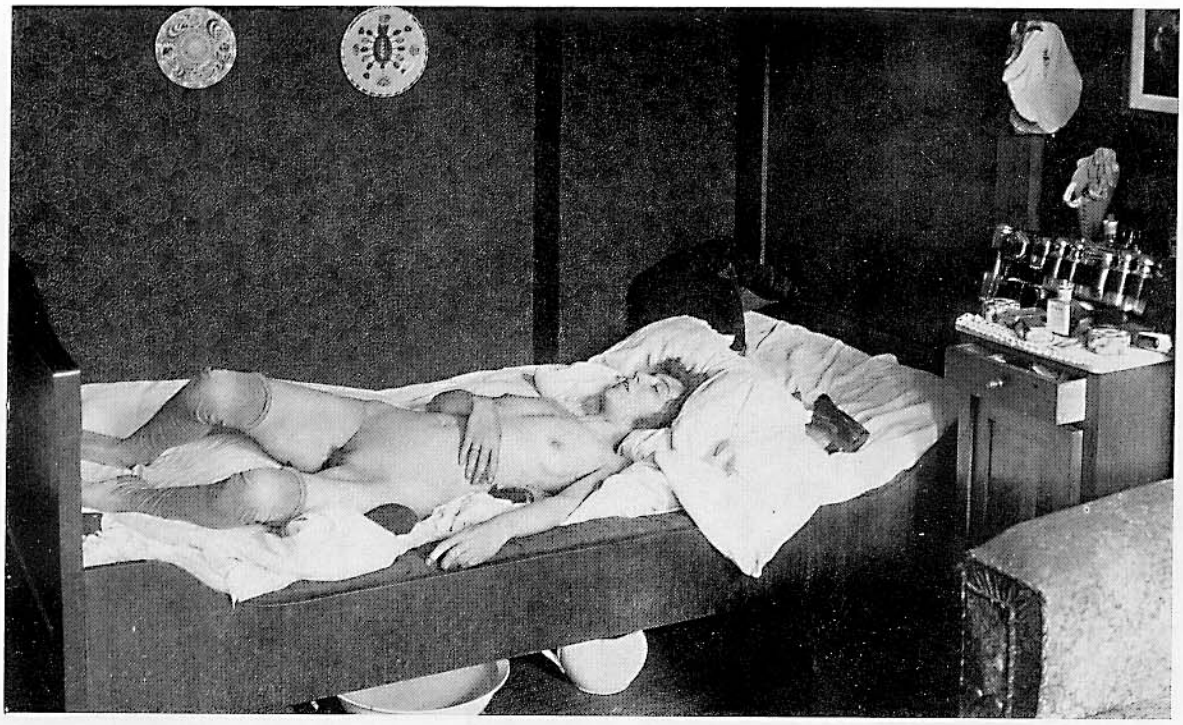

Fig. 16a

Figg. 16a-b-c (W). Nettissime impronte dei denti dell'omicida che permisero la sua identificazione

Il morso venne fotografato con una pellicola particolarmente sensibile.
La vittima (prostituta di 31anni) fu rinvenuta di buon mattino strozzata nel letto. Emorragie all'altezza dello ioide, delle cartilagini tiroidee e della parte destra del mento. La donna era sensuale e perversa nonchè morfinomane. L'omicida era uno psicopatico epilettoide e beone. Delitto commesso in stato crepuscolare epilettico o in stato di ebrezza patologica?
Il medico legale in rarissimi casi è in grado di identificare la dentatura corrispondente ad una determinata impronta di morso; in qualche caso tuttavia ciò è possibile. Facendo mordere decine di persone su sostanza da modellare, compreso l'omicida, non raramente confrontando il morso con l'originale si troveranno parecchi sospetti. Ciò basta a dimostrare come i tribunali debbano valorizzare tali indizi.

Fig. 17 (P). Morsi alla parte destra del dorso e alla spalla sinistra risalenti ad 8 giorni prima. Donna di 26 anni

Fig. 16b

Fig. 16c

Fig. 17

Figg. 18a e b

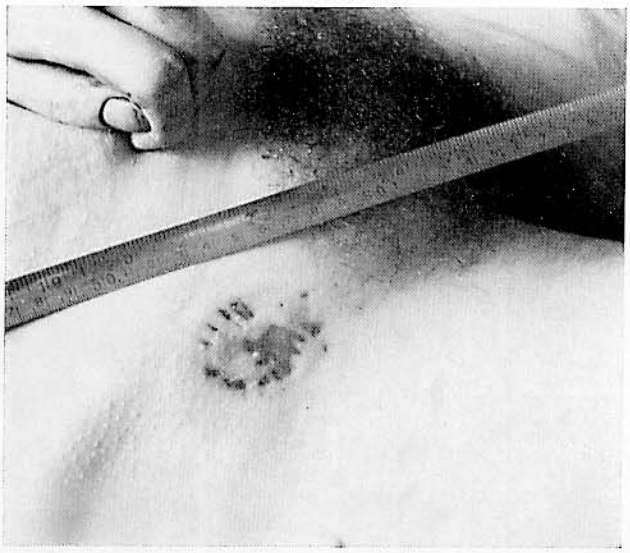

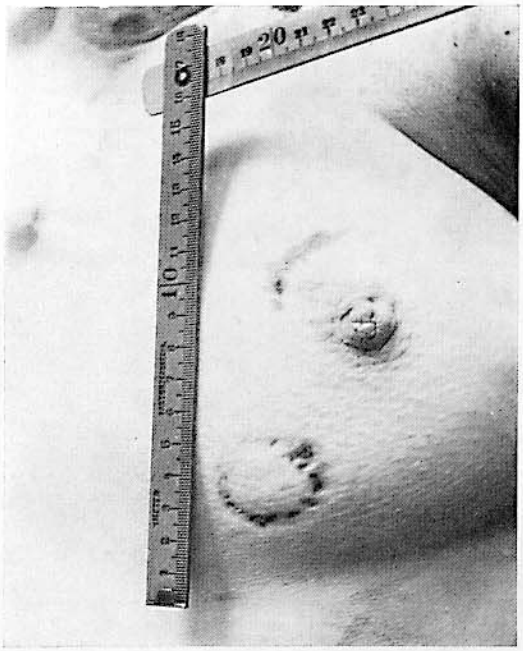

Figg. 18a e b (w). «Morso anulare» alla piega dell'inguine destra (*a*) e ferite da morso alla mammella sinistra (*b*)

H. VON HENTIG [188] annovera a buon diritto il morso tra le forme primitive di omicidio. Si morde nell'orgasmo ma anche nell'angoscia mortale e nella difesa. Dal lato psichiatrico i morsi degli alienati vengono considerati quale conseguenza di una regressione in una fase ontogenetica precedente.

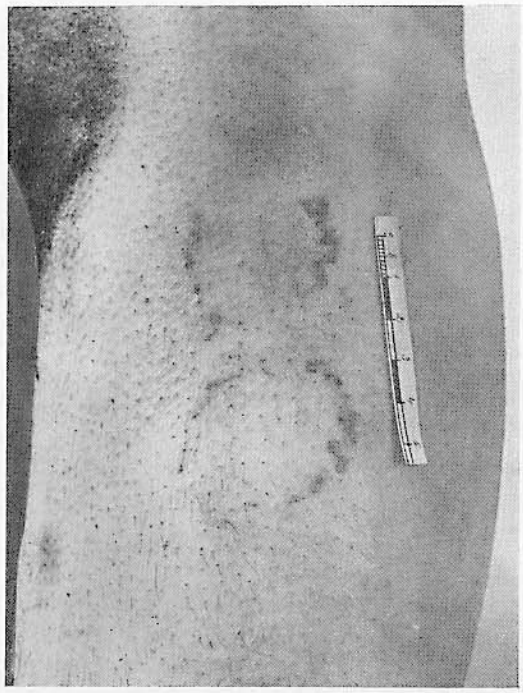

Fig. 19

Fig. 19 (P.) Lesioni da morso alla sura. Omicidio con stupro; strozzamento

Fig. 20 (P). Omicidio e suicidio. Uxoricidio mediante arma da fuoco. Quattro morsi anulari all'altezza della fossa iliaca e dell'anca sinistre

Poichè anche il cadavere del marito fu sottoposto ad autopsia, vennero eseguiti stampi della sua dentatura. La carta per l'impronta venne piegata interponendovi carta carbone pressandola poi sulla dentatura superiore. Le impressioni dentarie ben riprodotte dalla carta carbone vennero confrontate con i morsi sul cadavere della moglie. Si noti la ineccepibile corrispondenza.

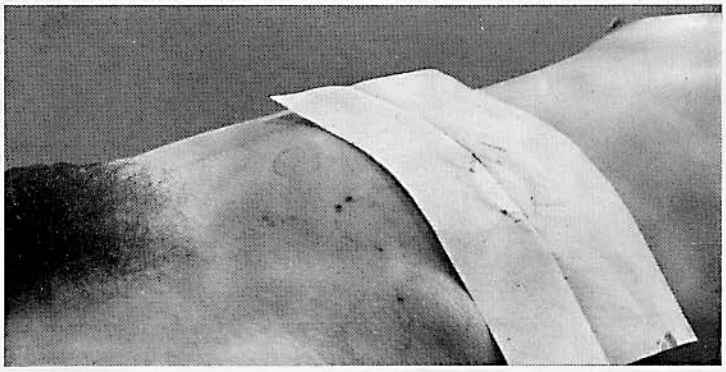

Fig. 20

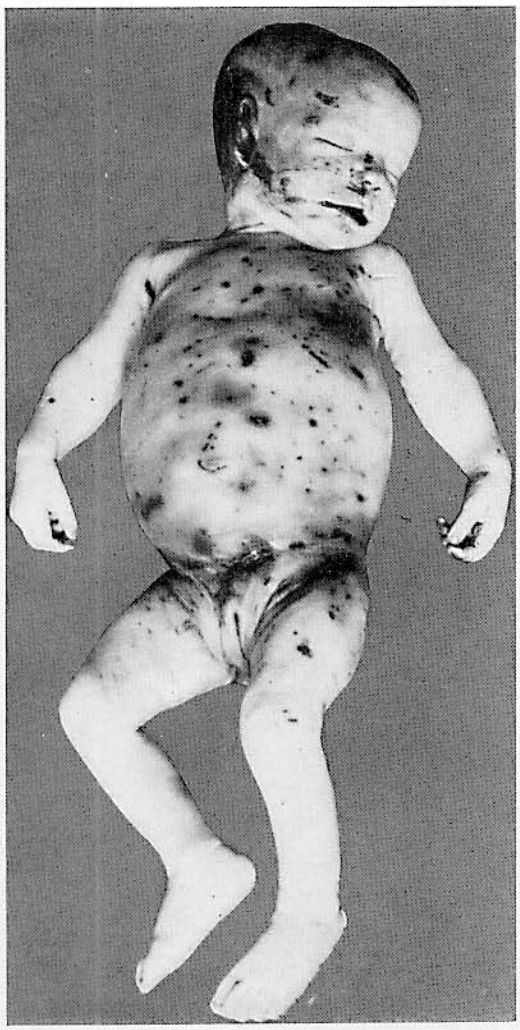

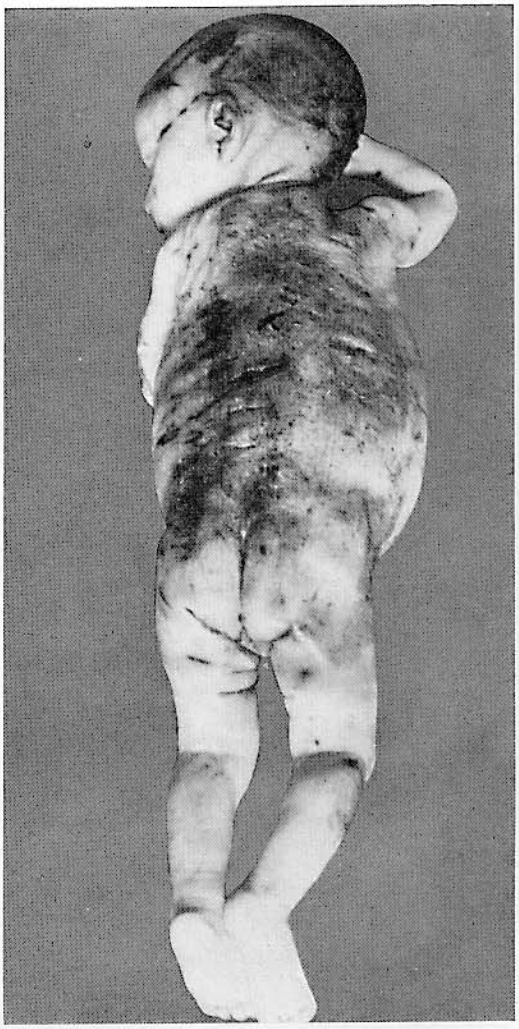

Figg. 21 a e b

Fig. 22

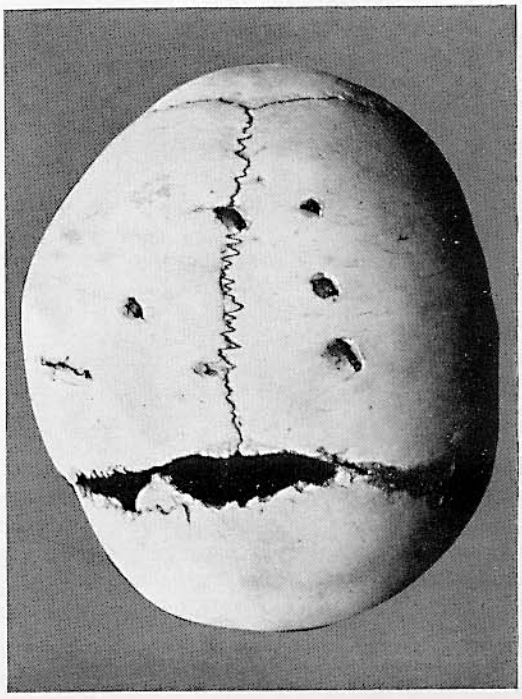

Figg. 21 a e b (w). Lesioni mortali da morsi di un cane domestico

Numerose ferite da sgraffio all'addome, al dorso e al viso. Mentre la madre adottiva faceva degli acquisti il bambino di un mese venne ucciso a morsi in casa da un cane da pastore. Il cane aveva evidentemente fiutato e graffiato il bambino; visto scorrere il sangue poi lo addentò fino ad ucciderlo.

Fig. 22 (w). Volta cranica di un bambino con lesioni da morsi di un cane di San Bernardo

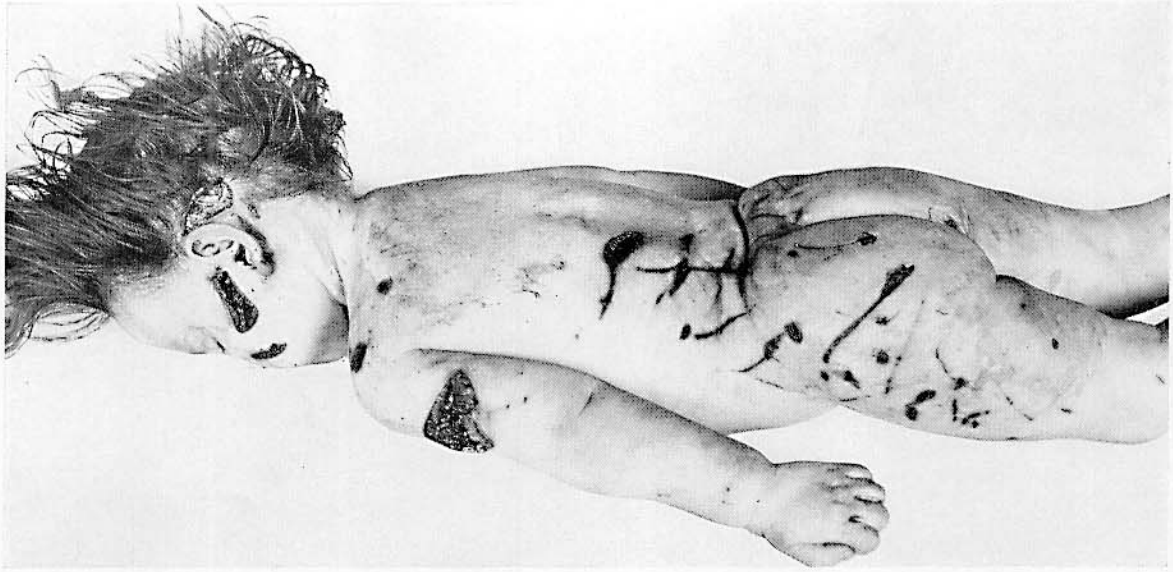

Fig. 23 a

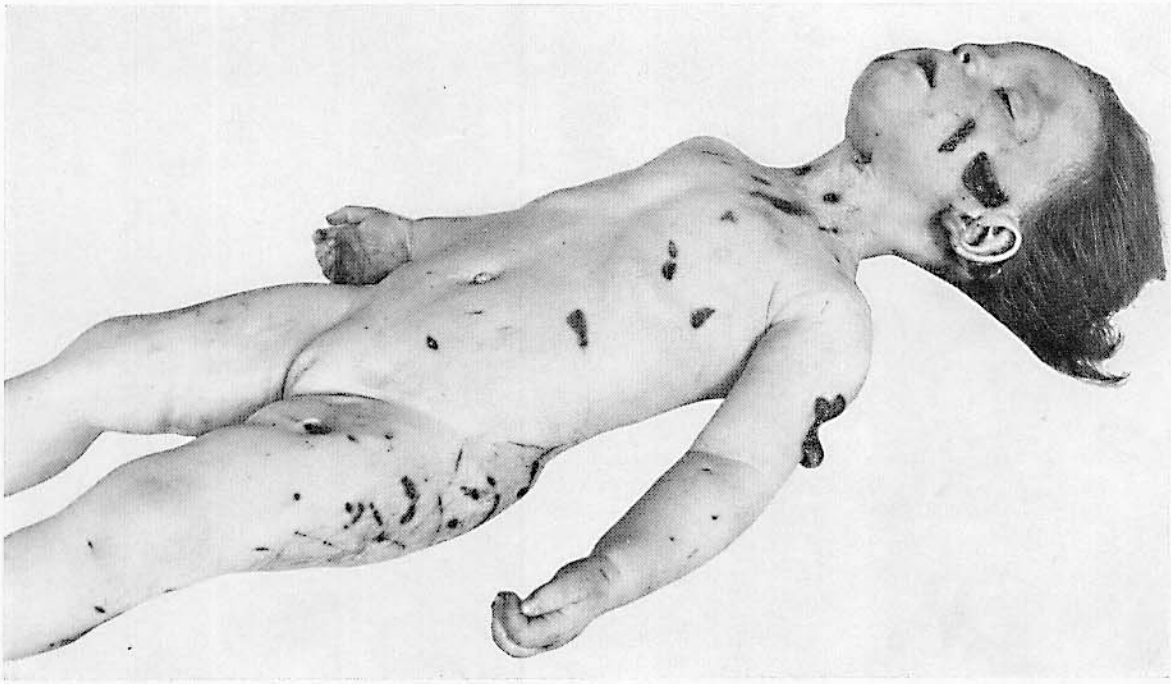

Fig. 23 b

Figg. 23a-b-c (w). Bambina uccisa da un leopardo

Il leopardo, alla catena con collare di ferro, si liberò improvvisamente appena la madre col bambino entrarono nella camera; aggredì la donna mordendola più volte e sbranò infine la bambina. Causa mortis: ferita del tipo da punta in regione cervicale sinistra dove un dente penetrò in profondità nel collo lacerando la carotide. La bestia potè venir sopraffatta solo dopo dura lotta (a colpi di pala per carbone e di martello) e venne poi uccisa a colpi di arma da fuoco; non sopportava i bambini e si mostrava ombrosa verso essi. La donna la allevava fin dalla nascita (3 anni).
S. SCHILLING-SIENGALEWICZ [82] riferì di un bambino sbranato da una lupetta catturata e poi tenuta e allevata in casa.

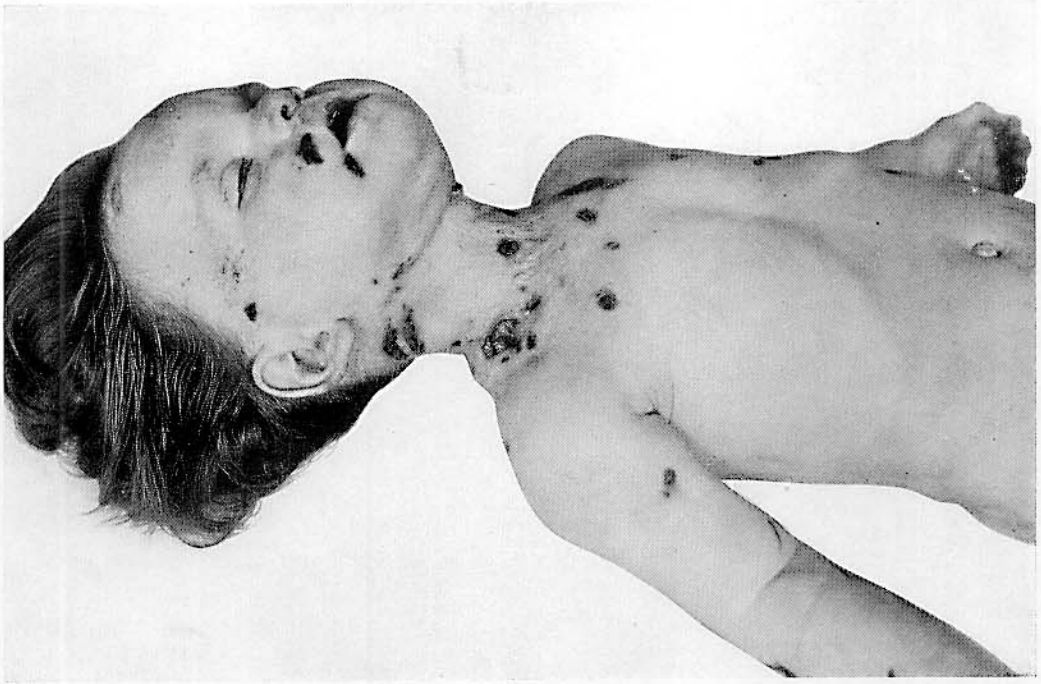

Fig. 23 c

9 Morte in seguito a precipitazione

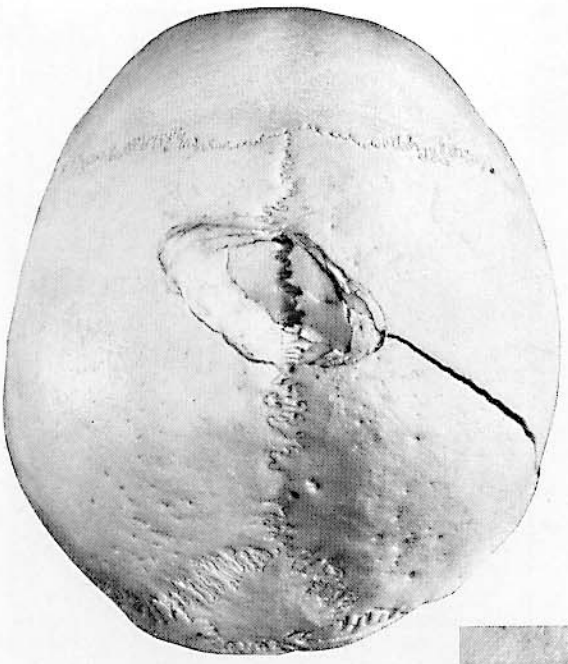

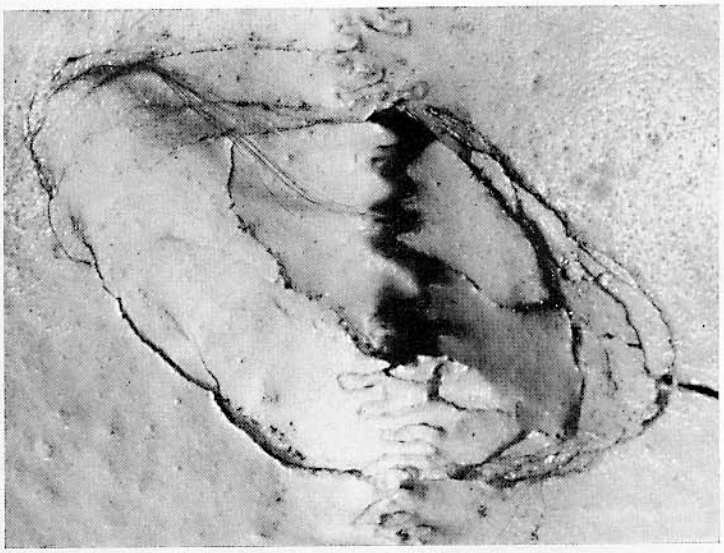

Figg. 1a e b (P). Frattura cranica con avvallamento in seguito a precipitazione dal tetto. Capelli incarcerati *b*

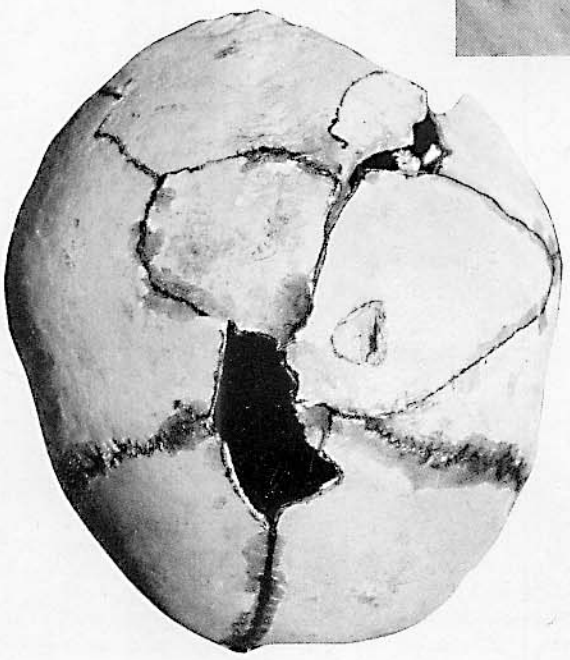

Fig. 2 (W). Frattura cranica comminuta causata dalla caduta di un pezzo di cornicione

Dapprima piccolo foro di frattura causato dalla parte sporgente, poi frattura comminuta a globo

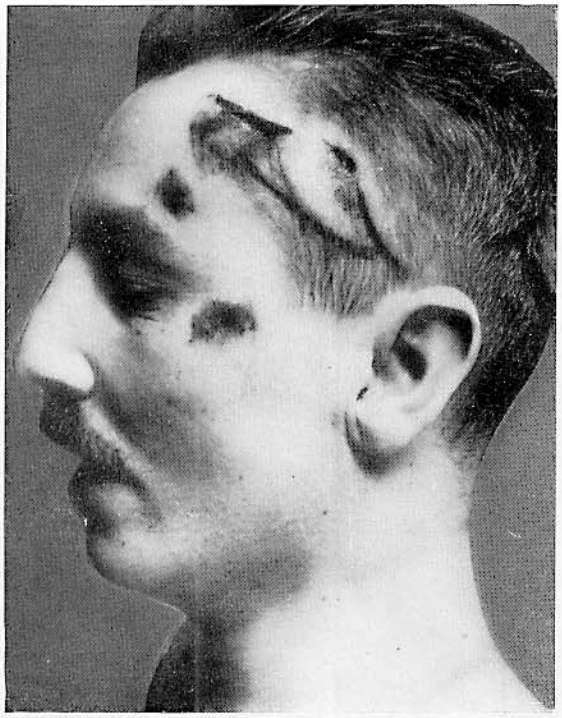

Fig. 3

Fig. 4

Fig. 5

Fig. 3 (P). Caduta in acqua in stato di ebrezza. Morte per annegamento

Fig. 4 (P). Precipitazione dall'altezza di 10 m. Distacco dell'orecchio sinistro. Escoriazione della metà sinistra del capo.

Secondo E. FRITZ [78] una spinta da grande altezza in genere può non esser dimostrabile

Fig. 5 (P). Ferita contusa lineare alla fronte. Morte in seguito a precipitazione dalla finestra (del 1° piano) durante la pulizia di questa. Donna di 58 anni

Figg. 6a e b (W). Precipitazione dalla finestra

La vittima ritornava a casa con un conoscente, di sera, dopo un lungo giro da una bettola all'altra. Il conoscente era un forte bevitore; beveva periodicamente cadendo, come da testimonianze, in stato di ebrezza, durante il quale dormiva così pro-



Fig. 6 a

Fig. 6 b

fondamente da poter assai difficilmente essere svegliato. Il padron di casa lo fece mettere su di una sedia a sdraio dove ben presto si addormentò, mentre il padron di casa, caduto in uno stato di ebbrezza alcoolica, demolì i mobili del suo appartamento, rovesciò un grande armadio e infine, verosimilmente non rendendosi conto della situazione, saltò dalla finestra con un manico di scopa in mano, che in seguito si spezzò. L'autopsia rivelò una grave frattura cranica comminuta con ferite da scoppio nonchè ferite escoriate ed emorragie ad ambedue le gambe. Evidentemente la vittima, saltata dalla finestra, cadde al suolo a capofitto.

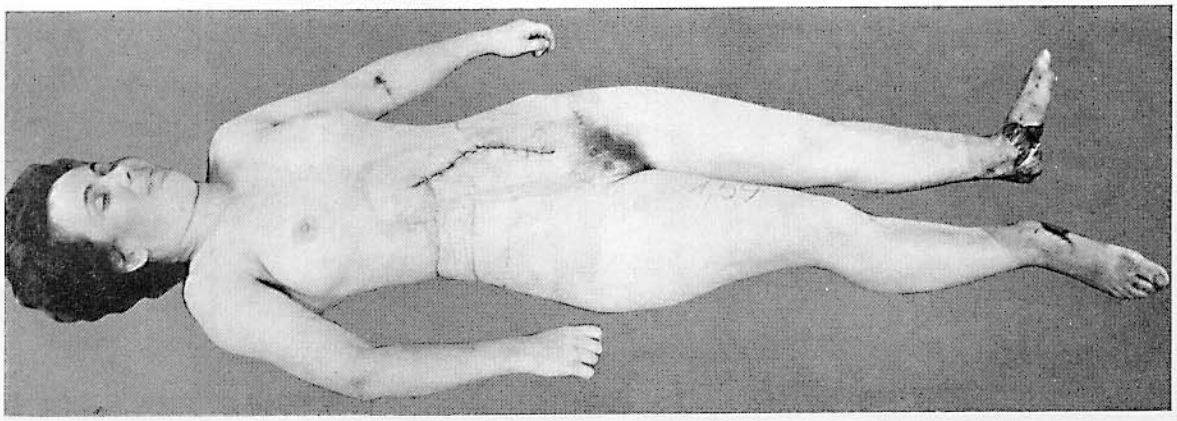

Fig. 7 a

Fig. 7 b



Fig. 8

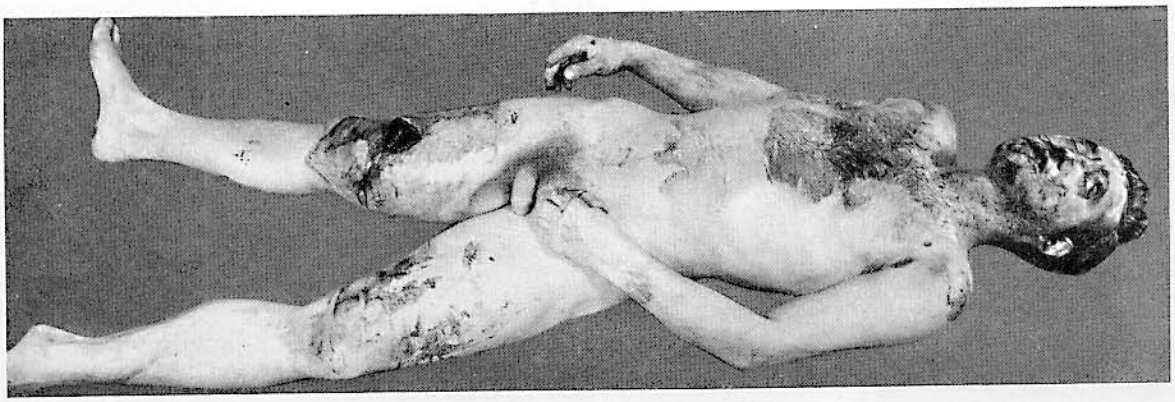

Fig. 9 a

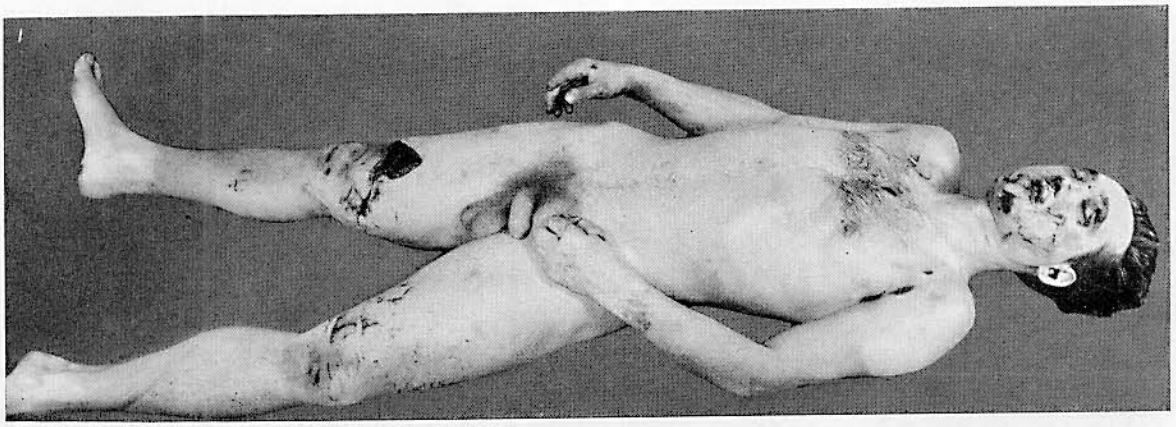

Fig. 9 b

Figg. 7a e b (P). Precipitazione dalla finestra

La vittima di 35 anni saltò a scopo suicida dalla finestra della sua abitazione al quarto piano. Sofferente di grave forma psicopatica, era stato più volte trattata con shockterapia.
Emorragie all'occipite, nella regione interscapolare, all'emitorace sinistro, nella regione lombare sacrale e glutea, alle gambe e ai piedi nonchè mano sinistra. Vasta tasca ipodermica nella regione sacrale con notevole emorragia in seno ai muscoli e al tessuto sottocutaneo. Frattura costale seriata a sinistra. Frattura bilaterale del bacino in prossimità del sacro. Frattura comminuta della parte inferiore del sacro e del coccige, della estremità distale della tibia destra e frattura del perone destro. Frattura comminuta del tarso sinistro, specie dell'astragalo e del calcagno, nonchè frattura del perone sinistro. Lacerazione dell'aorta con emorragia massiva in cavità toracica. Lacerazione del fegato. Esito di asportazione operatoria di un versamento ematico dal cavo addominale. Versamento di sangue nella pleura sinistra. Notevole oligoemia generalizzata. Idrope e edema cerebrale. Lieve lipidosi arteriosa generalizzata. Causa mortis: emorragia interna conseguente a lacerazione dell'aorta e del fegato.
Cfr. F. Coimbra [79] il quale riferì su un caso di rottura dell'aorta provocata da una compressione toracica in seguito ad una caduta dall'alto. A tal riguardo sono interessanti anche le comunicazioni di F. Reuter [195] su omicidio in cui la vittima venne gettata dalla finestra (nei due casi si trattava sempre di donne).

Fig. 8 (P). Frattura stellata in seguito a precipitazione dalla finestra

Figg. 9a e b (P). Precipitazione dalla finestra

Frattura comminuta delle ossa della faccia con numerose essiccazioni cutanee e piccole lacerazioni della cute soprastante alle sporgenze ossee. Estese lacerazioni del cuore e del pericardio. 1500 ml di sangue nel cavo toracico destro. Lieve inspirazione di sangue. Frattura di ambedue le clavicole, delle costole destre dalla II alla VII alla altezza dell'articolazione condrocostale e di quelle sinistre dalla I alla V all'incirca lungo la emiclaveare, della cartilagine tiroide destra e del femore bilateralmente. Escoriazioni e ecchimosi cutanee sulla faccia interna di ambedue gli arti superiori. Uomo di 26 anni (*a* Cadavere non lavato, *b* lavato)
A. von Albertini [80] ha descritto un caso in cui tra l'altro vi era lacerazione del cuore e delle arterie polmonari.

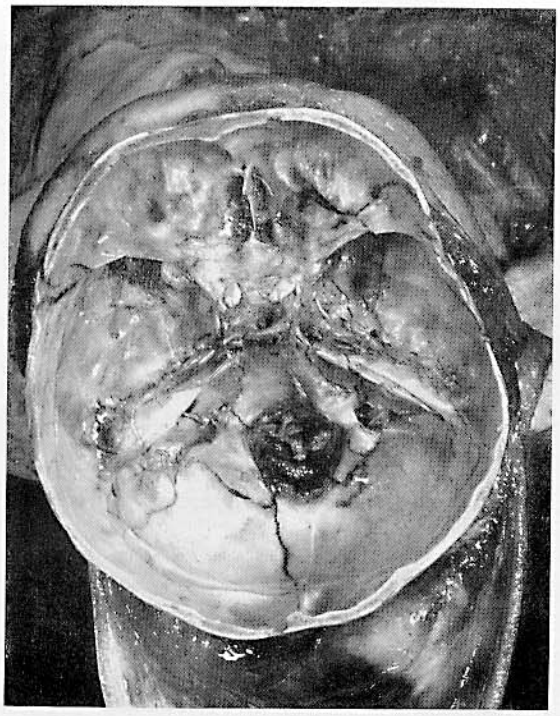

Fig. 10

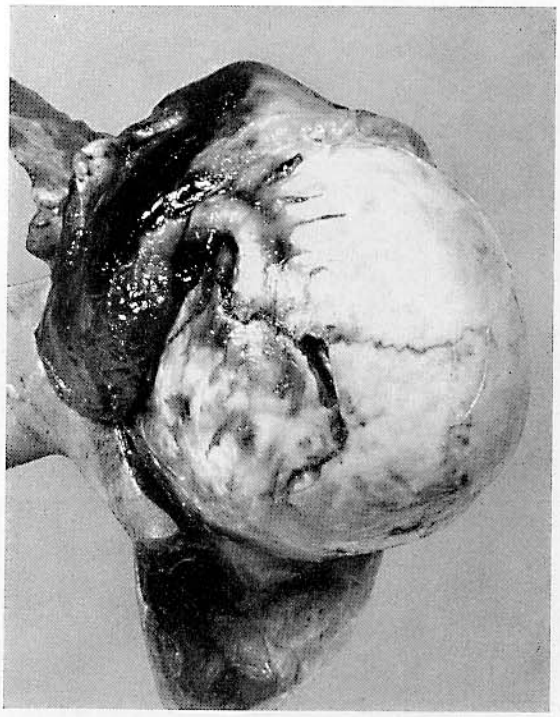

Fig. 11

Fig. 10 (P). Caduta dalle scale

La vittima (di 39 anni) per recarsi alla toeletta doveva scendere una scala di 15 gradini; cadendo riportò frattura della base cranica con conseguente paralisi cerebrale e morte.
La vittima aveva notevoli disturbi della deambulazione in relazione ad una artropatia reumatica. Le affezioni rilevate all'autopsia erano effettivamente in grado di provocare malessere o lipotimia, da considerare quale causa della caduta. A quest'ultima avevano certo contribuito anche le gravi lesioni infiammatorie di ambedue le articolazioni del ginocchio. Le ulteriori lesioni rilevate erano spiegabili con l'urto contro una superficie solida.

Fig. 11 (P). Il sogetto di 20 anni deceduto 2 giorni dopo il ricovero in ospedale aveva montato un parafulmine stando su una scala a 8 metri da terra; nel far ciò in seguito a una scossa della corriente elettrica perse l'equilibrio cadendo dalla scala

Frattura con avvallamento dell'emicranio sinistro. Fratture multiple della base cranica. Ematoma epidurale all'altezza della fosse cranica media a sinistra e subdurale all'altezza della fossa cranica media destra. Focolaio di distruzione corticale, grande quanto una moneta da dieci marchi, e in parte anche della sostanza bianca sottostante all'altezza del polo temporale destro. Emorragie puntiformi in seno alla corteccia del polo temporale sinistro, sulla faccia inferiore del lobo frontale destro e dell'emisfero cerebellare destro. Emorragie puntiformi isolate nel nucleo caudale sinistro. Ferita trattata chirurgicamente del cuoio capelluto rivestente l'emicranio sinistro con netta emorragia e formazione di tasca. Ecchimosi a monocolo della palpebra sinistra e piccole chiazze ecchimotiche congiuntivali. Broncopolmonite a focolai confluenti del lobo inferiore destro con flogosi mucopurulenta dei medi e piccoli bronchi. Notevole edema polmonare. Incipiente pleurite alla altezza del lobo inferiore destro. Enfisema marginale bilaterale. Ecchimosi e piccole chiazze di essiccazione sulla faccia dorsale di ambedue le mani. Ecchimosi più o meno estese della cute rivestente le creste tibiali bilateralmente. Ecchimosi cutanee di ambedue i dorsi dei piedi.
Non fu rilevata alcuna lesione da corrente elettrica; ciò tuttavia non esclude una elettrocuzione.

Fig. 12 (w). Cranio di un macchinista caduto da una locomotiva

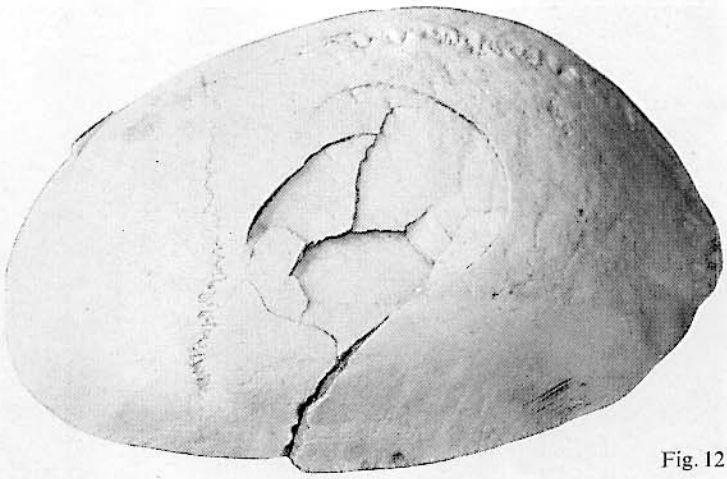

Fig. 12

Figg. 13a e b (p). Caduta dalla cassetta della carrozza

La vittima (di 26 anni) fu rinvenuta cadavere accanto alla propria carrozza. I cavalli furono rintracciati nel villaggio vicino insieme alla parte anteriore del carro. Dal tipo delle lesioni rilevate all'autopsia si potè concludere che le ossa della faccia erano state colpite da trauma contusivo agente dal davanti. Più verosimilmente si era trattato di una caduta da cassetta su un oggetto ottuso senza netta reazione di difesa, anziché del calcio di un cavallo.

Essiccazioni cutanee e ecchimosi al viso, specie delle partie sporgenti, nell'ambito di una zona che si estendeva dalle sopracciglia all'apice del mento. Lacerazioni cutanee all'altezza delle sopracciglia, in parte notevolmente beanti ed estendentisi in profondità, nonché alla radice del naso e guancia sinistra. Frattura comminuta dello scheletro nasale osseo e cartilagineo nonché dei mascellari contigui. Fratture malari multiple bilaterali. Brecce delle mascelle e della mandibola, con distacco parziale di denti. Frattura del tavolato esterno del frontale immediatamente al disopra delle volte orbitarie e frattura comminuta di queste ultime. Fratture multiple, a tratti ampiamente deiscenti, della base cranica con apertura della cavità dell'orecchio medio sinistro. Frattura comminuta dello sfenoide e delle cellule etmoidali. Estese emorragie a velo nel reticolo leptomeningeo. Emorragia peripontina e peribulbare senza lacerazioni rilevabili delle grosse arterie della base. Emorragie ed escoriazioni cutanee agli arti superiori; ecchimosi lievi nello ambito di quelli inferiori. Lieve versamento emorragico in seno ai muscoli nucali, alla spalla sinistra e al cuoio capelluto all'altezza dell'occipite. Ecchimosi palpebrali a occhiali. Focolai di aspirazione di sangue in ambedue i polmoni. Sangue fluido nel cuore e nei vasi. Odore aromatico degli organi. Vescica piena.

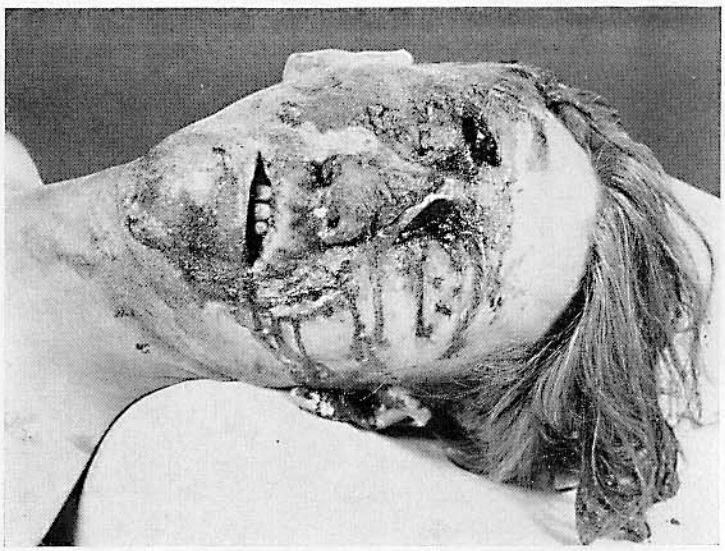

Fig. 13 a

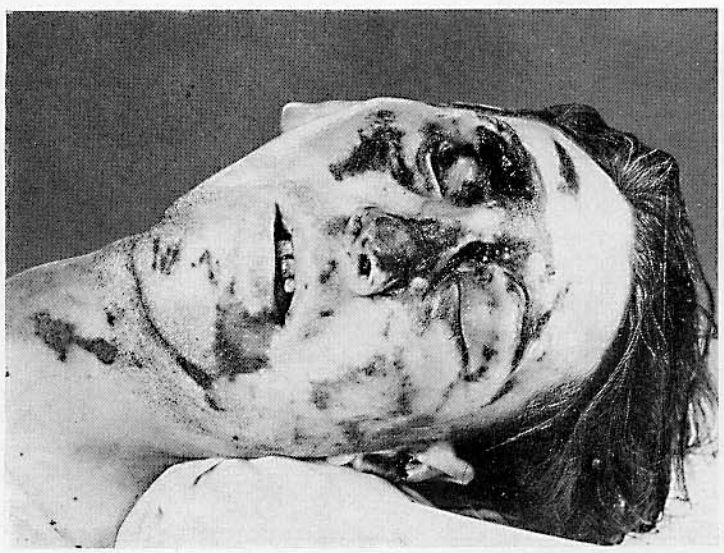

Fig. 13 b

Fig. 14 a

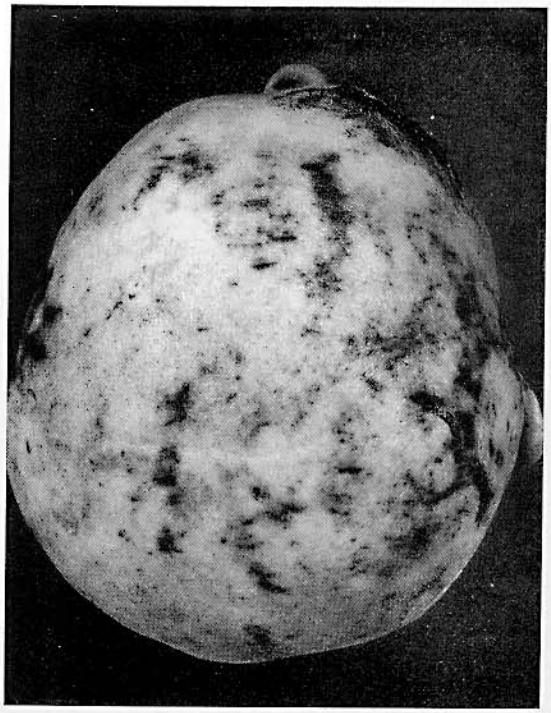

Fig. 14 b

Fig. 15

Figg. 14a e b (P). Uomo di 76 anni. Caduta da un banco. Morte 2 giorni dopo in ospedale

Emorragia massiva delle dimensioni del palmo di una piccola mano in seno alla sostanza dei lobi frontale e temporale sinistro. Disegno poco netto e consistenza gelatinosa del tessuto contiguo. Invasione dell'emorragia massiva dei ventricoli cerebrali verso l'interno e degli spazi subdurali verso l'esterno. Netto appiattimento delle circonvoluzioni cerebrali. Tonsille cerebellari aumentate di volume. Rinforzo del disegno vasale delle meningi molli all'altezza dello emisfero cerebrale sinistro. Emorragie reticolari isolate all'altezza dei focolai di frattura. Ferita da scoppio all'altezza del sopracciglio destro e tracce di escoriazioni all'orecchio destro. Essiccazione cutanea dell'intero cuoio capelluto (probabilmente in seguito a rasatura). Spiccati segni di senilità. Causa mortis: Insufficienza cardiocircolatoria conseguente alle suddescritte lesioni.

Fig. 15 (P). Lesioni agoniche da caduta conseguente a collasso cardiaco (coronarostenosi). Uomo di 46 anni

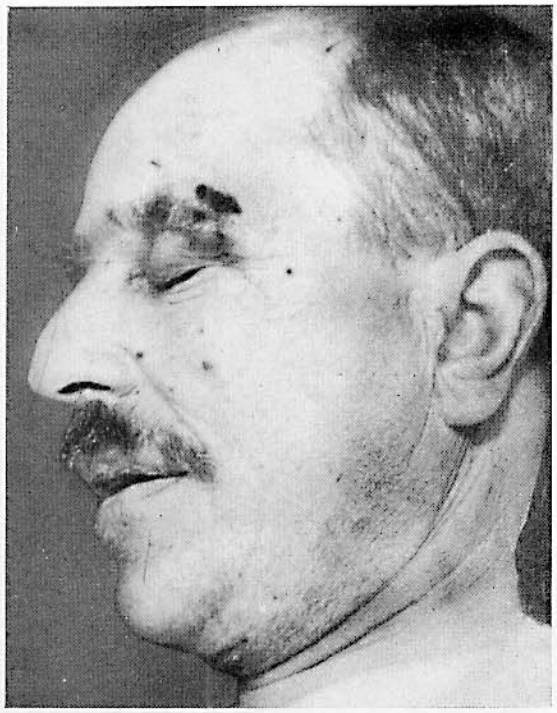

Fig. 16

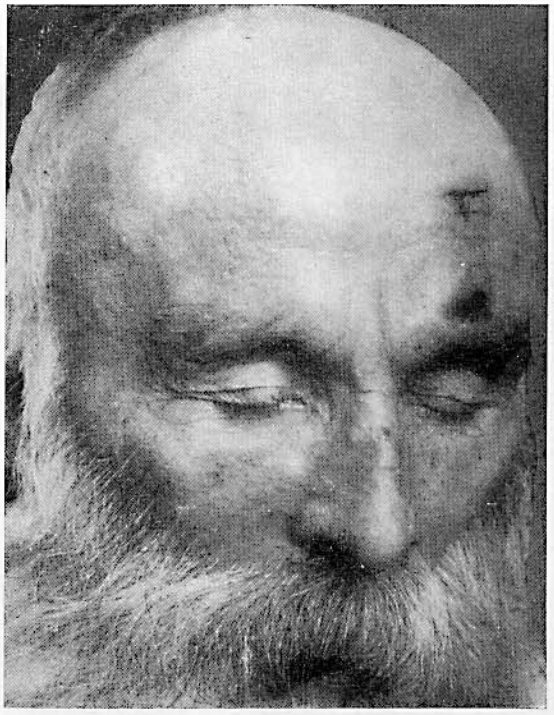

Fig. 17

Fig. 18

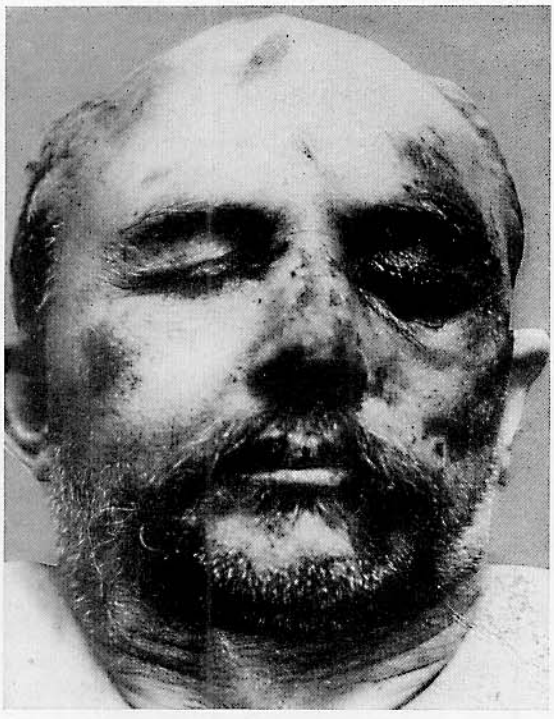

Fig. 19

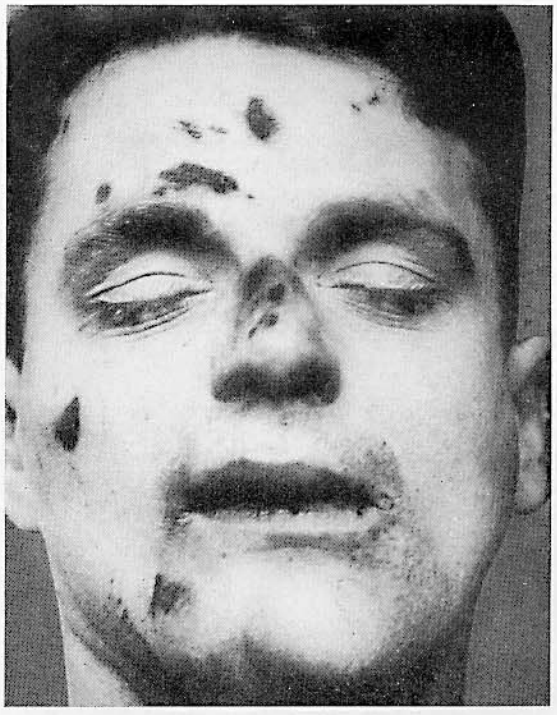

Fig. 16 (P). Lesioni agoniche da caduta provocata da una pachimeningite interna emorragica in atto
Fig. 17 (P). Lesioni agoniche da caduta in un caso di morte cardiaca improvvisa (dimostrazione della regola della tesa del cappello)
Fig. 18 (P). Escoriazioni multiple al viso conseguenti a caduta in stato di ubbriachezza. Ematoma subdurale (dimostrazione della regola di cui sopra)
Fig. 19 (P). Lesione agonica in un caso di morte nel corso di una crisi epilettica. Sclerosi del corno di Ammone sinistro (dimostrazione della regola di cui sopra)

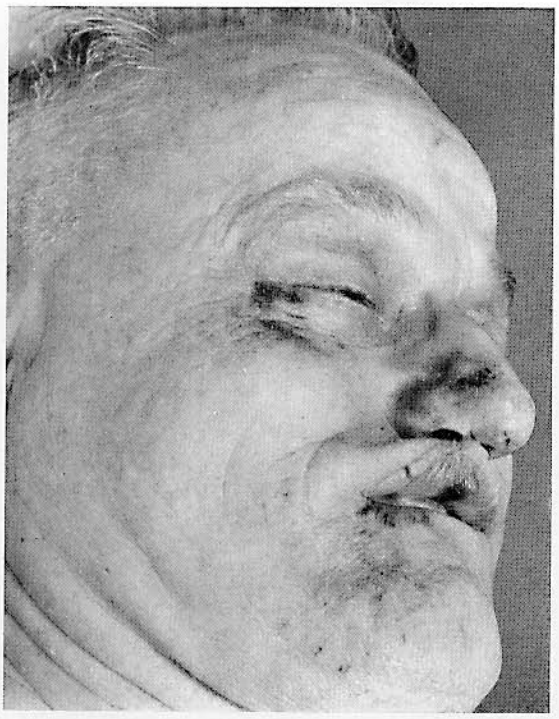

Fig. 20

Fig. 21

Fig. 20 (P). Momo di 57 anni deceduto nella propria abitazione per insufficienza cardiaca conseguita alle lesioni di cui sotto

Ipertrofia del miocardio. Notevole formazione callosa nel setto interventricolare. Calcificazione e stenosi coronarica, specie del ramo discendente sinistro. Tracheobronchite mucopurulenta e dei suoi rami. Polmoni congesti e iperaerati. Stasi degli organi. Tumore corticosurrenalico con piccolo focolaio emorragico. Spiccate calcificazioni arteriose, a tratti con focolai di necrosi ulcerosa.
Zona di essiccazione sulla mucosa labiale. Piccola ecchimosi e una lacerazione della lunghezza di 1 cm. circa sulla mucosa del labbro superiore, a destra dalla linea mediana. A destra in basso, al di sotto della mucosa labiale piccole ecchimosi. Stretta zona ecchimotica al canto palpebrale destro esterno. Sulla cute delle pinne nasali bilateralmente piccole ecchimosi puntiformi e essiccazioni. Emorragie puntiformi sulla metà destra del mento.

Fig. 21 (P). Momo di 50 anni rinvenuto cadavere sulle scale della stazione

Occlusione di ambedue i rami della coronaria sinistra, poco dopo la sua origine sulla base di una notevole calcificazione coronarica. Aneurisma della punta del cuore con estese alterazioni callose del miocardio. Modica calcificazione dell'aorta. Notevole congestione degil organi interni. Ecsoriazioni ed essiccazioni cutanee nell'ambito del viso e del collo. Causa mortis: insufficienza cardiocircolatoria causata dalle suddette alterazioni. Caduta dalle scale.

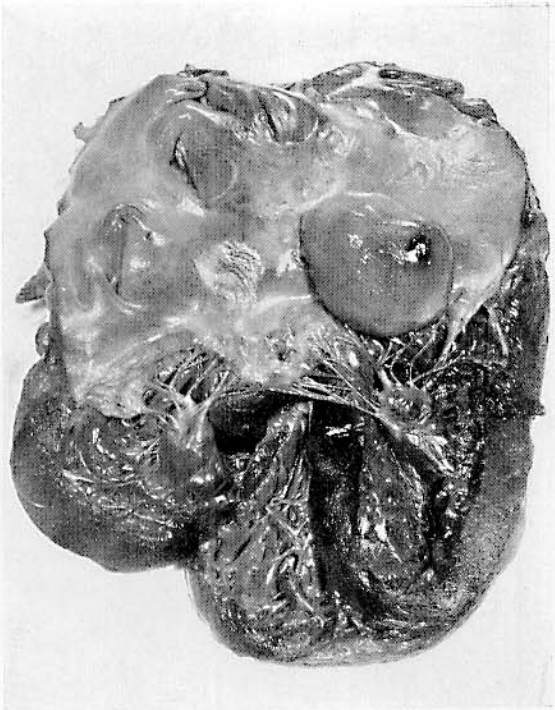

Fig. 22

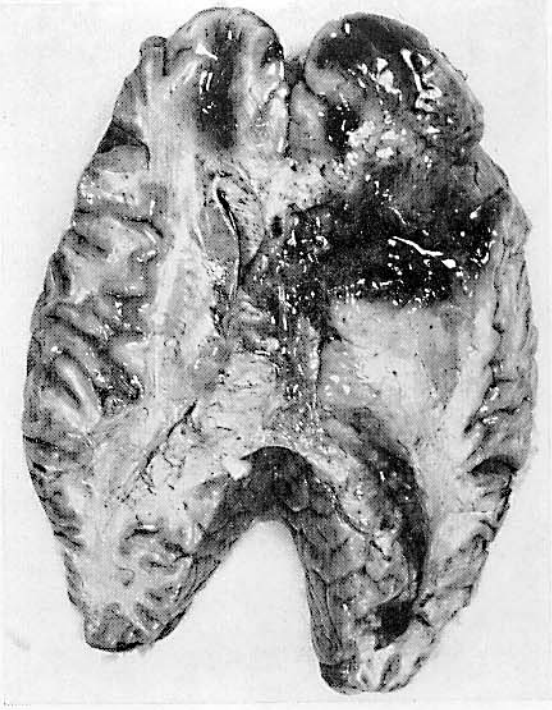

Fig. 23

Fig. 22 (P). Insufficienza cardiaca repentina in tumore dell'atrio sinistro e imponente calcificazione stenosante delle coronarie. La vittima (uomo di 67 anni) fu rinvenuta cadavere sul marciapiede della stazione della sotterranea

Tumore peduncolato grosso all'incirca quanto una noce nell'atrio sinistro con dilatazione di quest'ultimo e ampliamento dell'ostio valvolare della mitrale. Stasi di vecchia data degli organi. Aumento di liquor nell'encefalo. Netta arteriosclerosi generalizzata. Spiccata calcificazione delle piccole e grosse arterie della base cranica. Evidente calcificazione distrettuale, notevolmente stenosante delle coronarie con lieve sclerosi miocardica. Cicatrici grossolane del rene sinistro, conseguite a pregressa infezione ascendente. Varici delle vene della gamba destra con esiti di ulcere varicose. Escoriazioni cutanee superficialissime; non lesioni delle parti molli del collo né reperti di asfissia.

Fig. 23 (P). Soggetto di 34 anni rinvenuto inconscio sul marciapiede con i calzoni semisbottonati; feci nelle vicinanze

Emorragia leptomeningea all'altezza dei lobi parietale e temporale destri. Versamento emorragico nel muscolo temporale destro. Ecchimosi cutanee all'altezza del gomito destro, del dorso e del bacino nonché di ambedue le ginocchia. Frattura lineare nell'ambito della fossa cranica posteriore con scarsa emorragia in seno alla sostanza ossea contigua alla frattura stessa. Emorragia massiva subdurale estesa all'intero encefalo, più accentuata a destra. Estesi focolai di contusione corticale nell'ambito del lobo frontale destro. Emorragie in seno alla sostanza bianca bilateralmente in prossimità del corno anteriore dei ventricoli laterali (cosidette emorragie di MEIXNER), a destra comprendenti l'intero lobo frontale. Broncopolmonite a focolai, in parte confluenti, di ambedue i lobi inferiori. Contenuto gastroenterico commisto a sangue. Esito di tracheotomia. Non lesioni da urto. Le lesioni craniche appaiono conseguenti a caduta; per la loro sede (al di sotto della tesa del cappello) a caduta su terreno piano. Causa mortis: broncopolmonite a focolai bilaterale in emorragia encefalica.

Fig. 24 a

Fig. 24 b

Fig. 25

Figg. 24a e b (P). Donna di 77 anni rinvenuta giacente sull'addome col capo immerso in una pozza di sangue sul pavimento di legno davanti alla piccola soglia di legno della porta aperta fissata alla stufa

L'ispezione dell'abitazione non rivelò alcuna traccia di lotta, nè gocce o spruzzi di sangue e neppure angoli sporchi di sangue. Solo la parte inferiore della parete interna della porta, aperta, della camera era notevolmente sporca di sangue. Non vi erano tuttavia tracce di sangue spruzzato o asciugato.

Ferita contusa da scoppio, pressochè trasversale, lunga 5,5 cm al centro della fronte, immediatamente al di sotto del limite con il cuoio capelluto. Bordo inferiore della ferita sottominato di 5 cm. Notevole ecchimosi. Doppia frattura della colonna vertebrale alla altezza dei dischi intervertebrali sovrastante e sottostante la 5° cervicale con lieve stravaso emorragico in seno alle parti molli profonde del collo anteriormente e con esteso e imponente versamento emorragico in seno ai muscoli nucali. Essiccazioni cutanee alla metà destra del viso. Tre distacchi striati della cute del viso anteriormente all'orecchio sinistro con formazione di lembi cutanei lateralmente senza nette ecchimosi. Spiccati ed estesi versamenti emorragici in seno ai muscoli dorsali in basso e a sinistra, accanto alla colonna vertebrale; al di sopra della scapola sinistra; tra la scapola sinistra e la gabbia toracica nonchè nella regione glutea sinistra, che qui si accompaguava a contusioni muscolari nell'ambito di una zona della grandezza di circa un pugno. Lievi essiccazioni cutanee senza nette ecchimosi all'altezza delle sporgenze articolari laterali del gomito sinistro. Una piccola ecchimosi, grande all'incirca come un fagiuolo della cute del lato ulnare dell'avambraccio sinistro. Lieve inspirazione di sangue. Nell'arteria cerebrale media sinistra trombo parietale, lungo 12 mm circa, senza malacia del relativo emisfero, unicamente con incipiente scarsa delimitazione del confine tra sostanza grigia e bianca. Netta calcificazione coronarica stenosante il lume vasale. Estesa zona di callosità nell'ambito del setto interventricolare, estendentesi alla parete posteriore del ventricolo sinistro. Trombo di antica data, calcificato, nell'auricola sinistra. Ipertrofia miocardica in toto. Pregressa malacia encefalica della grossezza all'incirca di un grano di senape nella regione dei gangli della base a destra. Rene grinzo bilateralmente. Atrofia bruna del fegato. Notevole calcificazione con necrosi ulcerosa dell'aorta e dei suoi rami. Enfisema polmonare acuto e cronico. Sangue fluido. Macchie ipostatiche più spiccate al dorso e alle regioni glutee, meno evidenti al viso e alla regione anteriore della spalla. Vestiario: camicia pesante color arancio.

Fu pensato a trauma contusivo al capo, obliquamente diretto dall'alto e dal davanti. Le fratture della colonna erano spiegabili, ammettendo tale meccanismo, quale conseguenza di una iperflessione del capo; le spiccate ecchimosi dorsali già descritte quale esito di pugni o calci.

Interssante notare tuttavia che non potè esser rilevato alcun dato a favore di un'aggressione. Non erano pertanto da escludere cadute multiple.

Causa mortis: trombosi dell'arteria cerebrale media sinistra e frattura della colonna vertebrale in soggetto con spiccati segni di senilità.

Il caso dimostra l'importanza dell'ispezione sul luogo del rinvenimento e dimostra la problematicità del giudizio peritale su lesioni craniche da scoppio e ecchimosi.

Cfr. sull'argomento caduta o colpo di K.WALCHER [81].

Fig. 25 (P). La vittima (di 60 anni) morì nella propria abitazione per insufficienza cardiaca conseguente alle alterazioni di cui diremo. Caduta agonica

Cuore flaccido, notevolmente dilatato con netta ipertrofia miocardica. Emorragie subendocardiche. Estesi ispessimenti callosi dello endocardio atriale e valvolare bilateralmente. Notevole calcificazione e stenosi delle coronarie, specie dei loro piccoli rami, fin quasi alla completa occlusione. Notevole congestione degli organi interni. Gastrite catarrale da stasi. Edema sottocutaneo ad ambedue gli arti inferiori. Netta calcificazione vasale generalizzata, specie dell'acrta, delle arterie della base cranica e dei vasi polmonari. Enfisema polmonare cronico. Steatosi epatica. Ulcera pilorica di vecchia data. Modico edema cerebrale. Stasi sanguigna dei vasi cerebrali e delle congiuntive. Essiccazioni della cute del viso e dei genitali. Sangue prevalentemente fluido.

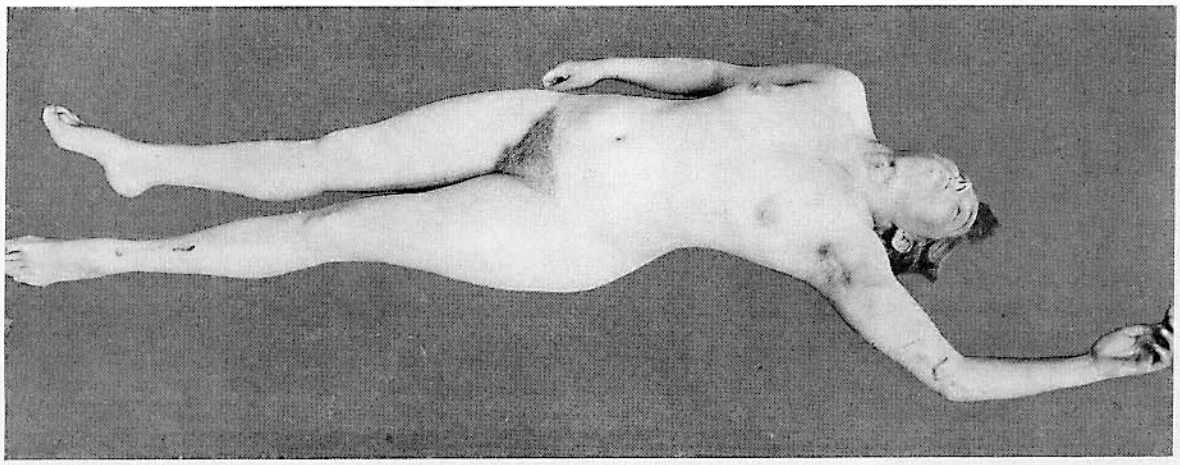

Fig. 26 a

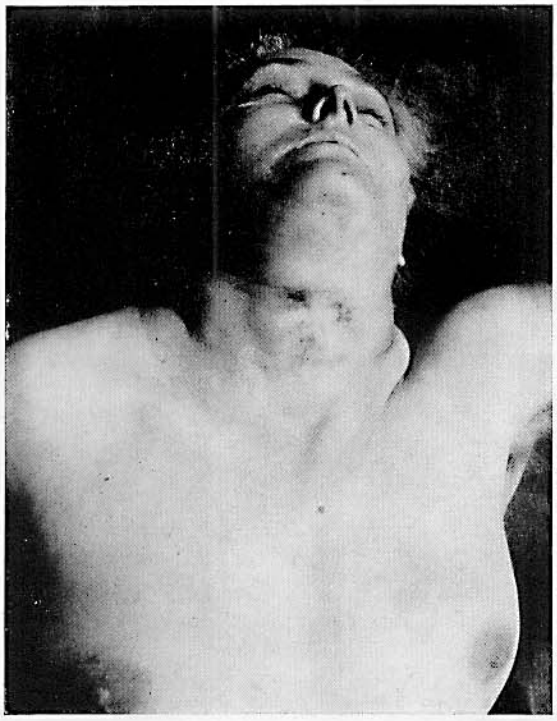

Fig. 26 b

Figg. 26a e b (w). Morte naturale di una epilettica

Nella cucina di un ristorante molto frequentato fu rinvenuta cadavere la moglie del proprietario. Ella giaceva col collo sullo spigolo del tavolo di cucina. Al collo furono rilevate escoriazioni apparentemente da strozzamento per cui fu inizialmente sospettato un delitto. Trattavasi tuttavia di morte naturale. La donna, evidentemente in preda ad accesso epilettico, era caduta col collo sullo spigolo del tavolo. Sulla cute della regione anteriore del collo pertanto si produssero escoriazioni superficialissime. Assenza di lesioni delle parti molli del collo e di reperti asfittici.

Figg. 27a e b (w). Morte improvvisa in seguito a eccitazione

La vittima soffriva di grave aortite luetica. Lite col suocero.
Egli suoleva tenere a portata di mano un randello di gomma da usare come arma di difesa nelle liti col suocero.
Sul problema della dimostrazione sierologica della lue sul cadavere vedi la dissertazione di H. KÜPPERS, Bonn (1949).



Fig. 27 a



Fig. 27 b

10 | Investimenti ferroviari

Fig. 1

Fig. 2

Fig. 3

Fig. 1 (P). Investimento ferroviario. Infortunio causato da una locomotiva alla stazione merci

Morte in seguito a distacco del capo. Lacerazioni della mucosa gastrica provocate da un trauma contusivo addominale. scarsamente vitali. Uomo di 62 anni. Sul capitolo Incidenti ferroviari vedi la dissertazione di M. LAUFER [83].

Fig. 2 (P). Infortunio da investimento ferroviario. Uomo di 44 anni

Fig. 3 (P). Infortunio da investimento di una locomotiva in manovra alla stazione merci

Paralisi cerebrale conseguita a commozione cerebrale da frattura della base cranica e stato di shock. Uomo di 54 anni.

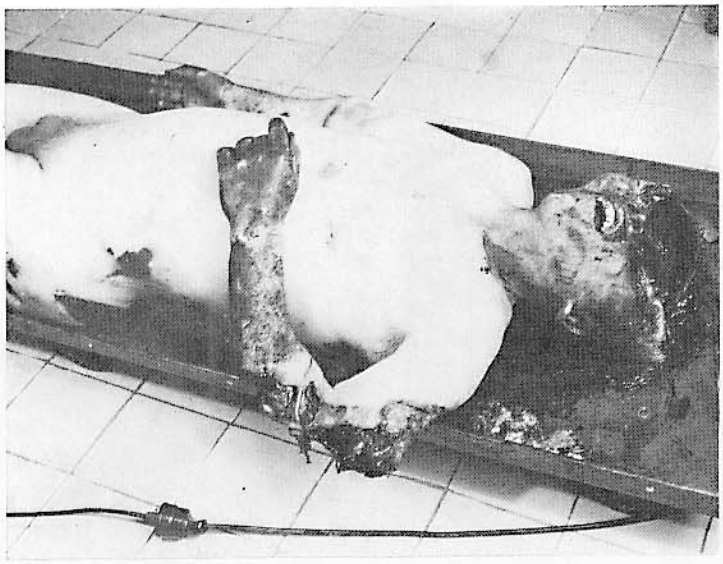

Fig. 4 a

Fig. 4 b

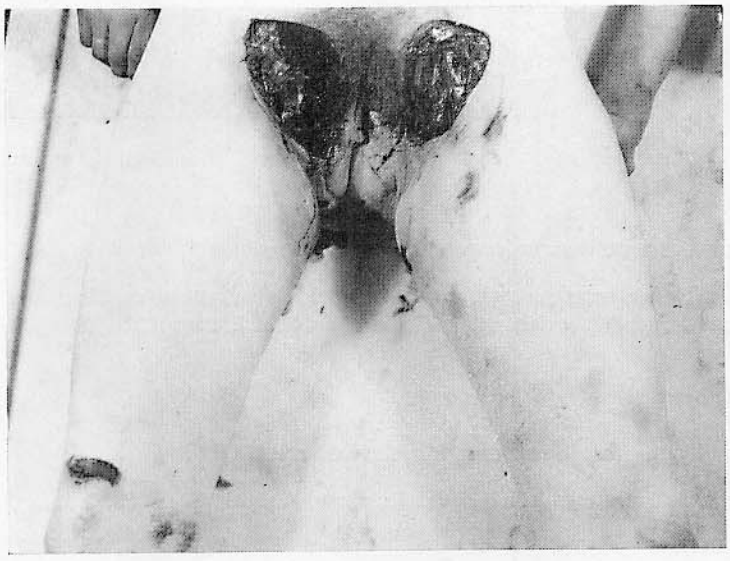

Fig. 4 c

Fig. 4 d

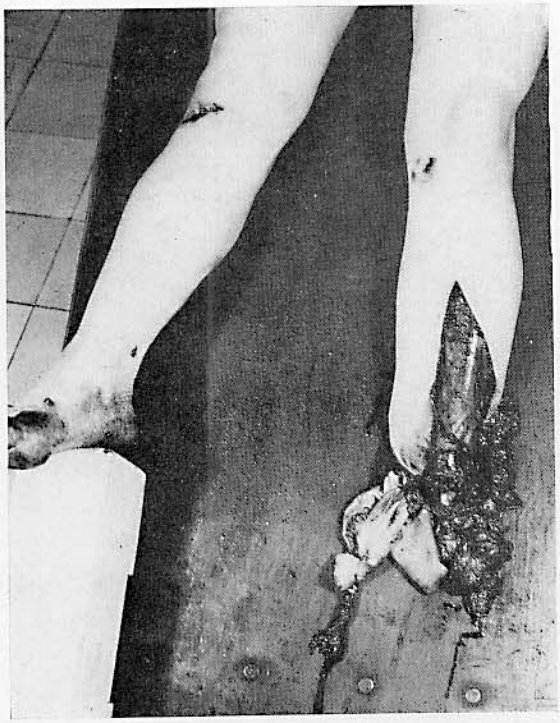

Fig. 5

Fig. 6

Figg. 4 a-b-c-d (P). Infortunio da investimento ferroviario. Uomo di 54 anni

Cfr. sull'argomento CHAVIGNY: «Vom Eisenbahnzug überfahren; Mord, Selbstmord oder Unglücksfall», Archiv f. Kriminol. Bd. 94, 181 (1934)

Fig. 5 (P). Infortunio da investimento ferroviario durante la lubrificazione degli scambi L'uomo che aveva 54 anni morì subito dopo il ricovero in ospedale

I profani non riescono a comprendere come gli arti o il capo non vengono staccati dal tronco malgrado su di essi siano passate le ruote di più vagoni. Questo aviene perche la cute è enormemente elastica e quindi il capo o gli arti rimangono connessi al tronco con un tubo o un ponte cutaneo anche dopo che è passato sul corpo un convoglio ferroviario con più vagoni.

Fig. 6 (W). Suicidio mediante investimento ferroviario (per la diagnosi differenziale tra omicidio e suicidio cfr. WÖHLKART [198]

Fig. 7a

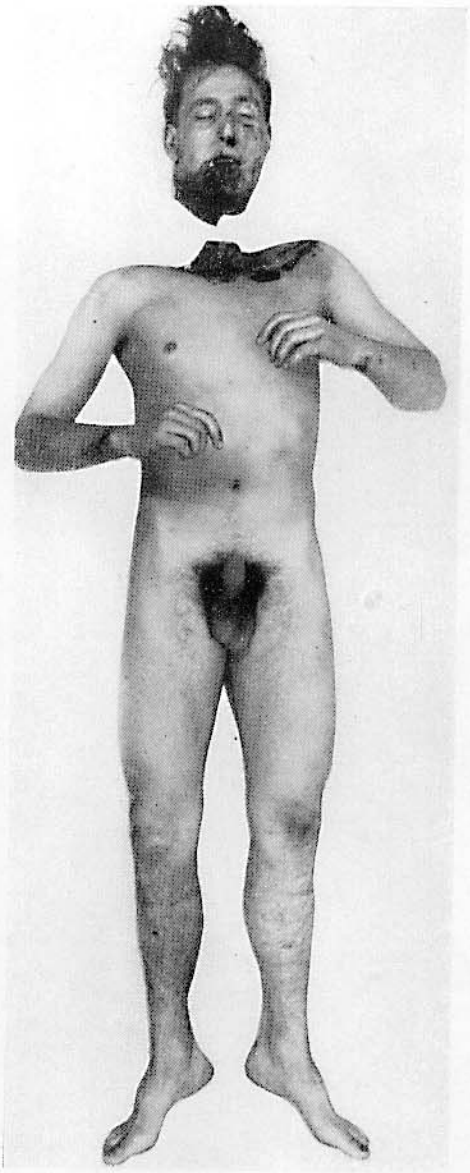

Fig. 7b

Figg. 7a-b-c-d (P). Suicida fattosi investire da un treno (cfr. sull'argomento la figura e la didascalia precedenti) «Compressione contornante» (Konturkompression) al cervelletto... Fenomeno postmortale

Fig. 8 (W). Suicida fattosi investire da un treno

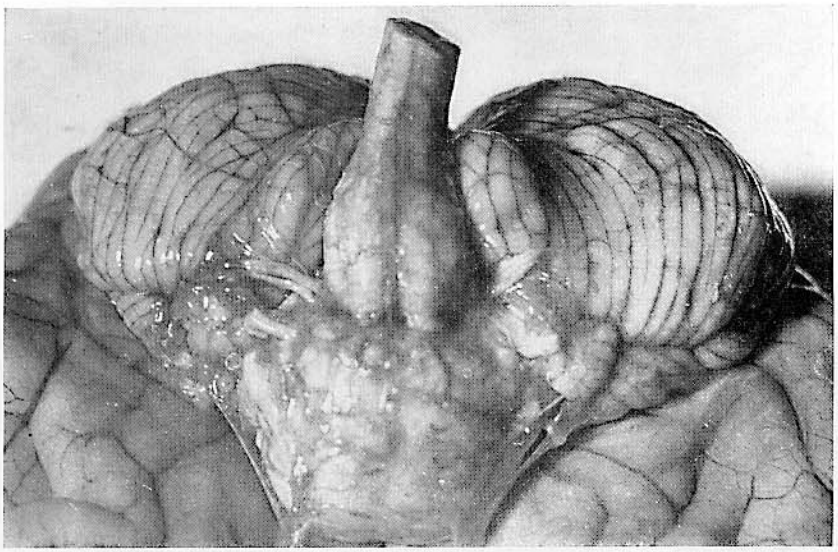

Fig. 7 c

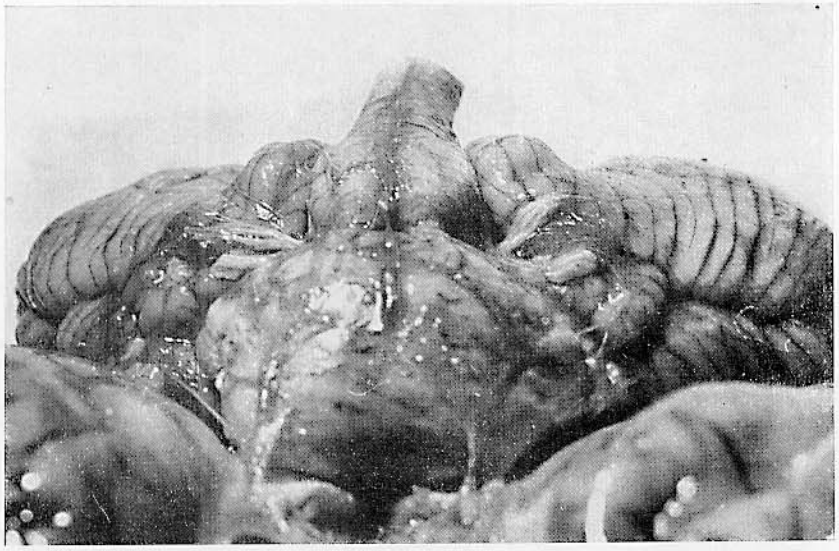

Fig. 7 d

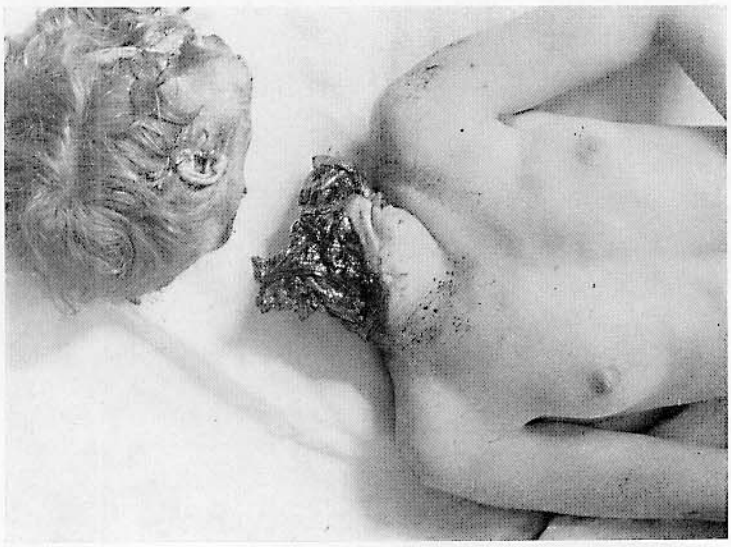

Fig. 8

Fig. 9

Fig. 10

Fig. 9 (w). Suicida fattosi investire da un treno

Fig. 10 (w). Suicidio di un ragazzo di 16 anni fattosi investire da un treno

Fig. 11

Fig. 12



Fig. 11 (w). Suicida fattosi investire da un treno

In questi casi è di notevole importanza lo stato delle vesti (esempio: tracce di trascinamento). Per stabilire se la morte sulle rotaie sia stata o no preceduta da lotta bisogna rilevare l'eventuale presenza di emorragie intra vitam. Tuttavia ciò è assai spesso difficile in quanto emorragie apparentemente intra vitam possono in realtà aver avuto luogo anche post mortem. Di notevole importanza è il rilievo di aspirazione di sangue e, nel caso di distacco del capo, l'esame del cuoio capelluto alla ricerca di eventuali versamenti emorragici e loro grado (cfr. LEOPOLD, [199].

Fig. 12 (w). Suicida fattosi investire da un treno

Fig. 13 a

Figg. 13a e b (P). Suicida fattosi investire da un treno

Cfr. HUNGER [197]. Poichè noi spesso abbiamo osservato che nel distacco del capo diventa visibile nell'encefalo una compressione a tappo di spumante, HUNGER [197] si è pronunziato su tale problema nel senso che tale tipo di compressione non è un fenomeno vitale.

Fig. 14 (W). Suicida fattosi investire da un treno

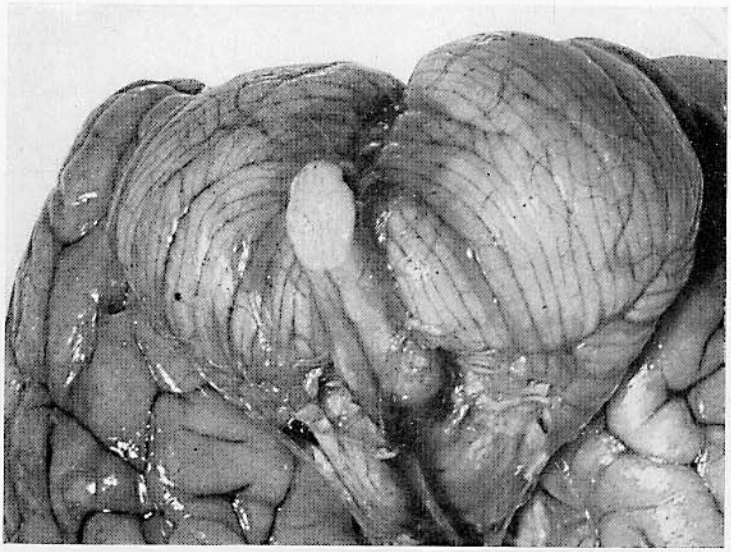

Fig. 13 b

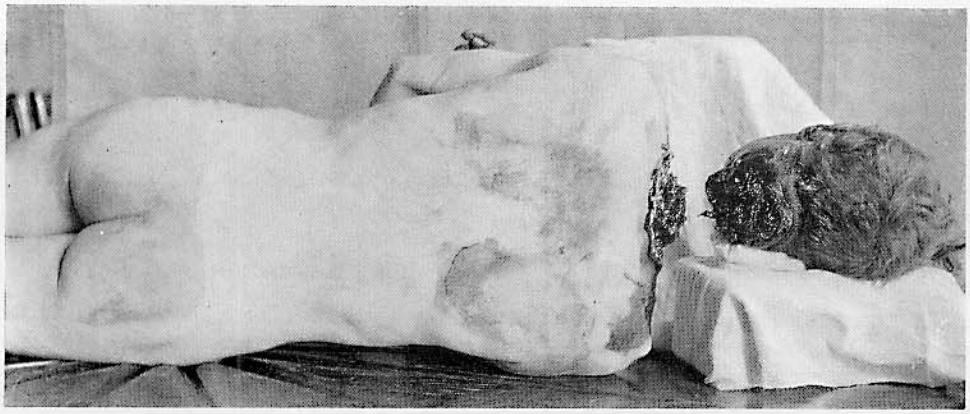

Fig. 14

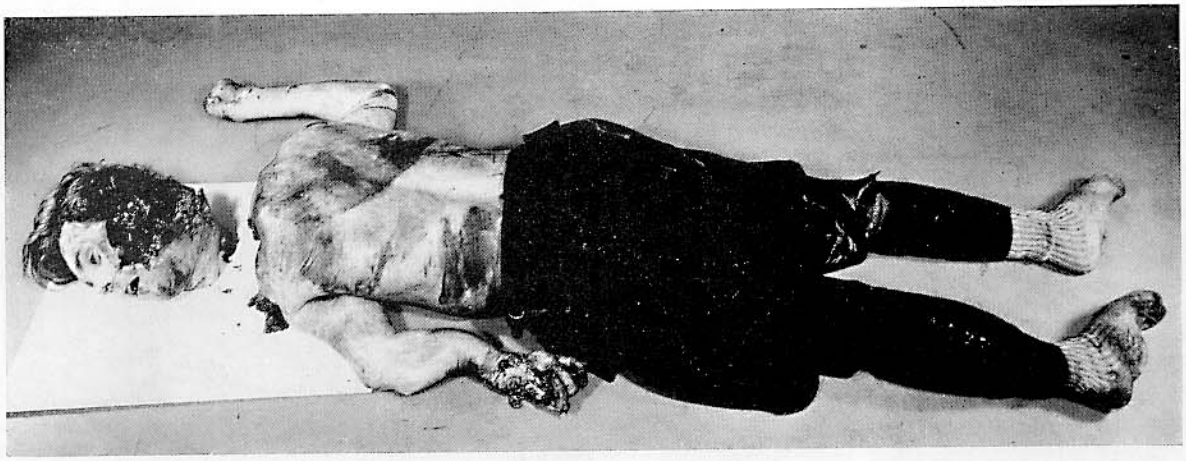

Fig. 15 a

Figg. 15 a-b-c (P). Suicida fattosi investire da un treno. Distacco del capo

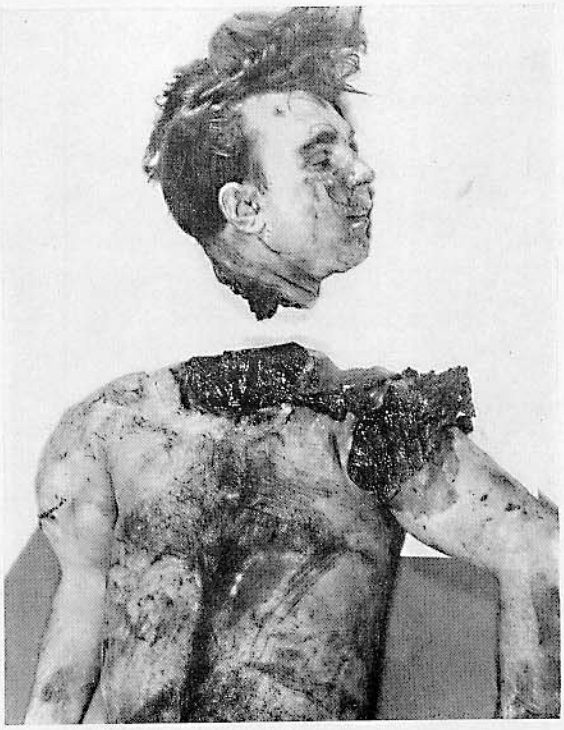

Fig. 15 b

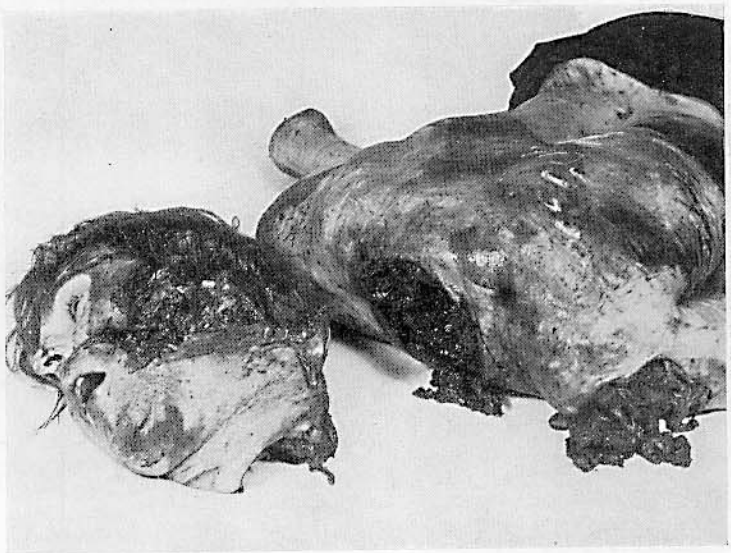

Fig. 15 c



Fig. 16

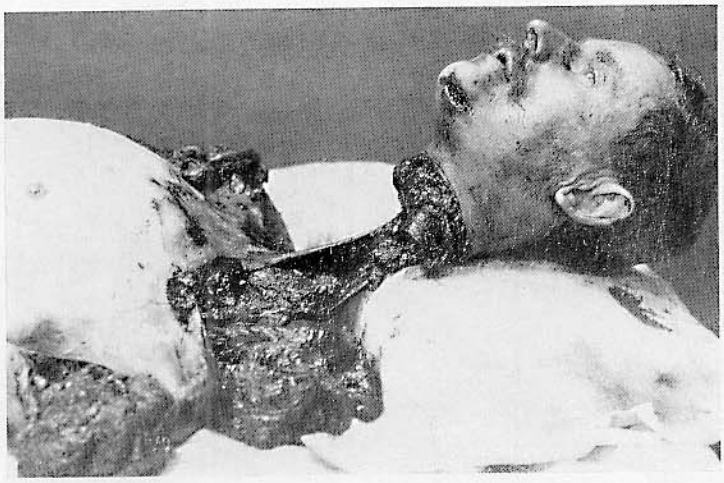

Fig. 17

Fig. 16 (P). Suicida fattosi investire da un treno. Le scarpe vennero perdute nell'investimento

Fig. 17 (P). Investimento ferroviario

Fig. 18 (P). Decapitazione parziale da investimento ferroviario. Uomo di 27 anni

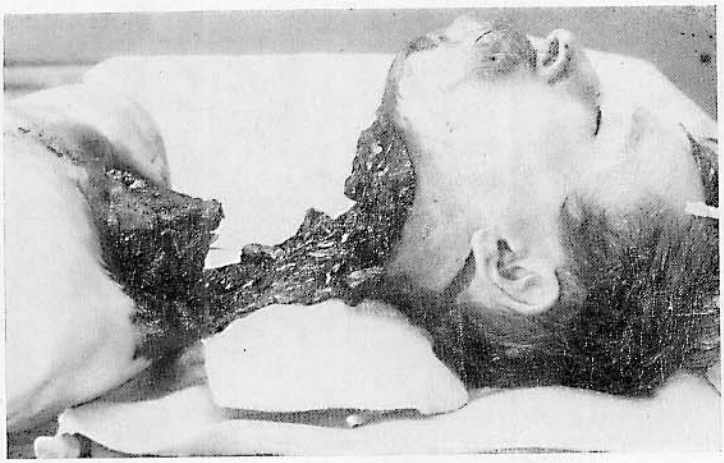

Fig. 18

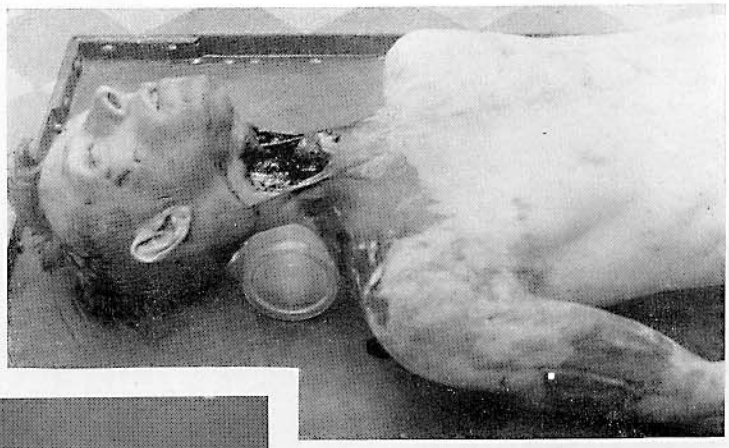

Fig. 19

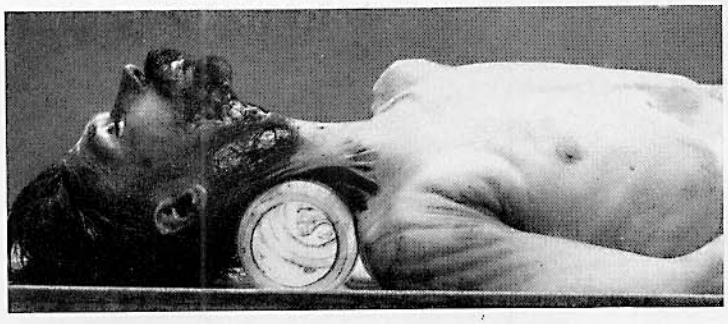

Fig. 20

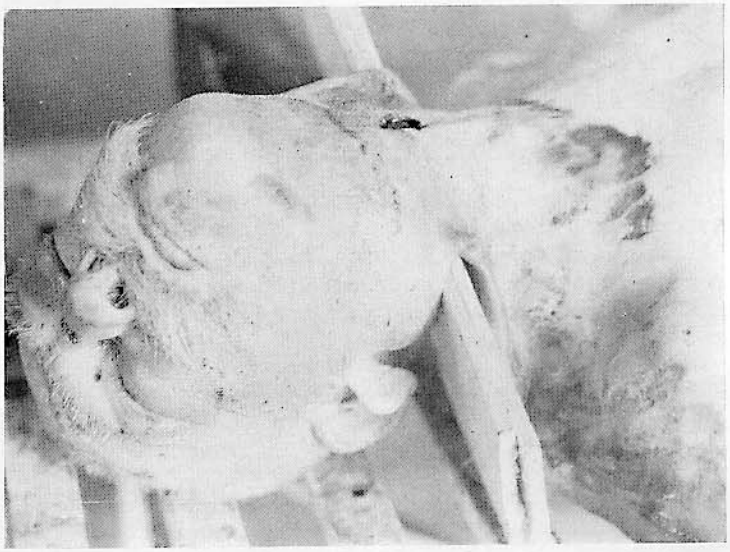

Fig. 22

Fig. 21

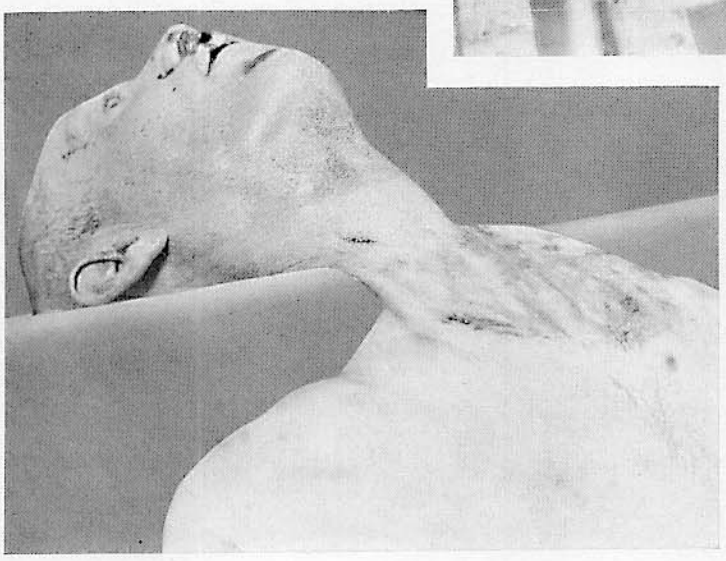

Figg. 19-20-21-22 (w). Suicida fattosi investire da un treno. Cute del collo integra



Fig. 23

Fig. 23 (W). Suicida fattosi investire da un treno; integrità della cute del collo

Ponti cutanei: si noti che di solito i suicidi non poggiano le braccia sulle rotaie, bensì le tengono ai lati del corpo o, conserte, al di sotto di esso. Negli infortuni gli arti superiori, e a seconda dei casi anche quelli inferiori, vengono stritolati. Nei casi di omicidio le vittime, in stato di incoscienza, abitualmente vengono tirate per le mani e poste col capo e la parte superiore del tronco sulle rotaie. In caso di distacco delle braccia può quindi ritenersi entro certi limiti, considerando le altre circostanze, che si sia trattato di azione delittuosa.

Figg. 24a e b (P). Suicida fattosi investire da un treno. Frattura a scalino nella quale erano incastrati alcuni capelli

Figg. 25a e b (P). Suicida di 16 anni fattosi investire da un treno. Frattura modellata a 3 spigoli causata dai binari e frattura a stampo del cranio

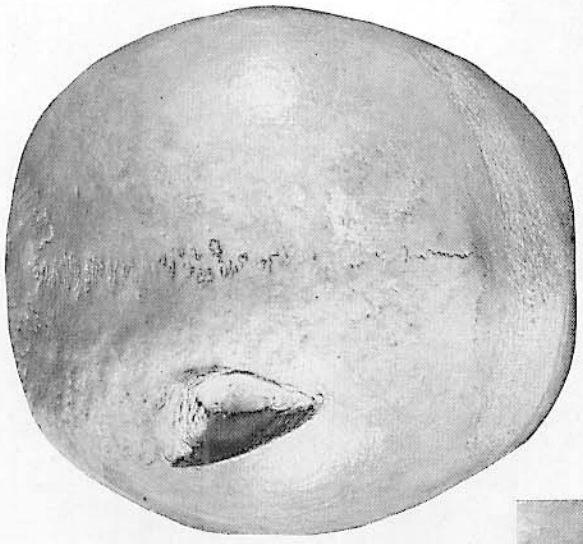

Fig. 24 a

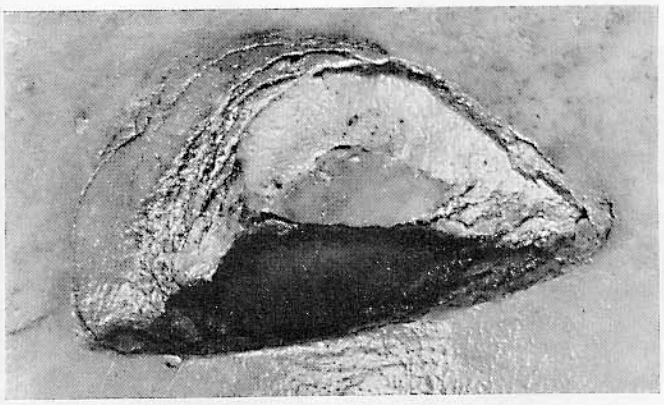

Fig. 24 b

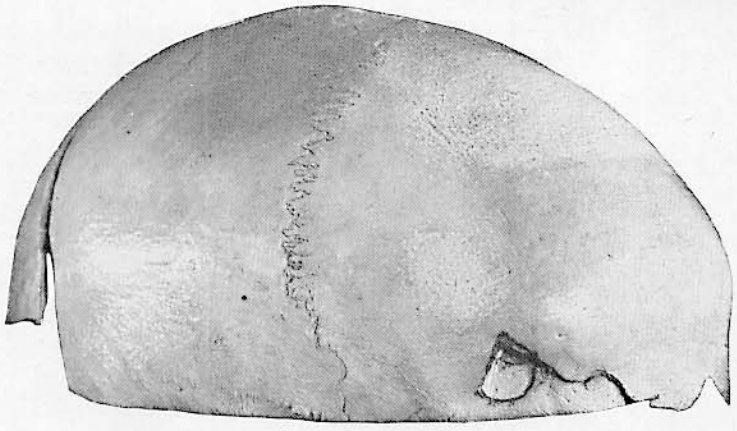

Fig. 25 a

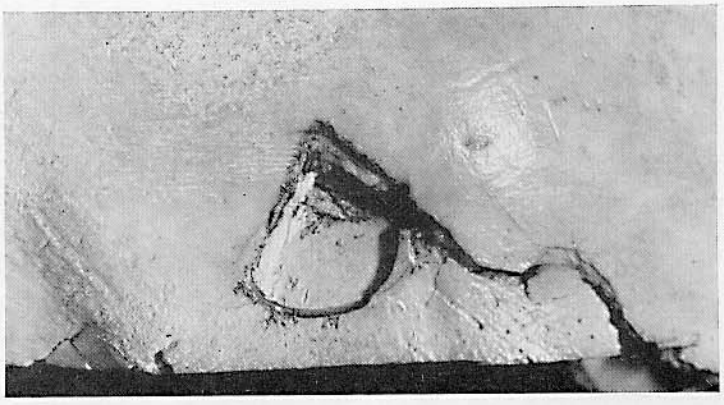

Fig. 25 b

Fig. 26 a



Fig. 26 b

Figg. 26a-b-c-d (w). Suicidio di oligofrenico di 20 anni fattasi investire da un treno

Interessante simulazione di un omicidio mediante scritta su un muretto ferroviario e altra scritta con sassolini lungo i binari. La suicida indicava una determinata persona quale omicida. Ella lavorava presso una tipografia.



Fig. 26 c

Fig. 26 d

Fig. 27 a

Figg. 27a e b (w). Suicida legatosi e fattosi investire da un treno

La vittima soffriva di sclerosi multipla. La legatura era lassa. Le gambe erano incrociate e legate ai malleoli con una corda di canapa. Le mani erano legate lassamente.

Sulla diagnosi differenziale tra omicidio e suicidio vedi la dissertazione di WEGENER [200].

Fig. 27 b



Fig. 28

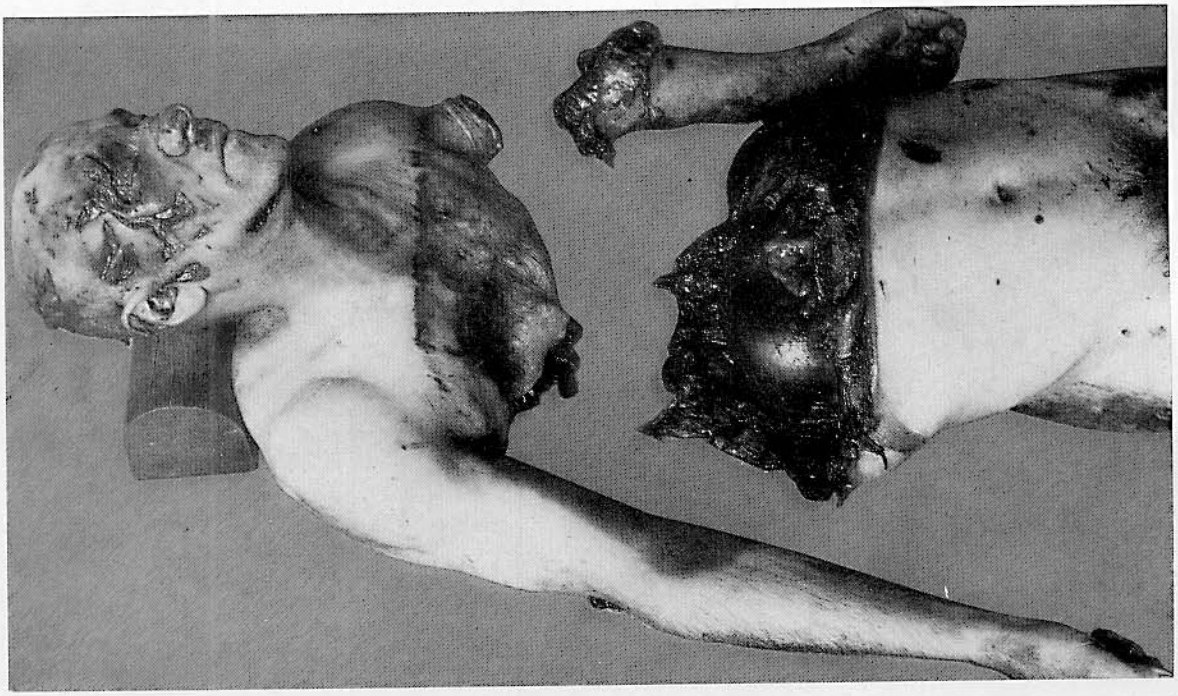

Fig. 29

Fig. 28 (W). Suicida di 18 anni fattosi investire da un treno

Le braccia e la gamba destra erano totalmente maciullate e non reperibili. Il cranio era triturato.

Fig. 29 (P). Suicida fattosi investire da un treno. Cuoio capelluto meno leso nell'ambito della volta. Ferite non vitali

Le figg. 28 e 29 dimostrato abbastanza nettamente che non esiste una regola fissa utilizzabile sul piano criminalistico riguardo la sede dei punti di sezione.

Fig. 30 a



Fig. 30 b

Figg. 30a e b (w). Suicida fattosi investire da un treno. Cadavere troncato in due. Scarpe strappate dai piedi

Fig. 31 a

Fig. 31 b

Figg. 31 a e b (w). Suicida fattasi investire da un treno. Particolare posizione del corpo, specie della metà inferiore, dopo l'investimento

La vittima uccise la moglie e tre figli a colpi di scure, uscì di casa e si distese sui binari della vicina linea ferroviaria facendosi investire da un convoglio.

Fig. 32a

Fig. 32b

Figg. 32a eb (w). Ragazza di 17 anni assassinata mediante colpi vibrati al capo con un corpo contundente e poi fatta investire da un treno per mascherare il delitto

Il rilievo criminologico di cui alla fig. 29 è valido anche qui. Direzione di marcia del treno dall'avanti verso dietro. Come rilevò il Prof. DÜRWALD assieme ai suoi collaboratori, la cute applicata alle rotaie sulla quale sono passate più ruote può venire schiacciata a ventaglio nel senso della marcia del convoglio.

Fig. 33 a

Fig. 33 b

Figg. 33a e b (w). Suicida fattosi investire da un treno

Cadavere smembrato di un soggetto di 21 anni; membra disseminate in un raggio di 40 m.

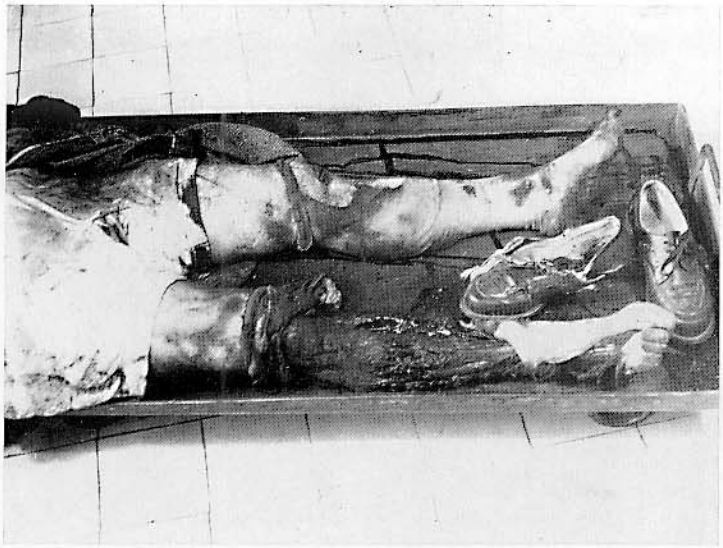

Fig. 34 a

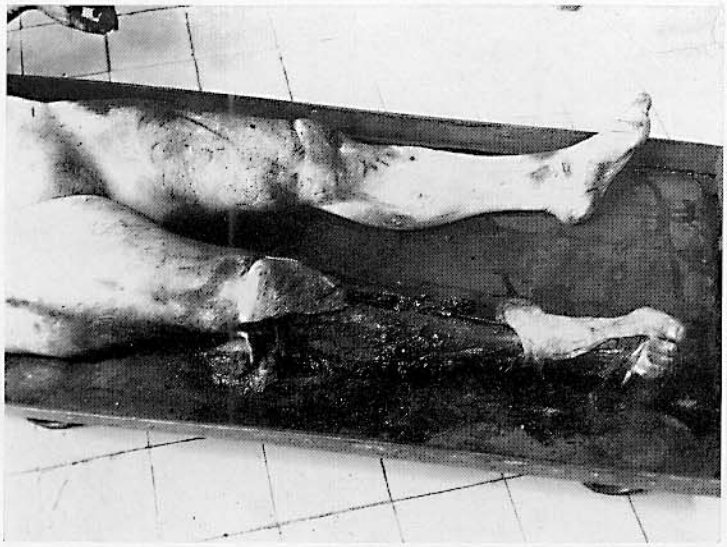

Fig. 34 b

Figg. 34 a e b (P). Suicida fattosi investire da un treno

Soggetto di 52 anni gettatosi da un treno in corsa. Mostruoso scuoiamento delle gamba destra.

11 Lesioni da armi da fuoco

Fig. 1

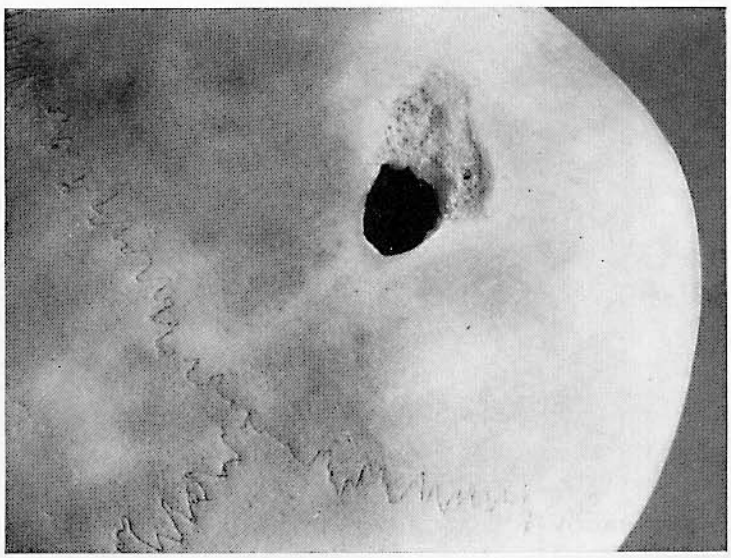

Fig. 2

Fig. 1 (W). Notevole formazione di fungo schiumoso in suicidio mediante arma da fuoco

Edema polmonare

Fig. 2 (P). Scheggiatura marginale (colpo obliquo da arma da fuoco al cranio)

All'altezza del foro di entrata tavolato osseo esterno a bordi netti; all'altezza di quello di uscita scheggiatura marginale del tavolato esterno, spesso lievemente conica.
Cfr. sull'argomento W. WEIMANN: Atypische Einschußöffnungen am Schädel. Dtsch. Ztschr. Ger.-Med. *16*, 345 (1931).

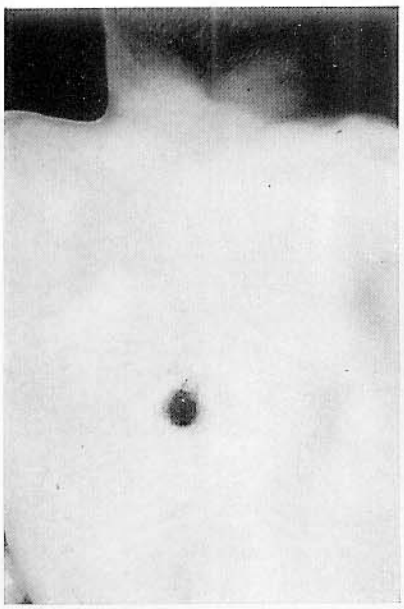

Fig. 3 a

Fig. 3 b

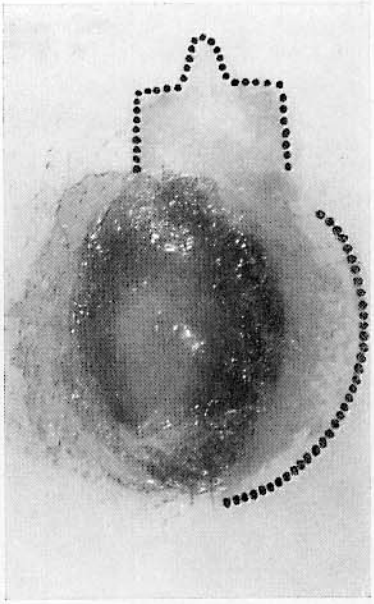

Fig. 3 c

Fig. 3 d

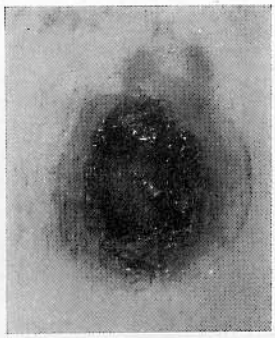

Fig. 3 e

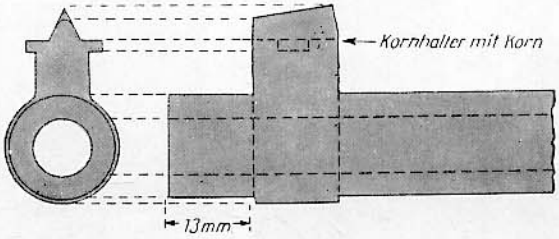

Fig. 3 f

Figg. 3a-b-c-d-e-f (P). Omicidio colposo con un colpo di carabina cal. 98 sparato a contatto

Bocca dell'arma vista dal davanti e impronta sulla cute (cfr. E. GARSCHE [64]) nonché raffigurazione schematica delle bocca e della canna viste rispettivamente dal davanti e di lato, in grandezza naturale. Questa figura dimostra che lo stampo del profilo dell'arma sulla cute non è causata dallo scivolamento della canna, come ritenevano vari Autori.
Malgrado la interposizione della giacca dell'uniforme e della camicia, lo stampo cutaneo si è ugualmente formato. Contorni dello stampo contrassegnati.

Fig. 4 a

Fig. 4 b

Figg. 4 a-b-c (P). Forma di ferita da scoppio causata da un colpo esploso certamente da vicino. Ferite alle fronte da armi da fuoco diverse

Si rilevi l'uniformità costante della ferita da scoppio. Secondo JACOBS [65], le ferite cutanee da scoppio sono causate non solo da colpi esplosi certamente da vicino, ma anche da quelli fino a 0,5 cm. di distanza. L'aspetto delle ferite da scoppio è spiegabile su basi anatomiche (cfr. PROKOP [184]).

Fig. 4 c

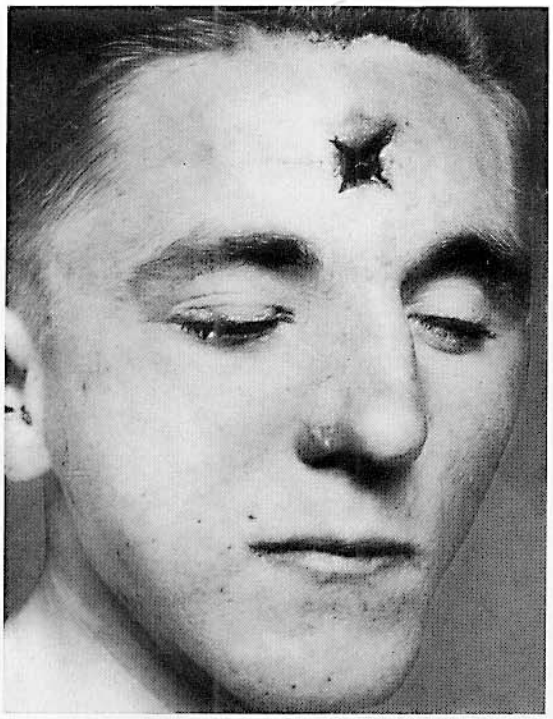

Fig. 5 a

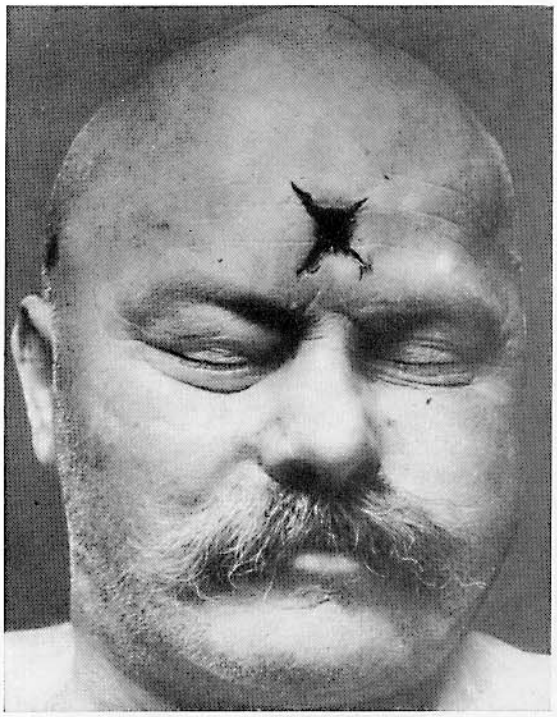

Fig. 5 b

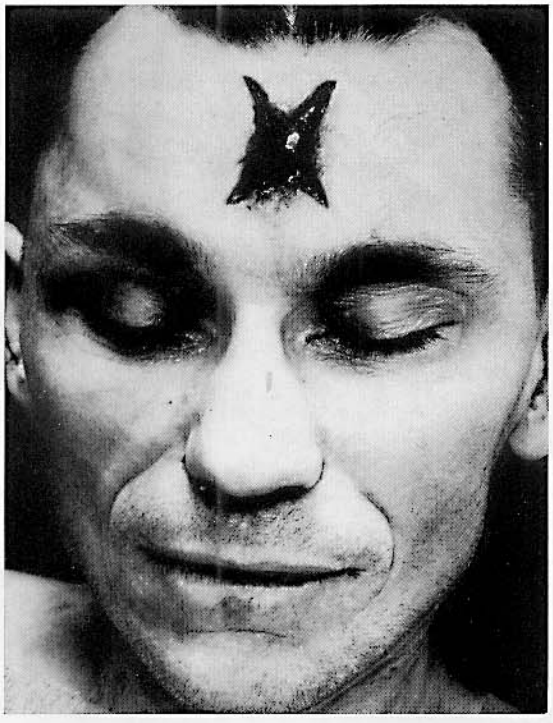

Fig. 5 c

Fig. 5 d

Figg. 5a-b-c-d (P). Suicidio mediante sparo alla fronte con arma appoggiata

a e *d* Revolver a rotazione; *b* e *c* Calibro 7,65. In tutti i casi la stessa immagine stellata

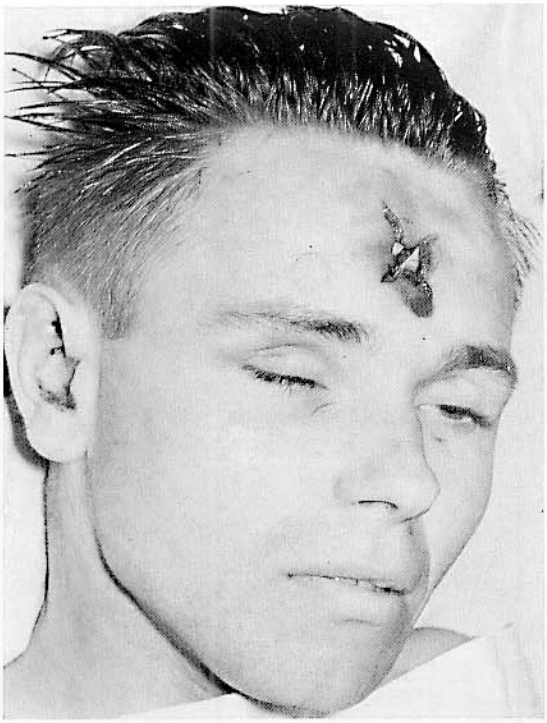

Fig. 6 a

Fig. 6 b

Figg. 6 a e b (w). Colpo perforante il cranio con foro di entrata alla fronte e foro di uscita all'occipite destro

Il colpo determinò la morte immediata avendo spappolato l'osso e l'encefalo. Le caratteristiche della lesione frontale, specie la sua tipica forma a quattro punte (cfr. O. Prokop [184]), la cavità annerita tra cute e osso, l'affumicatura del margine del foro osseo e durale di entrata, dimostrano essersi trattato di un colpo esploso con la bocca dell'arma appoggiata (calibro 9; notevole azione esplosiva). Colpo da distanza ravvicinatissima.
La vittima (di 23 anni) era montata di guardia al mattino. Poco dopo telefonò ad un suo amico pregandolo con voce di pianto di salutare a suo nome i genitori.
Egli giaceva in una pozza di sangue ai piedi di una postazione sopraelevata di riflettori. Il telefono da campo penzolava dal supporto. L'elmetto di acciaio giaceva, integro, accanto a lui con tracce di sangue e sostanza cerebrale all'interno. Manifestamente si era sparato con l'elmetto in testa ed esso era poi caduto a terra. La carabina di ordinanza giaceva accanto al suicida col calcio rivolto verso il viso e la bocca verso i piedi. La vittima rantolava ancora; all'atto del ricovero in ospedale era tuttavia già cadavere.
Qualche ora prima del suicidio la vittima aveva sparato contro due individui in fuga non identificati i quali lo avevano minacciato, intimandogli di alzare le mani e gettare la sua carabina. Egli aveva esploso cinque colpi a casaccio contro i fuggitivi. Successivamente cadde in stato di agitazione con depressione. Verosimilmente il suicidio ebbe luogo in questo stato, quale azione a corto circuito.

Fig. 7

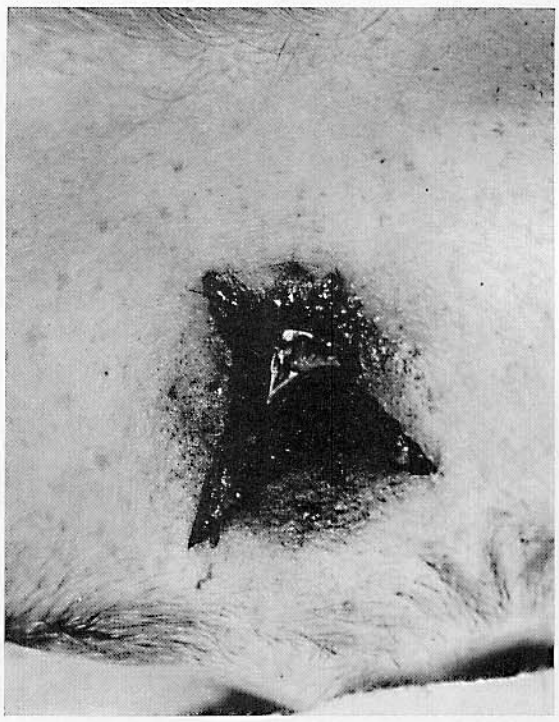

Fig. 7 (p). Colpo da arma da fuoco a distanza ravvicinatissima. Netta impronta della bocca dell'arma e del mirino. Calibro 9 mm

Fig. 8

Fig. 8 (P). Le ferite da scoppio in regione temporale sono spesso assai caratteristiche e figurate, dato il substrato anatomico

Per dimostrare ciò è stata proiettata la struttura ossea nella fotografia del capo con ferita da scoppio in regione temporale causata da arma da fuoco. Il processo frontosfenoidale dell'osso zigomatico che segna il confine anteriore del solco temporale, ostacola l'estensione dell'affumicatura in questa direzione, per cui essa si estende prevalentemente verso l'alto e verso il basso. Spesso la fessura si prolunga posteriormente; forma triangolare tipica. La frequenza con cui le ferite da scoppio presentano notevoli somoglianze fra loro fu già rilevata da WERKGARTNER [v. 201]. Il condizionamento anatomico è qui inconfondibile (v. O. PROKOP e ZERNDT [201]).

Fig. 9 a

Figg. 9 a e b (P). Ferita penetrante da arma da fuoco al cranio. Foro di uscita

Fig. 9 b

Fig. 10 (P). Suicidio mediante colpo di arma da fuoco al capo, esploso a distanza ravvicinatissima. Ferita da scoppio a quattro raggi. Impronta del mirino, raggio più elevato

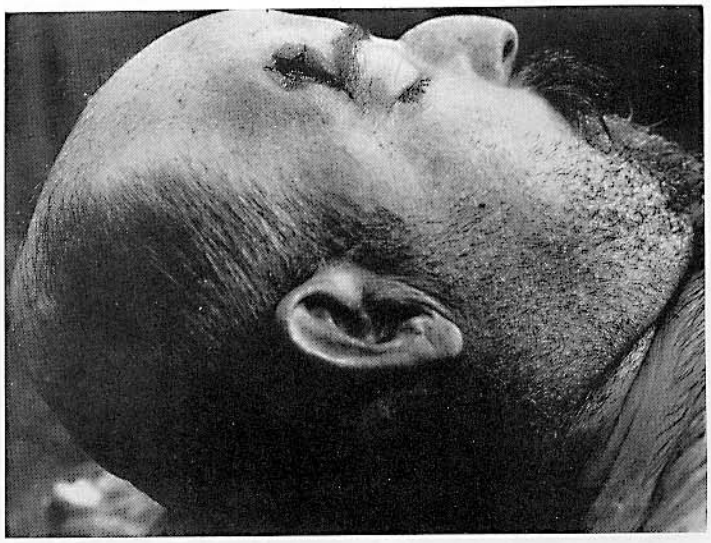

Fig. 10

Figg. 11a e b (P). Suicidio mediante colpo di arma da fuoco

a Foro di entrata; *b* foro di uscita

Fig. 11 a

Fig. 11 b

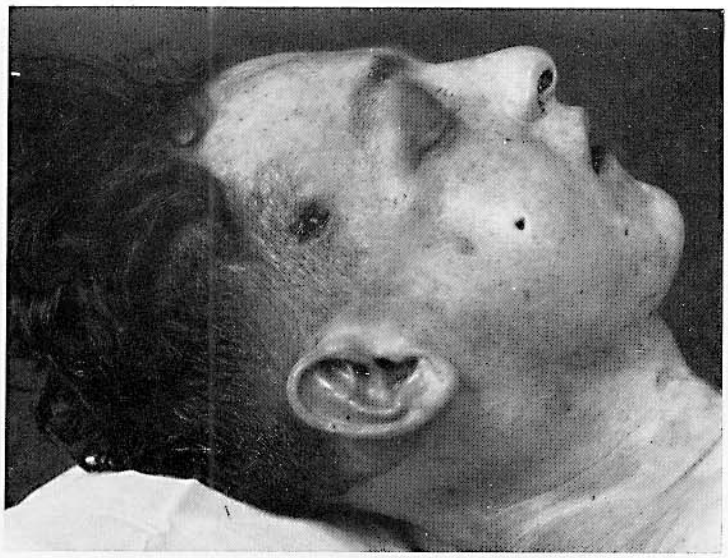

Fig. 12 (P). Morte per colpo di arma da fuoco

Frattura della volta orbitaria destra con conseguente ematoma palpebrale

Figg. 13a e b (P). Omicidio colposo mediante colpo di arma da fuoco al capo

a Foro di entrata; *b* Foro di uscita

Fig. 12

Fig. 13 a

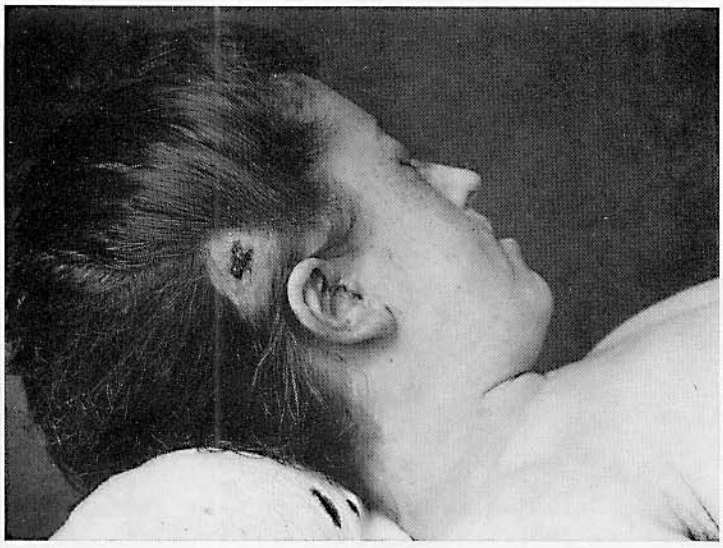

Fig. 13 b

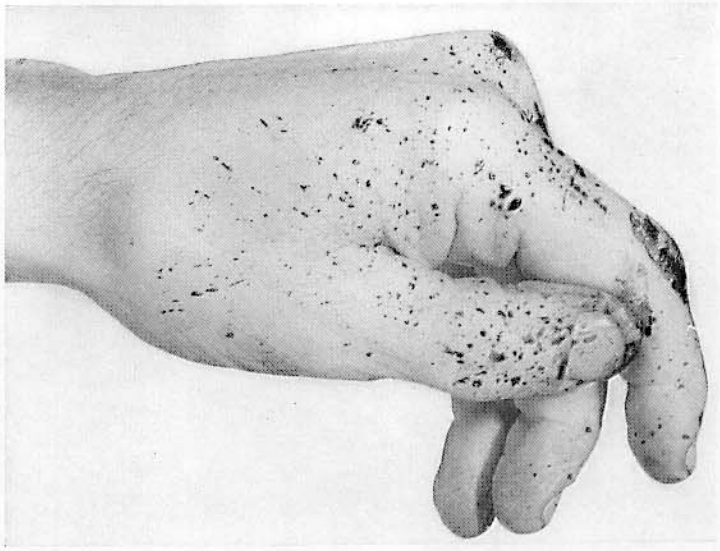

Fig. 14

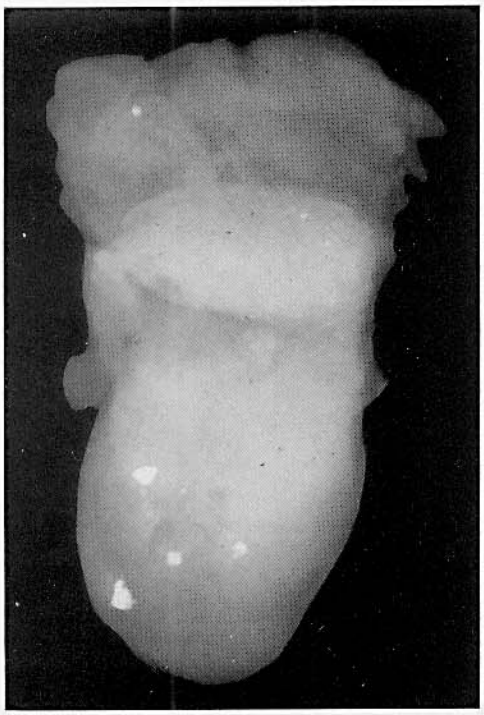

Fig. 15

Fig. 16

Fig. 14 (W). Suicidio con pistola appoggiata alla tempia. Spruzzi di sangue sulla mano del suicida

Fig. 15 (P). Numerose schegge di denti conficcatesi nella lingua in seguito a frantumazione dentaria provocata da un colpo di pistola esploso in bocca (radiografia)

Fig. 16 (W). Colpo a distanza ravvicinata esploso in bocca (tatuaggio del viso). Omicidio familiare

Fig. 17

Fig. 17 (P). Uomo di 57 anni assassinato a colpi di arma da punta al collo e di arma da fuoco. Tatuaggi in regione cervicale anteriore. Recisione superficiale del collo

Fig. 18 a

Figg. 18a e b (P). Sperimento del colpo. Influenza della direzione verso la quale la cute tende a fissurarsi?

Azione su una testa munnificata di un colpo esploso appoggiandovi la bocca dell'arma (Luger-Borchard 8 mm). L'espansione verso l'esterno dell'affumicatura è nettamente visibile. Formazione della prevedibile figura stellata, anche se approssimativa, sulla cute mummificata. Manifestamente la direzione verso la quale la cute tende fissurarsi ha scarsa importanza per la sua genesi. Anche il colpo esploso alla tempia della figura *b* presenta i prolungamenti osservabili in questi casi che contornano la parete orbitaria laterale. Anche qui l'effetto è riferibile al substrato anatomico (cfr. O. PROKOP e ZERNDT [201]).

Fig. 18 b

Fig. 19

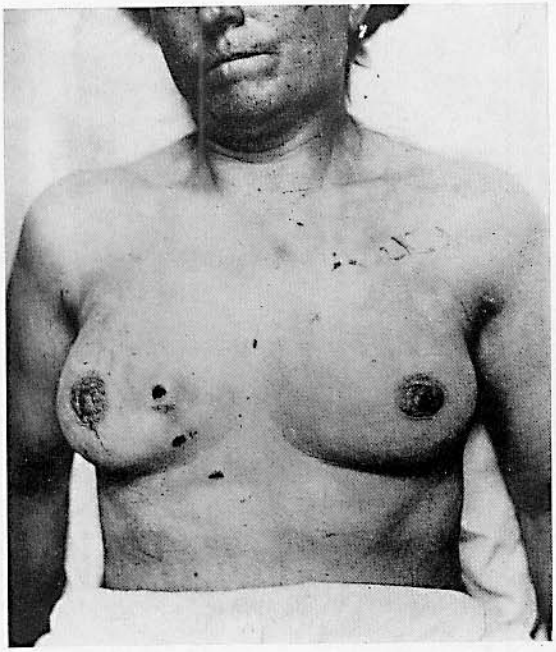

Fig. 19 (P). Suicidio mediante colpo da arma da fuoco al torace

Simulazione di un omicidio a scopo di rapina poiché numerosi colpi a distanza ravvicinatissima erano stati esplosi attraverso il soprabito; alcune monete erano sparse qua e là e un bottone del soprabito era strappato. W. WEIMANN [66] riferì su tre casi di suicidi sparatisi anche attraverso i vestiti. A tal proposito sono importanti i lavori di W. WEIMANN [67] sui colpi da arma da fuoco esplosi attraverso i vestiti in generale e quelli di G. STRASSMANN [68] sull'accertamento della direzione del colpo e del tipo della arma attraverso i reperti rilevati sui vestiti e sul cadavere, in particolare.

Fig. 20 (P). Tre ferite causate da un sol colpo di arma da fuoco

L'opinione dei trattati secondo cui il nuovo foro di entrata è maggiore del primo non è valida per i colpi radenti.

Fig. 20

Fig. 21 (P). Omicidio mediante colpo di arma da fuoco

Il margine ovalare del foro di entrata in regione temporale sinistra è tipico dei colpi esplosi a distanza ravvicinatissima, come vedremo anche in altri casi.

Fig. 21

Fig. 22 a

Fig 22 b

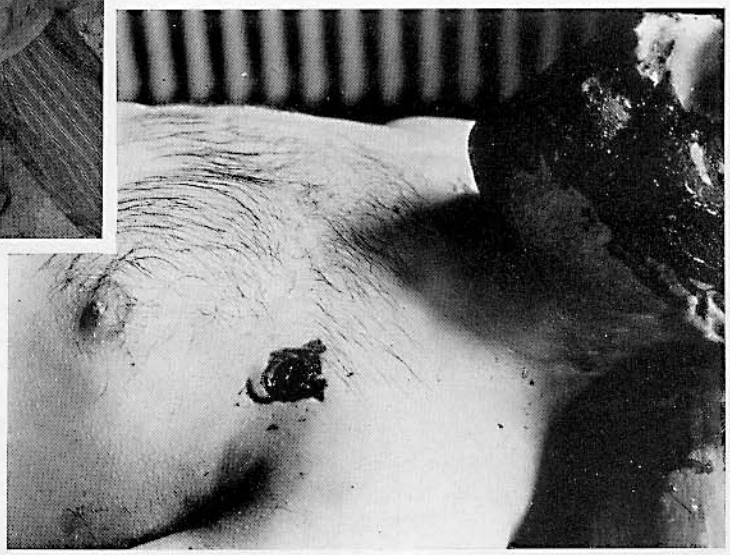

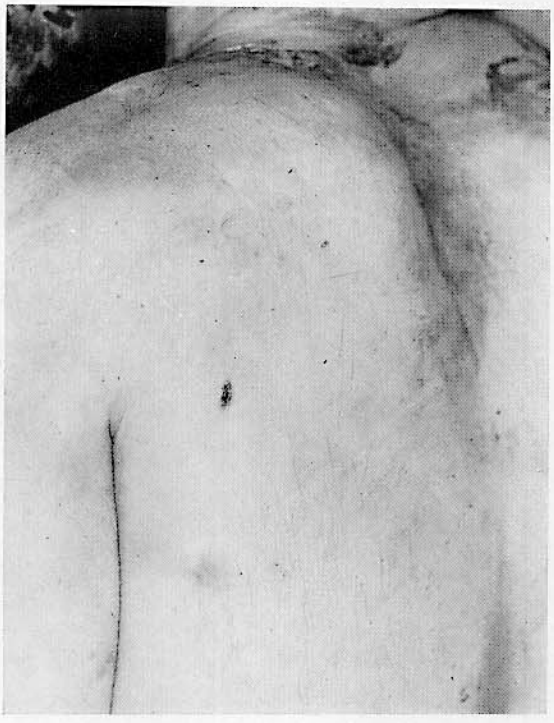

Fig. 22 c

Figg. 22a-b-c (w). Suicidio mediante colpo di arma da fuoco al torace

Arma appoggiata. Foro di entrata più grande di quello di uscita. Arma (pistola) non identificata.

Fig. 23 a

Fig. 23 b

Figg. 23 a e b (w). Suicidio mediante colpo di arma da fuoco al cuore

Cadavere rinvenuto su una panchina. Sospetto omicidio. Ferita da arma da fuoco al cuore. Arma non identificata. Camicia bruciacchiata. Posizione seduta. Il cadavere fu manifestamente derubato da passanti, i quali certamente asportarono anche l'arma e abbottonarono la giacca del morto, mascherando in tal modo il reperto.

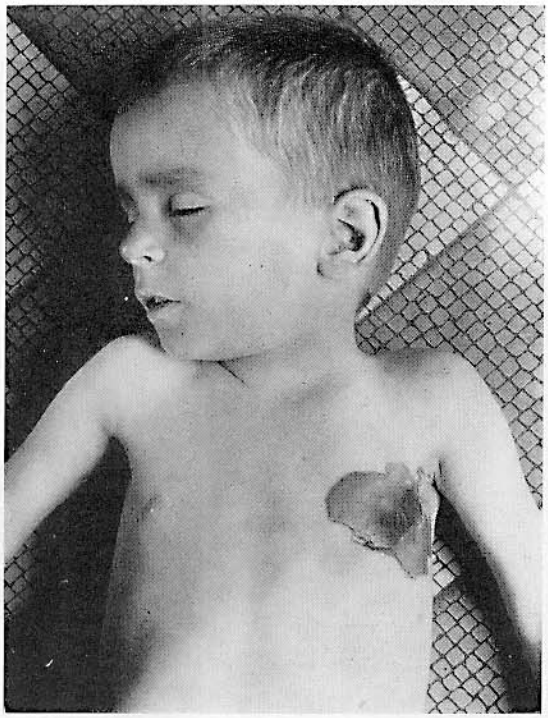

Fig. 24 a

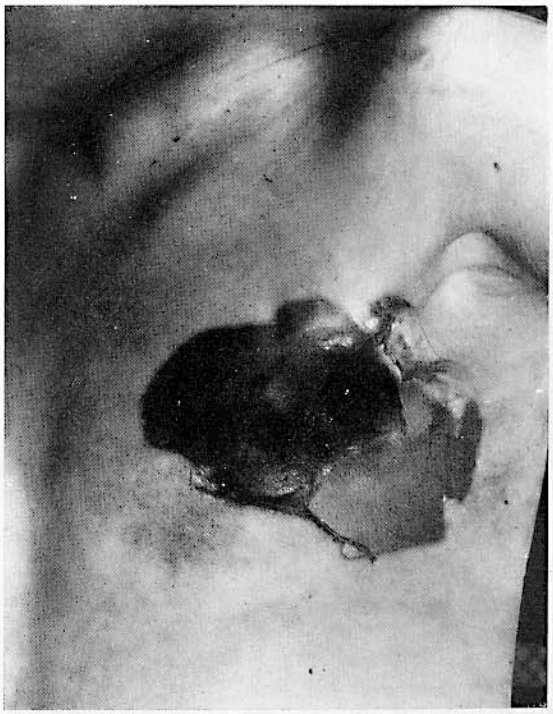

Fig. 24 b

Fig. 25

Figg. 24a e b (w). Colpo al cuore esploso a distanza ravvicinata, sì da appiccare fuoco ai vestiti. Omicidio familiare

L'effetto fu spesso osservato specie quando veniva usata la polvere nera (cfr. W. Weimann [203]).

Fig. 25 (w). Omicidio mediante colpi di arma da fuoco

L'omicida riferì che egli faceva prove di tiro a segno con la vittima nel bosco. In seguito ad un crampo al polpaccio avrebbe casualmente fatto esplodere un colpo che raggiunse fortuitamente la vittima. Il colperole, inoltre, tentò di simulare un avvenuto suicidio ponendo l'arma nella mano della vittima e una lettera di addio sul torace di essa. Questa straordinaria situazione risvegliò naturalmente subito il sospetto.

Fig. 26 (w). Colpo di arma da fuoco con notevole effetto esplosivo al capo. Suicidio

Figg. 27a-b-c (w). Esplosione di una cartuccia. Incidente di caccia

La vittima si aggirava per il bosco col fucile sulla spalla sinistra, la canna di esso davanti a sé e la bocca rivolta verso l'alto. Evidentemente inciampò, in salita, e sbadatamente toccò il grilletto facendo partire un colpo. La cartuccia corazzata colpì il carpo (dal lato ulnare) e colà esplose risolvendosi in pallini i quali si disseminarono verso il capo e la giuntura del ginocchio. Uno di essi, come fu dimostrato dall'autopsia, penetrò nel cranio. Al polso sinistro uno spiccato tatuaggio caratteristico dei colpi a distanza assai ravvicinata.

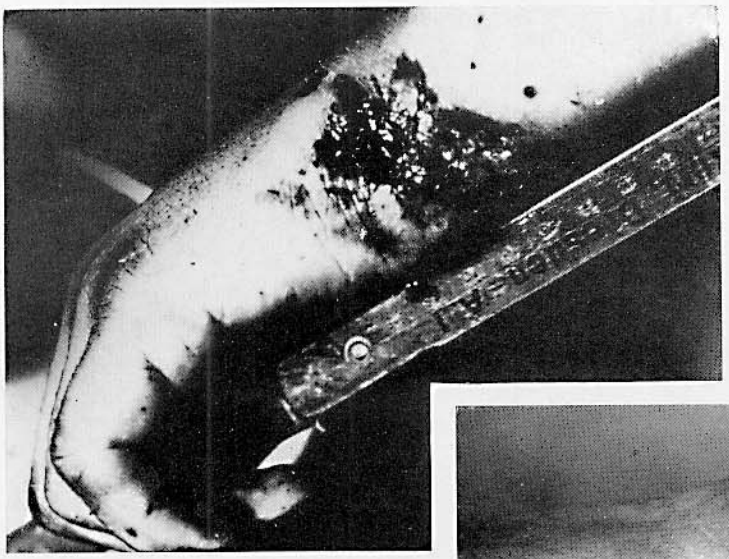

Fig. 27 b

Fig. 27 c

Fig. 28 a

Figg. 28 a-b-c (w). Suicidio mediante bastone-fucile primitivo; calibro di 1 cm. c rca

Non si riuscì a stabilire come la vittima avesse sparato l'arma. Colpo penetrante obliquamente nel cranio. Intensissimo effetto esplosivo e spappolamento del capo. Suicidio avvenuto in un cimitero.

Fig. 28 b



Fig. 28 c

Fig. 29

Fig. 30

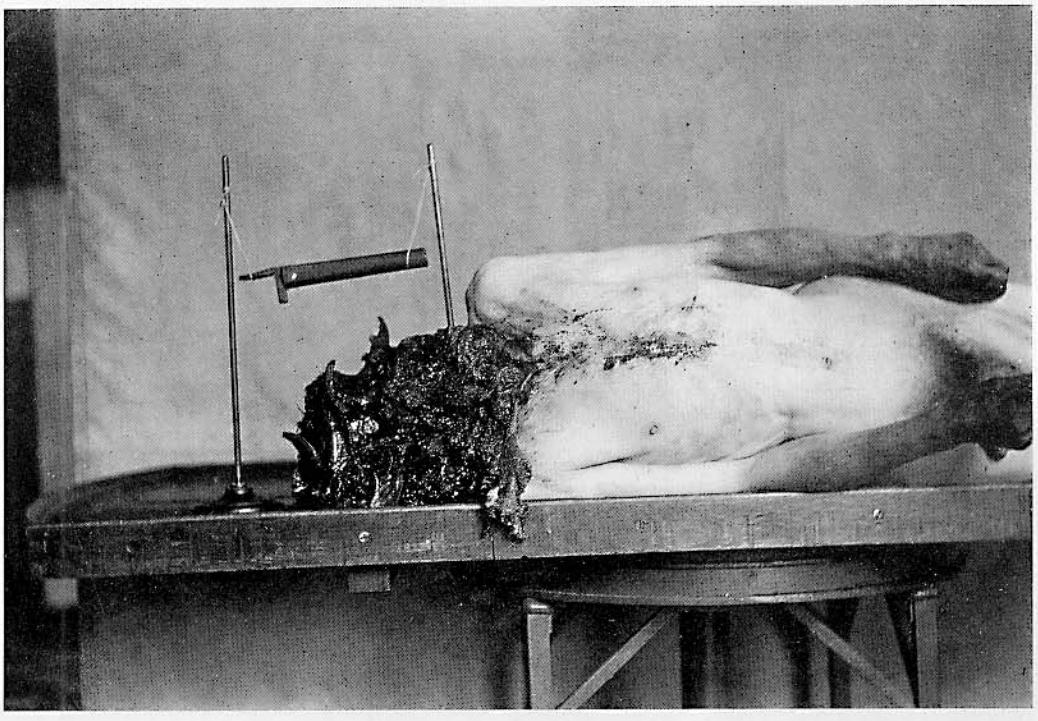

Fig. 29 (P). Ricostruzione di un incidente mortale

Un colpo esploso inavvertitamente mandando in frantumi una vetrata, uccise due persone

Fig. 30 (W). Suicidio mediante colpo di arma da fuoco al capo

Arma sui generis: il suicida dispose in un grosso tronco di albero un pezzo di canna di un vecchio fucile caricato con polvere e carta appallottolata; introdusse l'estremità in bocca e poi diede fuoco alla polvere attraverso il visibile foro ad hoc, con un fiammifero.

Fig. 31

Fig. 31 (P). Arma da fuoco costruita da sé

Trattasi di un vecchio tubo di fontana caricato con proiettili di legno costruiti da sé (tre di essi sono visibili nella figura) con cui giocavano gli adulti la domenica in paese. L'arma fu riempita di gas acetilene attraverso un tubo saldato ad una estremità e poi fu dato fuoco al gas mediante una candela di motore a scoppio alimentata da una dinamo azionata a mano, visibile nella figura. Dato che un colpo aveva fatto cilecca, uno dei partecipanti volle «calafatare» dal davanti la camera di scoppio mentre un altro girava la manovella della dinamo. Avvenuta l'accensione, il proiettile venne lanciato colpendo direttamente al cuore l'uomo che era intento a manovrare davanti la bocca dell'arma. Contusio cordis. Morte.

Fig. 32a

Figg. 32 a e b (W). Omicidio mediante colpi di arma da fuoco

La vittima fu colpita da mano estranea con arma da fuoco. Gravemente ferita, cadde col viso su un mucchio di ghiaia; a ciò sono attribuibili in parte le ferite del viso, rassomiglianti a quelle da impallinatura. Viso caratteristicamente sporco di sangue misto a sabbia.

Fig. 32b

Fig. 33

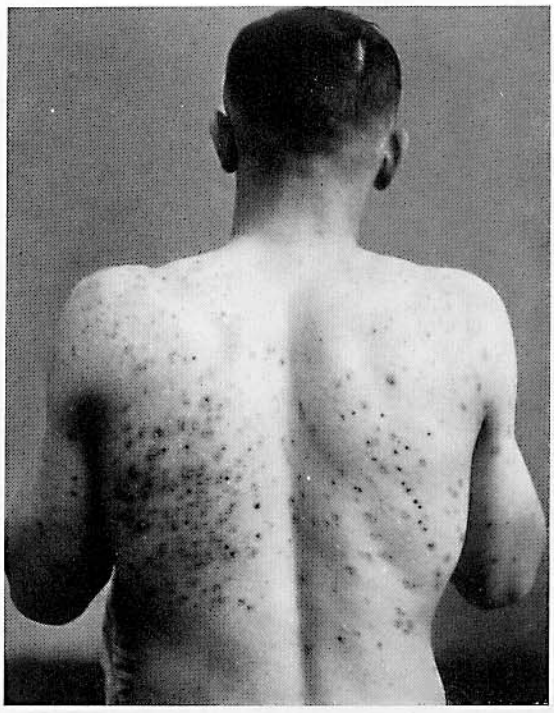

Fig. 34

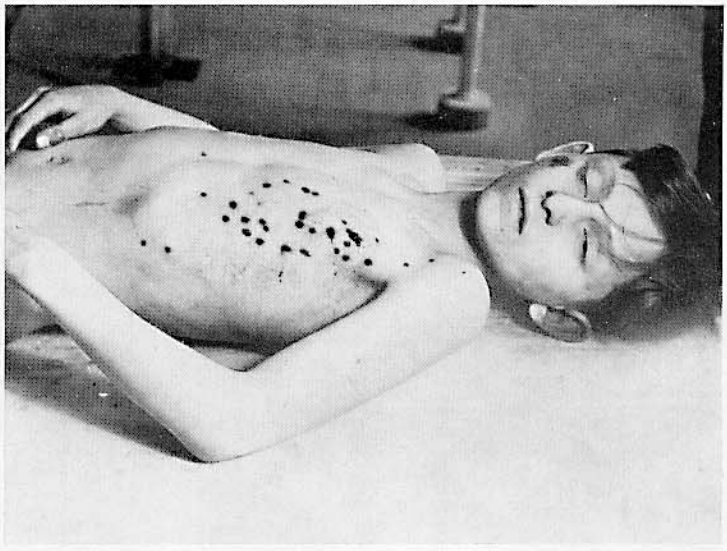

Fig. 35

Fig. 33 (W). Omicidio mediante impallinatura al viso a proiettili multipli

La vittima, seduta in un cespuglio da cui sporgeva solo il capo, ricoperto di un cappuccio di pelle, venne da un cacciatore scambiato per un cinghiale e ucciso con un colpo di fucile.

Fig. 34 (W). Impallinatara al dorso da grande distanza. Sopravvissuto

Ció spiega l'ampia rosa. Circa 60 ferite da pallini.

Fig. 35 (P). Colpo di fucile da caccia di piccolo calibro sparato da 3 m

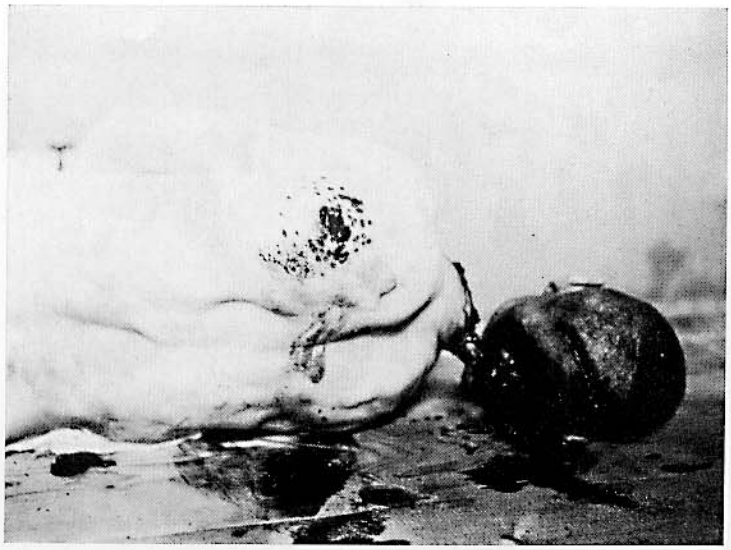

Fig. 36a

Figg. 36a e b (w). Impallinatura e smembramento del cadavere

Il figlio, d'accordo con la madre e la sorella, si era appostato sul fienile col fucile puntato, uccidendo il padre di 51 anni mentre si recava sull'aia. Successivamente il parricida nascose il cadavere in una vicina legnaia e, poggiato il collo su un ceppo di legno, tentò di decapitarlo con una scure. Non essendovi riuscito, si servì allo scopo di un coltellaccio. Le prove balistiche eseguite dimostrarono che il colpo alla spalla era stato esploso da m 3,90 di distanza; il secondo colpo, all'addome, venne sparato con la bocca dell'arma appoggiata al corpo. Ambedue i colpi furono mortali. L'omicida occultò le cartucce nonché ogni traccia di sangue e di lotta, pulendo anche le canne del fucile.

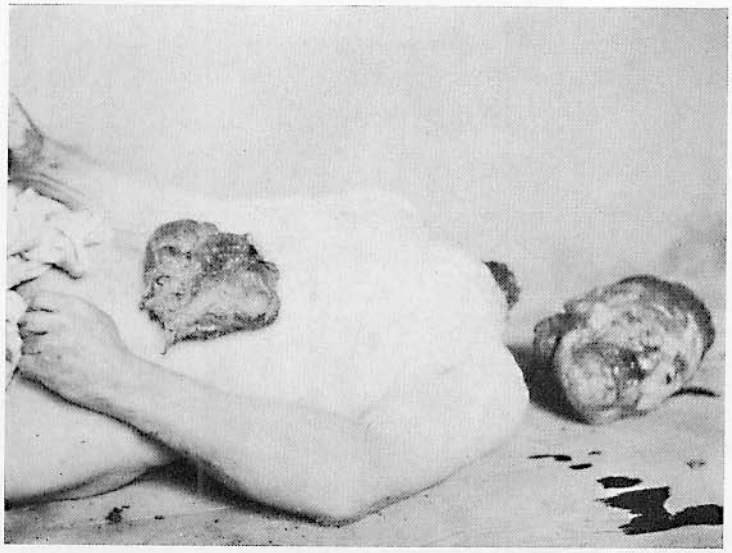

Fig. 36b

Fig. 37 (w). Impallinatura da vicino

Colpo formante palla con grosso foro di entrata e qualche pallino aberrante.

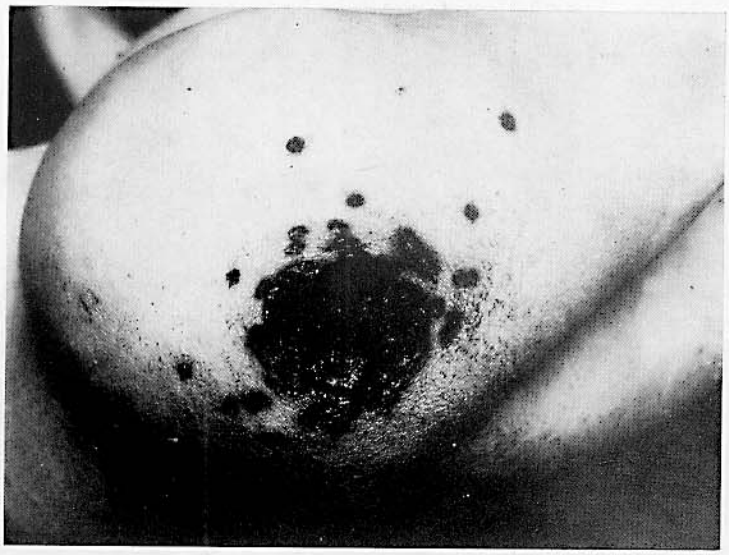

Fig. 37

Figg. 38a-b-c (P). Infortunio occorso mentre il figlio di 13 anni puliva il fucile da caccia

La scarica di pallini attraversò la porta colpendo il padre nella regione toracica laterale. Alcuni pallini penetrarono nel cuore. Causa mortis: paralisi cardiaca da tamponamento pericardico conseguente a ferita toracica da pallini.
Un particolare suicidio mediante impallinatura al cuore e in bocca fu descritto da RODEFELD [69].

Fig. 38 a

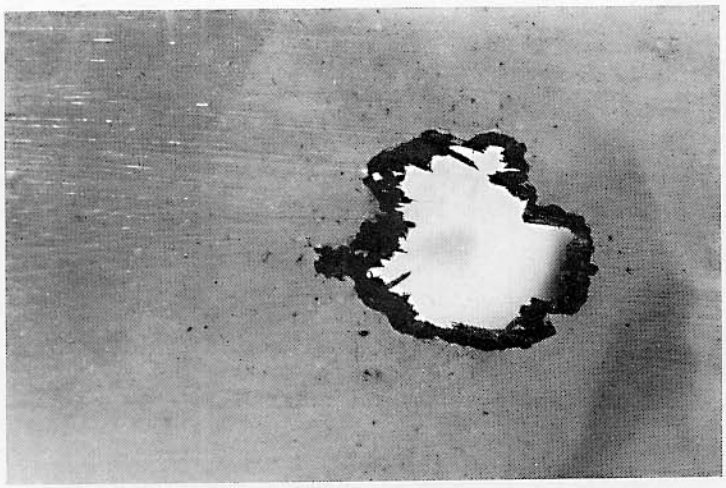

Fig. 38 b



Fig. 38 c



Fig. 39



Fig. 40 a

Fig. 39 (w). Suicidio mediante colpo di fucile sparato a letto

Colpo al cuore. Fucilata fatta esplodere premendo il grilletto col piede disteso sul letto mentre la mano sinistra teneva fissata la canna anteriormente.

Figg. 40a-b-c-d (w). Suicidio con un colpo fucile di piccolo calibro 6 mm

Particolare modalità di sparo. Reperto offuscato. Tatuaggio notevolmente accentuato di ambedue le mani. Verosimilmente il suicida teneva la corda più sollevata di quanto appare nella ricostruzione, probabilmente addirittura intorno alla bocca dell'arma. Trattavasi di un uomo di 20 anni, psicopatico, che aveva allestito un'armeria vera e propria nella cantina della casa paterna, dove eseguiva prove di tiro e fabbricava da sé le armi. A. BRÜNING [70] riferì su un caso nel quale il suicida fabbricò da sé le munizioni.

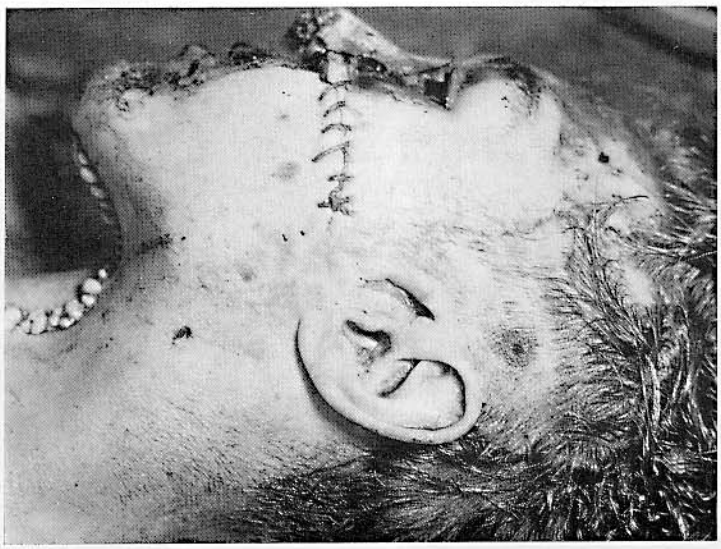

Fig. 40 b

Fig. 40 c

Fig. 40 d

Fig. 41 a

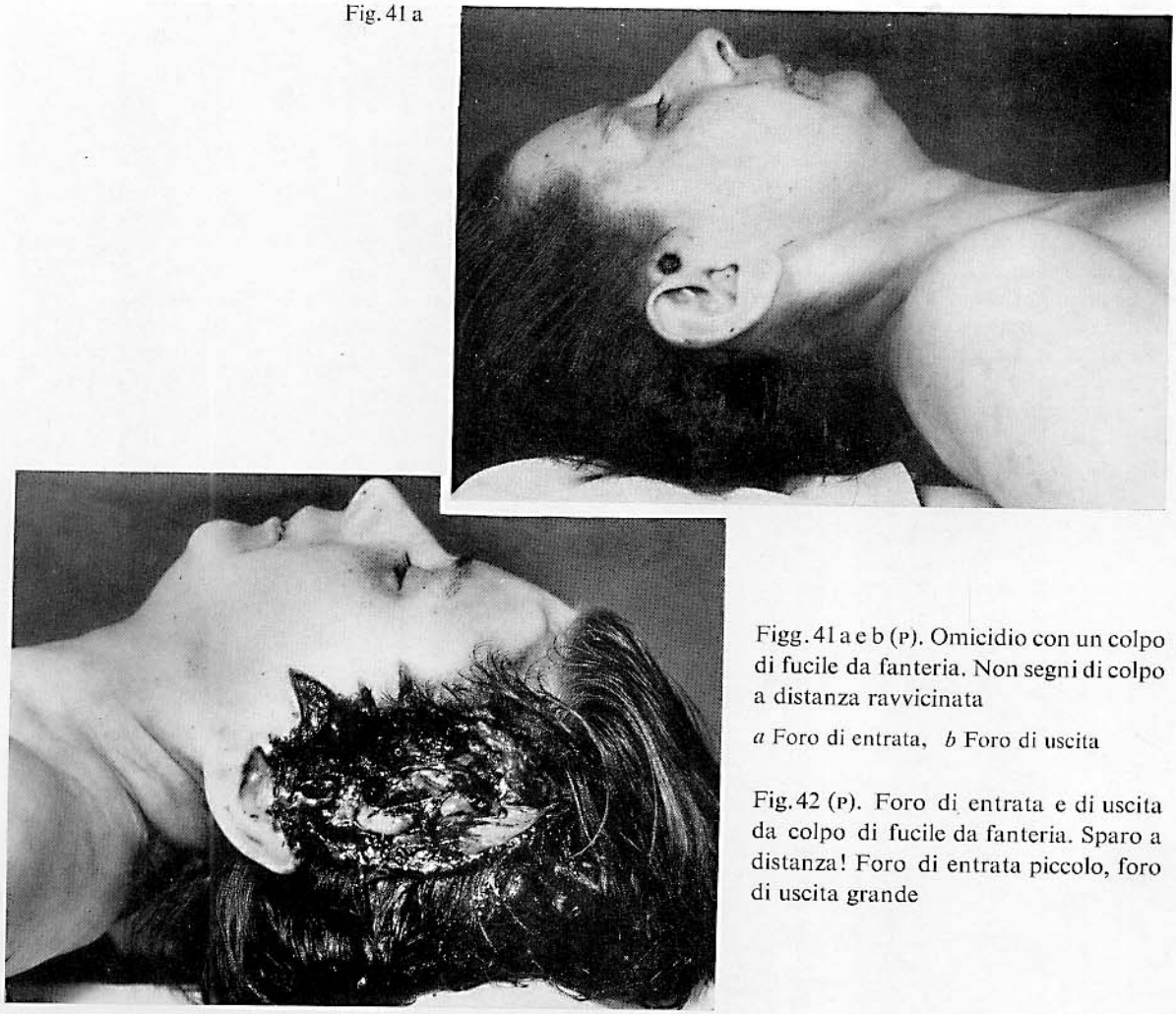

Fig. 41 b

Figg. 41 a e b (P). Omicidio con un colpo di fucile da fanteria. Non segni di colpo a distanza ravvicinata

a Foro di entrata, *b* Foro di uscita

Fig. 42 (P). Foro di entrata e di uscita da colpo di fucile da fanteria. Sparo a distanza! Foro di entrata piccolo, foro di uscita grande

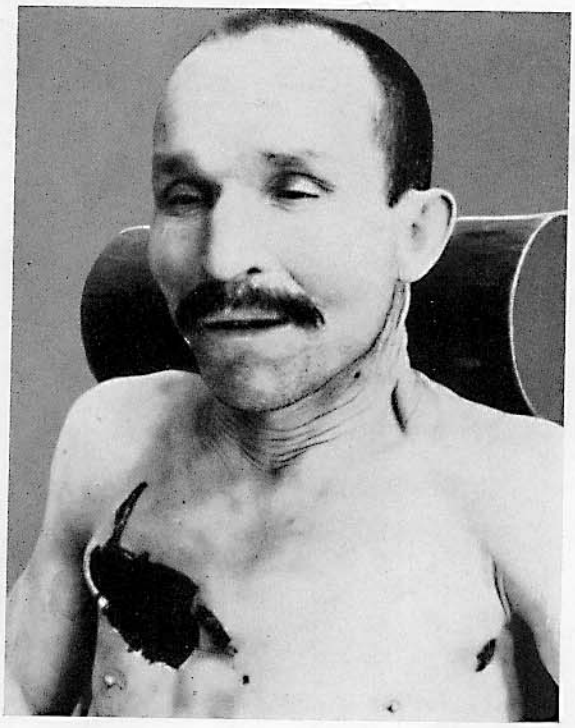

Fig. 42

Figg. 43 a e b (P). Suicidio mediante carabina militare

Foro di entrata con ferita da scoppio e ferita a stampo al mento causata dalla bacchetta, di caricamento. Foro di uscita più piccolo sul parietale in alto.

Fig. 44 (P). Colpo sparato da vicino con fucile di fanteria. Omicidio colposo

Fig. 43 a

Fig. 43 b

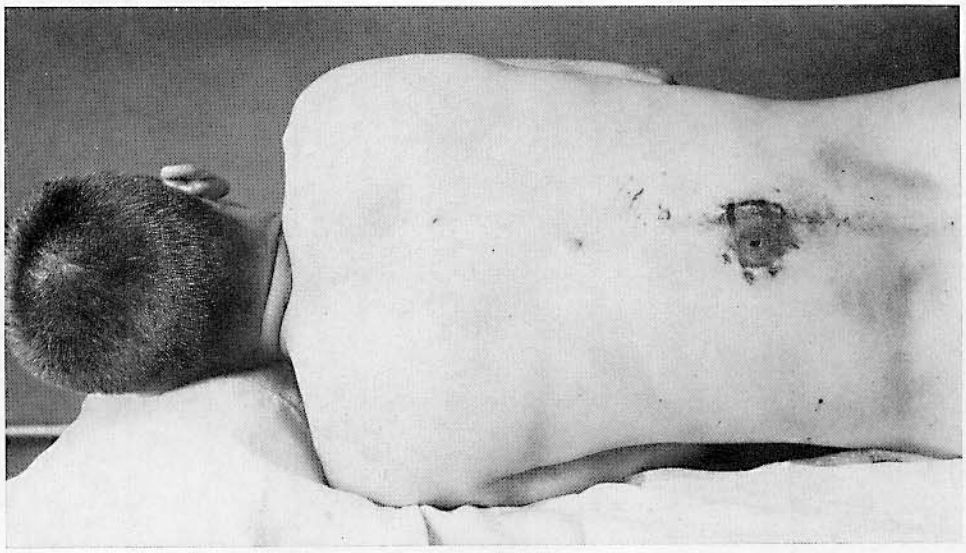

Fig. 44

Fig. 45 a

Fig. 45 b

Fig. 46 a

Fig. 46 b

Figg. 45 a e b (P) Suicidio mediante colpo di carabina in bocca

Ferita a stampo al labbro inferiore causata dalla bacchetta di caricamento. Ferite da scoppio della cute del viso alla radice del naso. Foro di uscita spappolato al vertice. Piccole lacerazioni radiali del labbro superiore, specie all'altezza della commessura labiale sinistra. Gran parte dei segni di colpo sparato a distanza ravvicinata sui vestiti.

Figg. 46a e b (P). Colpo di carabina

a Foro di entrata; *b* Foro di uscita

Figg. 47a-b-c (P). Suicidio mediante colpo in bocca (carabina modello 98 a canna corta)

Foro di uscita più piccolo alla nuca; ferite da scoppio radiali alle labbra e alle guance. Cfr. sull'argomento WEIMANN: «Zur Explosionswirkung von Mundschüssen» Arch. f. Kriminal. 88, 5/6, 208 (1931).

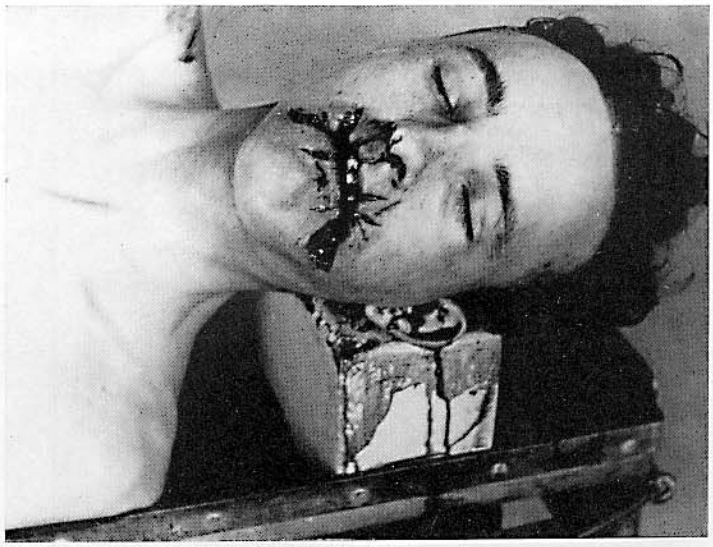

Fig. 47 a

Fig. 47 b



Fig. 47 c

Fig. 48 a

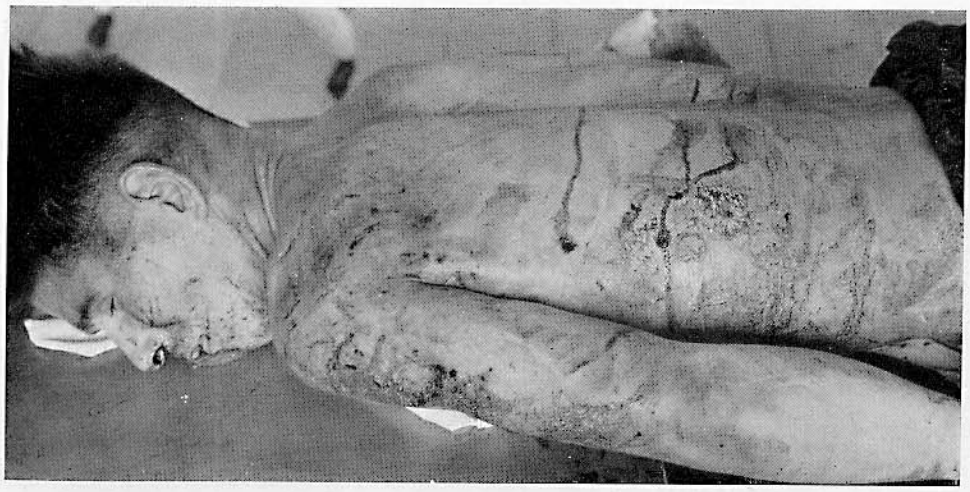

Fig. 48 b

Figg. 48a-b-c-d (w). Suicidio mediante fucile da fanteria

Le figure mostrano la situazione del luogo di rinvenimento notevolmente modificato. Si rilevi il lungo gancio per tirare il grilletto accanto al fucile. Sull'emitorace sinistro anteriormente un grosso foro di proiettile al dorso altri due. Dal punto di vista chirurgico, il foro di entrata venne scambiato per foro di uscita e viceversa. Percio si supponeva che il suicida avesse esploso da dietro su di sé due colpi, in maniera complicata, per simulare un omicidio. Poiché il colpo nell'interno del corpo, verosimilmente urtando su una costola, si divise in due, al dorso risultarona 2 fori. *1* Gancio di ferro ricurvo servito a tirare il grilletto; *2* Berretto da aviatore; bossolo espulso. In primo piano, giacca dell'uniforme inzuppata di sangue. Su di essa, carabina modello 98 K con tracce di sangue. Tatuaggio nell'interno del corpo. Lacerazione dello stomaco e dell'intestino.

Secondo una relazione apparsa su Arch. Kriminol. 67, 311 (1916) [74], il 40% dei suicidi di militari ha luogo nel primo anno di servizio, con una frequenza maggiore in autunno e in inverno. Cfr. anche A. Brosch [71], il quale si occupò nel suo lavoro di suicidi di militari in particolare, nonchè M. R. Cickersky [72] e H. Katz [73], i quali trattarono i problemi relativi a particolari tragitti di proiettili e agli spostamenti di questi.

Fig. 48 c

Fig. 48 d

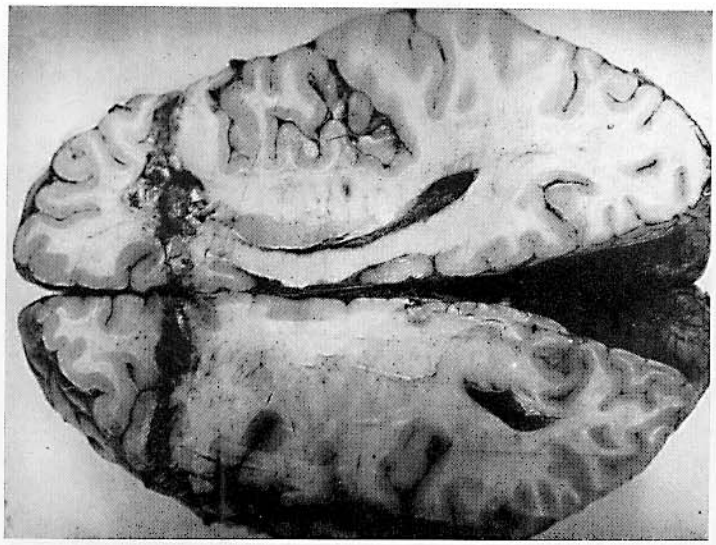

Fig. 49

Fig. 49 (P). Paralisi cerebrale conseguente a ferita con ritenzione di proiettile nell'encefalo (foro di entrata in regione temporale destra)

Suicidio con revolver a rotazione dopo litigio col marito. Donna di 26 anni. Riflessione del proiettile nell'interno del cranio sulla metà sinistra. Il proiettile pertanto si scavò un traggitto, ancora visibile, in regione temporoparietale sinistra.

Figg. 50a e b (W). Colpi esplosi con pistola Browning (triplice omicidio)

Ferita da proiettile alla fronte. Colpo esploso da 3–4 cm di distanza. Tatuaggio con annerimento oculare ad occhiali. Altro colpo penetrato nel capo dall'alto; il proiettile, uscito all'altezza del collo rientrò in prossimità della clavicola arrestandosi sul pericardio. Bambina di 4 anni.

Fig. 50a

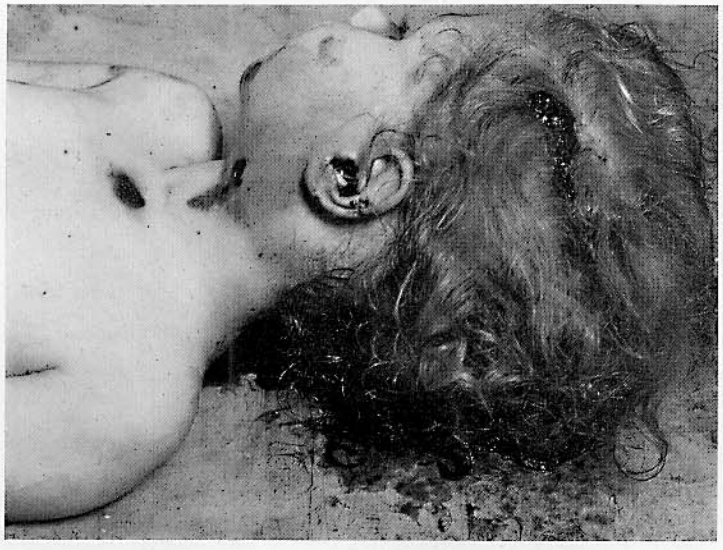

Fig. 50b

Fig. 51 (P). Suicidio mediante colpo di arma da fuoco alla fronte. Impressione della bocca della pistola in regione mandibolare, verosimilmente causata durante la caduta del corpo

Fig. 51

Fig. 52 (W). Uccisione del figlio schizofrenico (di 25 anni) da parte della madre mediante colpo da arma da fuoco alla fronte

Alla fronte, foro di entrata con tatuaggio largo 1 cm. Il colpo penetrò nel cranio fino all'occipite, fermandosi tra la volta cranica e le partie molli. Foro di entrata anteriormente di 6,3 mm con consecutiva incrinatura. Nella squama occipitale destra, 2 cm accanto la linea mediana un grosso foro di cm $2 \times 1{,}5$.

Fig. 53 (P). Revolverata alla fronte da breve distance. A sinistra accanto al foro di entrata una ferita contusa determinatasi in seguito alla caduta del corpo

Fig. 52

Fig. 53

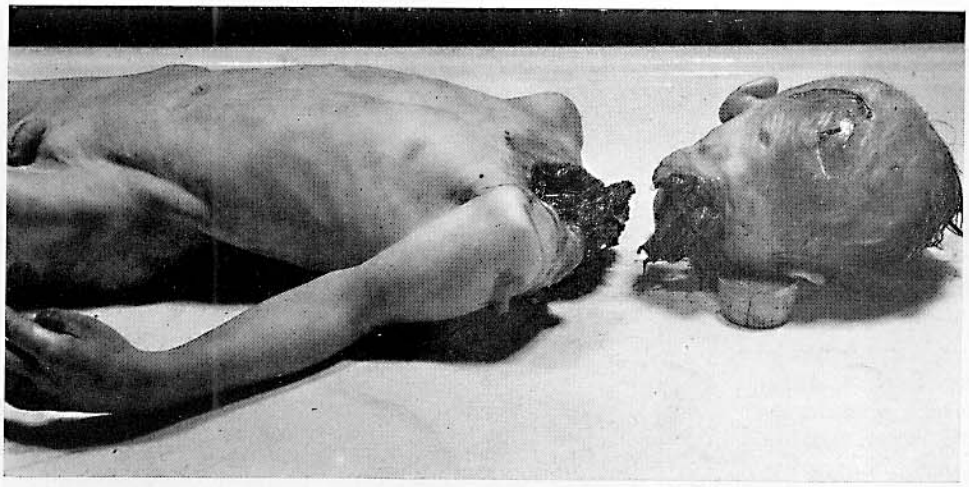

Fig. 54 a

Fig. 54 b

Fig. 54 c

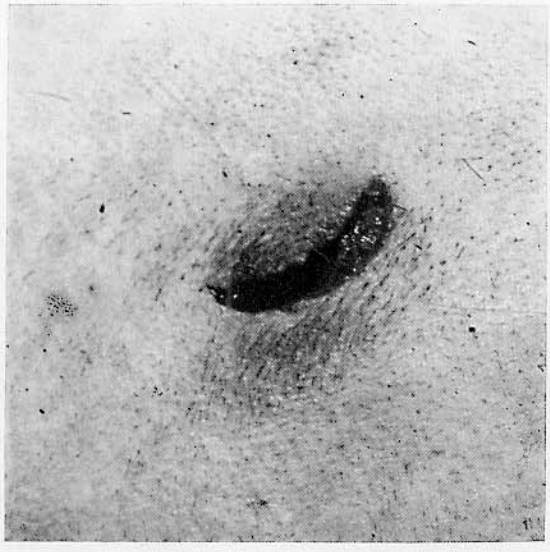

Fig. 54 d

Fig. 54 e

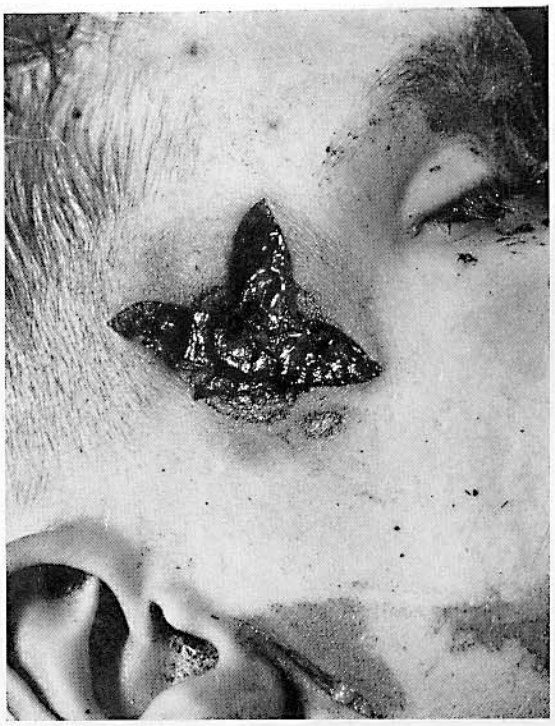

Fig. 54 f

Fig. 54 g

Figg. 54a-b-c-d-e-f-g (w). Uccisione del figlio di 6–8 anni con due colpi di arma di fuoco capo; cadavere poi fatto investire dalla metropolitana

Caratteristiche quasi uguali nei due colpi, alla fronte e alla tempia destra. Ferite da scoppio a tre raggi, lunghi 2 cm circa. Ambedue le ferite, ricomposte, assumevano tipica forma a stampo anulare dal diametro di 1 cm circa. In profondità, ampia cavità tatuata con notevole tatuaggio, anche sulla superficie ossea scoperta, specie alla fronte. Sezione cutanea semilunare, a tipo ferita da taglio, con bordi abbastanza lisci, all'altezza del foro di uscita situato sulla metà sinistra del cranio. Il proiettile (calibro 6,35 mm) penetrato in regione frontale si fermò all'altezza dell'occipitale sinistro tra foro di uscita e cuoio capelluto. Al capo, verso la nuca una lacerazione angolare del cuoio capelluto (lunghezza rispettiva delle branche, cm 6 e 3), senza deflusso di sangue; analoga lacerazione lunga 2 cm all'altezza del padiglione auricolare destro. Lacerazione del labbro inferiore. Frattura trasversa della mandibola. All'altezza della ferita cervicale assenza di infiltrazione sanguigna, solo all'altezza della clavicola sinistra un po' di sangue coagulato. Escoriazione superficiale della cute del dorso in alto; più in basso, in corrispondenza della colonna vertebrale una essiccazione cutanea larga quanto un palmo di mano con scarsa emorragia. Articolazione della spalla sinistra spappolata. A tergo un'ampia laceracione cutanea. Mani insudiciate. Alle gambe chiazze bleu. Nel muscolo temporale destro una cavità tatuata. Alla volta cranica tipici fori di uscita. Frattura ossea decorrente in linea retta dalla tuberosità frontale laterale sinistra, verso dietro fino al foro di uscita anteriore e da qui, ancora verso dietro, incrociando la linea mediana, fino al parietale destro e, con una branca inferiore diretta obliquamente verso l'esterno, fino all'occipite. Timo alquanto infiltrato di sangue in alto. Netta inspirazione di sangue. Microscopicamente i polmoni presentavano pure una nettisisma inspirazione di sangue e una modica embolia adiposa.

Fig. 55 a

Fig. 55 b

Figg. 55 a e b (w). Colpo da arma da fuoco alla fronte (omicidio e suidicio)

Dopo che l'omicida di 66 anni uccise, fuori di casa, un uomo di 53 anni a colpi di scure, si recò a casa, entrò in camera da letto, inferse varie ferite da taglio al collo con un coltello a serramanico alla moglie dormiente indi la uccise con un colpo di pistola alla fronte. Dopo il delitto si uccise con la pistola nella stessa camera accanto al suo letto, colpendosi alla fronte. Movente: indigenza.

Figg. 56 a e b (w). Suicidio con due pistole, scaricate contemporaneamente l'una contro la regione temporale sinistra, l'altra contro quella destra. In ognuna delle dette regioni un foro di entrata e uno di uscita



Fig. 56 a



Fig. 56 b

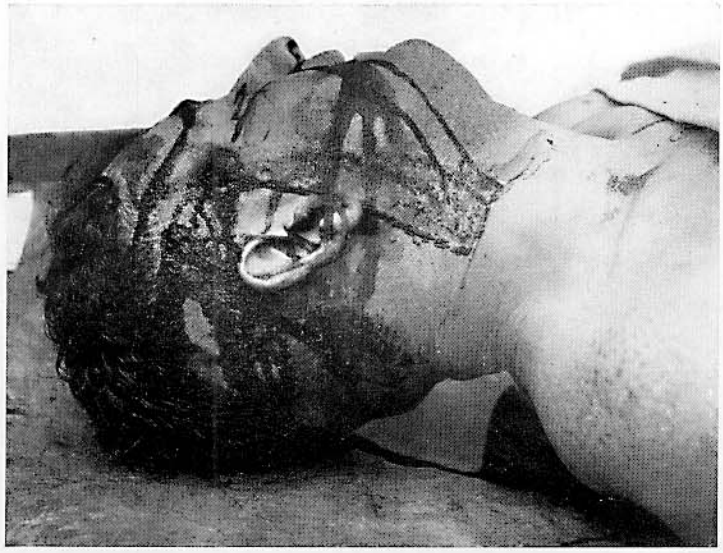

Fig. 57 a

Figg. 57 a e b (W). Sparo simultaneo con due pistole contro le regioni temporale destra e sinistra rispettivamente. Il suicida si procurò due ferite penetranti da proiettile

Figg. 58 a e b (P). Omicidio mediante colpo di pistola con arma militare

a Foro di uscita; *b* Foro di entrata

Figg. 59 a e b (P). Suicidio mediante colpo di pistola 08 9 mm. in regione temporale destra, per timore della pena da subire avendo commesso un delitto sessuale. a) Foro di entrata di colpo a distanza ravvicinatissima, b) Foro di uscita

Fig. 57 b

Fig. 58 a

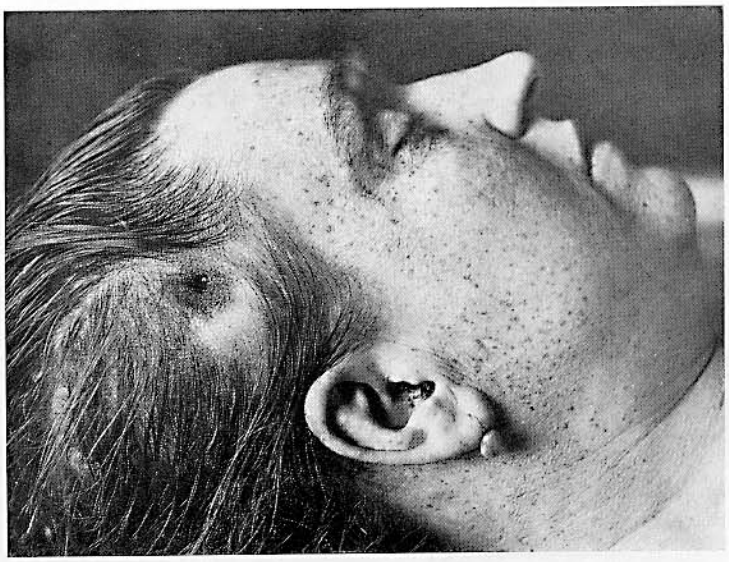

Fig. 58 b

Fig. 59 a

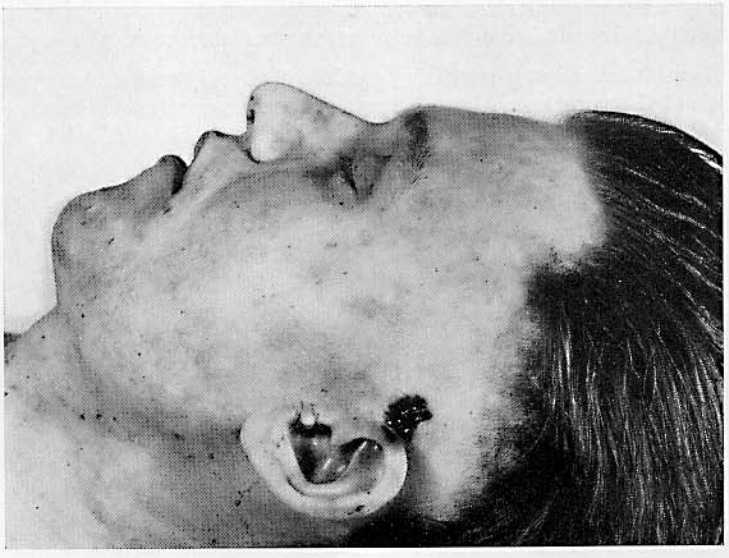

Fig. 59 b



Fig. 60 a

Figg. 60a-b-c-d (w). Suicidio mediante colpo di arma da fuoco

Colpo penetrante al capo, sparato con arma (pistola automatica americana P38) quasi appoggiata alla cute. Particolare tatuaggio. Arma nella mano del suicida. Tatuaggio e ferite cutanee da slittamento alla mano sinistra.
La vittima fu rinvenuta nella sua abitazione nella posizione mostrata dalle figure. Già in atto rigidità cadaverica e macchie ipostatiche. Ad ambedue le mani in prossimità del pollice e dell'indice depositi della deflagrazione. Intorno ai fori raggiati di entrata un largo anello, nettamente rilevato, di tatuaggio. Il foro di entrata determinò una netta ferita da scoppio con bordi laciniati e netto anello di contusione. Sangue sull'arma. Quest'ultima, data la rigidità cadaverica, poté venire allontanata dalla mano destra solo a viva forza. Foro di uscita all'orecchio sinistro (condotto uditivo). Su ambedue le mani spruzzi di sangue poiché l'arma all'atto della detonazione era stata tenuta con ambedue le mani applicata alla tempia destra. Nella parete destra del soggiorno, a 3 m dal pavimento e ad 1 m dalla finestra, un piccolo foro (urto del proiettile). Il proiettile era poi rimbalzato attraverso l'intera camera verso la parete opposta fino al sofà dove fu rinvenuto. Bossolo ancora nell'estrattore. La vittima, con le spalle alla finestra, la pistola nella mano destra, la mano sinistra tenente fissa la canna, fece partire il colpo per cui il bossolo non fu espulso e lo striscio dell'estrattore causò le due profonde lacerazioni parallele distanti tra loro circa 0,5 cm all'altezza della plica tra pollice e indice.

Il suicida era un insegnante di lingue, celibe, di 62 anni, senza eccessive pretese, viveva una vita tranquilla fruendo del sussidio di disoccupazione. Alcune lettere trovate fecero apprendere che viveva in rapporti assai intimi con una fanciulla e fu indotto al suicidio poiché ella lo aveva lasciato. Calmissimo, di indole poco socievole; probabilmente cardiopatico.



Fig. 60 b

Fig. 60 c

Fig. 60 d

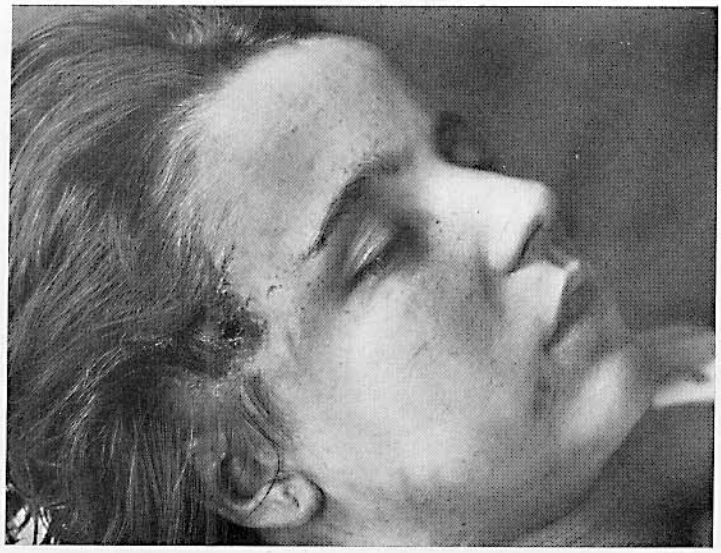

Fig. 61 (P). Dubbio suicidio mediante colpo di pistola

Cfr. sull'argomento il lavoro di H. Aschbauer [75] sulla diagnosi differenziale tra omicidio e suicidio mediante colpo di arma da fuoco.

Fig. 62 (P). Suicidio mediante colpo di pistola

Stampo dell'estrattore (revolver a rotazione)

Fig. 63 (P). Colpo di pistola. Omicidio o suicidio? Colpo esploso a distanza assai ravvicinata

Netto stampo dell'estrattore.

Fig. 61

Fig. 62

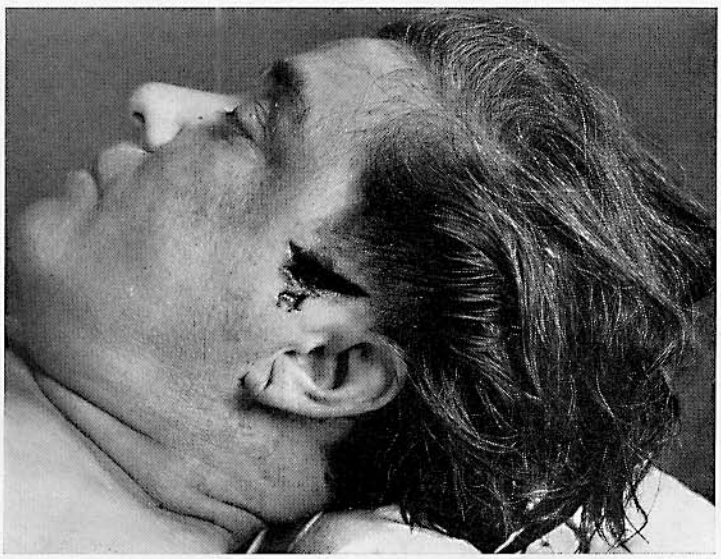

Fig. 63

Figg. 64a-b-c (P). Ferita da slittamento

(Dalla raccolta del Prof. Dr. SCHRADER)



Fig. 64 a

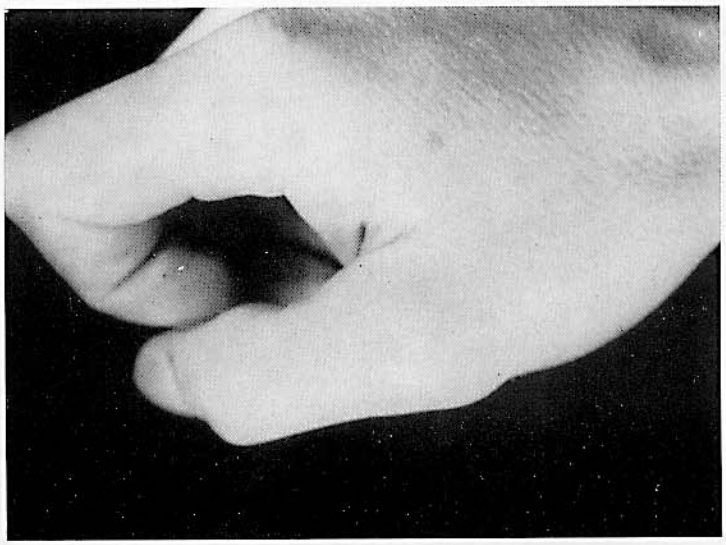

Fig. 64 b

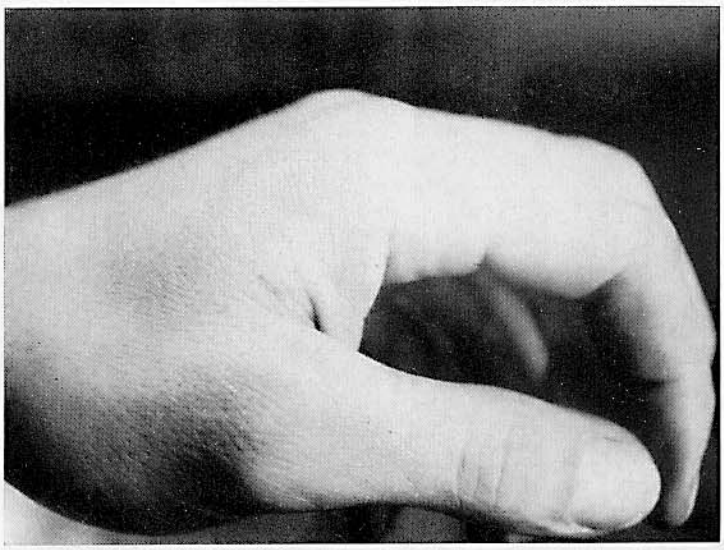

Fig. 64 c

Figg. 65 a e b (P). Suicidio mediante colpo di pistola. Frattura della volta orbitaria. Ematoma palpebrale. Uomo di 57 anni

a Foro di entrata; *b* Foro di uscita

Fig. 66 (P). Suicidio mediante colpo di pistola a distanza ravvicinatissima

Sul problema dell'aspetto della ferita da scoppio cfr. le figg. 5, a pag. 508 e 8 a pag. 510

Fig. 65 a

Fig. 65 b

Fig. 66

Figg. 67 a e b (P). Suicidio mediante colpo di pistola alla tempia sinistra

a Foro di entrata; *b* Foro di uscita

Fig. 68 (P). Suicidio mediante colpo di pistola calibro 6,35 mm esploso a distanza ravvicinatissima. Donna di 24 anni

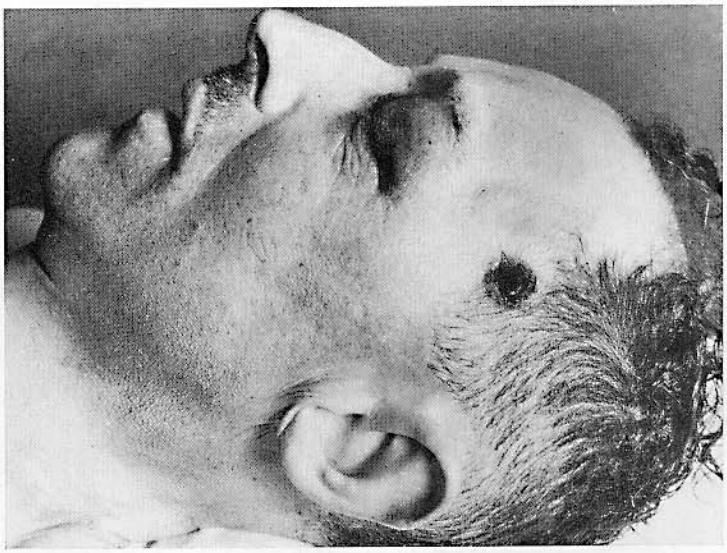

Fig. 67 a

Fig. 67 b

Fig. 68

Fig. 69 a

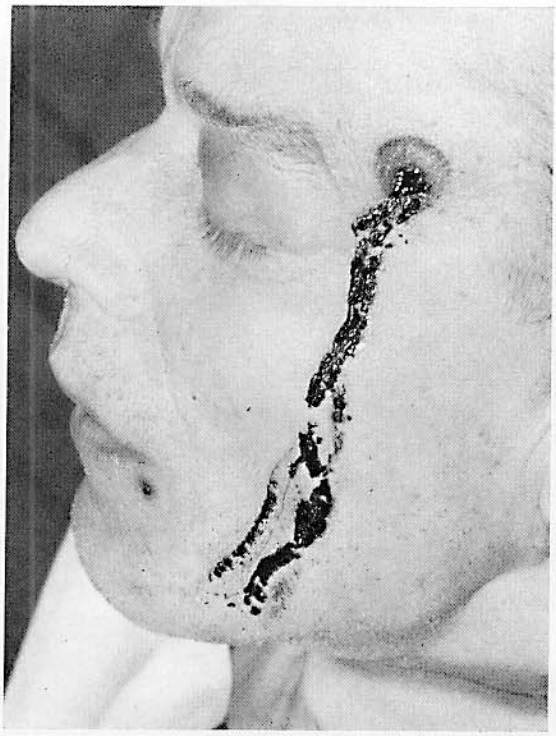

Fig. 69 b

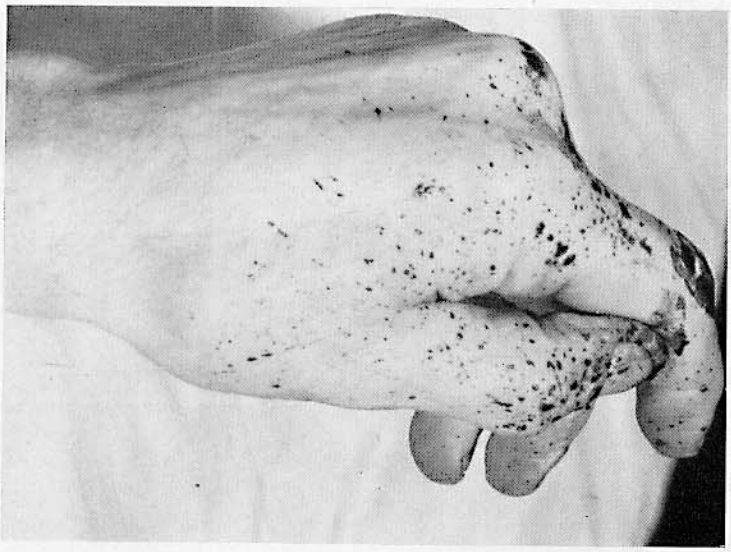

Fig. 69 a e b (w). Suicidio combinato mediante impiccamento e colpo di arma da fuoco

Tipico solco da corda con cresta intermedia sanguigna. Foro di entrata con tipico alone di tatuaggio e deflusso di sangue. Sangue spruzzato sulla mano sinistra in cui era stata posta la pistola.

Morte per impiccamento atipico con punto di sospensione alquanto a destra dalla linea mediana alla nuca con un cappio rigido passato due volte attorno al collo. Colpo con ritenzione di proiettile in regione temporale sinistra, sparato con pistola di piccolo calibro; il proiettile, penetrato nella cavità cranica si risolse in schegge urtando contro l'osso per cui parte di queste penetrarono nell'encefalo. La ferita causata dal proiettile non era assolutamente mortale. Il foro di entrata nella regione parietale sinistra indicava che il suicida era mancino, come fu poi confermato.

La vittima (di 57 anni) fu rinvenuta cadavere dalla moglie nella propria abitazione durante il pomeriggio. Causa del suicidio: depressione conseguente a malattia e disoccupazione.

Il cadavere pendeva alla testata del letto. L'impiccamento ebbe luogo in posizione notevolmente appoggiata. La vittima giaceva con la parte inferiore del corpo sul pavimento. Il capo pendeva ad un cappio alto circa mezzo metro. Il corpo era ruotato sulla coscia verso sinistra, col capo e il viso rivolti verso il pavimento. Il braccio sinistro poggiava sotto il corpo. Immediatamente accanto alla mano sinistra giaceva una pistola scarica con ún bossolo in canna e tracce di sangue sulla bocca dell'arma (revolver di piccolo calibro, circa 6 mm). In camera fu trovato un romanzo poliziesco forato da un proiettile; il foro di entrata presentava un netto tatuaggio. Manifestamente il suicida aveva sparato attraverso il libro per provare la pistola. Vi era anche una scatola di munizioni. Anche alla mano sinistra erano presenti netti spruzzi di sangue. Allorquando fece partire il colpo, la vittima stava col tronco eretto (v. deflusso del sangue).

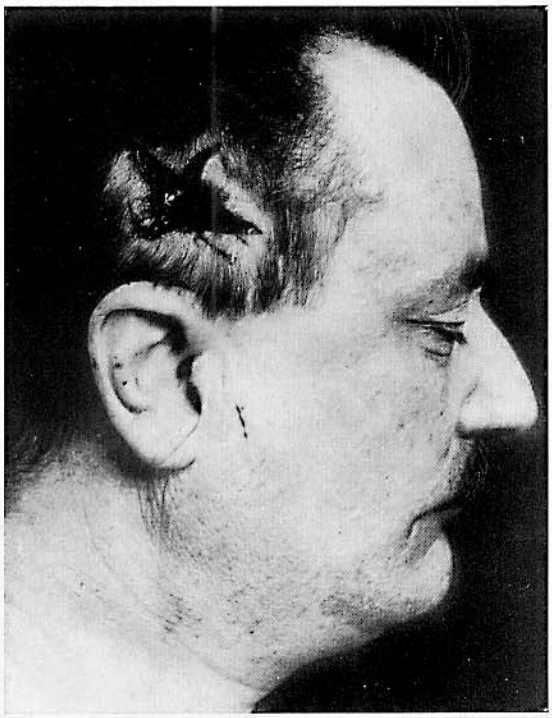

Fig. 70 a

Fig. 70 b

Fig. 71

Figg. 70a e b (P). Suicidio mediante pistola appoggiata alla cute
Si rilevi che anche il foro di uscita può essere stellato (b).

Fig. 71 (P). Suicidio mediante colpo di pistola

Fig. 72

Fig. 72 (P). Omicidio in persona dell'amante con colpo di pistola (sparata da distanza ultraravvicinata). Munizioni caricate con polvere nera. Suicidio del colpevole

Fig. 73 (P). Omicidio a colpo di revolver, Calibro 7,56 mm. Colpo esploso a distanza ultraravvicinata

Essiccazione al mento inspiegata; manifestamente causata da caduta in fase agonica. Tipica forma della ferita da scoppio.

Fig. 74 (P). Colpo di revolver alla tempia sinistra

Foro di entrata da scoppio. Aspetto atipico della ferita da scoppio, probabilmente in rapporto alla obliquità del colpo. Suicidio di un alienato.

Fig. 73

Fig. 75 (W). Suicidio mediante colpo di arma da fuoco

Particolari le circostanze del suicidio. La donna era destrimane, tuttavia il foro di entrata ha sede in regione temporale sinistra manifestamente poiché ella seduta allo scrittoio di fronte ad uno specchio temeva che sparandosi alla tempia destra, il proiettile potesse sfuggire dalla finestra e colpire casualmente qualcuno. Durante il suicidio il marito, non presentendo nulla, si trovava nella camera accanto.

Fig. 76 (W). Tipico suicidio mediante colpo di pistola automatica alla tempia destra. Arma accanto al suicida, sotto la sua mano

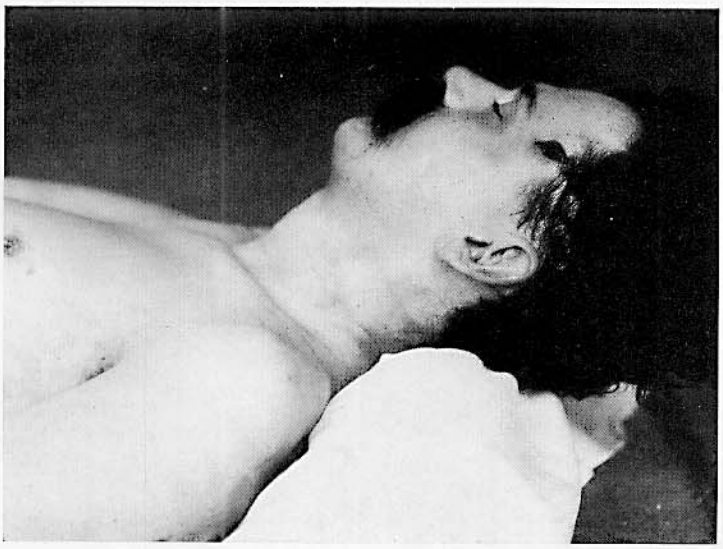

Fig. 74

Fig. 75

Fig. 76

Fig. 77

Fig. 78

Fig. 77 (w). Suicidio mediante colpo di pistola per tema di condanna per spionaggio

Parabellum di servizio nella mano destra. Lievi spruzzi di sangue sulla mano destra. Lacerazione della metà sinistra dei calzoni, verosimilmente causata dalla infissione in essi del parabellum all'atto della caduta. Correlativamente è da ammettere anche un cambiamento di posizione dopo la caduta.

Fig. 78 (w). Suicidio mediante colpo di pistola alla tempia destra

Il suicida afferrava la pistola colla mano destra. Non è possibile stabilire se il colpo venne esplose in piedi o in decubito supino.

Figg. 79a-b-c-d (w). Ferita penetrante al capo da arma da fuoco (impiegata presso un medico)

Notevole effetto esplosivo al cranio con deiscenza della sutura sagittale. Colpo esploso a distanza ravvicinatissima. Foro di uscita tipicamente a tre raggi. Alla guancia destra, assai al di sotto del foro di entrata lesione a stampo della cute, da scatto brusco dell'arma(?) Proiettile nel soffitto della camera. Schegge ossee sulla coperta. Il caso era interessante in quanto già la prima domestica del medico si era uccisa allo stesso modo e nello stesso punto dell'abitazione.

Fig. 79 a



Fig. 79 b

Fig. 79 c

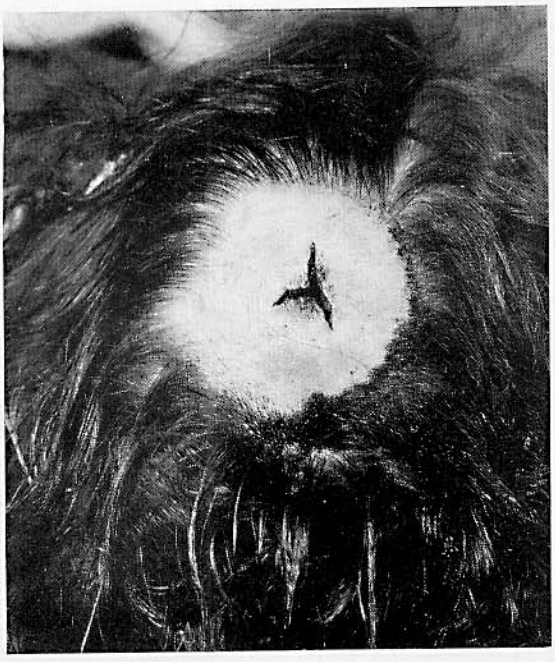

Fig. 79 d

Fig. 80

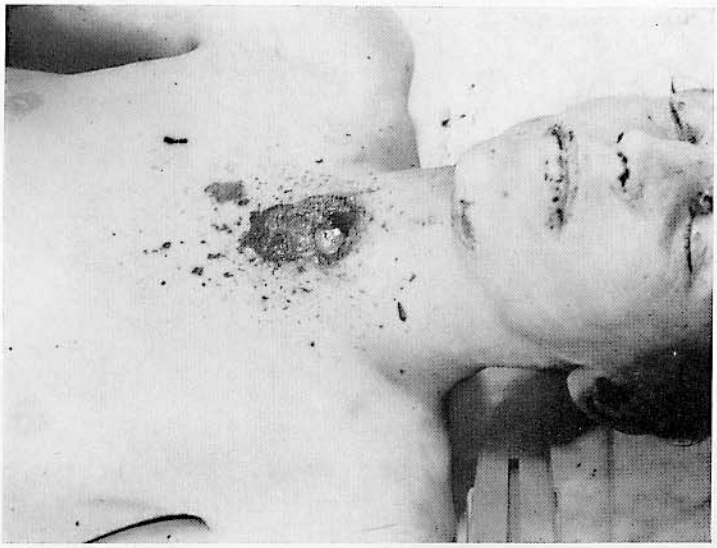

Fig. 81

Fig. 80 (W). Colpo esploso a distanza relativamente ravvicinata nella regione frontale sinistra

Duplice omicidio effettuato da uno scassinatore. Nettissimo il tatuaggio al viso. Da qui tragitto del proiettile attraverso la metà destra del cranio. Sotto il cuoio capelluto al di sopra del dotto uditivo esterno destro un frammento di piombo del proiettile. Squama temporale spappolata. Dura madre lacerata. Lobo temporale superficialmente spappolato. Da questo punto si diparte un altro tragitto sanguinante attraversante il lobo occipitale. Al termine un frammento di proiettile. Quest'ultimo si era manifestamente risolto in schegge.
Vedi:
1. HEINDL: «Polizei und Verbrechen» 1926, fig. a pag. 62;
2. LIEBERMANN V. SONNENBERG e TRETTIN. Kriminalfälle 1934 («Um nichts»), pag. 104.

Fig. 81 (P). Sparo per scherzo. Colpo esploso da distanza relativamente ravvicinata

Figg. 82a-b-c (P) e (W). Tre casi istruttivi

Caduta del suicida sul pavimento dopo il colpo, di regola in tal caso senza arma in mano. Essa viene rinvenuta accanto o in vicinanza del cadavere. Nella fig. *b* l'arma fu posta nella mano dell'ucciso per dissimulare il delitto.

Fig. 82c. Segretaria. Suicidio. Tipico calpo al cuore. Tatuaggio sul vestito estivo attraverso il quale fu esploso il colpo. Arma accanto al cadavere.

Fig. 82 a

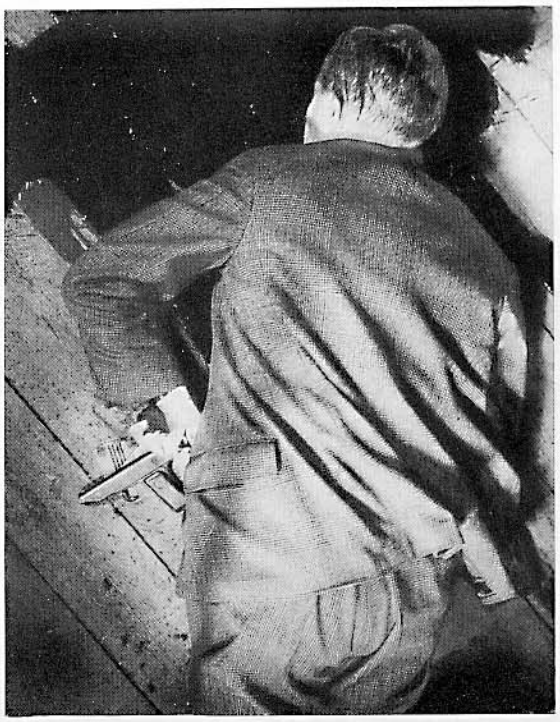

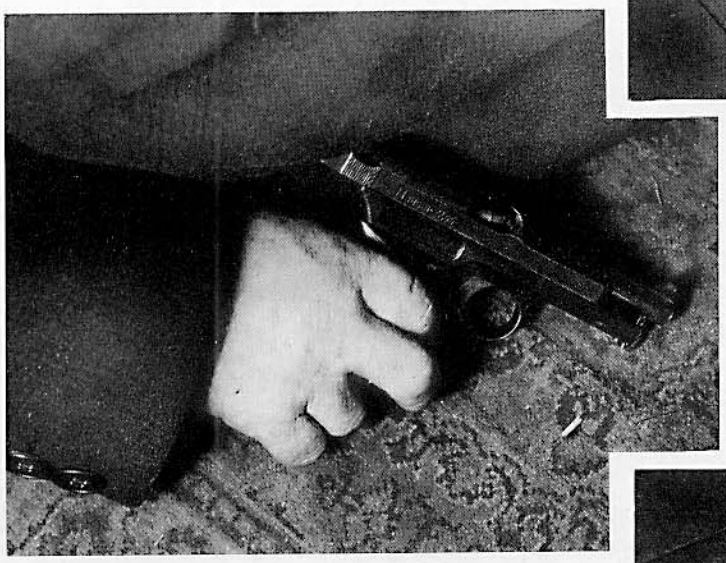

Fig. 82 b

Fig. 82 c



Fig. 83

Fig. 83 (w). Suicidio mediante pistola Browning. Colpo esploso da distanza relativamente ravvicinata

Il soggetto uccise con la pistola il proprio figlio e poi si suicidò in cucina. Particolare posizione del cadavere. Arma stretta nella mano. Netto tatuaggio intorno al foro di entrata alla tempia destra; spruzzi di sangue su ambedue le mani, manifestamente determinatisi secondariamente per deflusso di sangue dal foro di entrata.

Figg. 84a-b-c (w). Suicidio mediante colpo al capo con pistola Walther, calibro 7,65, modello in dotazione della polizia

Foro di entrata alla tempia con scarsissimo tatuaggio e netto stampo. Sotto il foro, tra cute e fascia muscolare nel muscolo temporale una estesa cavità tatuata, più ampia nel muscolo che sotto la cute, con accumuli massivi di polvere, spiccatissima affumicatura del foro di entrata alla superficie esterna e altrettanto tipicamente della dura madre sottostante. Tragitto obliquo del proiettile nell'encefalo. Foro di uscita tipico, senza caratteristiche particolari. Spiccata esplosione della intera volta cranica con spappolamento di ambedue le volte orbitarie e del tetto della cassa del timpano a sinistra. Il proiettile urtò poi contro la parete della camera rimbalzando a terra. Arma tenuta in maniera particolare con ambedue le mani. Il colpo fu esploso mentre l'arma veniva tenuta con la mano destra, il grilletto manovrato probabilmente dal pollice destro e la bocca dell'arma stessa veniva premuta con la mano sinistra contro la cute. Dopo il colpo, ambedue le mani caddero tenendo stretta l'arma e si irrigidirono nella posizione di sparo. Assenza di ferite alle mani e così pure assenza di tatuaggio. Notevolissima inspirazione di sangue. Emorragia dal naso e dalla bocca.

La figura *c* è dimostrativa in quanto insegna che a volte la ferita da scoppio può mancare anche se il colpo è stato esploso a distanza ultraravvicinata. L'importanza dell'autopsia in questi casi è manifesta, anche se nel presente caso la situazione del rinvenimento non crea alcuna difficoltà di interpretazione.

Fig. 84 a

Fig. 84 b

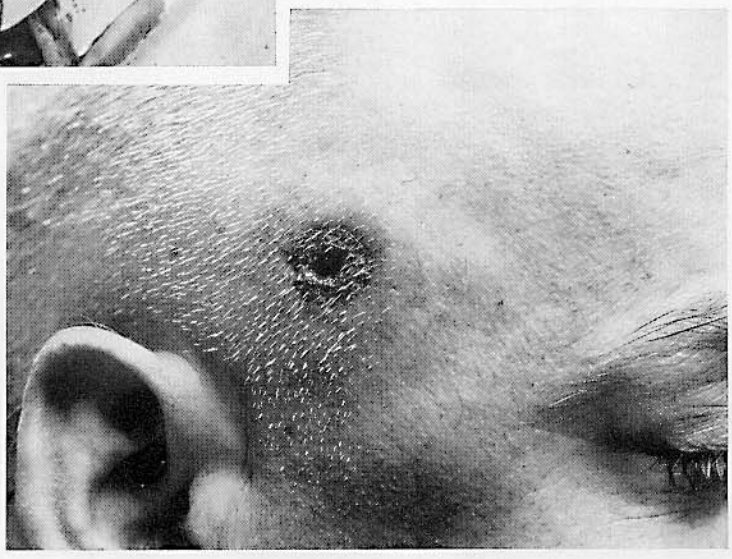

Fig. 84 c

Fig. 85 a

Fig. 85 b

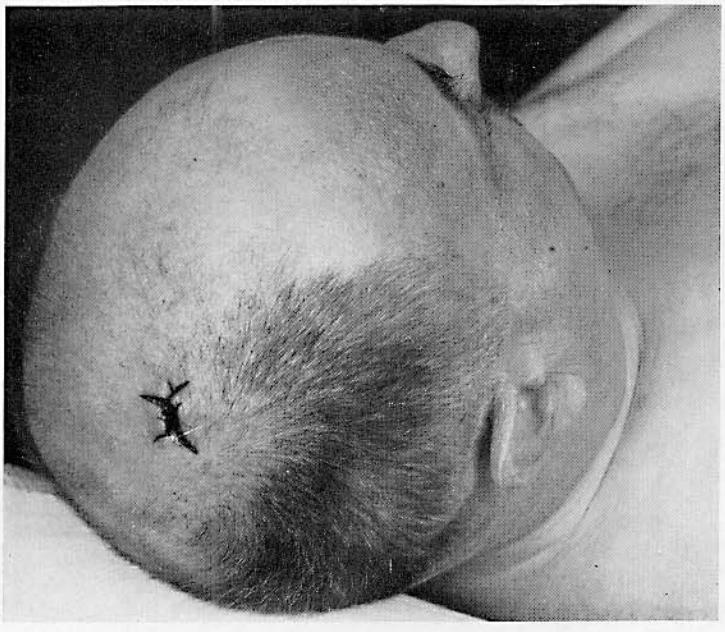

Fig. 86

Fig. 87 a

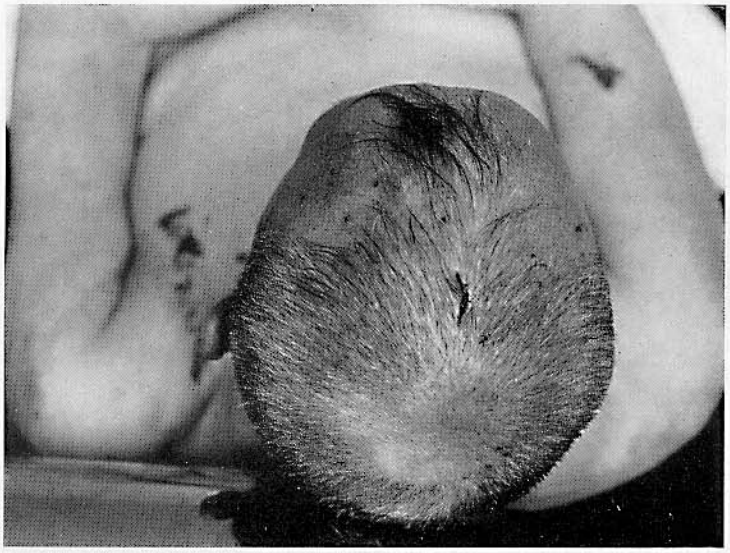

Fig. 87 b

Figg. 85a e b (W). Suicidio mediante colpo di arma da fuoco in bocca (con pistola 08)

Evidentemente il colpo fu esploso davanti allo specchio. Posizione del cadavere particolarmente fissata. Il suicida aveva l'arma in mano.

Fig. 86 (P). Suicidio mediante colpo di pistola esploso in bocca. Tipico foro di uscita

Figg. 87a e b (W). Colpo di pistola in bocca. Omicidio o suicidio. Errata interpretazione del reperto quale ferita da punta

Escoriazioni cutanee in varie parti del corpo. Emorragia solo al di sotto del dorso della mano sinistra. Bordi del foro di uscita netti. Sul parietale destro e sinistro essiccazioni cutanee superficiali grosse quanto capocchie di spilli con scarsa emorragia. Essiccazione della cute toracica (non rilevante). Foro nel palato duro senza notevole annerimento dei bordi. Nel foro alcune larve. Il foro, attraversò il palato duro centralmente e poi si portò con direzione obliqua verso l'alto tra gli emisferi cerebrali, anteriormente alla sella turcica fino al foro di uscita parietale. Aspirazione di sangue.
L'arma non fu reperita; evidentemente venne rubata. Il cadavere giaceva lungo il bordo di una strada.



Fig. 88 (w). Suicidio mediante colpo di revolver a rotazione

Colpo esploso attraverso i vestiti contro l'emitorace sinistro. Netto tatuaggio. Simulazione di un infortunio durante la pulizia dell'arma.

Fig. 89 (w). Suicidio mediante colpo di arma da fuoco al torace

La vittima fu rinvenuta cadavere in una automobile. Colpo attraverso i vestiti, compreso il soprabito. Su quest'ultimo netto alone di tatuaggio. Il proiettile attraversò anche la tela dell'automobile.

Figg. 90a e b (P). Suicidio mediante cinque colpi di arma da fuoco al cuore

Uomo di 26 anni. 4 colpi di pistola Walther, calibro 7,65 mm, 1 di pistola Walther, calibro 6,35 mm 4 ferite penetranti nel torace e 1 con ritenzione di proiettile nella colonna vertebrale. Fori di uscita in regione dorsale sinistra.

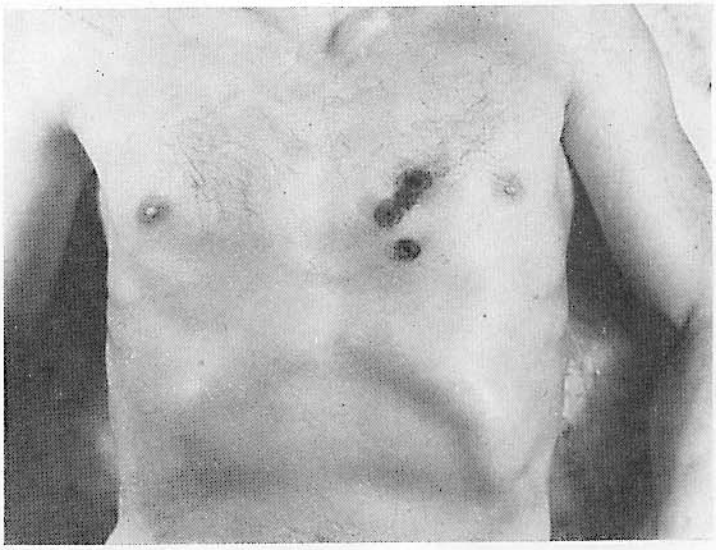

Fig. 90 a

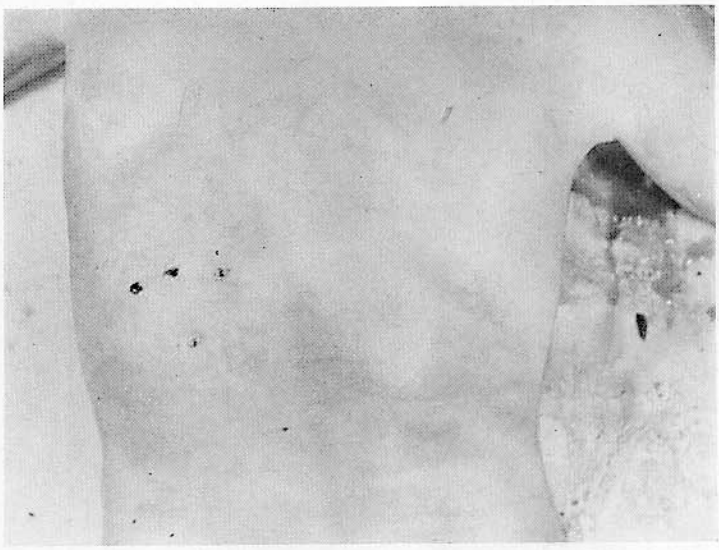

Fig. 90 b

Fig. 91 (W). Dopo uxoricidio del consorte, suicidio mediante sei colpi di arma da fuoco nella regione precordiale

Notevole tatuaggio della camicetta, attraverso la quale vennero esplosi i colpi. Ricostruzione dopo l'autopsia. Movente: dissidi coniugali.

Fig. 92 a

Fig. 92 b

Figg. 92a-b-c (W). Suicidio mediante colpo di arma da fuoco al cuore, con simulazione di un omicidio a scopo di rapina, anche per frodare l'Assicurazione

La Browning giaceva a 2 m circa dal cadavere. La giacca del pigiama mostrava uno strappo. Nella mano destra del suicida vi era una mazza ferrata e una cravatta strappata posteriormente. La camera si trovava in uno stato tale da far pensare che ivi si fosse svolta una lotta. Sul cornicione della finestra graffi da cui era deducibile che qualcuno fosse entrato nell'abitazione attraverso la finestra e riuscito per la stessa via. Nel giardino sottostante la finestra impronte di passi. Sull'anca del cadavere una vasta chiazza ecchimotica. Frattura dell'allucè destro. Queste lesioni erani state verosimilmente causate da caduta.

Figg. 93a e b (P). Revolverata e bruciature dei vestiti

Fig. 92c

Fig. 93a

Fig. 93b

Fig. 94 a

Fig. 94 b

Figg. 94a e b (w). Suicidio o omicidio consensuale. Colpo di revolver al cuore

Dal revolver erano stati esplosi tre colpi. Un proiettile aveva colpito il cuore. Arma nella mano sinistra. Donna di 48 anni.

Fig. 95

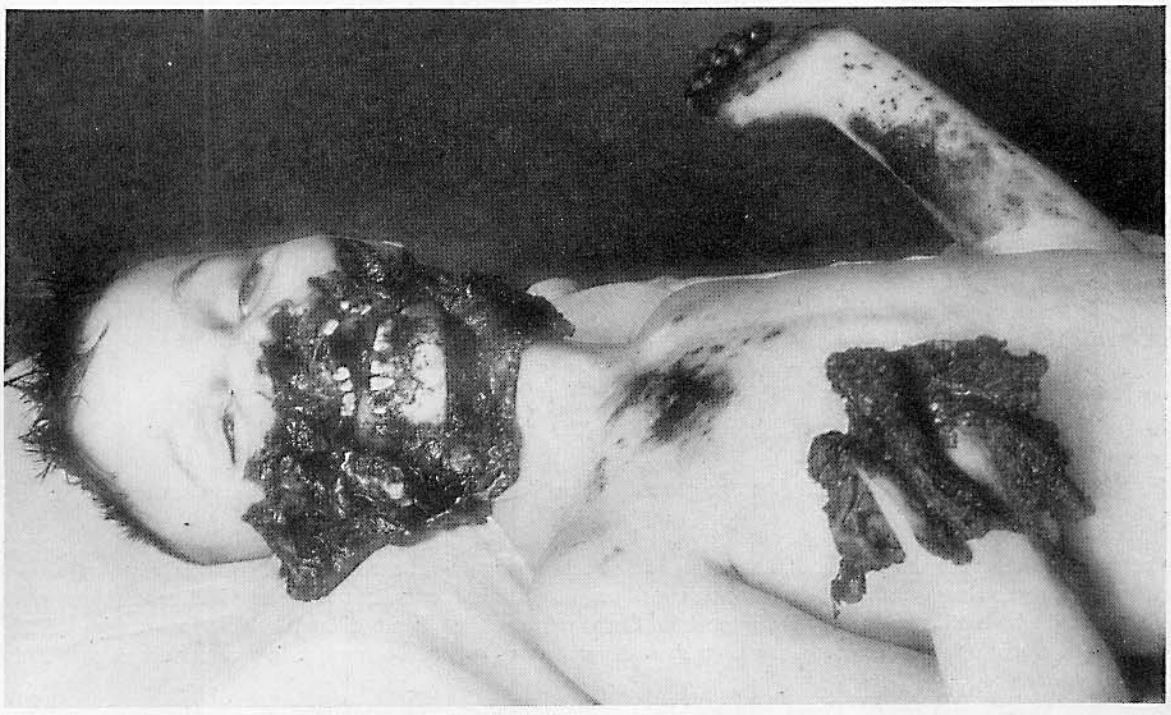

Fig. 96

Fig. 95 (W). Omicidio consensuale mediante colpo di arma da fuoco

Dopo aver commesso l'uxoricidio l'omicida non ebbe il coraggio di darsi la morte. Simulò quindi il suicidio della moglie ponendo la pistola nella mano destra del cadavere.

Fig. 96 (P). Lesioni da esplosione

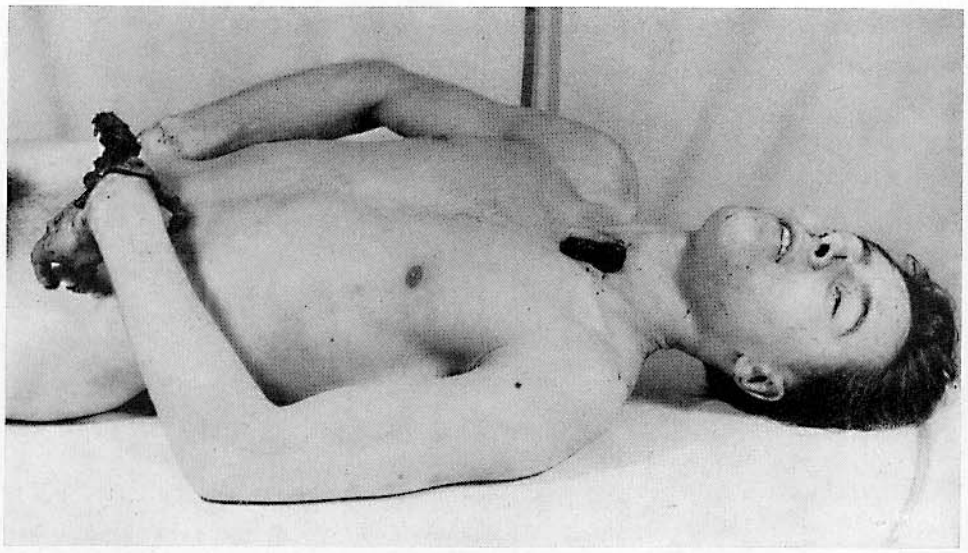

Fig. 97 a

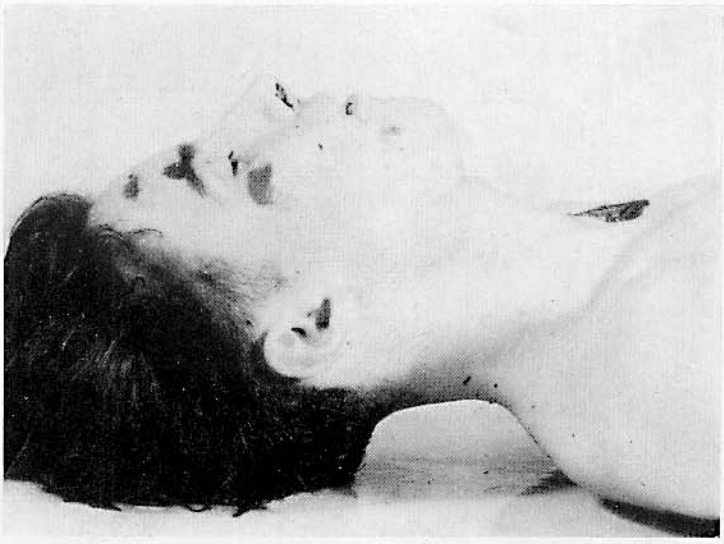

Fig. 97 b

Figg. 97a-b-c-d (P). Lesioni mortali di un ragazzo di 19 anni da eplosione mentre preparava sostanze esplodenti (cfr. A. BRÜNING [70])

Lacerazione della mano sinistra (fig. d). Lacerazioni e distacchi epidermici della mani destra. Essiccazioni ed escoriazioni cutanee alla mano destra e al viso. Ferita profonda nella regione cervicale omonima. Lacerazioni dei muscoli cervicali di sinistra e del lobo tiroideo sinistro. Embolia gassosa. Corpo estraneo (frammento di latta) nella regione cervicale sinistra (fig. c). Causa mortis: embolia gassosa da lacerazione dei grossi vasi del collo causata dalla penetrazione di un pezzo di latta nel collo.

Figg. 98a e b (P). Ferite da schegge di bomba

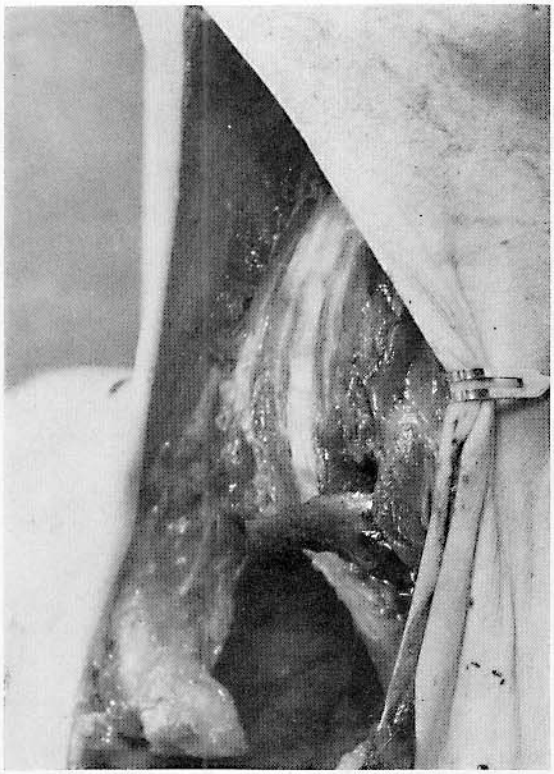

Fig. 97 c

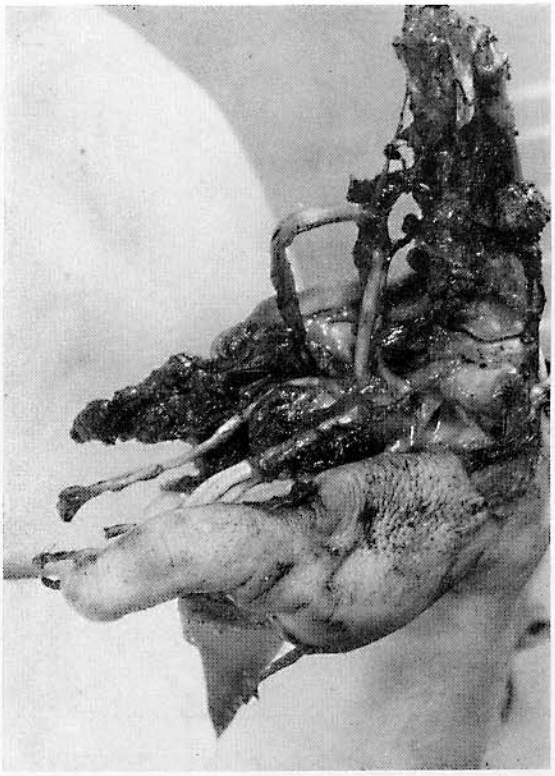

Fig. 97 d

Fig. 98 a

Fig. 98 b

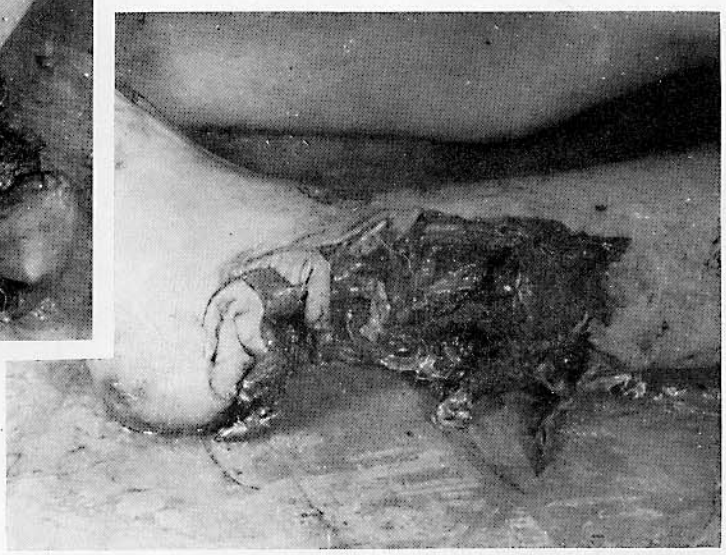

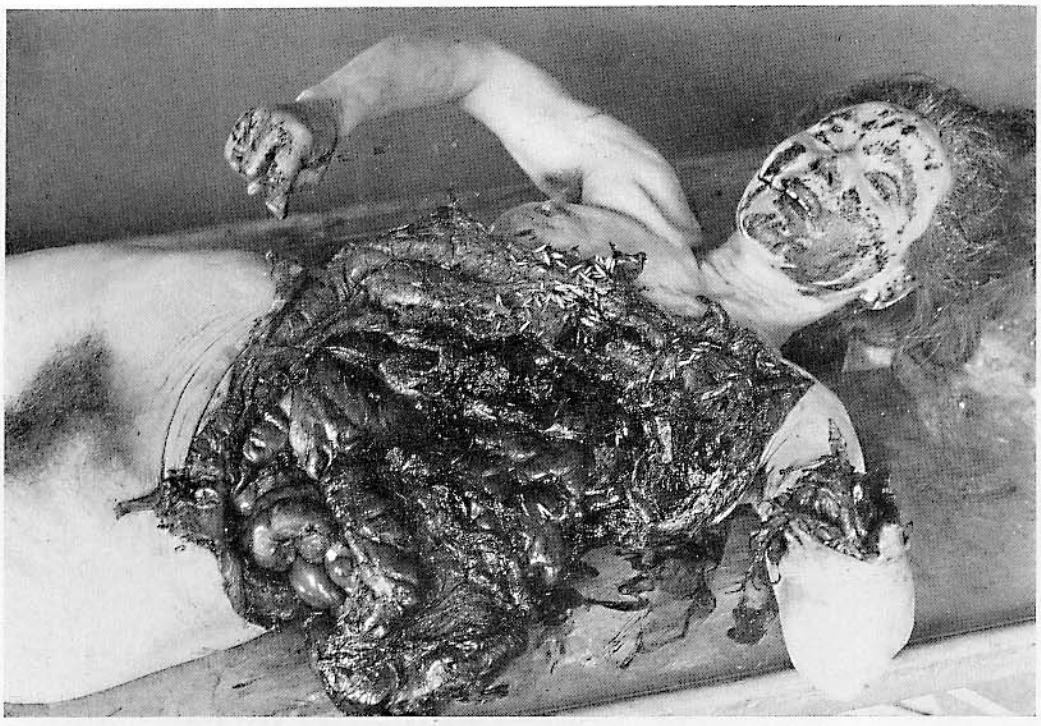

Fig. 99

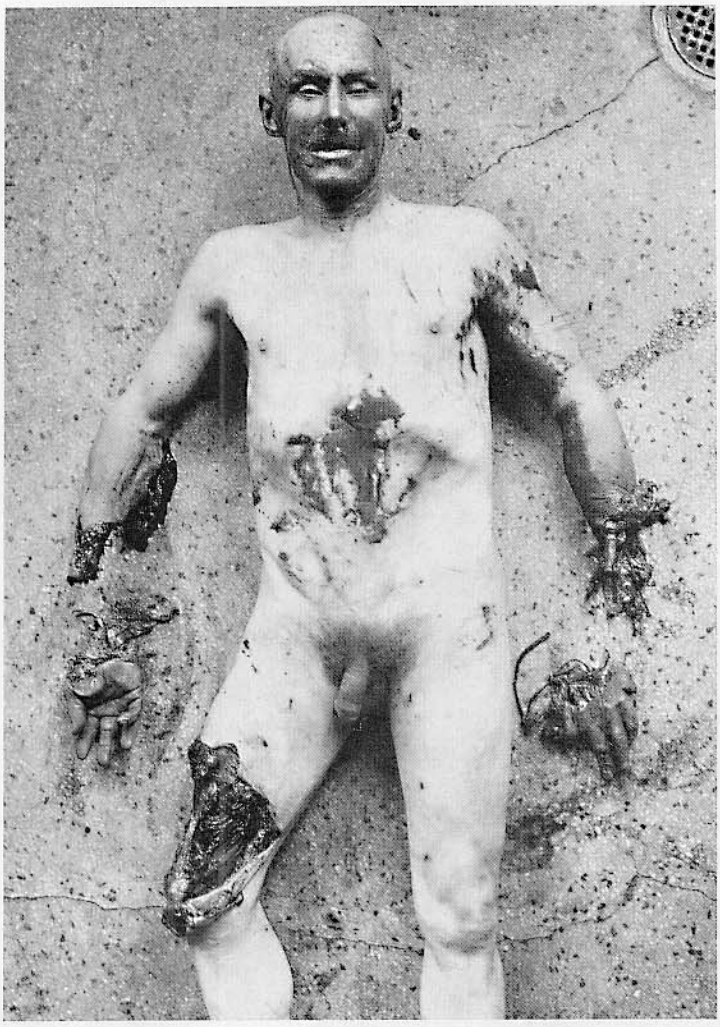

Fig. 100

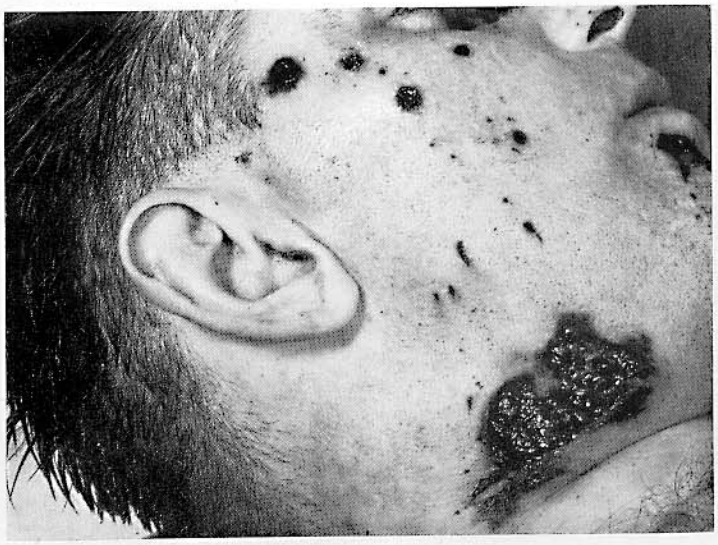

Fig. 101

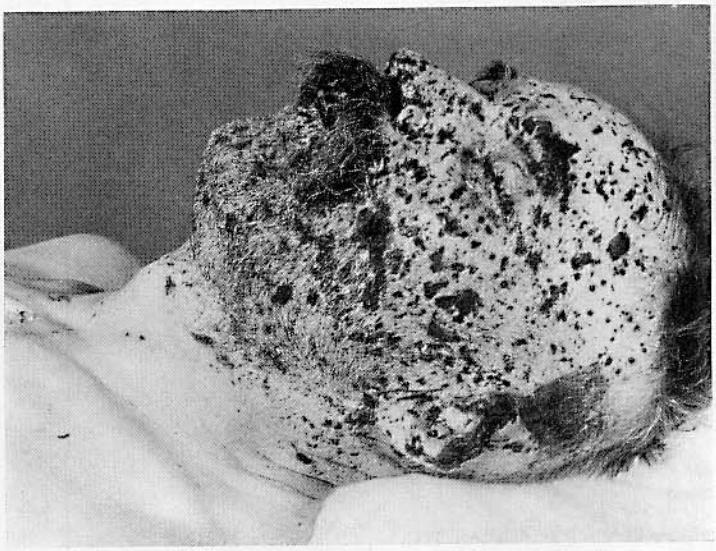

Fig. 102

Fig. 99 (P). Ferita da esplosione (di fulminato di mercurio?)

Fig. 100 (P). Lesioni da esplosione di frammenti metallici durante la preparazione di munizioni

Fig. 101 (P). Lesioni mortali riportate da un uomo di 30 anni in seguito a esplosione durante il lancio di una bomba a mano

Numerose escoriazioni cutanee e sezioni superficiali dei tessuti alla guancia destra, alla scapola destra nonché al braccio e avambraccio destri. Frattura comminuta delle ossa nasali con apertura del seno mascellare destro. Lacerazione della palpebra inferiore. Apertura del bulbo oculare sinistro senza perdita di sostanza dello scheletro dell'orbita. Profonda perdita di sostanza al di sotto dello zigomatico sinistro con formazione in situ di una tasca voluminosa. Lacerazione cutanea irregolare, vasta quanto il palmo di una piccolo mano, nella regione cervicale destra con tragitto da schegge attraverso i muscoli del collo in direzione della laringe all'altezza delle corde vocali. Alla stessa altezza una scheggia metallica nell'esofago e una in seno ai muscoli del collo al di sopra del bordo superiore del lobo tiroideo destro. Profonda perdita di sostanza al centro della clavicola destra con tragitto da schegge retrosternale fino al centro della clavicola sinistra senza fratture ossee dimostrabili. Radiologicamente, nell'ambito della laringe, numerose altre schegge metalliche, irregolarmente disposte, di grossezza fino a quella di un fagiuolo. Il genere delle lesioni descritte faceva ritenere essersi trattato di una esplosione «a ventaglio»; la sede di esse faceva dedurre che la vittima all'atto dell'esplosione si fosse trovato in atteggiamento di lieve flessione. Vedi sull'argomento L. Horváth [76], Lesioni causate dall'esplosione di bombe a mano.

Fig. 102 (P). Lesione da esplosione

Causa mortis: rottura della milza e lacerazioni intestinali multiple, emorragia interna e esterna (braccio sinistro staccato).

Fig. 103 a



Fig. 103 b

Figg. 103 a-b-c (w). Suicidio non comune mediante esplosione di dinamite

Poco dopo le 24 il boato di una esplosione che fece tremare i vetri delle finestre e destò i vicini.
Accanto ad un albero un cratere di esplosione profondo mezzo metro. Esplosivo: gelatina di ammoniaca, 4 kg. Fu scavato un foro di mina, evidentemente per rinforzare l'effetto esplosivo.
Tra i rami dell'albero una gamba; a 200 m dall'albero, sul terreno, l'altra gamba nonché parti di cadavere della grossezza di un pugno, residui di un corpo completamente dilaniato; a distanza di altri 100 m la mano destra.
Accanto alla buca dell'esplosione, brandelli insanguinati di un vestito da uomo nonché una valigetta contenente documenti di affari e un taccuino con nomi (ingegnere minerario di 55 anni) nonché una lettera di addio.

Movente del suicidio: la vittima era disoccupata e aveva difficoltà finanziarie.

Fig. 103 c



Fig. 103 d

Fig. 104

Fig. 104 (W). Suicidio di un minatore di 19 anni mediante esplosione in bocca di una cartuccia detonante per dinamite

Figg. 105a e b (P). Suicidio combinato mediante un'arma da mattatoio e impiccamento

Cfr. sull'argomento Omicidio e suicidio mediante arnesi da mattatoio di T. GERKE [77].

Inoltre:

E. FRITZ, Arch. f. Kriminol. 111, 4 (1942)
S. SCHÖNBERG, Dtsch. Ztschr. Ger.-Med. *12*, 213 (1928)
T. GERKE, Arch. f. Kriminol. 111, 19 (1942)

Altri lavori sull'argomento furono scritti da KRULL, SCHOLLMEYER e DISSE, TASCHEN e KÜHN, REITBERGER, RIEMANN, OBERSTEG e HEGGELIN, OTTO, NIEDENTHAL e altri.

Fig. 105 a



Fig. 105 b



12 Maltrattamento, incuria e lesioni da mancata assistenza, inanizione, infanticidio, aborto

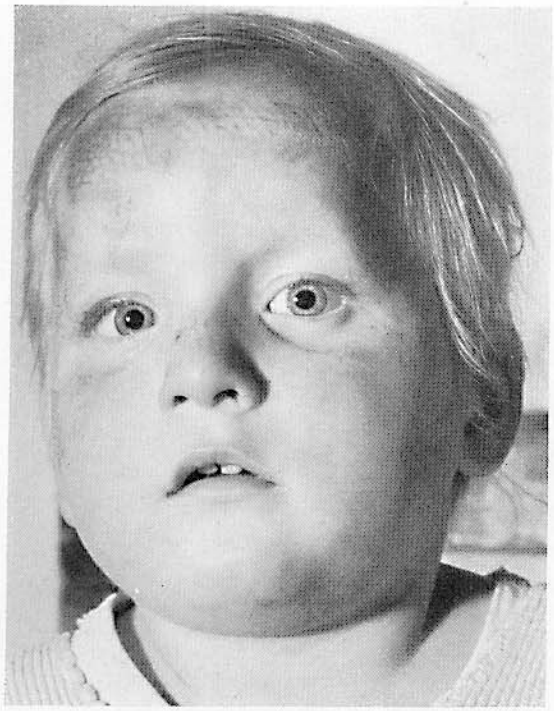

Fig. 1 a

Figg. 1 a e b (w). Bambino di 4 anni percosso con una pantofola; impronta della suola di gomma

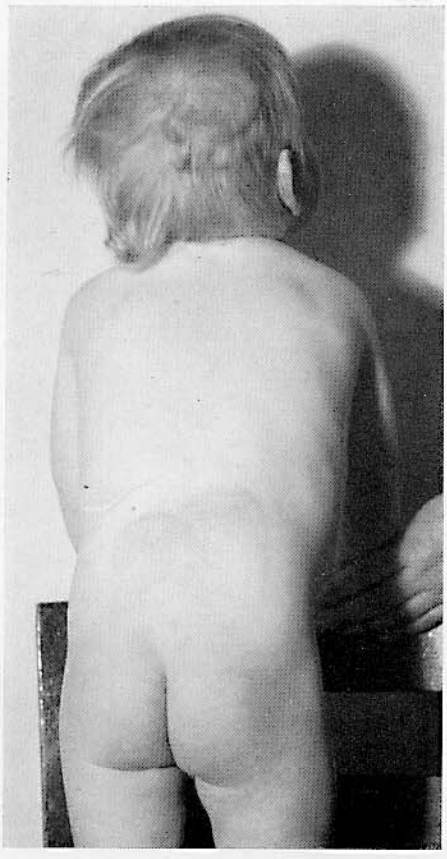

Fig. 1 b

Fig. 2 (w). Bastonatura (con una canna da bambù)

Tracce di strozzamento al collo. Le lesioni alle braccia sono evidentemente da difesa. Nettamente visibile in più punti il doppio contorno dei colpi (cfr. K. WALCHER [58]).

Fig. 2

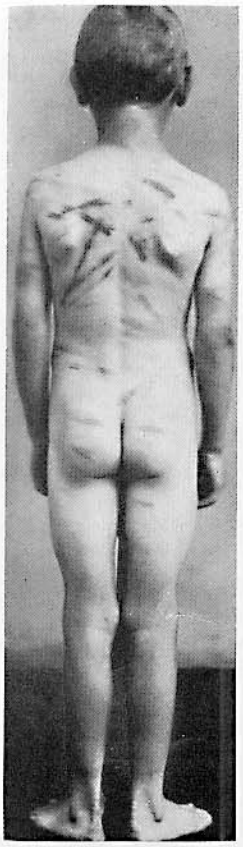

Fig. 3

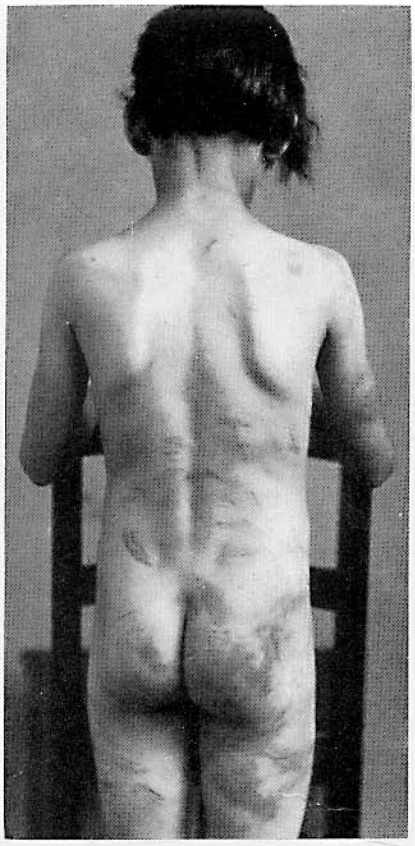

Fig. 4

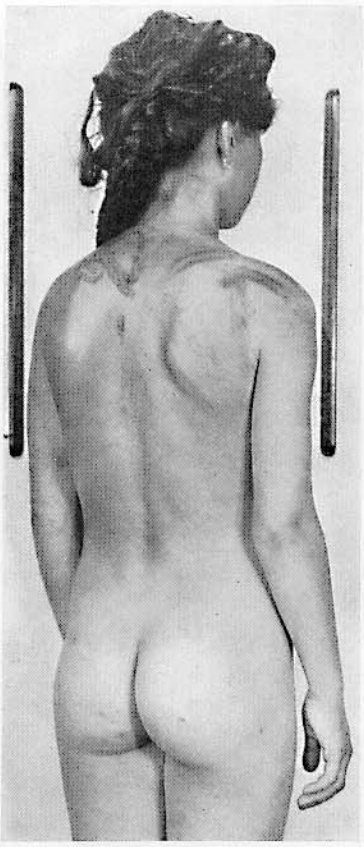

Fig. 5

Fig. 6 a

Fig. 6 b

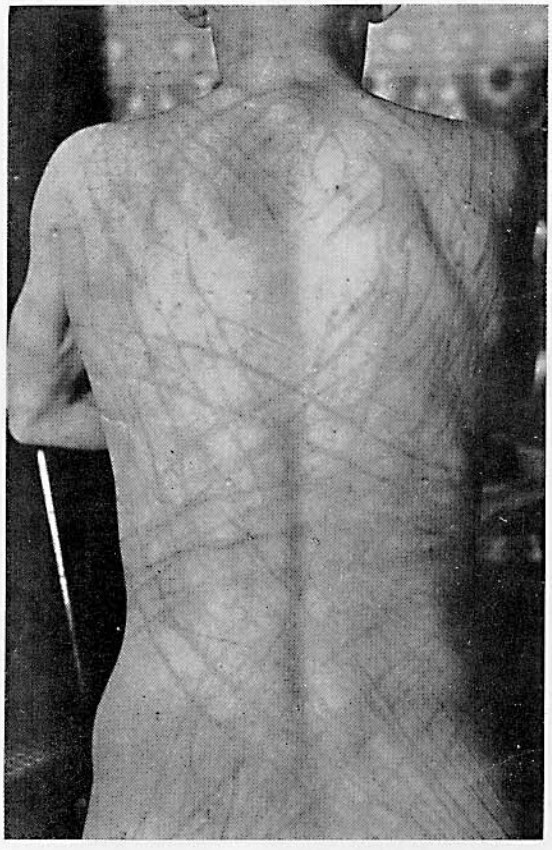

Fig. 3 (w). Bambino bastonato con canna di bambù

Lividi a doppio contorno (cfr. K. WALCHER [58]) risalenti a 2 giorni. Bambino di 8 anni.

Fig. 4 (w). Bambina percossa con battipanni

Fig. 5 (p). Maltrattamento

Bastonate alla spalla.

Figg. 6a e b (w). Uomini picchiati con canna di bambù e frustino

Fig. 7 (w). Bambina battuta col manico del battipanni

Il medico legale spesso deve esprimere un giudizio peritale in casi di asserito maltrattamento di bambini. Nella valutazione delle bastonate è importante tener presente che ad un colpo di bastone corrispondono due strie emorragiche concomitanti causate da lacerazioni per distensione. Il che è assai nettamente dimostrato dalla figura. Mancano purtroppo in letteratura lavori sulla valutazione dell'epoca cui risalgono le lesioni.

Figg. 8a e b (w). Bambino percosso con cintura e pattipanni

Percosse risalenti a 1–2 giorni. Estese ecchimosi superficiali ad ambedue le braccia e le natiche, all'anca e alla coscia sinistre.

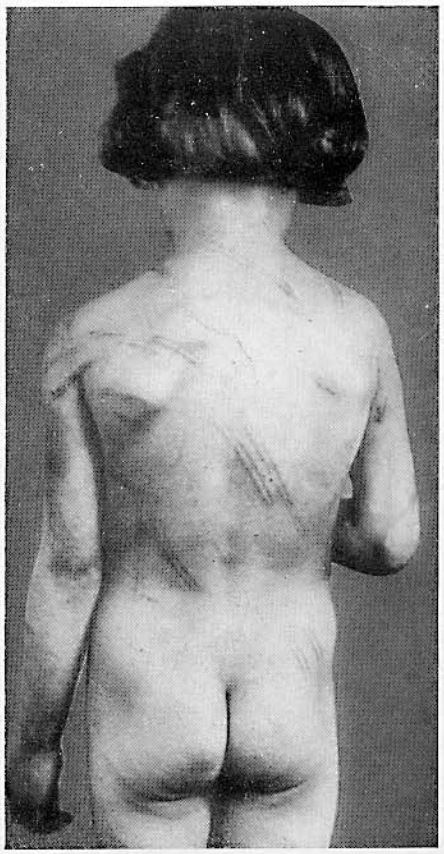

Fig. 7

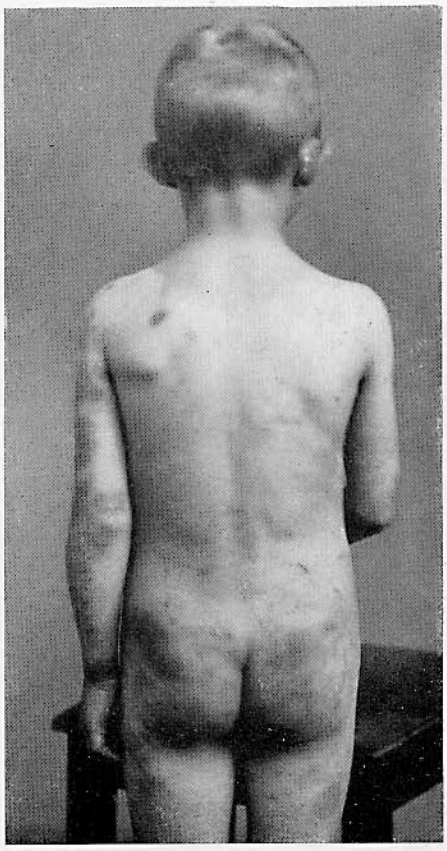

Figg. 8a e b

Fig. 9a

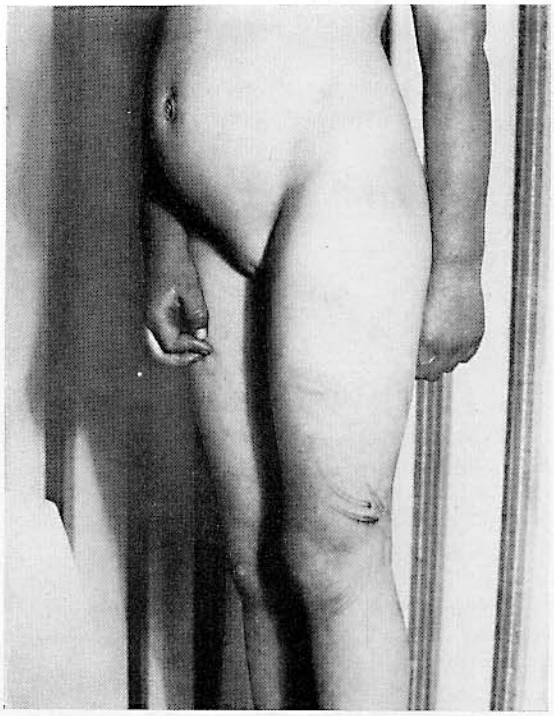

Fig. 9b

Fig. 10

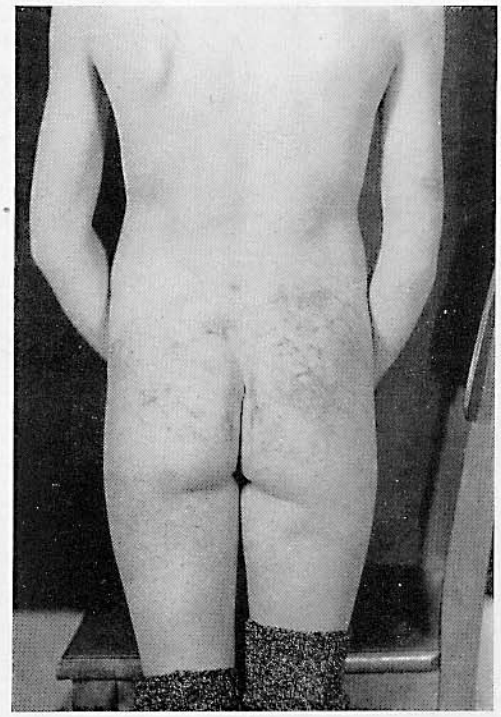

Fig. 11

Figg. 9a e b, 10 e 11 (P).
Bambina percossa con battitappeti

Fig. 12 (w). Gravi maltrattamenti sadistici mediante legatura di un bambino ignudo e minaccia di torture (fotografia dimostrativa)

Lo scolaro di 11 anni riferì di esser fuggito dalla casa paterna perché seviziato dal padre. Già da anni subiva sevizie fisiche e psichiche da parte del padre. Fu brutalmente castigato per aver sbagliato i compiti. Ad es.: dovette mettersi a letto nudo e subire le sferzate vibrategli dal padre con un guinzaglio fino a provocargli lividi emorragici. Il padre disumano raccontò alla polizia a proposito dei suoi «metodi educativi» di aver legato con una fune il bambino nudo minacciandolo di inchiodargli i piedi al pavimento con un martello pronto alla bisogna reprimendo le sue eventuali urla con un attizzatoio arroventato.
Il reo aveva analogalmente seviziato il figlio maggiore, ora da lui separato. Una volta lo aveva incatenato nel bagno facendovelo rimanere in piedi tutta la notte a piedi nudi. Un'altra volta lo costrinse, in cantina, a porre una mano su un ceppo di legno vibrando su di essa un colpo di ascia ben affilata, deviato all'ultimo momento. I bambini più piccoli furono più volte per punizione posti dal padre o nell'acqua fredda o col capo sotto il rubinetto sì che la acqua penetrasse nel naso, in bocca e nelle orecchie. I bambini vennero ricoverati in un asilo d'infanzia per sottrarli alle sevizie del padre.

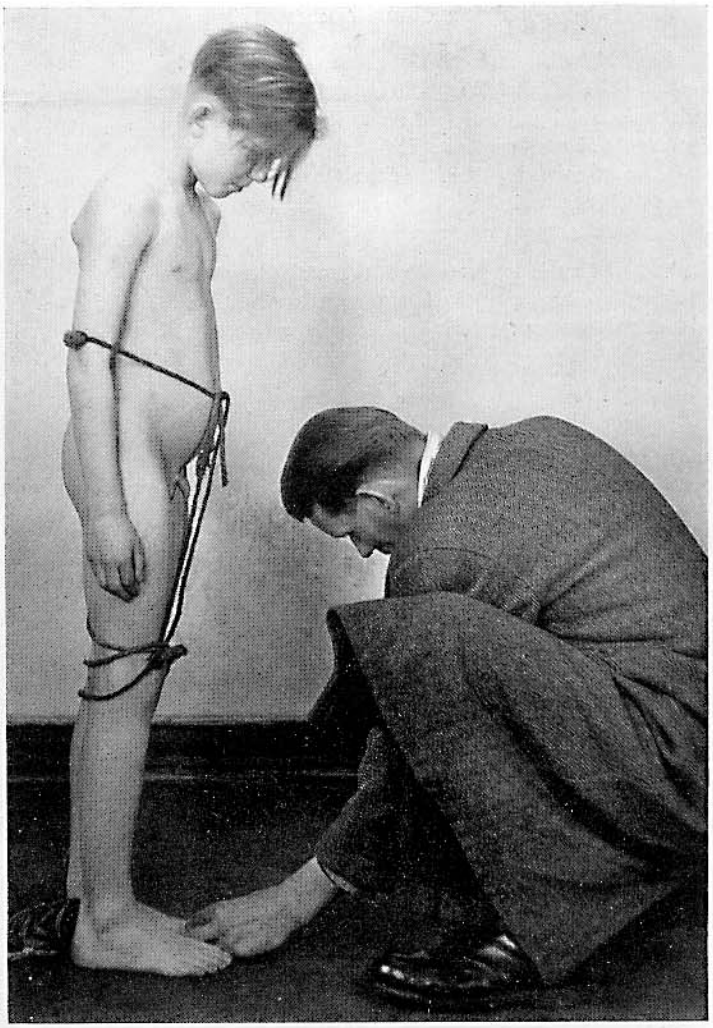

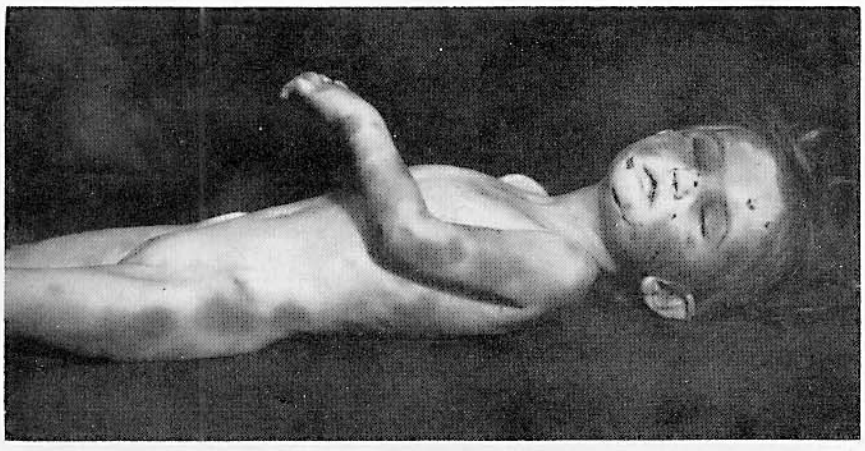

Fig. 13 (p). Bambina seviziata

Numerose ecchimosi causate da pugni

Figg. 14 a-b-c (P). Tracce di maltrattamento?

Varie ecchimosi, una lacerazione della mucosa del labbro superiore ed un'altra, lunga 13 mm, dell'ano (superficiale, in direzione del perineo) fondarono il sospetto di sevizie e forse anche di uno stupro. Una indagine più accurata dimostrò che la morte era avvenuta in seguito ad una lacerazione lunga 4 mm della v. cava inferiore in prossimità del suo sbocco con conseguente tamponamento pericardico.

La bambina era in trattamento con piramidone e, secondo i genitori, forse a motivo di ciò, era alquanto «balorda». Giocando, cadde su una trottola il cui manico urtò contro il suo fianco destro. Rapporti familiari normali.

Fig. 14 a

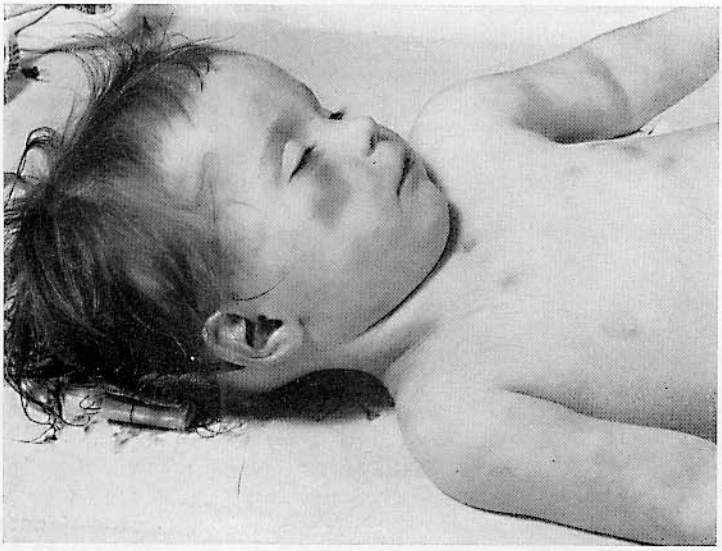

Fig. 14 b

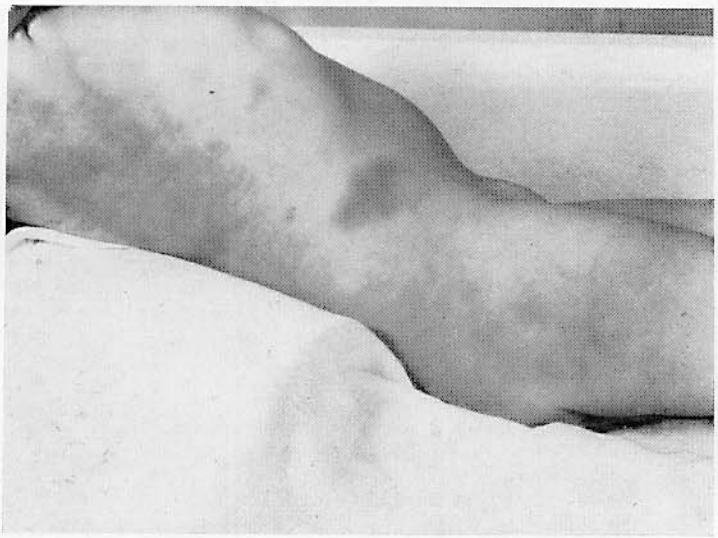

Fig. 14 c

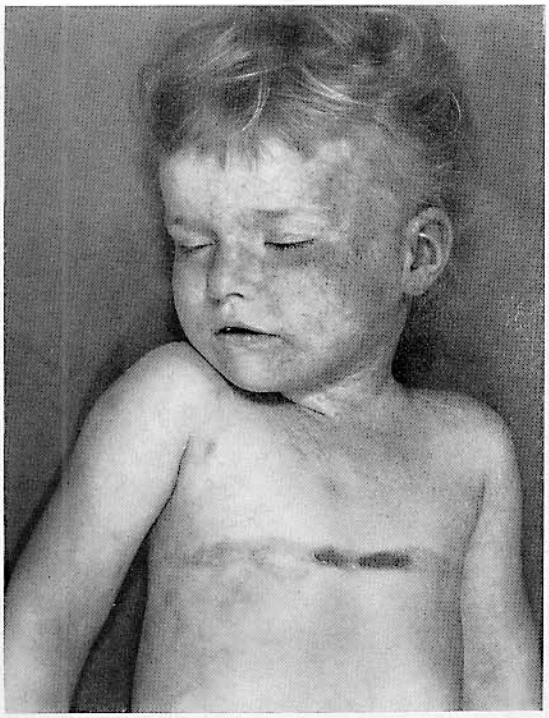

Fig. 15 a

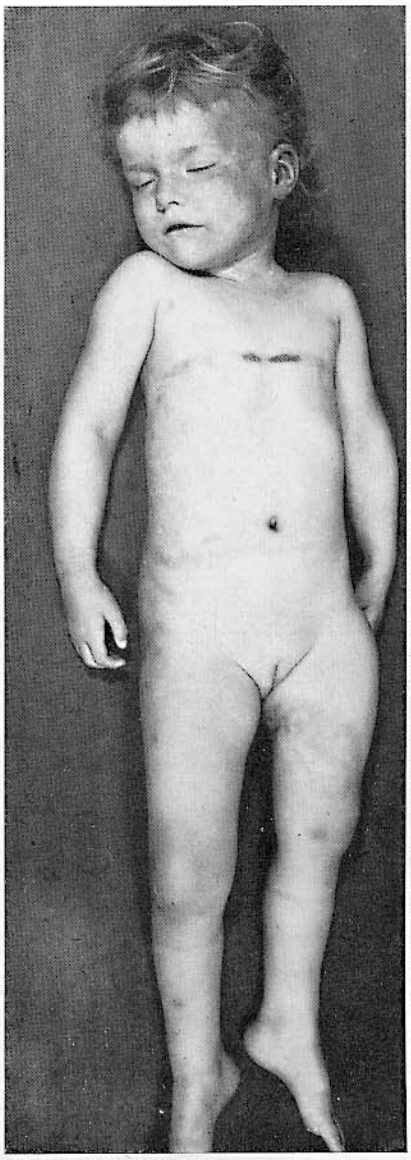

Fig. 15 b

Figg. 15a e b (P). Asfissia da compressione del torace

La bambina di 3 anni in assenza dei genitori rimase incuneata in un lettino ribaltabile chiusosi e fu rinvenuta cadavere dalla madre rientrata a casa.

Contusioni cutanee modellate al torace e all'addome con perdita della normale struttura del sottocutaneo. Emorragie puntiformi cutanee soprastanti alle contusioni toraciche e congiuntivali, nonché della mucosa laringea, del timo e della sua capsula e, isolatamente, della pleura. Sangue fluido rosso-bleu. Notevole congestione della metà superiore del corpo e degli organi interni. Tumefazione delle linfoghiandole cervicali. Chiazze ecchimotiche della cute di ambedue le cosce e gambe. Frattura del femore sinistro. Assenza di emorragie in prossimità della pleura.

Le ecchimosi agli arti inferiori sono ben spiegabili quale conseguenza di urti nel corso delle convulsioni asfittiche. Anche la frattura del femore sinistro poté verificarsi nel corso di tali convulsioni immediatamente prima della morte. E'possibile tuttavia che si tratti di una lesione avvenuta durante i tentativi di salvataggio poiché non vi era alcun segno dimostrante la sua genesi intra vitam.

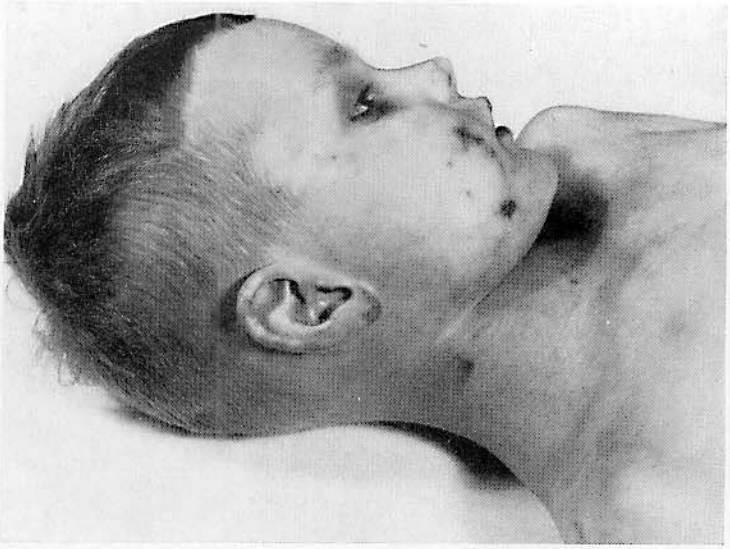

Fig. 16a

Fig. 16b

Figg. 16a-b-c (P). Morte conseguita a grave enterite catarrale associantesi a massiva inspirazione di chimo

Essiccazioni cutanee al viso (all'altezza di ambedue le guance e della regione mandibolare sinistra), all'orecchio destro, al collo e alla nuca, alla spalla e al braccio sinistri. Lacerazione superficiale della mucosa della metà sinistra del labbro inferiore. Tre ecchimosi a chiazze, evidentemente meno recenti, all'altezza della cresta della tibia sinistra. Varie ferite cutanee (7 complessivamente) corrispondenti evidentemente a punture, su ambedue le pieghe del gomito e sulla faccia anteriore di ambedue le cosce.

Punture sulla linea mediana posteriore all'altezza della colonna vertebrale lombare (3) e alla nuca (1). Grave enterite muco-sanguinolenta con tumefazione delle linfoghiandole regionali e incipiente peritonite. Contenuto gastrico mucoso commisto a sangue. Emorragie puntiformi lungo la via gastrica. Aspirazione massiva del contenuto gastrico con notevole enfisema polmonare. Grossolane chiazze ecchimotiche subendocardiche nell'ambito della parete sinistra del setto interventricolare. Rigonfiamento torbido del miocardio. Edema cerebrale. Intensa congestione dei vasellini encefalici. Congestione passiva da stasi di alcuni organi interni. Sangue prevalentemente fluido. Le essiccazioni simulavano lesioni dal matrattamento.

Fig. 16c

Figg. 27 a-b-c (P). Lesioni da mancata assistenza: decubito

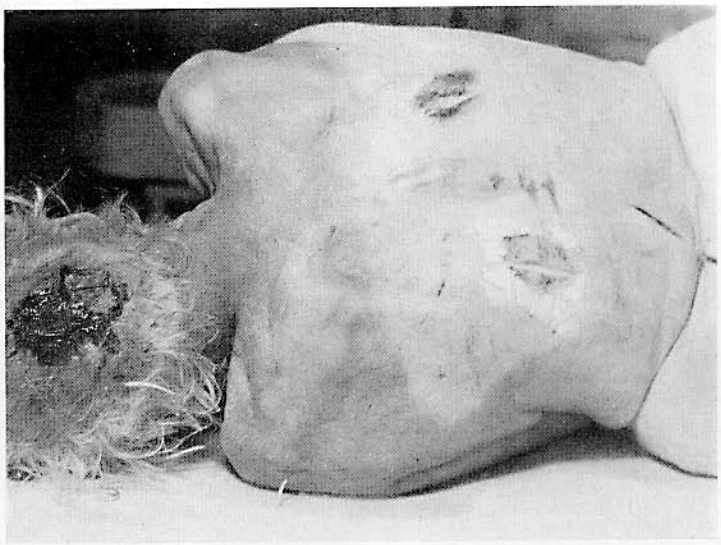

Fig. 17 a

Fig 17 b

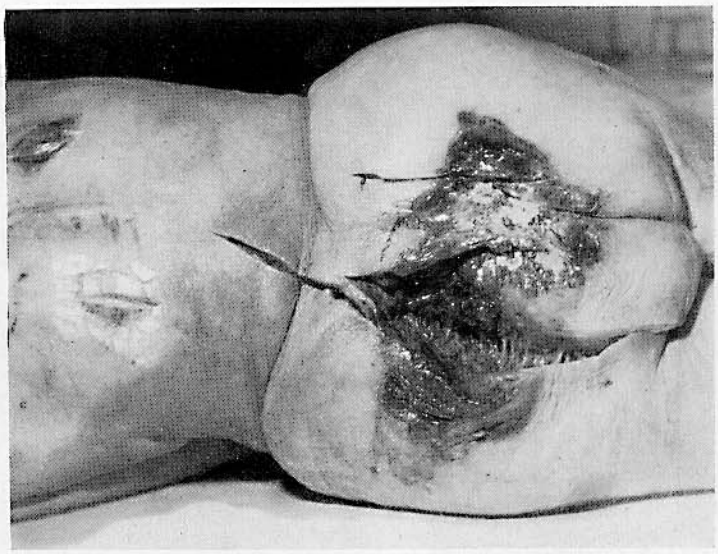

Fig. 17 c

Fig. 18

Fig. 18 (P). Insufficienza cardiocircolatoria nel corso di enterocolite e otite media purulenta bilaterale. (Madre incolpata di mancata assistenza)

In assenza della madre il lattante di 3 mesi si aggravò con pericolo di vita. Morì mentre veniva trasportato in ospedale.
Enterocolite. Otite media purulenta bilaterale. Steatosi epatica regionale. Degenerazione torbida renale e miocardia. Aspirazione di ingesta. Emmorragie puntiformi subcapsulari del timo, subpleuriche e subpericardiche. Congestione dei vasellini encefalici. Sangue fluido. Esiti di pregresso ematoma epidurale all'altezza della base cranica (trauma da parto).

Figg. 19a-b-c (P). Incuria di se stesso. Congelamento

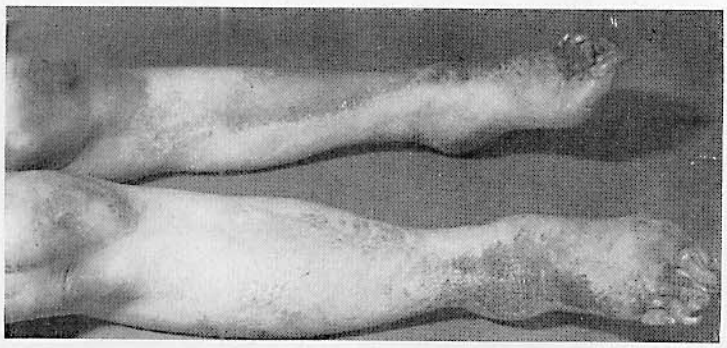

Fig. 19 a

Fig. 19 b

Fig. 19 c

Figg. 20a-b-c (P). Lesioni da mancata assistenza: decubiti

Fig. 20 a

Fig. 20 b

Fig. 20 c

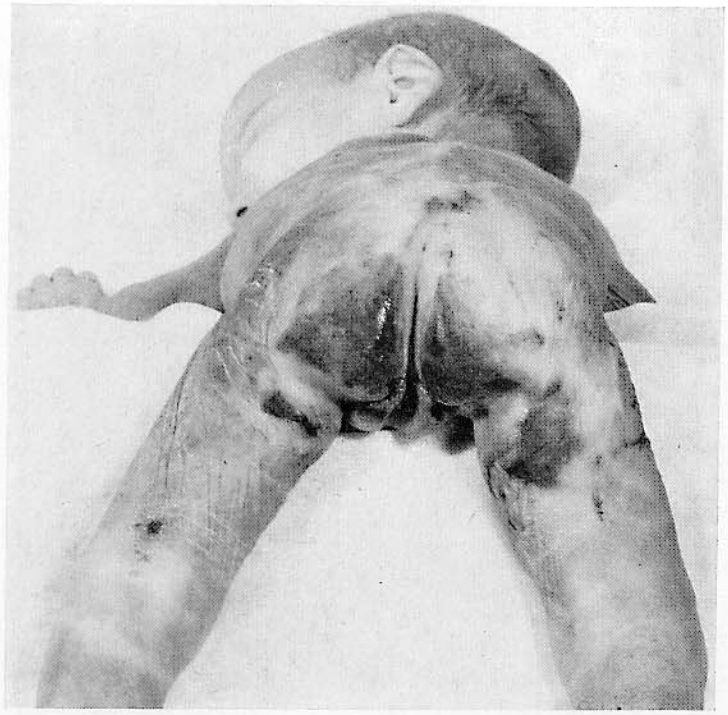

Fig. 21 a

Fig. 21 b

Figg. 21a-b-c-d-e-f (P). Lesioni da mancata assistenza

Causa mortis: verosimilmente bronchiolite in soggetto cachettico. Grossolane perdite di sostanza superficiali in regione glutea, inguinale e al capo. Dimagramento di alto grado. Steatosi epatica notevolmente uniforme. Bronchioli pieni di masse mucose. Notevole enfisema polmonare. Zone isolate atellettasiche. Modico meteorismo intestinale. Netta anemia generalizzata.
L'abitazione dei genitori era notevolmente sudicia. La bambina aveva l'età di 7 mesi.

Fig. 21 c

Fig. 21 d



Fig. 21 e



Fig. 21 f

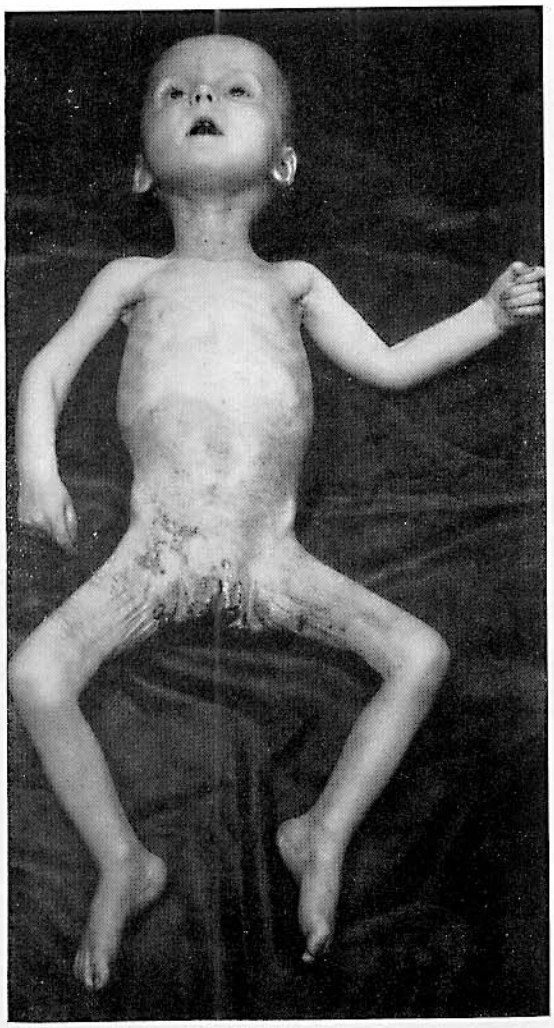

Fig. 22 a

Fig. 22 b

Figg. 22a e b (P). Lesioni da mancata assistenza

Causa mortis: trombosi dei seni della dura dell'emicranio sinistro da otite media mucopurulenta bilaterale e autointossicazione da enterite grave.

La madre, pur avendo rilevato che la sua bambina di un anno era malata già da 8 giorni, non ricorse ad alcun medico per cui la bambina morì in condizioni di grave defedamento.

Estese ulcerazioni, alcune delle quali in via di guarigione, nell'ambito dei genitali esterni, della regione anale, in parte estendentesi alle parti inferiori del dorso, in parte ad ambedue le cosce. Croste nell'ambito dei genitali esterni e della regione anale, da feci e assai manifestamente da residui di unguento e polvere. Cicatrice trasversale sulla parte sinistra del dorso. Segni di mancata cura delle unghie.

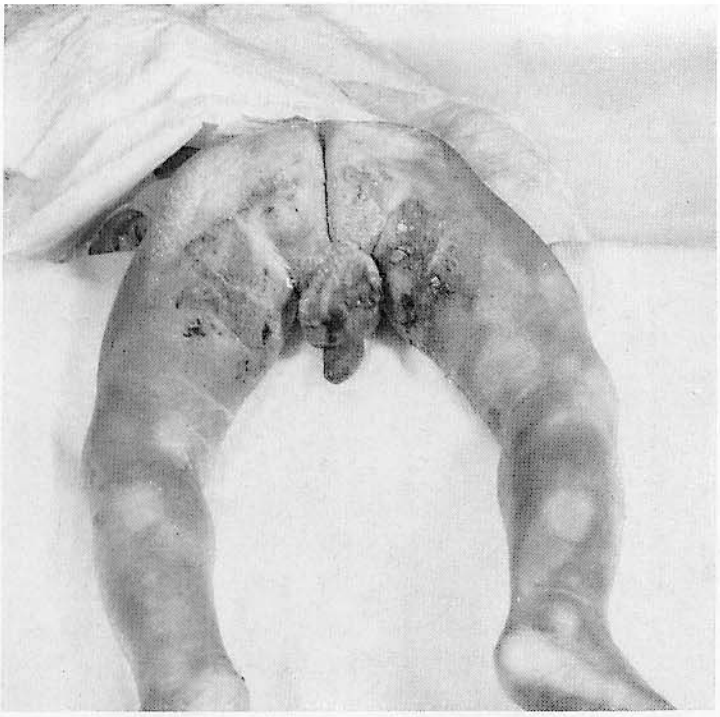

Fig. 23

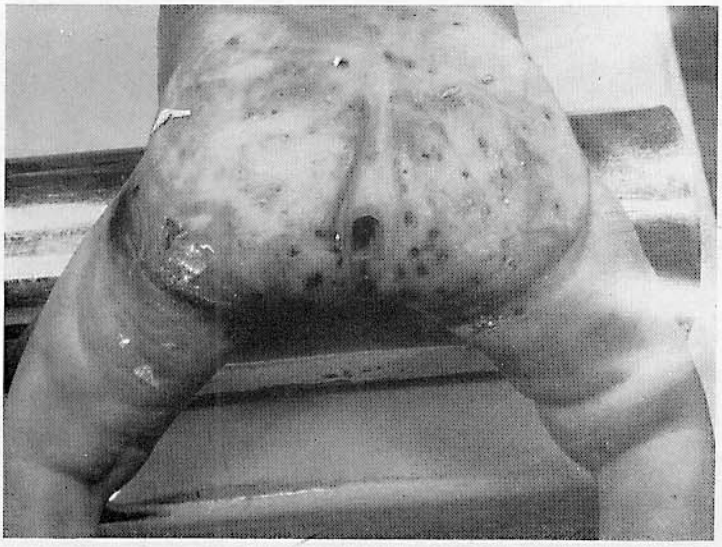

Fig. 23 (P). Lesioni da mancata assistenza

Causa mortis: enterocolite e tracheite purulenta.

Bambino di 9 settimane. Tracheite purulenta e enterocolite. Degenerazione torbida e aspetto variegato del fegato, quest'ultimo in relazione all'anemia. Degenerazione torbida dei reni. Lipodistrofia della corteccia surrenalica. Distrofia e anemia generalizzate con scomparsa degli accumuli fisiologici di adipe. Essiccosi cutanea nonché pallore dei muscoli e degli organi interni. Congestione dell'encefalo.

La mancata assistenza era dimostrata dagli accumuli di sudiciume in ambedue le orecchie e dalle alterazioni cutanee nell'ambito dei genitali esterni e dell'ano. Tali regioni presentavano inoltre residui fecali essiccati, commisti a borotalco, di color verde-grigiastro. Sul glande, sullo scroto e sulla cute circostante varie zone di essiccazione cutanea della grandezza di una moneta da un marco.

Figg. 24a e b (P). Mancata assistenza

Causa mortis: asfissia da aspirazione di ingesta conseguita a vomito in soggetto con estesa enterite. La bambina di un anno venne portata dalla madre in ospedale circa 4-6 ore dopo la morte. Enterocolite con colorazione grigio-sporca delle pareti intestinali, notevole meteorismo nonché formazione di margini di contatto. Modico aumento di volume e rammollimento della milza. Lipodistrofia della corteccia surrenale. Modica tumefazione dei linfonodi mesenterici. Aumento di volume, degenerazione torbida nonché spiccata steatosi del fegato. Segni di aspirazione massiva di ingesta nei medi bronchi con stenosi del loro lume ed enfisema polmonare. Segni di vomito con grossi residui alimentari nell'esofago. Assenza completa di coaguli cadaverici. Notevole edema e congestione sanguigna dell'encefalo. Estesa autodigestione alla altezza del fondo dello stomaco. Emorragie subpleuriche a chiazze bilaterali. Estese emorragie a piccole chiazze del polo renale inferiore bilateralmente. Intense lesioni cutanee, in parte di tipo piodermitico,

Figg. 24a e b

all'altezza della intera regione genitale anale e glutea – bilateralmente – in parte estendentesi all'ipogastrio con parziale distacco a lembi dell'epidermide, numerose essiccazioni cutanee e formazione di pustolette. Segni di incipiente putrefazione. E' possibile che dette flogosi purulente abbiano indebolito i poteri di resistenza della bambina, la quale pertanto divenne particolarmente recettiva verso altre eventuali infezioni.

Fig. 25 (P) Insufficienza cardiocircolatoria in broncopolmonite a focolai parzialmente confluenti.

Morte da causa naturale (lesioni da mancata assistenza)

Le evidenti gravi condizioni generali potrebbero essere spiegate dal rachitismo nonché dalla otite media e broncopolmonite, verosimilmente preesistenti da tempo. Distacco dell'epidermide in regione scrotale e anale. Nato il 25-6, morto il 4-11.

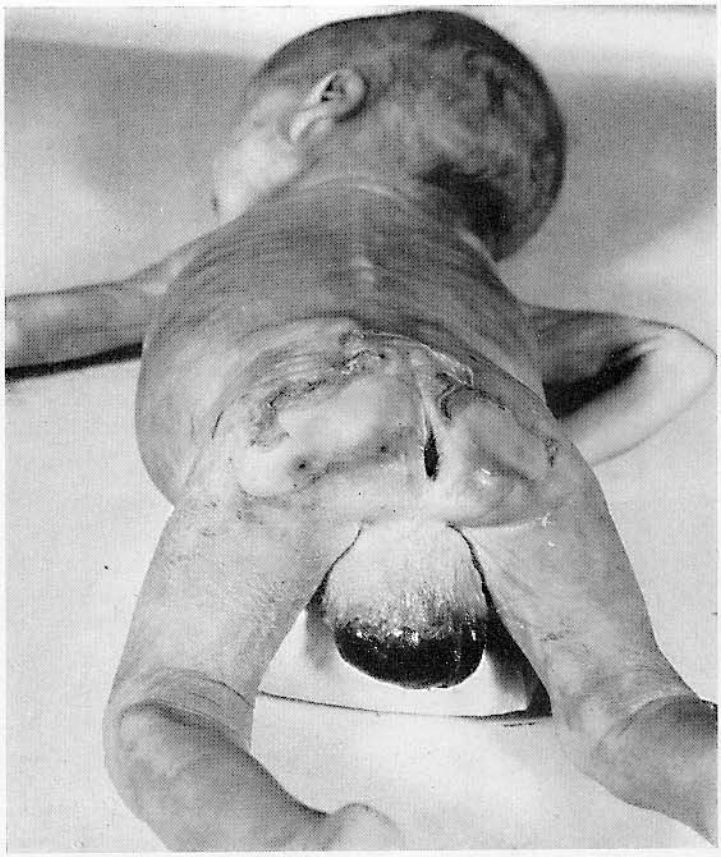

Fig. 25

Figg. 26a e b (P). Morte conseguita a polmone policistico e megatrachea congeniti, bronchite e otite media bilaterale purulente in soggetto in pessime condizioni generali

Genitali esterni e ano coperti da una spessa crosta di borotalco; distacco dell'epidermide. Sotto le croste di borotalco commisto a feci, piaghe rosso-cianotiche. Tali macerazioni cutanee si estendevano anche all'intera regione glutea destra e alla metà superiore della faccia postero-esterna della coscia destra. Bambina nata il 3-3 e morta il 20-1 dell'anno successivo.

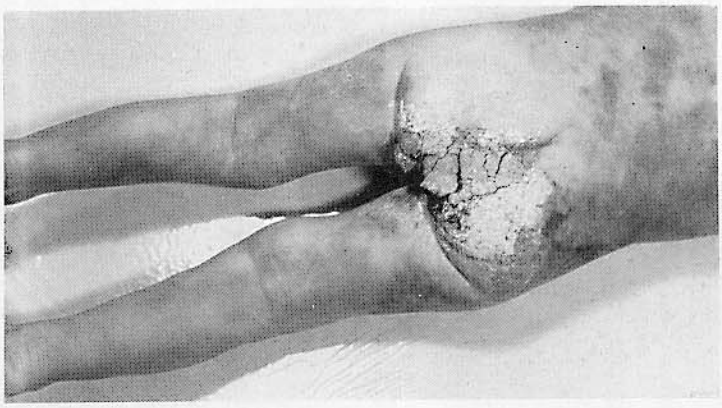

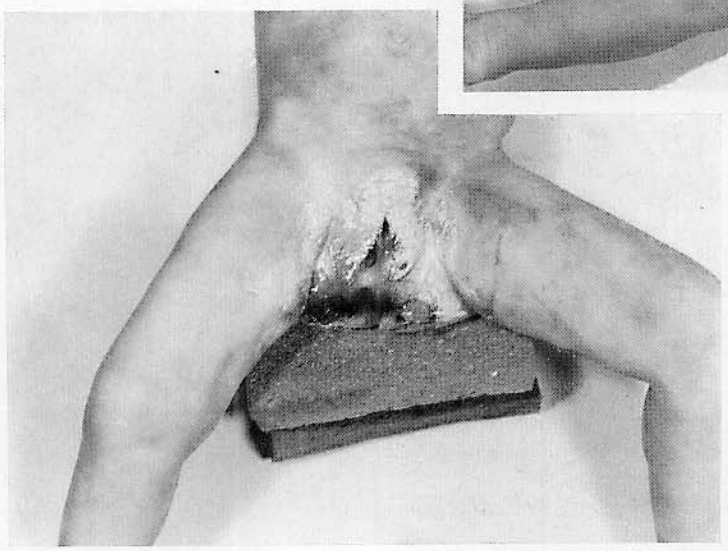

Fig 26 a e b

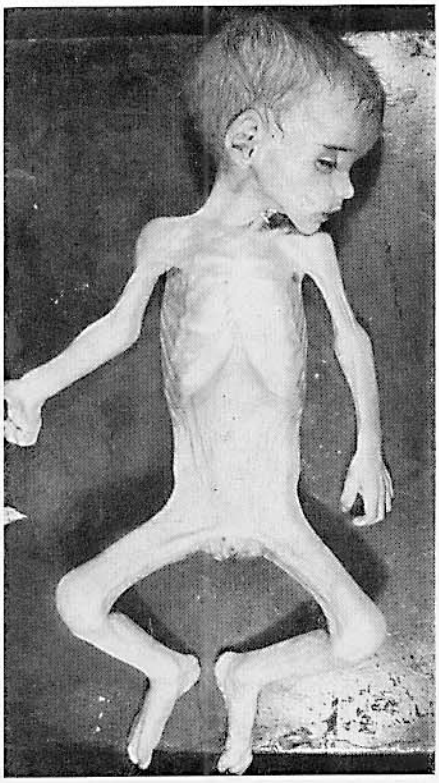

Fig. 27

Fig. 27 (P). Dimagramento notevolissimo. Mancata assistenza

Causa mortis: insufficienza cardiocircolatoria in broncopolmonite a focolai bilaterale. Bambina di 7 mesi.

Fig. 28 (P). Bambina di 4 anni trascurata dalla madre

Estese affezioni cutanee, pediculosi, stato di inanizione cronica, edemi degli arti superiori e inferiori. Causa mortis: polmonite.

Figg. 29a e b (P). Tipiche lesioni da incuria. Segni di ipoalimentazione e distrofia

Eczema pustoloso, in parte secco, in parte florido, oltre ad ampie essiccazioni. Rachitismo. Genitori già condannati per tale reato.

Figg. 30a e b (P). Morte per inanizione

Fig. 28

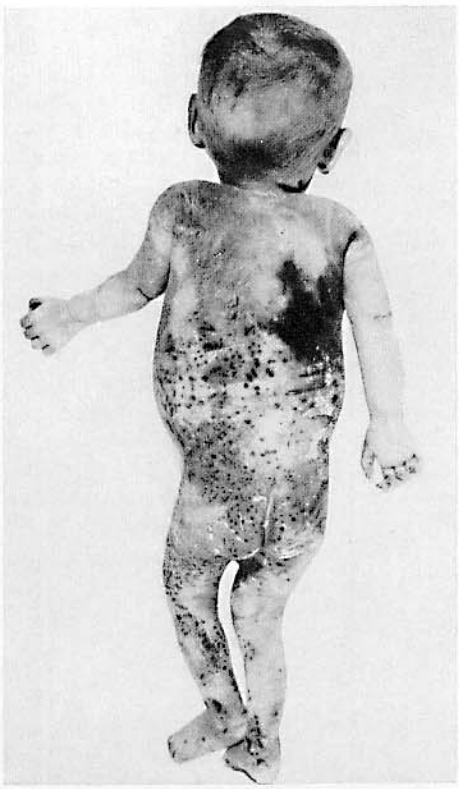

Fig. 29 a

Fig. 29 b

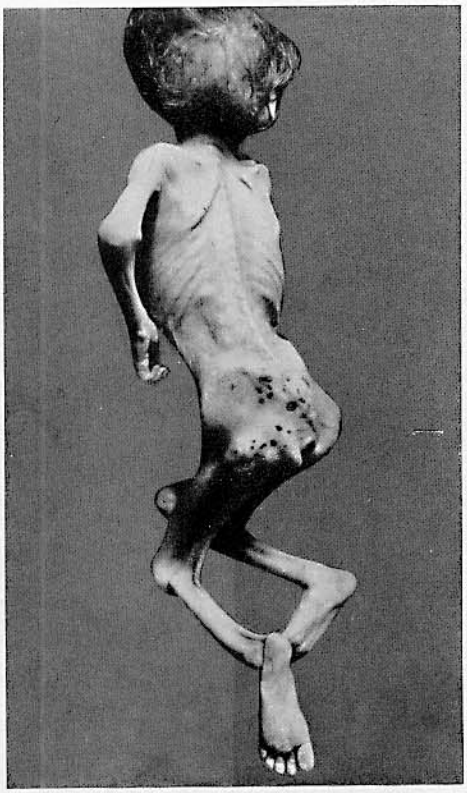

Fig. 30 a

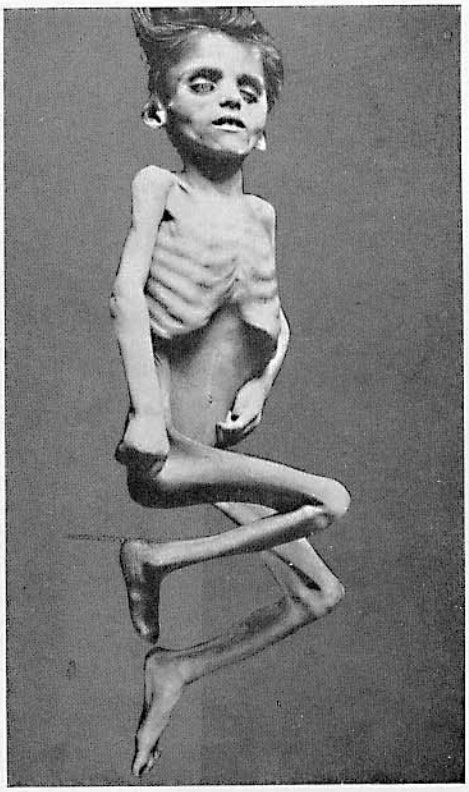

Fig. 30 b



Fig. 31 a

Figg. 31 a-b-c-d (w). Morte per inanizione

Il cognato della madre rinvenne cadaveri nell'abitazione di questa il figlioletto di 18 mesi, in una branda, e la sorellina di 4 mesi nella culla, mentre il figlio maggiore, di 4 anni, gli venne incontro vacillando, completamente esaurito. I lettini dei bambini erano assai sudici e inzuppati di urine. Malgrado l'immediato ricovero in ospedale del bambino ancora in vita, egli morì 4 giorni dopo. Causa mortis in tutti e tre i casi: inanizione e assetamento. La madre aveva somministrato l'ultimo pasto ai suoi bambini 8 giorni prima del loro rinvenimento; nei mesi precedenti inoltre li aveva nutriti in maniera del tutto insufficiente.

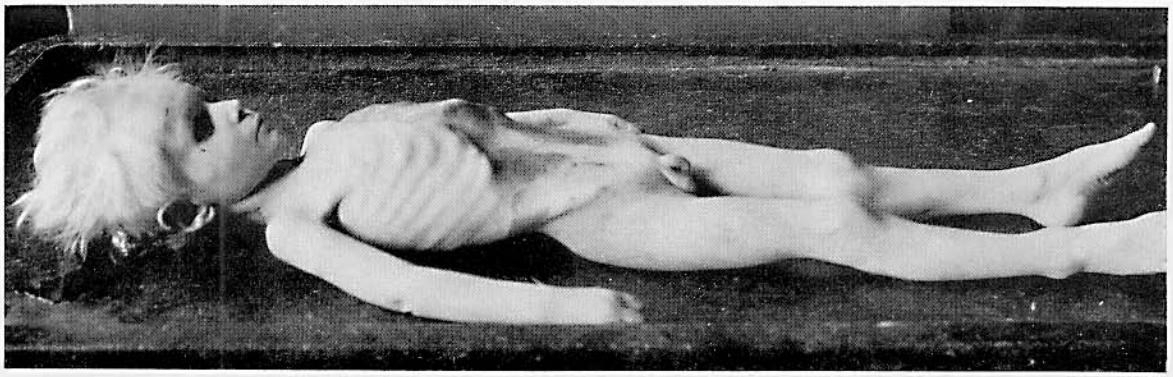

Fig. 31 b

Fig. 31 c

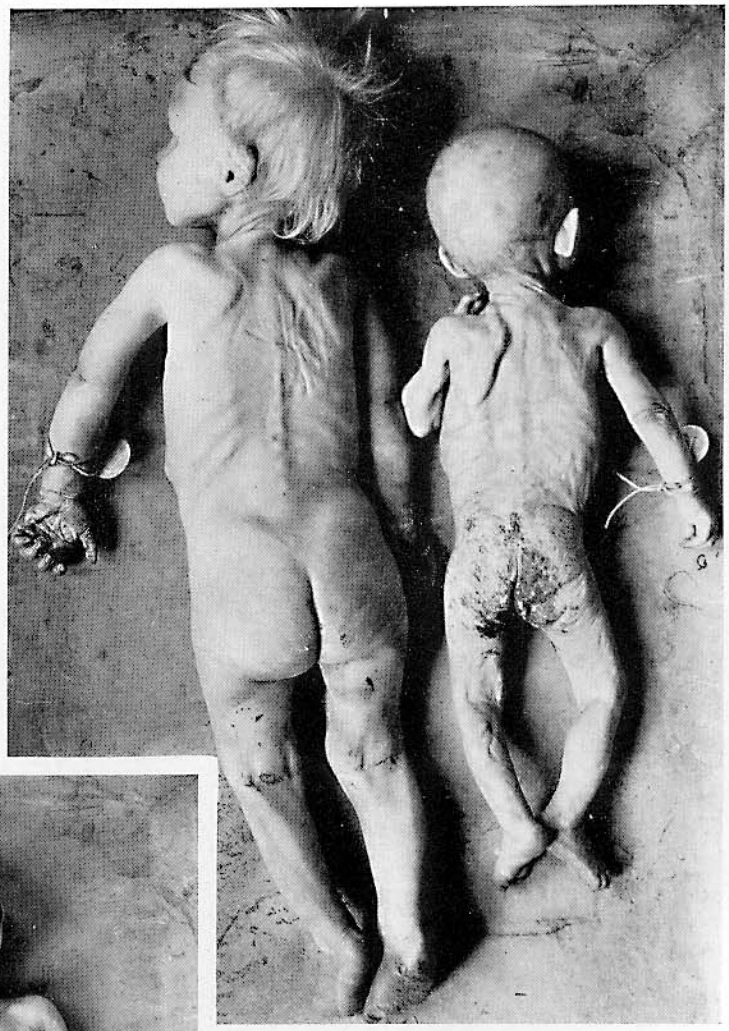

Fig. 31 d

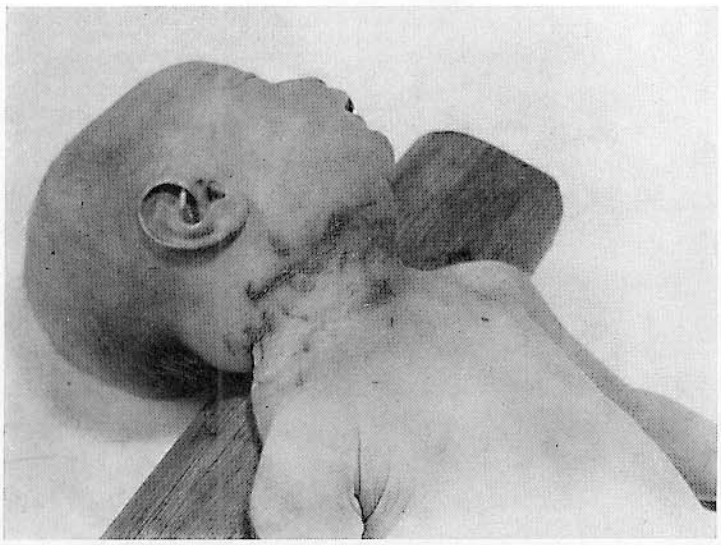

Fig. 32 a

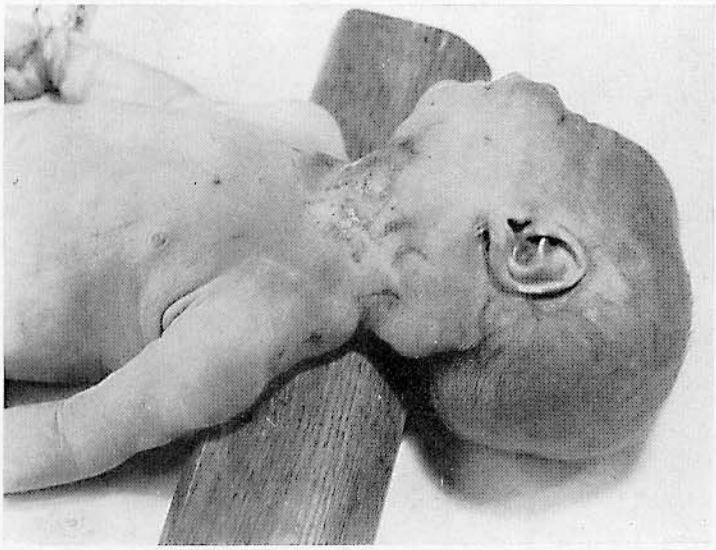

Fig. 32 b

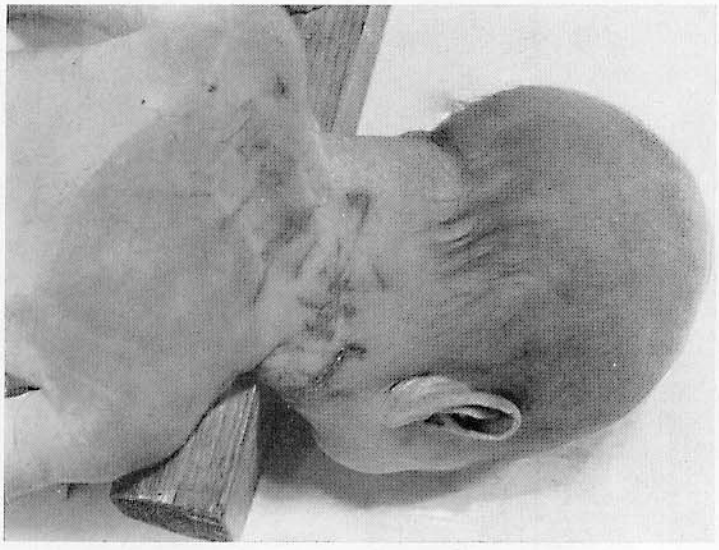

Fig. 32 c

Figg. 32 a-b-c (w). Uccisione mediante strozzamento

La madre partorì chiusa nel bagno. L'infanticidio ebbe luogo indubbiamente mediante strozzamento e introduzione del dito nella bocca del neonato. La sostenuta autoassistenza non venne presa in considerazione. Straordinaria in questo caso la capacità di resistenza del bambino il quale, malgrado le gravi lesioni, sopravvisse quasi 24 ore.

L'autopsia dimostrò trattarsi di un neonato perfettamente maturo, vitale, che aveva energicamente respirato. Emorragie congiuntivali. In regione cervicale destra, parallelamente alla mandibola, una sezione cutanea lunga 5 cm di color bleu-scuro, rivestita da una crosta, superficiale a forma di stria. Più in basso varie lesioni cutanee semilunari parallele. Lesioni analoghe anche all'altezza della laringe. In regione cervicale sinistra e sopratutto alla nuca tipici segni di strozzamento. All'altezza del gomito sinistro una essiccazione cutanea superficiale lunga 1 cm. Cranio indenne. All'occipite un piccolo cefaloematoma. Emorragie pericardiche. Docimasia idrostatica polmonare positiva. Ecchimosi pleuriche. Ecchimosi all'altezza di ambedue gli sternocleidomastoidei. Lacerazioni della mucosa della parete posteriore del faringe e di ambedue gli archi palatini, manifestamente causate dal dito introdotto in bocca. Organi addominali: nulla da rilevare.

A proposito dell'infanticidio cfr. O.Elo, «Der Kindesmord in der Kriminalistik» [59]. Ricordiamo anche il lavoro di A.Ley 60] su infanticidio e gelosia.

Fig. 33 a

Fig. 33 b

Figg. 33a e b (P). Infanticidio mediante strozzamento. Invocata l'autoassistenza all'atto del parto

Figg. 34a e b (P). Infanticidio mediante strozzamento, dopo evidenti tentativi mediante arma da taglio

Fig 34 a

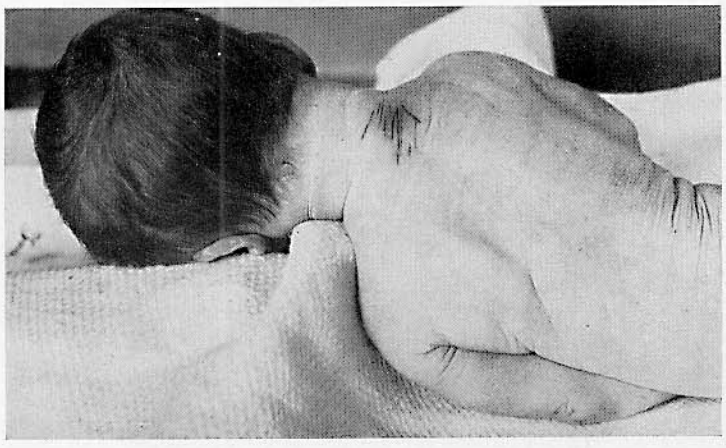

Fig. 34 b

Fig. 35 a

Fig. 35 b

Figg. 35 a e b (w). Neonato strangolato da attorcigliamento del funicolo al collo; perciò strangolamento condizionato

La sede del funicolo al collo e alle spalle nonchè la robustezza con la quale era stretto indicano piuttosto uno strozzamento spontaneo che ad opera di terzi.

Fig. 36

Fig. 37

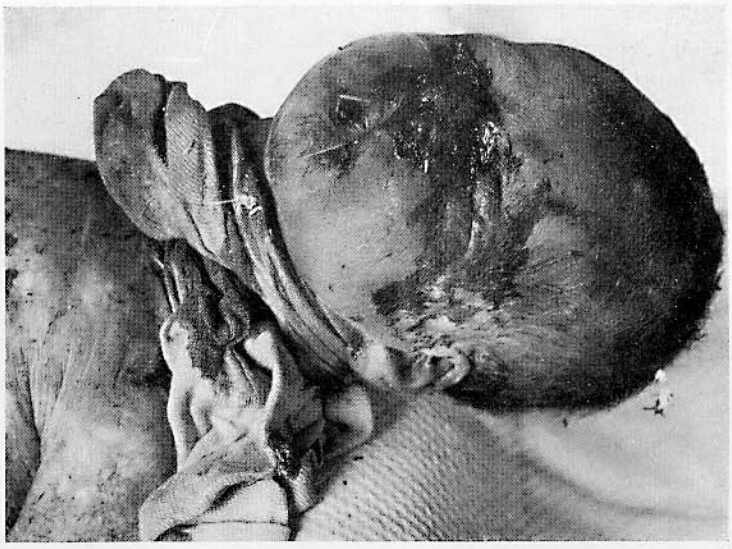

Fig. 38

Fig. 36 (P). Strangolamento col funicolo e strozzamento. Essiccazioni al viso, specie in regione orale. Tappamento della bocca?

Fig. 37 (P). Strangolamento di un neonato con due calze da donna

Fig. 38 (P). Infanticidio mediante strangolamento con calza da donna

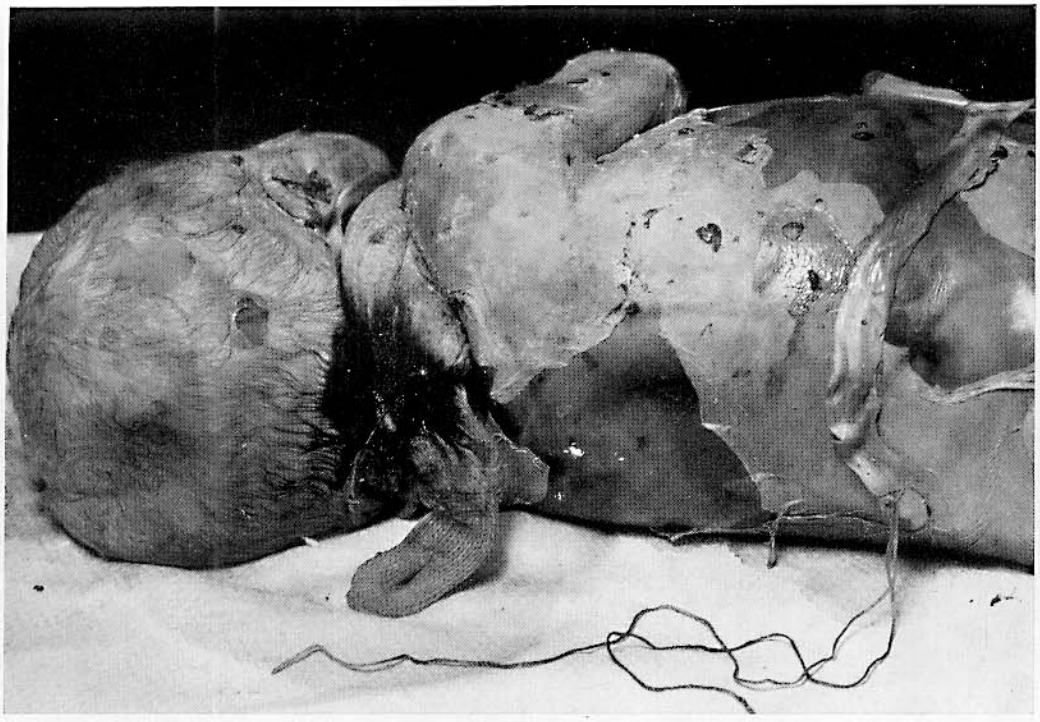

Fig. 39

Fig. 39 (P). Infanticidio mediante strangolamento con cinto mestruale

Figg. 40a-b-c (P). Infanticidio mediante strangolamento con segni di strozzamento

Netto e largo solco da corda al collo. Cinque soluzioni di continuo della cute a bordi netti, ecchimotiche, della grossezza all'incirca di un chicco di riso, delimitate da orletti escoriati in regione cervicale anterolaterale sinistra. A quest'altezza versamento emorragico in seno ai muscoli. Netta positività della prova di docimasia idrostatica polmonare, segno che il neonato respirava. Aria nello stomaco. Contenuto intestinale normale di neonato.

Le ferite da punta al collo, di per sé non pericolose per la vita, erano in parte occultate dal cappio ed erano state inferte prima dello strangolamento, come veniva confermato dalla reazione vitale di esse. Trattandosi di nodi semplici, il cappio dovette essere stato tenuto stretto a lungo intorno al collo, ché altrimenti i nodi si sarebbero ben presto sciolti.

La madre aveva partorito senza alcuna assistenza nell'abitazione dei genitori e, secondo le sue affermazioni, aveva commesso l'infanticidio subito dopo il parto mediante strangolamento con la mano e con un fazzoletto.

Fig. 40 a

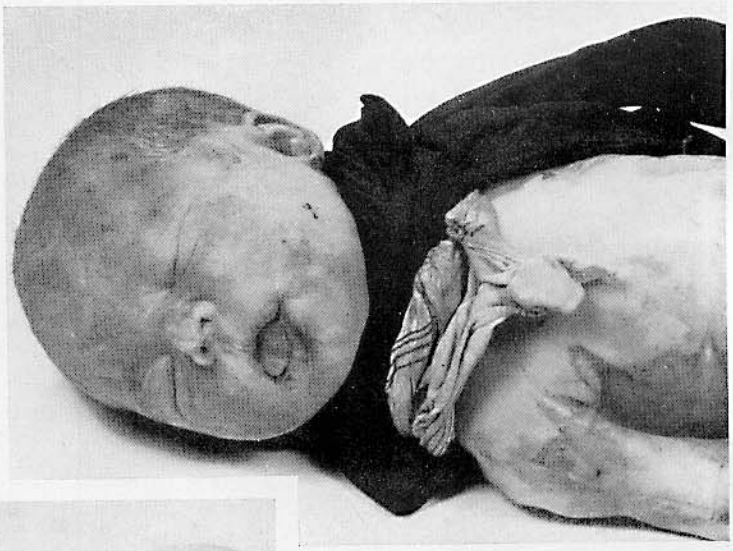

Fig. 40 b

Fig. 40 c

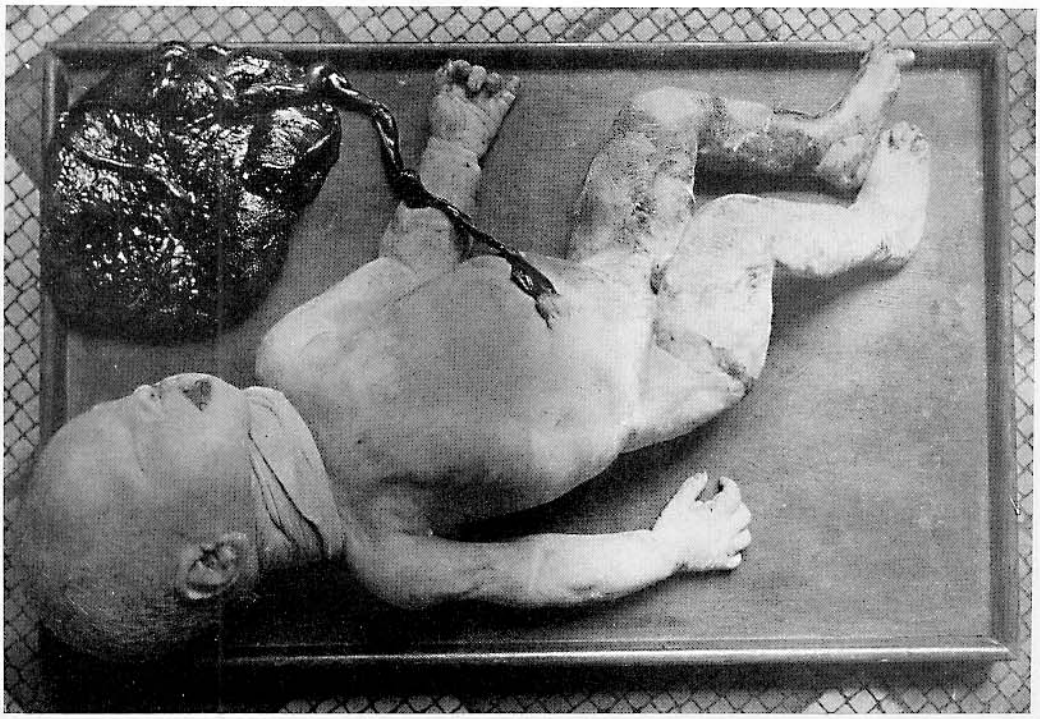

Fig. 41 a

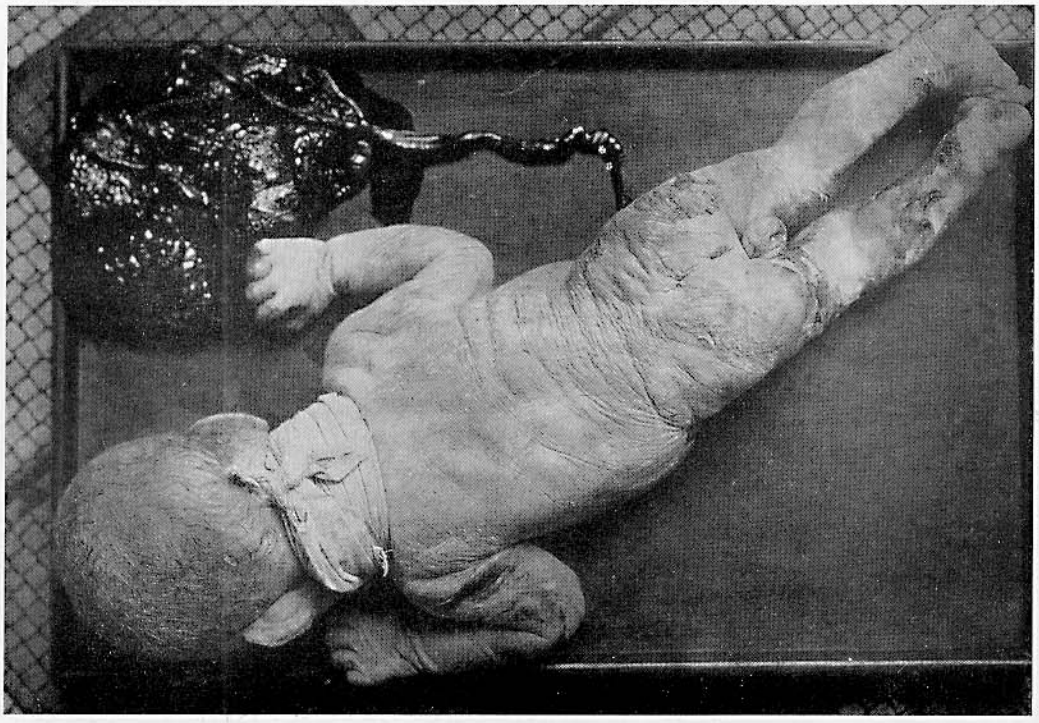

Fig. 41 b

Figg. 41 a e b (w). Infanticidio mediante strangolamento

Neonato di sesso maschile particolarmente robusto, avvolto in un involucro di gomma, dentro una cesta da viaggio aperta, con al collo una pezzuola avvolta a più spire e robustamente annodata alla nuca. Solco da strangolamento pallido. Nessuna differenza di colore tra capo e tronco. Polmoni incompletamente espansi. Emorragia subdurale. Parti molli del collo integre.

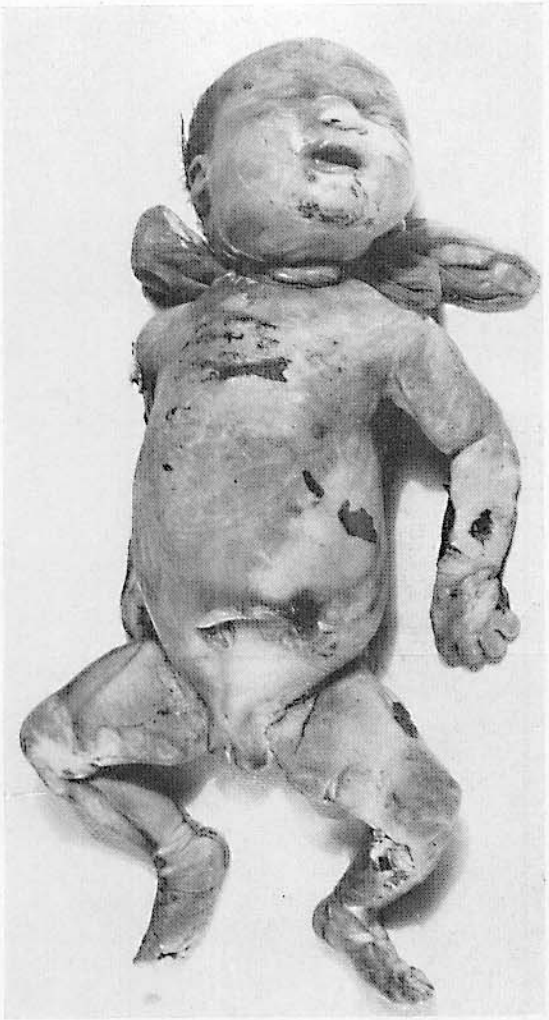

Fig. 42 a

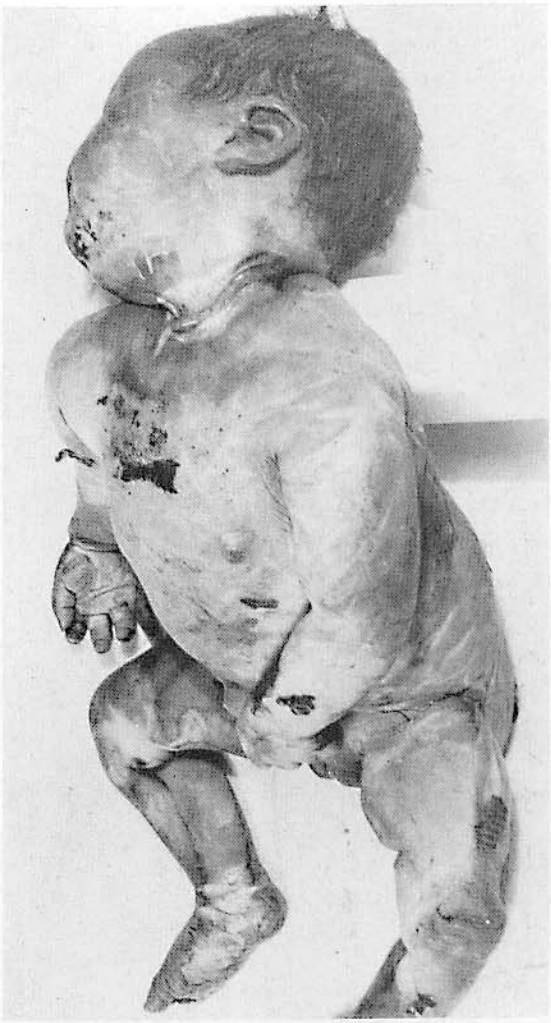

Fig. 42 b

Figg. 42 a e b (P). Infanticidio mediante strangolamento

Fig. 43 (P). Infanticidio mediante recisione del collo e imbavagliamento

Fig. 43

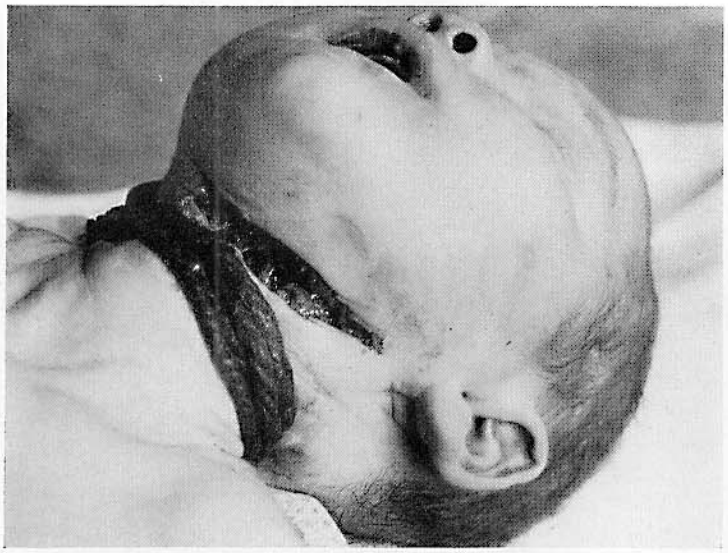

Fig. 44

Fig. 45

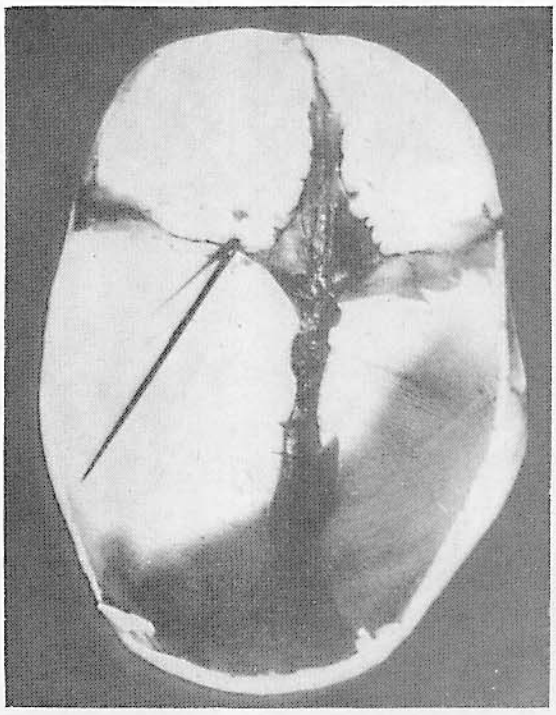

Fig. 46

Fig. 44 (P). Bambino di un mese ucciso mediante recisione del collo con una lama da rasoio e strangolamento

Fig. 45 (W). Laceracione di ambedue le guance a partire dalle commessure labiali. Parimenti lacerati il palato e la faringe. Le dita vennero introdotte dalla infanticida fino alla laringe. Inoltre tracce di strozzamento, ecc.

Forma di infanticidio oggi di rara osservazione.

Fig. 46 (W). Infissione di un ago da rammendo nell'encefalo (da BERG, 204)

Forma di infanticidio oggi raramente osservata.

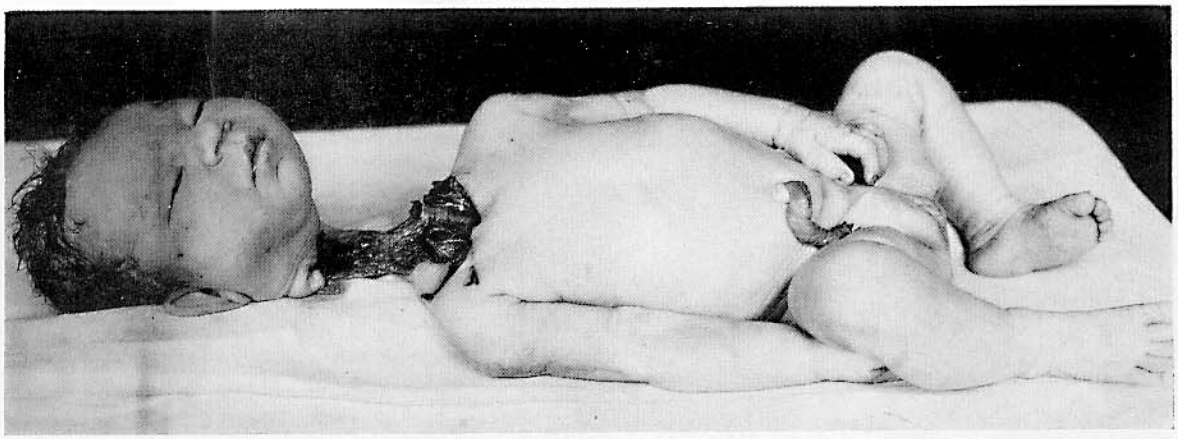

Fig. 47

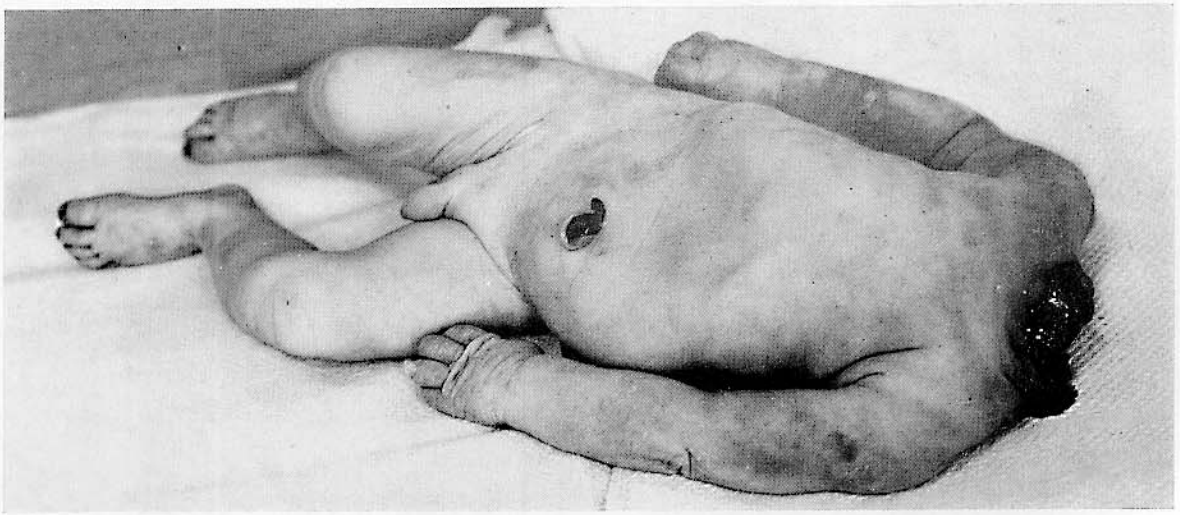

Fig. 48

Fig. 47 (P). Infanticidio mediante distacco quasi completo del capo

La madre di 15 anni subito dopo il parto, preso un coltello da cucina, recise il collo al neonato ancora in vita nascondendo il cadaverino dietro la stufa. O. BILL [61] comunicò un caso sui generis di infanticidio, in cui il cadaverino venne smembrato con un trinciante nella cucina di un medico; questi non aveva rilevato la gravidanza.

Fig. 48 (P). Cadaverino decapitato post-mortem

Nell'entrata di una fattoria fu rinvenuta una scatola di cartone ben annodata con spago, contenente il cadaverino di un neonato di sesso maschile completamente nudo, nato prematuro di quattro settimane. Non si poté stabilire se fosse nato vivo poiché era stato decapitato e il capo probabilmente cremato. Causa mortis non identificabile. Il funicolo era stato strappato all'altezza della cute.

Fig. 49

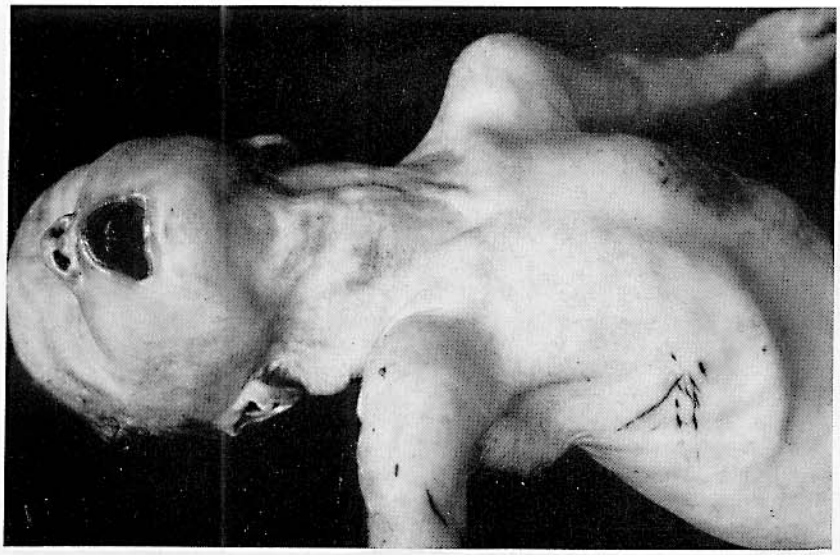

Fig. 50 a

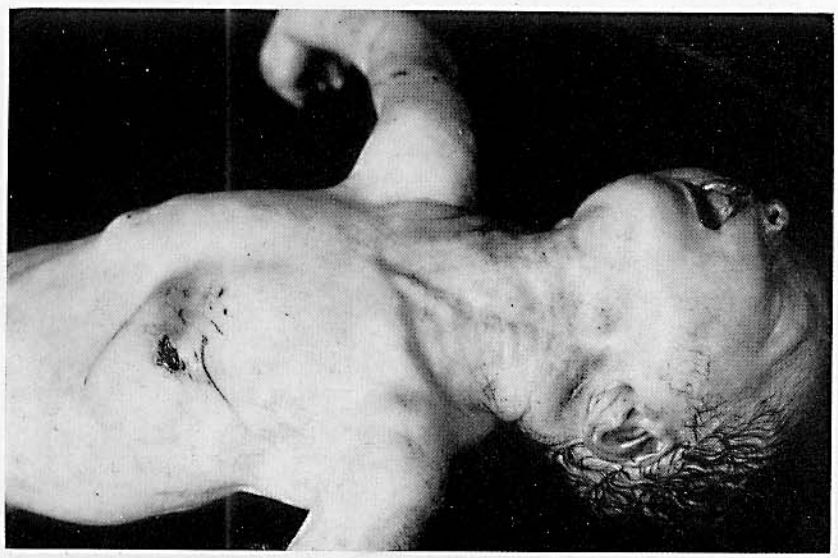

Fig. 50 b

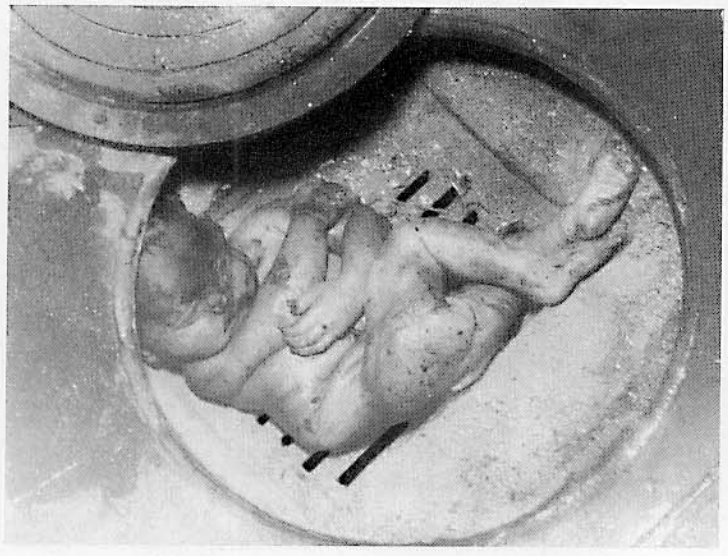

Fig. 49 (P). Colpi di forbici al collo, strozzamento, compressione della gabbia toracica e introduzione del dito in faringe

Figg. 50 a e b (W). Infanticidio mediante colpi di forbice

Ferite da punta, in parte superficiali, in varie regioni del corpo. Ferita mortale da punta al cuore.

Fig. 51 (P). Neonato maturo in un fornello di cucina di medio calibro

Il neonato era contenuto dall'angusta cavità, il che fu contestato al processo.

Fig. 51

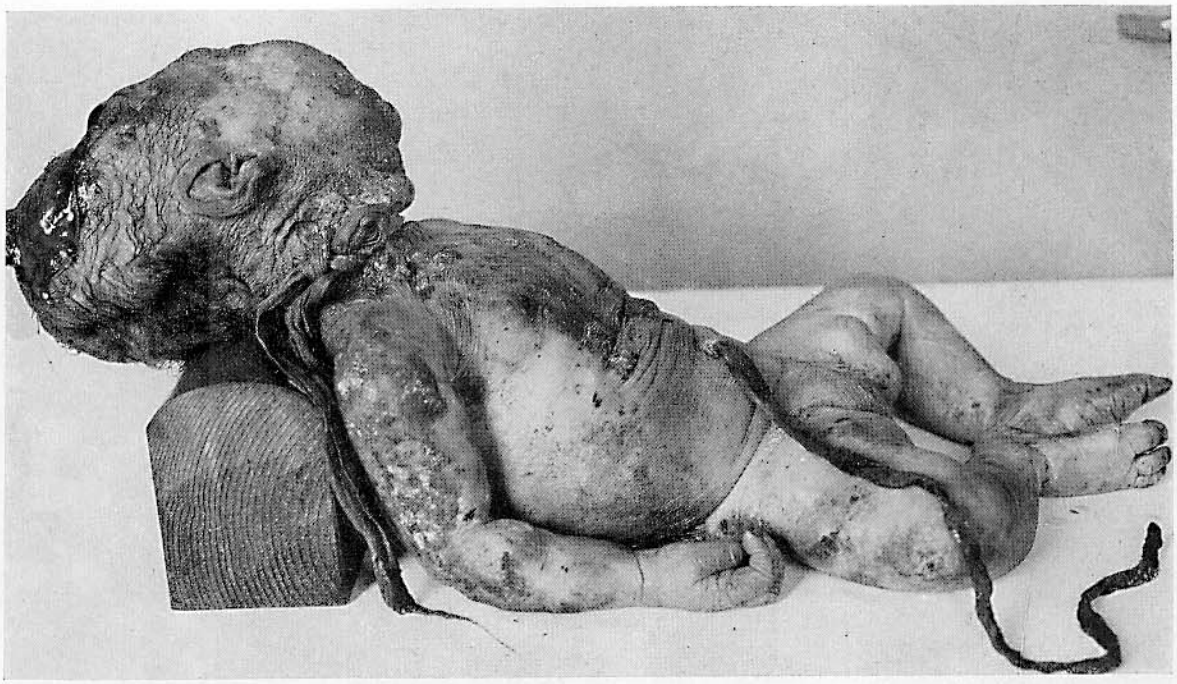

Fig. 52

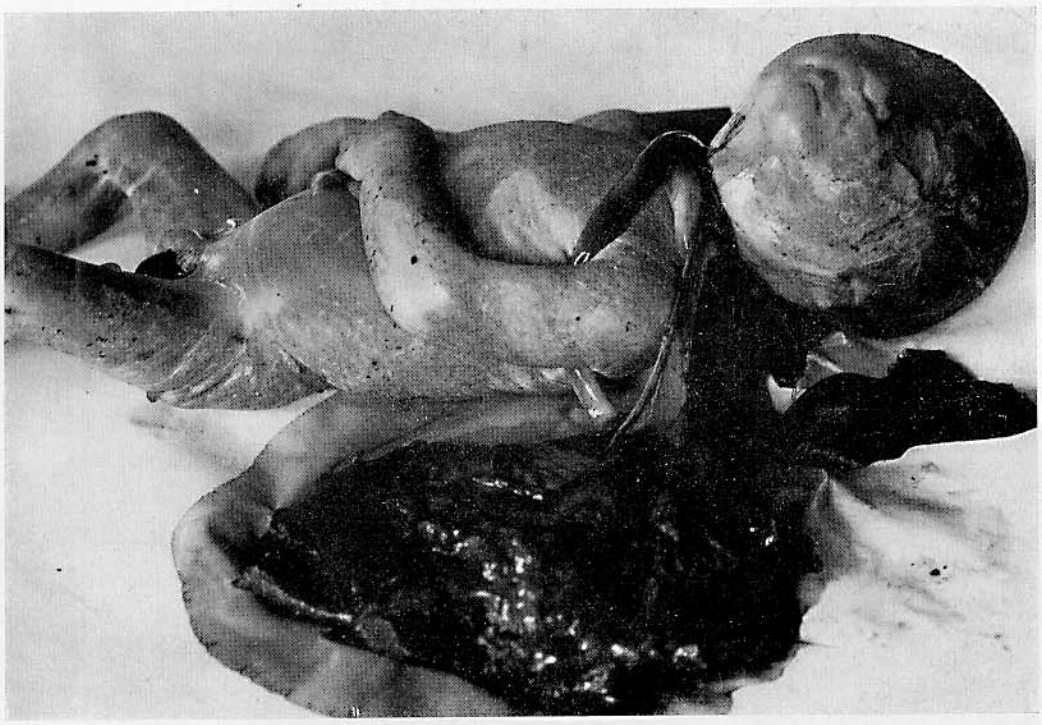

Fig. 53

Fig. 52 (P). Strangolamento di neonato e lesioni postmortali durante il disseppellimento del cadavere

Fig. 53 (P). Strangolamento di neonato avvolto ancora dalle membrane mediante un lembo di stoffa di seta. Il cadaverino venne poi gettato in un corso di acqua.

Sulle rive di un fiume fu rinvenuto, avvolto in un pacchetto, il cadaverino di un neonato di sesso maschile, nato prematuro ad otto mesi, ma vitale. La carta nella quale era avvolto il cadaverino era stata cucita con una macchina da cucire. Intervallo trascorso tra il parto e il rinvenimento 1–2 giorni al massimo.

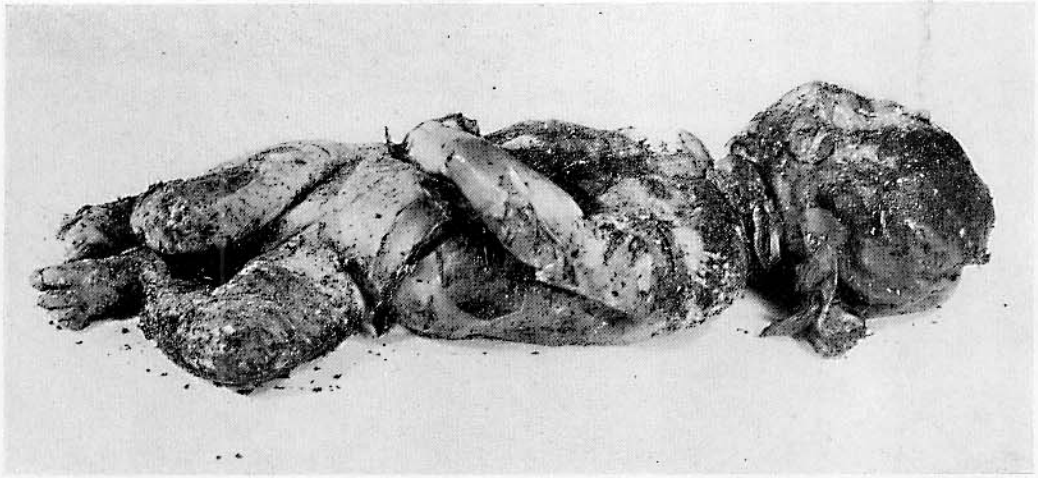

Fig. 54 a

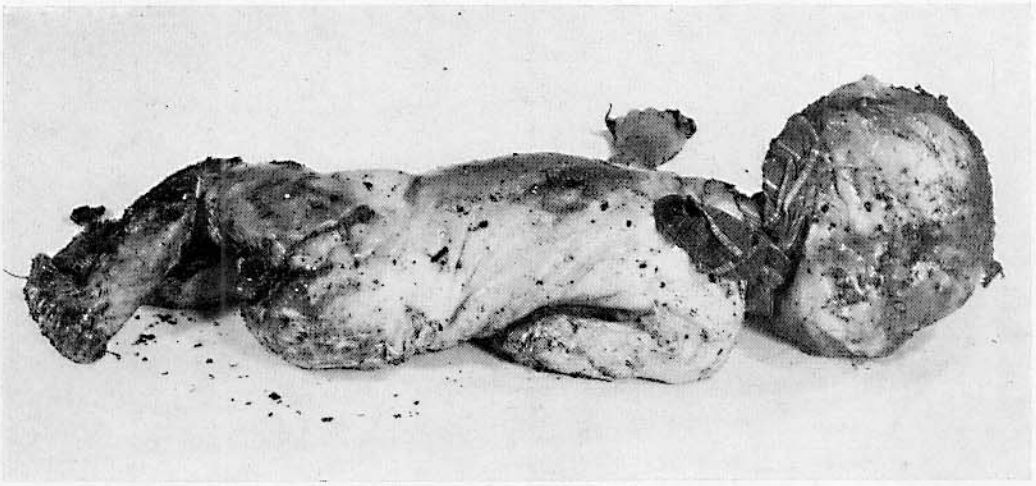

Fig. 54 b

Fig. 54 c

Fig. 55 a

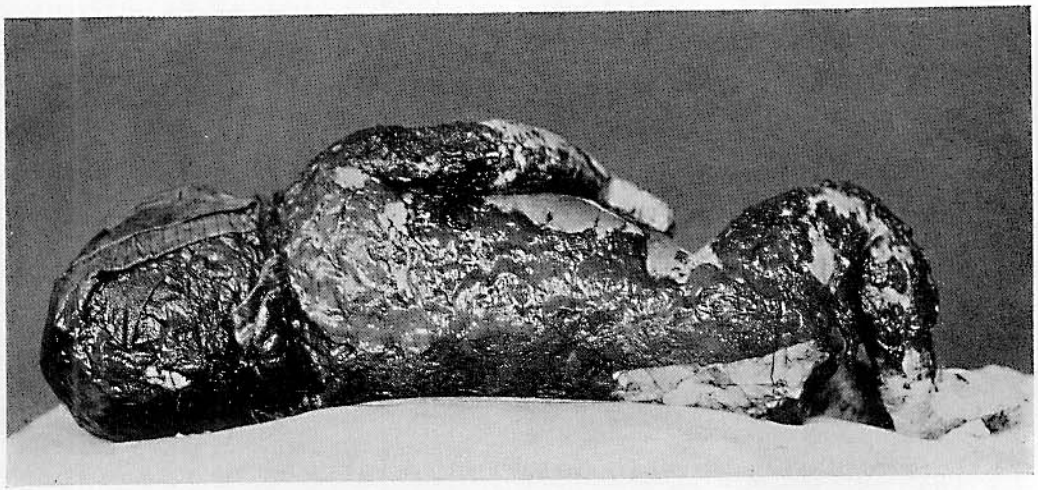

Fig. 55 b

Figg. 54a-b-c (P). Strangolamento e seppellimento di un neonato

La madre aveva tenuto nascosti la gravidanza e il parto. Circa 13 giorni dopo il parto il neonato fu rinvenuto in un alveare, seppellito a 25 cm di profondità. Cadavere di neonato maturo nato a termine. Moncone ombelicale a bordi lisci, non a brandelli. Putrefazione in stadio avanzato con distacco dell'epidermide, macerazione della volta cranica e macerazione notevole della maggior parte degli organi interni, specie milza e fegato. Modica infestazione di vermi. Fazzoletto stretto al collo e annodato una volta. Cadaverino avvolto in una federa da cuscino e una casacca. Non furono rilevati i segni ritenuti tipici di asfissia. Ciò tuttavia non esclude lo strangolamento, deducibile dal fazzoletto annodato al collo. Assenza di altri segni di traumatismo, specie al cranio.

Figg. 55a e b (P). Cadaverino di neonato ricoperto di melma e di alghe. Capo avvolto in uno scialle. Probabile strangolamento

Fig. 56 a

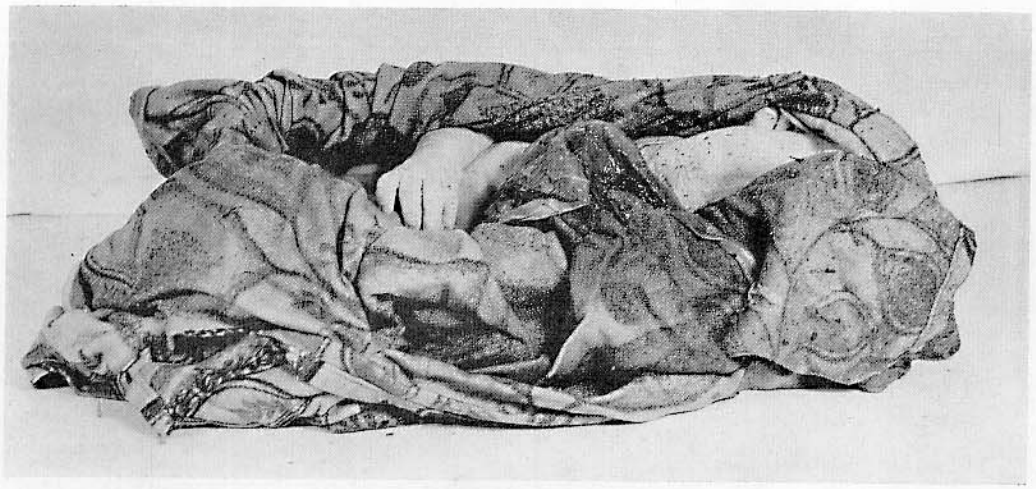

Fig. 56 b

Fig. 56 c

Figg. 56a-b-c-d (P). Infanticidio premeditato mediante tappamento della bocca. Cadaverino poi gettato in un fiume

Neonato pressoché maturo, senza malformazioni congenite. Nessun segno di affezioni, ad es. eritroblastosi, toxoplasmosi o lue congenita, eventualmente responsabili di un parto prematuro. Segni che il neonato era vissuto: positività delle prove di docimasia idrostatica polmonare e intestinale, color roseo dei polmoni. Segni di asfissia interna: sangue fluido rosso-scuro, numerose emorragie puntiformi subpleuriche. Intensa stasi sanguigna generalizzata, specie nei vasi della falce cerebrale. Nessun segno di eventuali traumatismi, neppure in regione orale.
Un giorno dopo il parto e l'infanticidio la madre avvolse il cadaverino in una tovaglia da tavola, lo mise in una borsa per la spesa e infine lo gettò in un fiume.

Figg. 57a e b (P). Estrazione dall'acqua di un cadaverino di neonato di sesso femminile, non identificato

Neonato di sesso femminile, lungo 54,5 cm del peso di 2.900 g; moncone ombelicale lungo 20 cm, disseccato e sfrangiato alla sua estremità. La modalità con cui era stato sezionato non era valutabile con sicurezza. Colorazione verdastra della cute con distacco a brandelli dell'epidermide. Prolasso della parete posteriore della vagina causato dalla putrefazione. Putrefazione in stadio avanzato di tutti gli organi. Notevole friabilità dell'encefalo e della milza. Pervietà del dotto di Botallo e del forame ovale. Crasso pieno di meconio. Assenza di malformazioni. L'autopsia, data l'avanzata putrefazione, non permise di stabilire una sicura causa mortis; non vi era peraltro alcun segno di incapacità vitale.
La docimasia idrostatica polmonare diede esito positivo; tuttavia dato il notevole grado di putrefazione tale reperto non permetteva di dimostrare con assoluta sicurezza che la neonata era vissuta.

Fig. 57a

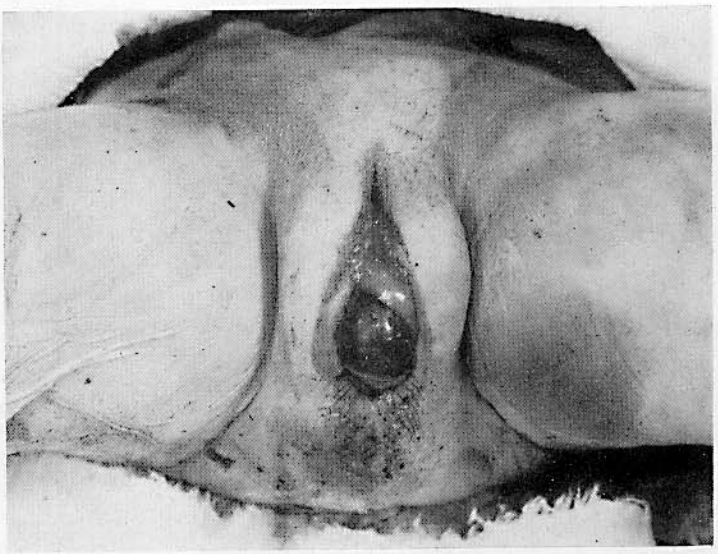

Fig. 57b

Fig. 58 a

Fig. 58 b

Fig. 58 c

Fig. 59

Figg. 58a-b-c (w). Cadaverino esposto

Il cadaverino fu rinvenuto nel giardino di una parrocchia cattolica, messo a giacere ordinatamente, indossante vestiti lindi e adornato con un rametto di abete, con accanto imagini sacre. In luogo di una bara era stata usata una scatola di cartone.

a Scatola di cartone; *b* Cadaverino; *c* Federa di cuscino dol monogramma J.L., rilevato alla lavatura. Ciò venne a suo tempo pubblicato in un giornale. Le indagini intraprese non diedero alcun esito.

Il neonato aveva vissuto. Non furono rilevati segni di morte violenta. Non è da escludere che esso fosse morto subito dopo il parto e la madre avesse voluto risparmiare le spese di sepoltura.

Fig. 59 (w). Cadaverino esposto rinvenuto davanti il portone di una chiesa cattolica. Cassetta a forma di bara con paglia. Cadavere ben vestito con corona da rosario al collo e croce nella mano sinistra. Accanto un biglietto con le seguenti parole: «Ho ricevuto il battesimo cattolico e desidero esser seppellito da cattolico».

Fig. 60 (w). Morte tipica per embolia gassosa nel corso di aborto provocato mediante iniezione endouterina di acqua saponata

La donna di 26 anni fu rinvenuta cadavere nella propria abitazione in posizione tipica di morte per embolia gassosa. Aveva già un figlio illeggittimo. Era nota quale donna ordinatissima.

Parte inferiore del corpo denudata. Tra le cosce, davanti ai genitali, un panno, verosimilmente per accogliere il liquido defluente. Sotto l'armadio una bacinella con acqua saponata; sull'armadio una siringa con pera di gomma. In una scatola di cartone un apparecchio per doccia uterina con vari raccordi a vite. All'altezza del vestibolo vaginale, sangue; all'ano, feci. Bolle di aria nell'utero e nel ventricolo destro. Nell'utero un feto lungo 35 cm avvolto nelle sue membrane, integre. Placenta, della grandezza di una piccola mano, distaccata; alla sua altezza, sangue bleu-scuro coagulato. Orifizio uterino pervio al mignolo. Sangue coagulato anche in vagina. Sotto la dura all'altezza di un lobo parietale, per un tratto di 10×5 cm sangue fluido e coagulato, Nei vasi piali bollicine di aria microscopicamente dimostrabili.

R. ZIGEUNER [62] riferì sulla embolia gassosa conseguente ad aborto criminoso: a) Morte dopo 90 minuti, b) 6-8 ore; HEID [63] su un caratteristico caso in cui la morte consegiu ad insufflazione di aria in vagina con la bocca.

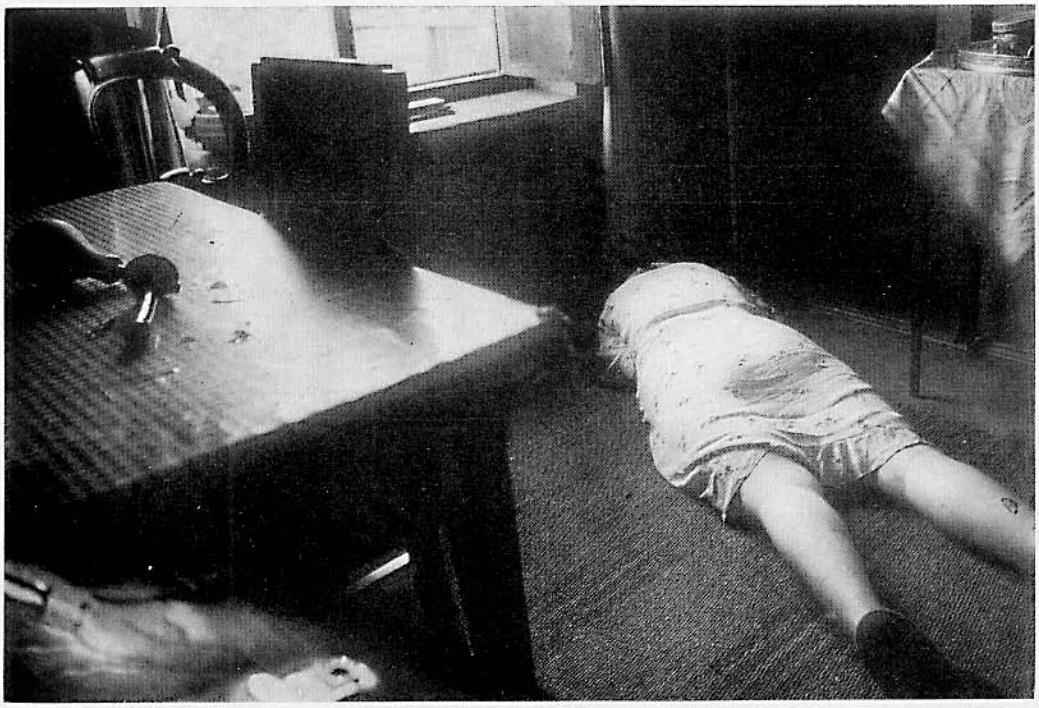

Fig. 61

Fig. 62 a

Fig. 61 (P). Situazione di rinvenimento in un caso di morte durante manovre abortive

Aborto mediante siringa uterina (sul tavolo, a sinistra), manifestamente introdotta dalla donna stessa. Morte per embolia gassosa.

Figg. 62a e b (W). Tipica embolia gassosa in aborto. Iniezione di acqua saponata, verosimilmente effettuata dalla donna stessa

La donna di 26 anni, indossante solo reggiseno e camicetta, fu rinvenuta cadavere su un letto in cucina, con le gambe penzoloni. Il piede destro calzante una pantofola stava dentro un catino contenente un liquido brunastro e una siringa con pera di gomma ben inserita. Porta serrata dall'interno. Successivamente in cucina fu trovato un altro strumento utilizzabile a scopo abortivo, ossia una cannuccia per tendina cui era stato applicate ad una estremità un bastoncino di gomma dura lievemente ricurvo mediante leucoplasto, evidentemente adopenato come una sonda per la puntura delle membrane ovulari. L'autopsia rivelò una tipica embolia gassosa. L'utero era pieno di aria. In tutte le sezioni cardiache abbondante aria; nel cuore destro sangue imputridito. Feto e sue membrane integri; placenta distaccata ma integra. In una bottiglia di birra in cucina una soluzione saponata.

Fig. 62 b

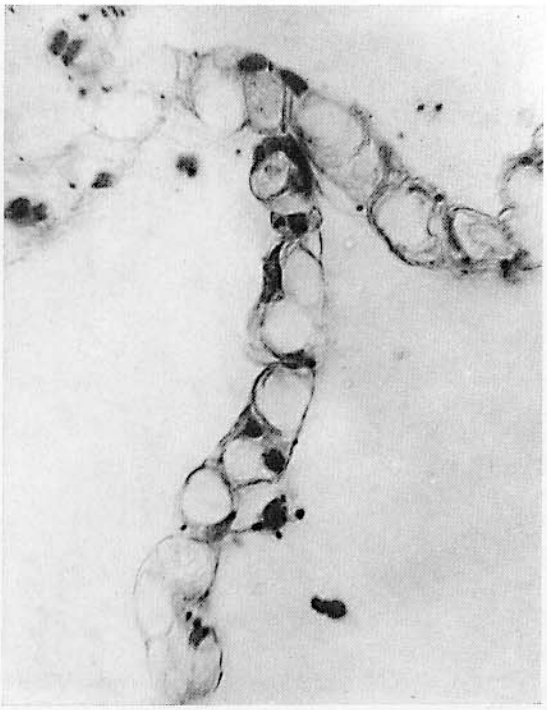

Fig. 63 a

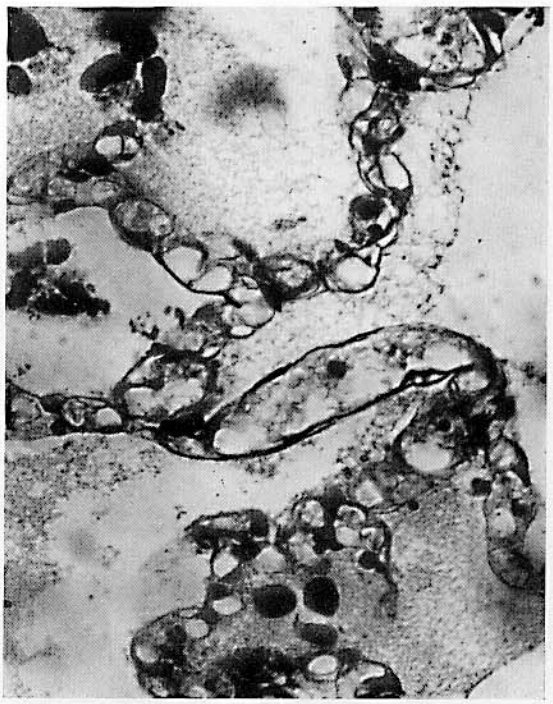

Fig. 63 b

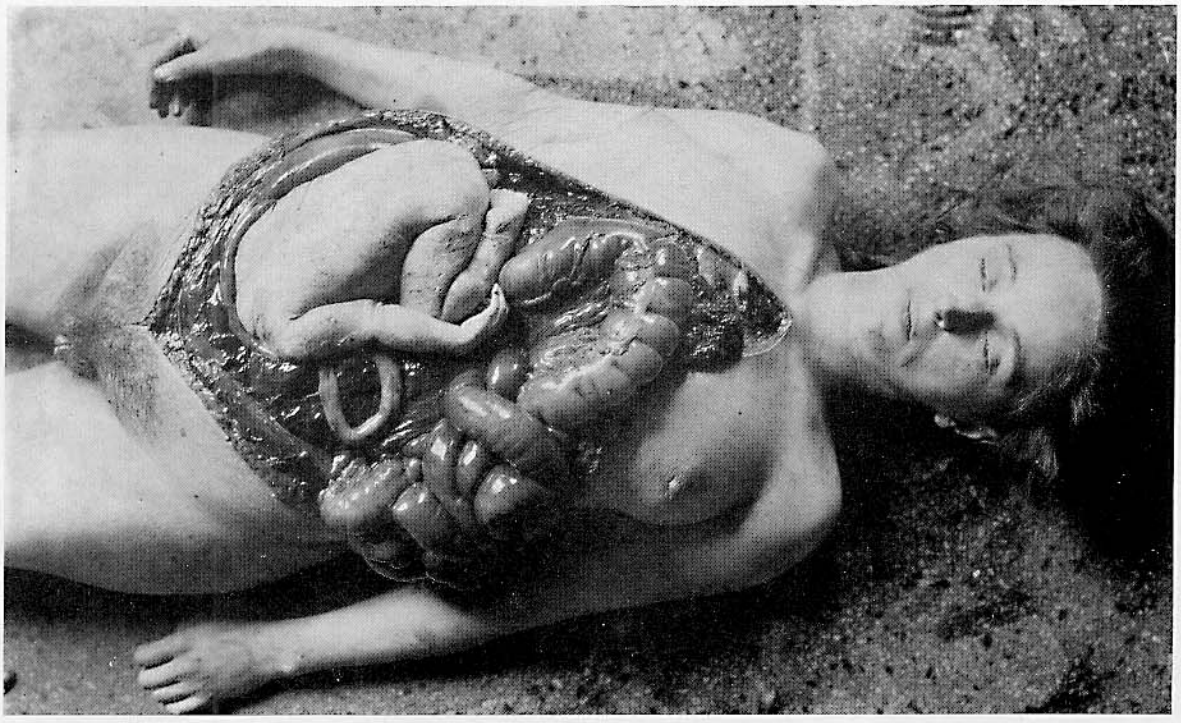

Fig. 64

Figg. 63a e b (P). Embolia gassosa nei capillari polmonari

Fig. 64 (P). Feto in cavità addominale in seguito a rottura dello utero

Il bambino era vissuto.

13 Transvestitismo e incidenti mortali nel corso di attivita, autoerotiche

I transvestiti sono quasi sempre uomini, tuttavia vi è stato anche qualche caso di donne che desideravano apparire uomini, spesso eseguendo anche lavori più pesanti. Sul problema della situazione giuridica circa le operazioni per il mutamento del sesso vedi O. PROKOP [184]. Gli individui che si travestono per sfuggire alla identificazione dopo aver commesso un delitto non vanno considerati transvestiti.

Il problema del transvestitismo è altamente complesso, anche dal punto di vesta giuridico. Entrano in discussione le seguenti fattispecie giuridiche: Provocazione di scandalo in pubblico (tale reato è configurato anche alla presenza di una sola persona), § 183 dello St.G.B.; nonché Scandalo grave (Grober Unfug), § 360, Ab. 8 e 11. Sarebbe errato considerare indiscriminatamente i transvestiti quali omosessuali. In effetti alcuni transvestiti si abbigliano in tal modo («gruppo degli attivi») per trarne vantaggio, ad es. prostituirsi o svolgere altre attività impunemente. Una certa parte di questi mira a procacciarsi vantaggi illegali di qualsivoglia specie. Gran parte tuttavia, all'incirca la metà, dei transvestiti, si abbiglia così per immedesimarsi profondamente con l'oggetto della loro inclinazione, tendendo anche ad assumere caratteristiche della persona amata. H. ELLIS [205] vide in ciò una particolare forma di estetica. Fra i transvestiti sono rarissimi gli alienati veri.

Vedi sull'argomento:

1. BÜRGER-PRINZ u. a. „Zur Phaenomenologie des Transvestitismus bei Männern", Beitrag zur Sexualforschung 3. Heft 1953

2. FOSSEL, M., und TEIRICH, H.: „Ein Fall von Transvestitismus", Dtsch. Ztschr. Ger.-Med. 40, 378 (1951)

Fig. 1 a

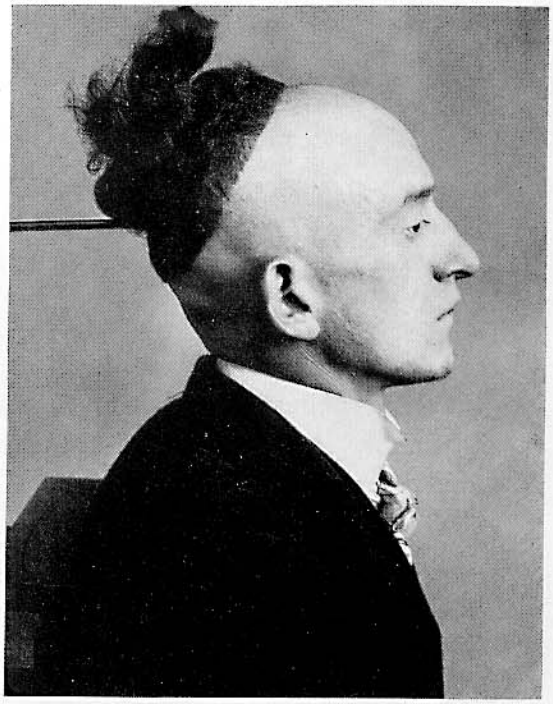

Fig. 1 b

Figg. 1a e b (w). Feticismo per farsi deridere dalle donne

Il sogetto entrava in orgasmo sessuale allorquando una donna corrispondente al suo tipo gli rideva o gli sorrideva. Per ottenere tale scopo egli aveva rasato grottescamente il suo capo e girava per le vie della città con un berretto con visiera. Incontrata una donna del suo tipo, la seguiva ed emetteva un sonoro fischio com'era costume all'epoca tra gli sfruttatori di prostitute in quella zona della città. Ciò affinché la donna si voltasse verso di lui. Avvenuto ciò, si levava rapidamente il berretto, le mostrava il capo e si tirava il ciuffo di capelli residui. Se destava il sorriso o il riso della donna ed ella lo guardava si manifestava eiaculazione. Oltre ad altri lavori, vedi G.SCHRADER: «Zur Psychopathologie des Fetischismus», Monatsschrift f. Kriminalpsychologie 23, 11, 667 (1923).

Figg. 2a-b-c-d (w) Transvestita esercitante, in abiti maschili, la attività di ausiliario postale

Trattavasi indubbiamente di una donna (di 35 anni), sebbene gli organi genitali e i caratteri sessuali secondari non fossero completamente sviluppati. Il suo istinto sessuale non era normale, bensì deviato in senso omosessuale e transvestitistico, essendo peraltro in generale relativamente poco spiccato e probabilmente suscettibile di una ulteriore diminuzione col passare del tempo. Il suo sesso passava inosservato, sia che fosse vestita con abiti maschili, sia che indossasse l'uniforme di impiegato postale; ella si comportava da uomo, conferendosi anche un aspetto maschile. Interessante tener presente che si era creata un'esistenza basata con criteri di mascolinità la quale sarebbe stata distrutta se la si fosse costretta ad indossare abiti femminili. Poichè non si era resa colpevole di alcun reato nè aveva dato pubblico scandalo, dal punto di vista medico nulla vi era da obiettare a che indossasse vestiti maschili. Viceversa non le fu acconsentito di sposare una donna, come sarebbe stato suo desiderio; del pari dovette venire respinta la sua affermazione di secernere sperma, viceversa aveva la mestruazione una o più volte al mese, anche se non abbondante. Già da piccola aveva presentato tendenze transvestitistiche. Manifestamante non aveva mai avuto rapporti sessuali con uomini ed evitava ben decisamente qualsiasi rapporto con essi. Viceversa intratteneva rapporti di tipo lesbico con donne, evidentemente sotto forma di cheiroerastia reciproca, manovra da lei denominata «amor francese». Alcuni anni prima aveva provato una grave delusione ad opera di una donna più anziana di lei, di tipo spiccatamente mascolino, con la quale conviveva; da allora tra le due non intercorsero più rapporti sessuali fissi. A suo dire, faceva conoscenza con le migliori donne di strada di bell'aspetto, elegantemente vestite e con piedi e mani particolarmente curati; (atteggiamento feticistico nei riguardi dei piedi, delle mani e dei vestiti eleganti) e si soddisfaceva mediante discorsi sessuali toccamenti e palpeggiamenti, durante i quali neppure le prostitute si avvedevano che non di uomo, bensì di donna si trattasse. Il suo corpo era di struttura infantile, le ghiandele mammarie ipotrofiche; nettamente sviluppati i peli ascellari e pubici. I genitali esterni erano nettamente di tipo femminile, la vagina strettissima e pervia soltanto ad un dito. La donna alcuni anni prima era stata operata da un ginecologo. Sembra che durante l'interrento fossero stati riscontrati in cavità addominale anche «elementi di organi genitali maschili».

Fig. 2a

Fig. 2b



Fig. 2c

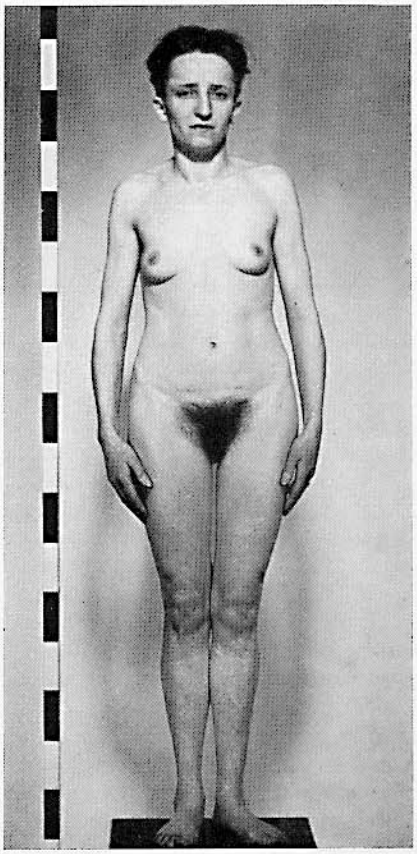

Fig. 2d



Figg. 3 a e b

Figg. 3a-b-c-d (w). Transvestitismo vero

Il soggetto (di 64 anni, direttore di reparto ed addetto agli acquisti in una fabbrica di prodotti chimici) si presentò vestito da donna anche alla visita medica. Aspetto decente di donna di circa 45 anni. Parrucca biondo-scura, cappellino di feltro, camicetta di seta, seni di gomma, calze di nylon (abbigliamento ultramoderno), gonna e giacca, mocassini, biancheria intima di seta, gioielli non vistosi (anello, bracciale), borsetta piccola con portacipria, rossetto, ecc. Viso incipriato (non appariscentemente), labbra truccate. Camminava con grazzia indossando vestiti femminili; normalmente se in abiti maschili.

Statura m. 1,66, peso kg. 71 circa. Capelli brizzolati, sottili. Occhi miopi, caratteristici, vivaci, piccoli, infossati. Lineamenti del viso delicatissimi, bocca piccola, labbra sottili, orecchie piccole. Protesi dentaria. Forme corporee assai molli. Adipe mammario esageratamente sviluppato. Voce senza particolari caratteristiche; non sa ben cantare. Cappello n^{0} 54. Laringe poco sporgente. Notevole sviluppo dei peli in regione toracica; depilazione in corrispondenza della parte alta dello sterno. Abbondante adipe addominale. Notevole sviluppo pilifero all'addome, alle ascelle e al pube. Mani normali da uomo, sudaticce e fredde. Lieve cifosi dorsale. Accenno di tatuaggio all'avambraccio destro. Organi interni normali. Genitali esterni normali. Testicoli di grossezza media, insensibili alla compressione. Pene di grandezza media. Fimosi notevole. Arti normali. Incompleta adduzione delle cosce. Sistema nervoso: in ordine. Eccitabilità muscolare particolarmente vivace e susseguente dermografismo rosso positivo.

Trattavasi di un transvestitismo vero senza peraltro alcuna tendenza a qualsiasi perversione. Indubbiamente un individuo di elevata intelligenza, artisticamente dotato, assolutamente sociale e prezioso, dal carattere forte. Come in tutti i transvestiti anche la sua vita era completamente dominata dalla tendenza transvestitistica in quanto questa lo agitava incessantemente sotto forma di impulso ossessivo. La massima sensazione di piacere era per lui costituita dal soddisfacimento della sua tendenza transvestitistica. Rifiutò qualsiasi forma di psicoterapia. Ringraziava il destino di avergli elargito quella tendenza «che non avrebbe voluto perdere neanche se avesse potuto rinascere». I periodi di felicità della sua esistenza erano unicamente dati da questa sua tendenza. «La sua vita, da uomo, era vuota, fredda e solitaria». Con straordinaria stabilità di carattere e notevole impiego di energia psichica egli trascorse per 27 anni una vita matrimoniale, senza figli, accanto ad una donna che non amava, inferma da 12 anni.

Dal punto di vista medico non vi era alcuna difficoltà affinché la polizia gli rilasciasse un permesso di indossare vestiti femminili.

Figg. 3 c e d

Il sogetto si presentava regolarmente a farsi controllare, di solito sempre cambiando toeletta femminile, facendosi considerare un vanitoso; una volta ad es. fece osservare delle mutandine di pizzo acquistate allora allora e che già indossava. Raccontò tra l'altro che il suo sarto, da cui si serviva sia per uomo che per donna, ignorava trattarsi della stessa persona in ambedue i casi. Inoltre alcune tra le signore amiche della donna presso la quale egli si cambiava di abiti lo avevano visto sia vestito da donna che da uomo e tuttavia ignoravano trattarsi della stessa persona. Un giovane, appreso del suo transvestitismo, reagì con uno shock spiegando che aveva ormai perduto qualsiasi illusione sul sesso femminile.

Il soggetto provava spiccato godimento sessuale e aveva erezioni guardandosi allo specchio o passeggiando per strada. Le erezioni erano a volte così intense da impedirgli di camminare. In tal caso spesso entrava in una ritirata per signore e si masturbava fino all'eiaculazione, che si manifestava assai rapidamente con l'autopalpazione del seno artificiale o degli indumenti intimi. In genere aveva cessato la sua attività sessuale. Negli anni precedenti aveva una pronta eiaculazione allorquando, vestito da donna, si guardava allo specchio, non occorrendogli di solito alcun aiuto meccanico. In passato aveva avuto anche rapporti sessuali nel corso dei quali egli indossava indumenti intimi femminili e teneva la sua partner, non la moglie, seduta su di lui. In tal caso provava «notevole piacere». Anche ora egli provava una particolare eccitazione sessuale accanto ad una donna. Non aveva mai praticato attività omosessuali ed evitava le amicizie maschili essendo incline solo per quelle femminili. Nella sua fantasia sessuale egli si occupava essenzialmente di se stesso. Anche nella masturbazione la rappresentazione erogena principale era sostenuta dal suo stesso corpo, in abiti femminili, in armonia con le sue tendenze da transvestito. Narcisismo spiccato.

Importanti per una più approfondita conoscenza di questi casi sono i lavori di E.FÖRSTER [163] sulla patogenesi del transvestitismo e di F.BARYLLA [164] sull significato psicosessuale dell'abbigliamento nel transvestitismo.

Figg. 4 a e b

Figg. 4a-b-c-d (w). Transvestitismo e metatropismo di un soggetto di 50anni

Genitori non consanguinei e assenza di matrimoni tra consanguinei in famiglia. Assenza di tare ereditarie. Non abnormità delle capacità o del carattere. Una zia materna e una sorella del soggetto rimasero nubili. Un'altra sorella, oligofrenica, frequentò le elementari solo fino alla 4° classe e successivamente si sposò. Padre abbastanza virile, madre modesta, bigotta, fine. Genitori religiosissimi, cattolici. Educazione cattolica, impartita specialmente dalla madre. I genitori preferivano la nascita di un maschio. Il loro matrimonio d'altronde non era armonico. Il padre frequentava altre donne. Assenza di rancori tra le famiglie dei genitori. Egli, beniamino della madre, rammollito, viziato, andava perfettamente d'accordo con le sorelle. Fino al compimento degli studi non aveva avuto alcuna esperienza sessuale e la sua educazione non presentava difficoltà. Il padre, assai iracondo, litigava duramente con lui. Morì all'età di 59 anni in seguito a vari episodi apoplettici con postumi paralitici di lunga durata; nell'ultimo triennio visse in un ricovero. Non era un beone.

Normali lo sviluppo del linguaggio e la deambulazione. Non malattie infantili degne di nota. Fin dall'infanzia timido, non giocava per strada. Da ragazzo, irascibile, caparbio. Assenza di note psicopatiche o di disturbi nervosi. Solo una volta tentò di assentarsi ingiustificatamente dalla scuola. Nessuna tendenza a giuochi maschili preferendo ad essi quelli femminili, in particolare giocava volentieri con le bambole. Stava lontano dai suoi coetanei. Era solitario, gli piaceva la natura. Amava gli animali, aveva un gattino che viziava assai. Con i giovanetti era assai effeminato. Anche sua madre aveva rilevato la sua andatura ancheggiante. Buono il profitto scolastico, specie per i temi. Non provava alcuna difficoltà nel fare i compiti. Non ebbe mai punizioni disciplinari. A 13–14 anni non sapeva nulla sui rapporti sessuali, il che apprese a 15–16 anni. A partire dal 16°–17°, inizio della cheiroerastia; egli pensara, con una oscura rappresentazione, che non è in grado di descrivere, di essere donna. Successivamente potè raffigurarsi l'atto sessuale. Mutamento tardivo, ritardo nella crescita della barba, nessuna attivita sportiva, camminava a passettini affettati e saltellanti. Già da anni non si radeva, asportando i peli della barba con carta vetrata. Ereutofobia. Scarpe numero 39–40. Disdegnava i profumi, gli piacevano i dolci. Laringe non eccessivamente sviluppata, voce, di tonalità media, cantava male. Destrimane, non soffriva di cefalea nè di emicrania; negli ultimi tempi, insonnia da eccitazione, astenia, inquietudine conseguenti al suo sogno di smascolinizzarsi e diventare così donna. Tremori, episodi vertiginosi, non eccessivamente distratto. Recentemente scarsi poteri di concentrazione. Raramente usciva della casa, alla quale si sentiva legato. Possedeva un'abitazione propria, era celibe. Una ragazza più grande aveva cura di lui. Episodi di depressione intensa. Nessuna sensazione di modificazione dei genitali. Assai tenero, sentimentale, sensibile alla gioia e al dolore, non piangeva con eccessiva facilità, amava i buoni film (specie quelli comici francesi). Solo i drammi a forti tinte o la lettura di un libro lo facevano piangere. Bonario, gentile, ma facilmente irascibile. Assai bisognoso di affetto. Ambizioso nei confronti di un buon lavoro. Necessità di autocritica. Non ambizioso nè ciarliero, assai curioso, era tutto preso dal suo lavoro (ultimamente di redattore); non era sfiduciato, non aveva interessi mistici, sete di avventure o romanticismo; non era eccessivamente ordinato, pedante, astioso o malinconico. Non particolarmente incline ai benesseri materiali, nè tossicomane, era invece un fumatore relativamente forte e modico bevitore. Buona memoria, fantasia vivace. Assai debole, facilmente influenzabile. «Un buon o buoni libri lo potevano scuotere». Recentemente ridivenne produttivo, scriveva principalmente scene umoristiche. Era umorista, amava la musica di Beethoven, e Ciaikwoski, non quella di Bruckner. Tendenza al dramma. Da giovane,

Fig. 4 c

Fig. 4 d

lavori come statistico. Aveva molti piani e proggetti, ma non poté realizzarli «poiché aveva perduto la sua energia lavorativa». Amava lo sport, da spettatore. Insoddisfatto della sua attività. Interesse per tutte le novità. Istinto sessuale orientato verso le donne, tra cui preferiva il tipo ruvido, semplice, intellettualemente elevato. La donna lo eccitava psichicamente non sessualmente. Fotografava donne nude, senza tuttavia provare eccitazione sessuale. Le forme corporee, a prescindere dal tipo ruvido, androide gli erano indifferenti. Non sogni erotici. Amava la compagnia di persone serie, sia dell'uno che dell'altro sesso. Nessuna inclinazione alla pornografia. Complessi di inferiorità nei confronti degli uomini, assai esigente nei confronti delle donne. Sposatosi, senza figli, successivamente divorziò. Era in grado di dominare l'istinto sessuale, ma si masturbava anche da sposato. Comunque non provava piacere particolare nè con i rapporti sessuali nè con la cheiroerastia. Nei rapporti sessuali con la moglie era imbarazzato «poiché egli non era ciò che voleva». Nessuna tendenza a perversità, eseguiva la copula in posizione normale. Potenza sessuale media. Da 3-4 anni non praticava alcun commercio sessuale. Tuttavia si masturbava, identificandosi come in passato con una donna; anche durante il coito cercava di raffigurarsi le sensazioni della sua partner; era incline a ricevere tenerezze. Nessuna tendenza sadistica nè masochistica. Non atteggiamenti feticistici verso gli stimoli particolari femminili, nè atteggiamenti narcisistici verso il proprio corpo. In passato aveva ballato molto e bene. Nessuna tendenza omosessuale. Egli riferiva i suoi istinti abnormi a processi organici, a cause endocrine. Fino ad allora, nessun trattamento medico. Non portava in tasca alcun oggetto femminile. Se vestito da donna, portava con sé cipria e rossetto, si recava nelle toelette per donne ma non si curava di esse. Si sentiva completamente donna, il suo ideale era di essere donna tra le donne; solo per brevi periodi della sua vita si sentiva immensamente felice, ossia quando «aveva raggiunto lo scopo con una donna». Anche dal punto di vista sentimentale egli «sentiva» come una donna. Ammirava sconfinatamente gli intellettuali che signoreggiando sui loro sensi vincevano i più piccoli ostacoli e agivano correttamente, tuttavia non aveva nè il desiderio, nè l'impulso ad agire come loro. La sua lettura preferita era un romanzo di medicina in cui il protagonista, un medico, combatteva una epidemia di peste. Si sentiva assai infelice; non poteva stare in abiti da donna neppure nella propria abitazione poiché la sua ospite non l'avrebbe capito. In fondo egli non attendeva alcuna comprensione per le sue tendenze e i suoi desideri. «Se avesse potuto rinascere avrebbe desiderato nascere donna». La sua tendenza veniva da lui definita non un istinto a travestirsi bensì un'ansia di travestimento quando doveva indossare vestiti maschili. Il suo transvestitismo era vissuto come un fenomeno marginale della propria personalità. L'essenza di tale fenomeno veniva individuato nella sua intima impostazione femminile. Il suo handicap era costituito dal non poter essere donna dal punto di vista corporeo. La sua «vita psichica» era impostata su base femminile. Sentiva l'impulso di farsi castrare. non avventatamente, bensí dietro matura riflessione, data la sua impostazione psichica. Il suo sogno era «di possedere una casetta carina nella quale vivere da massaia, mettere al mondo un figlio o allevare qualche neonato con cure materne». Egli «avrebbe desiderato un'amica che fosse semplice ma molto intelligente per poter con lei fare discorsi profondi». Non aveva desideri sessuali; sentiva maggiormente il bisogno di tenerezze e di scambio di pensieri amorosi.

Astenico. Capezzoli femminili, ingrossati; areole mammarie scure, larghe come monete da dieci marchi. Peluria al torace e al dorso. Peli addominali accuratamente rasati. Peli ascellari scarsi, poco increspati. Mani e piedi assai piccoli. Numero

delle scarpe 39, numero dei guanti 7. Gambe lunghe, gracili, ben formate, rivestite di peluria. Escoriazioni a tipo di graffi alle cosce, a suo dire causati dal gatto. Cute universalmente delicata, sottile, notevolmente morbida. Testicoli piccolissimi, pene normale. Tolta la parrucca, capelli radi, sottilissimi, attaccaticci, fulvi. Voce spiccatamente maschile. Durante la visita, inibito, riservato, nervoso; inquietudine delle mani e delle dita; si accarezzava continuamente i capelli. Veniva notevolmente turbato dalle conversazioni telefoniche o dall'ingresso di altre persone. Non religioso. Autodidatta nel giornalismo, avendo frequentato solo le elementari. Sviluppava delle teorie su problemi scientifici, irreali e da profano; ad es. sulla funzione dell'ipofisi e suoi rapporti con la «vita psichica». Partendo da tale teoria, egli si riprometteva di ottenere con la smascolinizzazione notevoli cambiamenti fisici e una spiccata femminilazzione che egli sperava di aumentare ancor più con l'impianto di ormoni cristallizzati. L'idea fissa della smascolinizzazione non era tuttavia così intensa da dominarlo completamente. Ci si poteva infatti intrattenere con lui anche su altri problemi. Neppure vestito da donna aveva un aspetto spiccatamente femminile. Il suo modo di esprimersi era sicuro e ricercato, ma sempre alquanto inibito e sibillino.

Essendo stata ricusata l'operazione di smascolinizzazione totale da lui richiesta, si diede la morte impiccandosi, come aveva precedentemente annunciato, anche per iscritto.

Cfr. la bibliografia sulla minaccia di suicidio in casi del genere: Scholl, 1961 [206].

A tal proposito ricordiamo un caso di «Transvestisismo e transsessualismo»: transvestito di 63 anni. Il quale preferiva morire che separarsi dai vestiti da donna. Inibizione dello sviluppo conseguita a pessime condizioni di vita. A 16 anni venne in possesso di una macchina da cucire di seconda mano. A partire da allora, cuciva vestiti, per lo più femminili, sua occupazione prediletta. Eseguiva dei ricami con i quali, con espressioni simboliche, dava ragguagli sulla sua vita psichica.

Figg. 5 a e b



Figg. 5a e b (w). Transvestitismo vero

L'origine del transvestitismo rimase oscura, essendo stato tuttavia possibile rintracciare una tendenza del genere fin dalla prima giovinezza. Il quarantaquattrenne non presentava alcuna deviazione, fisica o psichica, dalla norma. Il suo carattere, viceversa, presentava spiccati tratti psicopatici, in particolare un nettissimo egoismo, come abitualmente si osserva nei transvestiti. Il suo modo di vivere e i suoi rapporti con la società erano interamente dominati dalla sua tendenza transvestitistica e a lei subordinati, senza che egli se ne rendesse ben conto. Non gli mancavano nè la serietà morale, nè una buona concezione della vita, che gli era stata inculcata (paura di essere scoperto, amore per i bambini, ordine, ecc.). La sua vita era dominata da continue inquietudine e agitazione su base psicopatica. Dato il suo transvestitismo, egli cercava un tenore di vita ideale e amici ideali, senza mai trovarli. Come tutti i transvestiti, era intelligente, dotato di molti talenti, di capacità manuali e di notevole forza fisica. Le sue qualità e i suoi pregi morali erano evidenti, in quanto, malgrado «i suoi voli pindarici» non era scivolato in basso, ma avera sempre lavorato, sia pure senza una meta prefissa. Si sentiva uomo, fisicamente e psichicamente, con ambizioni ben maschili. Identificava il suo transvestitismo col desiderio di essere una lesbica attiva con lieve tendenza al sadismo. Pertanto solo in vesti femminili era in grado di provare piacere sessuale. Non aveva trovato quale partner una donna con tendenze corrispondenti. La sua tendenza lo rendeva infelice, ma respinse energicamente la prospettiva di esserne guarito mediante psicoterapia, poiché in tal modo «avrebbe perduto il meglio del suo essere». Dal punto di vista medico gli fu consentito di indossare vestiti femminili.

Due anni dopo riapparve alla ribalta in occasione di un furto. Nel frattempo evidentemente era divenuto asociale; fu una volta condannato per furto e un'altra per trasgressione al § 330a; inoltre aveva lasciato una donna con cui conviveva stabilmente e da cui aveva avuto un figlio. Già da un anno infine si era dato smodatamente all'alcool. Considerando la spiccata evoluzione asociale, dal punto di vista medico fu revocato il permesso di presentarsi in pubblico indossando vestiti femminili.

Fig. 6 a

Fig. 6 b

Fig. 6 c

Fig. 6 d

Fig. 6 e

Figg. 6a-b-c-d-e (w). Transvestito

Il soggetto (cameriere) tendeva ad indossare vestiti femminili già all'età di 12 anni. Psichicamente, assolutamente femminile. Dal punto di vista medico trattavasi di un transvestito e tendenze omosessuali. Gli fu concesso il permesso di indossare abiti femminili. Successivamente però tale permesso gli fu revocato dato che per strada camminava con movenze da prostituta e adescava uomini. Più volte condannato per prostituzione ed atti osceni.

Figg. 7 a e b (w). Caso particolare di transvestitismo

Il sogetto (operaio di 40 anni) suoleva indossare abiti femminili, visitare cimiteri e partecipare ad esequie così abbigliato. Non ebbe mai rapporti sessuali con donne. Non commise alcun reato.

Fig. 7 a

Fig. 7 b

Fig. 8 a

Figg. 8 a-b-c-d (w). Transvestito

Già fin dall'infanzia il soggetto (celibe, espositore) si trovava a suo agio in abiti femminili. Era soddisfatto solo se eseguiva lavori muliebri. Secondo il parere medico-legale trattavasi di un errore di sviluppo costituzionale. Inizialmente gli fu consentito di indossare vestiti da donna. Poiché tuttavia per strada camminava con movenze da prostituta e adescava gli uomini gli fu successivamente imposto di indossare abiti maschili.

Fig. 8 b

Fig. 8 c

Fig. 8 d

Fig. 9a

Figg. 9a e b (w). Transvestito

Suicidio mediante avvelenamento con gas nell'abitazione dei genitori, indossando i vestiti della sorella.

Fig. 9b



Fig. 10a

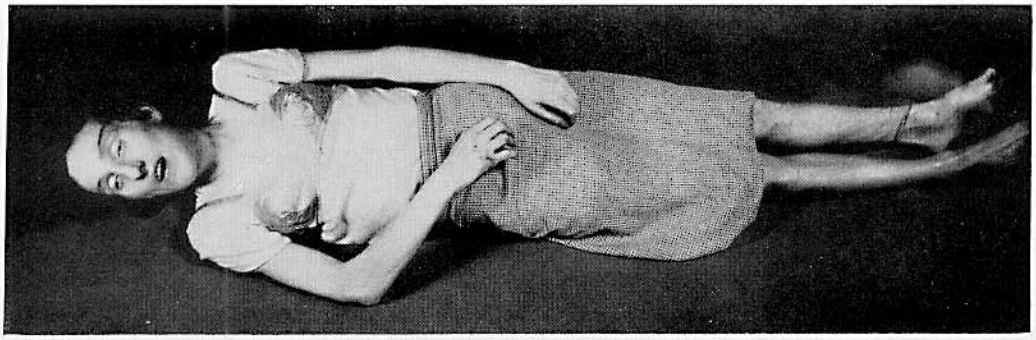

Fig. 10b

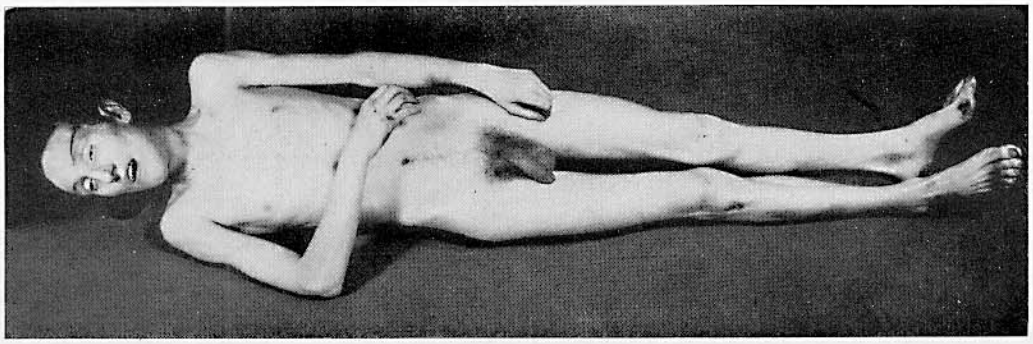

Fig. 10c

Figg. 10a-b-c (P). Morte per impiccamento. Incidente autoerotico?

La vittima fu rinvenuta, vestita da donna, nel lavatoio sospesa ad una corda. In un cantuccio del lavatoio vi era una pozza di urina e un mozzicone di sigaretta. Nell'ambiente antistante al lavatoio vi era un paio di scarpe da donna, brune col tacco alto.

Solco da corda bruno, essiccato il cui punto più basso, anteriore era sottostante al pomo di Adamo. Da qui decorreva bilateralmente indietro e in alto verso la protuberanza occipitale, scomparendo bilateralmente all'incirca all'altezza del margine posteriore del padiglione auricolare; la sua larghezza era di 0,8 cm. L'adipe sottocutaneo era solo scarsamente infiltrato di sangue. Sangue fluido. Idrope cerebrale. Stasi degli organi. Enfisema polmonare cronico.

Fig. 11 (w). Transvestito suicida con cloroformio

Albergatore di 33 anni. Abbattuta la porta della camera, fu rinvenuto cadavere nel letto. Al viso era legata una borsetta femminile di cuoio rosso con l'apertura rivolta verso il viso, contenente cotone, garza e una pezzuola imbevuti di cloroformio. Indossava un vestito da donna, sottoveste, mutandine, calze da donna e scarpe alte da donna L. Dérobert [165] descrise un caso nel quale il protagonista indossò una maschera per narcosi e si diede la morte respirando etere etilico.

Figg. 12a e b (w). Transvestito

Assassinato dal proprietario di un caffè equivoco. Seni finti costituiti da un paio di calze arrotolate. Ferita da arma da fuoco attraverso il «seno finto» sinistro. Inoltre aveva allacciata sul davanti una vagina artificiale ricavata da una mammella di vacca macellata di recente, che soleva cambiare spesso approvvigionandosi al mattatoio. Vestiario: camicetta, guanti da donna slip, mutandine bianche da donna, calze da donna scure, scarpe da donna di vernice nera, blusa scura, cappellino, cappotto da donna scuro con bavero di pelliccia nera, scialle, giacchetta grigia con fodera di pelliccia. Artista di 32 anni, carrozziere, celibe, vivente con la madre.

Fig. 12a

Fig. 11

Fig. 12b



Fig. 13 a

Figg. 13a-b-c-d-e (w). Transvestitismo

Si aggiudicò una medaglia d'oro alle Olimpiadi del 1936 e nel 1938 stabilì diversi nuovi records mondiali per il salto in alto. Dopo l'ultima sua vittoria e record mondiale di salto in alto, diede nell'occhio a due signori in uno scompartimento di un treno, per il suo abbigliamento e il suo comportamento. Le sollecitate visite mediche rivelarono che in realtà trattavasi di un uomo. Figlio di un oste, il suo sesso era stato misconosciuto all'atto della nascita ed era stato allevato da femmina. Nel corso dello sviluppo tuttavia divennero evidenti gli attributi sessuali maschili, ma il padre per motivi di lucro omise di denunziare il cambiamento di sesso. Il soggetto non era ermafrodita, ma presentava solo una certa diastasi scrotale e una concrescenza del pene con lo scroto. Aveva avuto polluzioni.

A tal proposito è interessante ricordare che la detentrice del record mondiale femminile per la corsa degli 800 m e olimpionica a Praga nel 1935, Koupkowa, era una pseudoermafrodita. E' probabile che tra le detentrici di records femminili esistano anche altri ermafroditi e transvestiti. Da rilevare che nel 1935 a Londra in una festa sportiva tre competitrici si rifiutarono di esser sottoposte a visita ginecologica.

Fig. 13 b

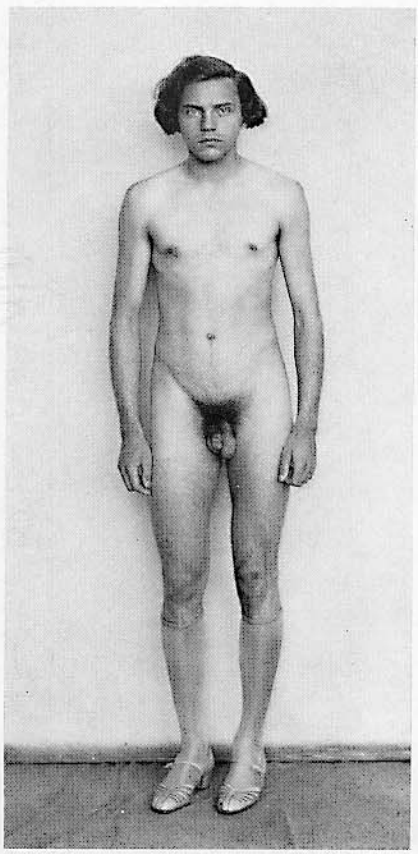

Fig. 13 c

Fig.13 d



Fig. 13 e



Fig. 14 a

Figg. 14a-b-c-d-e (w). Caso non comune di autoerotismo mediante un complicato meccanismo

Il soggetto (un contadino di 41 anni) fu osservato mentre strofinava il suo pene sul ventre di una vacca fino alla eiaculazione e mentre lo introduceva nella vagina di una vitella di 9 mesi eseguendo movimenti a tipo coito. Anche in presenza dei suoi figli egli aveva più volte scoperto il pene masturbandosi. La madre di lui, di 72 anni, fu vista giacere sul suo letto con le cosce divaricate; fu sospettato che egli avesse rapporti incestuosi con la madre. Tuttavia egli negò sia la sodomia che l'incesto.
Da rilevare la maniera non comune di autosoddisfacimento a suo dire praticata già da 10 anni. Nell'illustrare tali manovre egli fu chiarissimo, accondiscendendo inoltre di buon grado a mostrare come egli facesse (v. foto). A quel particolarissimo tipo di autosoddisfacimento era stato indotto dalla lettura di un antico libro sulla salute che sarebbe appartenuto al padre. A suo dire, gli impulsi sessuali gli causavano dolore che egli riusciva sempre ad alleviare col suddetto sistema.

a Per soddisfare il suo abnorme istinto sessuale egli adoperava i seguenti oggetti raffigurati: due rocchetti per filo da cucire, una ruota dentata di ferro, una ruota anteriore di bicicletta, tre scarpe vecchie da donna, una corda, due cinghie di cuoio;

b La ruota anteriore di bicicletta da donna veniva spinta tra le cosce mentre il corpo, libero di muorasi, veniva poggiato sul cerchione ed egli si sosteneva con le mani sul terreno. In seguito a piccoli movimenti alternanti di va e vieni otteneva l'eiaculazione;

c Una cinghia di cuio veniva posta a cingere le anche, un'altra la regione glutea. Poi nei tratti ventrali delle cinghie venivano inserite le scarpe da donna, con i tacchi rivolti verso la parete addominale in maniera da accogliere i genitali pendenti. La ruota dentata veniva inserita perpendicolarmente tra la scarpa mediana e l'addome, sì che i suoi denti pigiassero sulla parete addominale. La corda veniva passata intorno alle anche per trattenere la scarpa mediana, tener bene accostata all'addome questa e la ruota dentata nonché evitare la caduta di quest'ultima;



Fig. 14 b

d Dorsalmente, all'altezza della linea mediana venivano applicati sotto le cinghie i due rocchetti in maniera che esercitassero pressione sulla colonna vertebrale e sul coccige. In tal modo i preparativi erano a punto. Il soggetto dimostrava una notevole destrezza nella bisogna.

e Impressione della ruota dentata dopo l'atto.

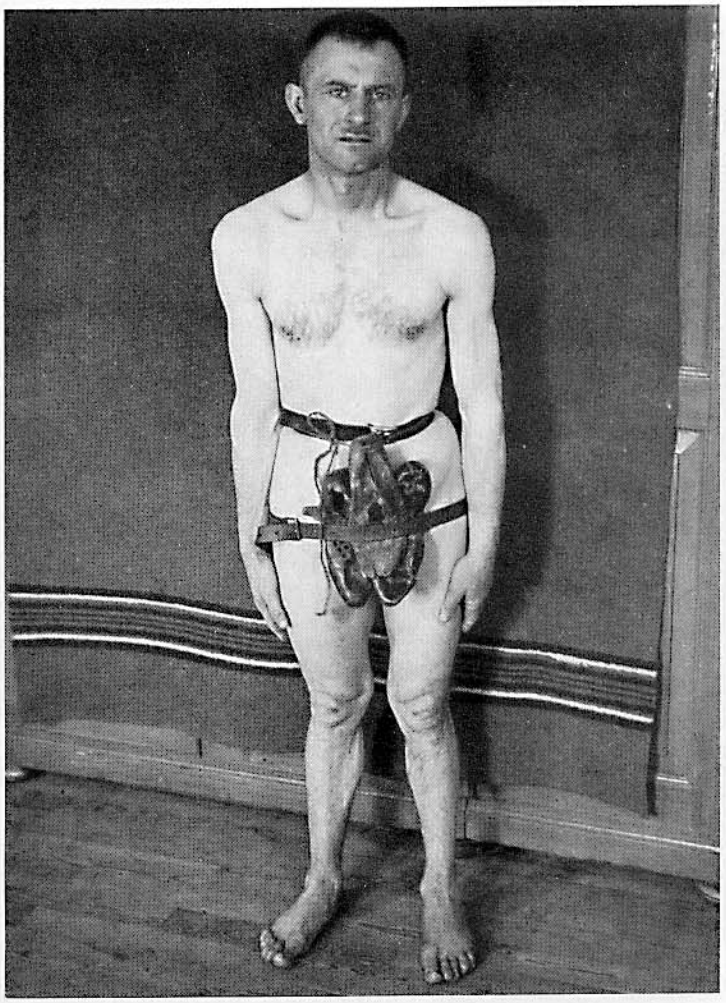

Fig. 14 c

Fig. 14 d

Fig. 14 e

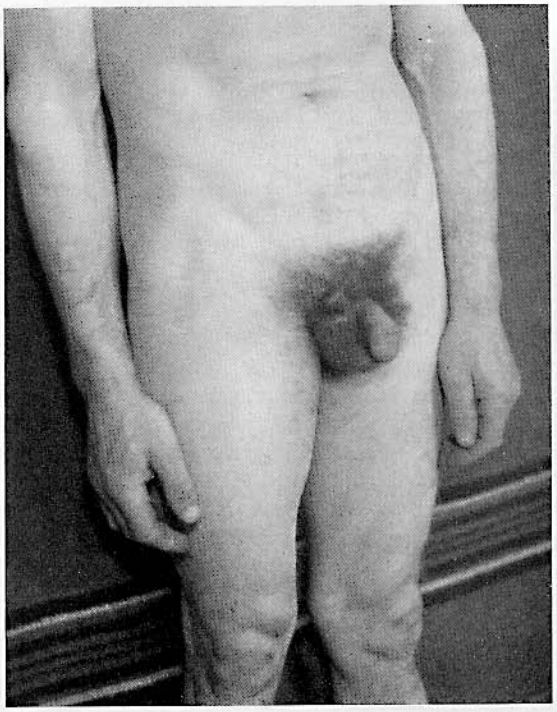



Fig. 15

Fig. 15 (w). Morte in narcosi breve da cloruro di etile e occlusione delle aperture respiratorie

La vittima, di 16 anni, figlio di un medico, giaceva cadavere sul letto decombente sul fianco sinistro. Al capo un grembiule di gomma a triplice strato portantesi fino al torace e strettamente annodato al collo. Dal grembiule sporgeva un tubo di gomma pervio che raggiungeva il pavimento. Un altro grembiule, avvolto intorno al corpo, dalle cosce alla nuca, era parimenti legato al collo. Vestito con calzoncini e calze da donna, era cinto all'addome da catene con chiusura di sicurezza e una di esse serrava lo scroto. Nella mano destra una fiala spray di cloruro di etile semivuota. In camera, maschere per narcosi, tubi, fiale di cloruro di etile ed altri oggetti medici nonché indumenti femminili. Pubblicato da SEIMSCHE: Kriminal. Monatshefte 1934, pag. 252.
E' noto che in narcosi, specie da protossido di azoto, e nello stadio iniziale della narcosi parziale hanno luogo sensazioni sessuali, allucinazioni, stati di eccitazione ed eventi onirici, che possono anche portare a false imputazioni. Non bisogna quindi meravigliarsi che i narcotici vengano impiegati anche nelle attività erotiche.

Cfr. sull'argomento G. BOHNE e G. LEHRNDORFER [166] i quali comunicarono due casi di feticismo per la gomma, nonché M. L. COMTE [167] il quale descrisse un caso in cui un albergatore fu rinvenuto cadavere (corpo rivestito da camere d'aria di biciclette, capo e viso avvolti da cuffia di gomma da donna, guanti di gomma alle mani; morte per asfissia).

Fig. 16 (w). Attività autoerotica mediante iperdosaggio di narcosi eterea

La vittima direttore di esercizio, un originale insicuro e solitario, era già apparso strano alla moglie per i suoi abnormi desideri sessuali e per il suo odore di etere; anche nella sua attività era «voyeur». Fu rinvenuto cadavere in un rifugio antiaereo dell'esercizio, legato strettamente con più corde su una scala, salvo il braccio destro. La scala poggiava mobilmente su una sbarra di ferro, una delle sue estremità era libera, l'altra poggiava su un divano-letto. Alla scala era annodata una fune la quale, attraverso una puleggia, raggiungeva il soffitto e che sorreggeva un peso di 25 kg. poggiato sul pavimento con una corda munita di cappio lunga 1 m. Al capo, un frontale; al viso una maschera protettiva con filtri, fissata con un nastro di gomma. Accanto al cadavere vestiti da donna usati. Genitali scoperti. Al soffitto tre specchi, alla parete un proiettore. La vittima poteva quindi osservarsi altalenando con la scala e masturbandosi con la mano destra. Davanti la bocca un grosso batuffolo di cotone che occludeva anche il cavo orale; l'intero viso coperto da stoffa per aumentare la superficie di assorbimento dell'etere. Morte per narcosi eterea e asfissia (cfr. SMETANA [168]).
Il presente caso è stato pubblicato da O. ROGAL: Dtsch. Ztschr. Ger.-Med. *36*, 75 (1942).

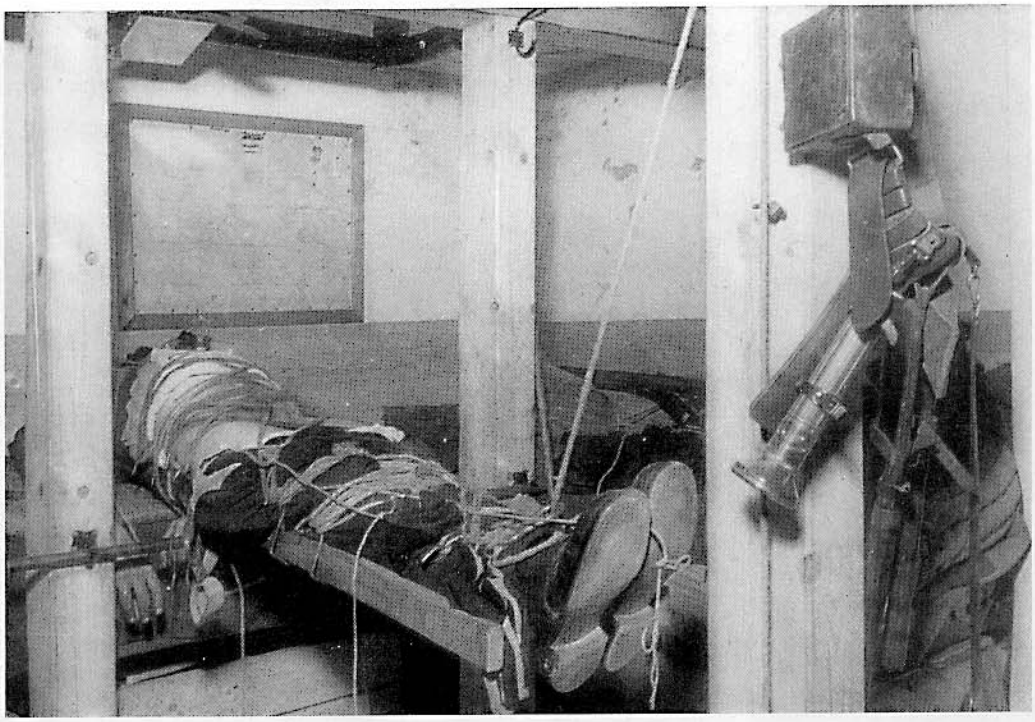

Fig. 16

Fig. 17

Fig. 17. (P). Sacchetto di plastica infilato al capo. Morte per asfissia vera

Psicopatico impulsivo. Si masturbava oltremisura e suoleva avvolgersi strisce di gomma alle gambe e all'addome, applicarsi un cappuccio di plastica e imbavagliarsi.
Il frequente impiego di tali involucri non deve oggidì destar meraviglia. Tutti i casi si riferiscono ad incidenti autoerotici.
Da rilevare in tutti la giovane età dei soggetti; tutti quandi in età pubere, 16–18 anni.
Cfr. sull'argomento la pubblicazione di HOLZHAUSEN G. e HUNGER H.: «Unfälle mit Todesfolge bei autoerotischer Betätigung» Arch. f. Kriminol. 125, 5/6, 164 (1960).

Figg. 18a e b (w). Asfissia e dissanguamento conseguenti a ipertensione nel corso di una manovra di soffocamento

Commerciante di 37 anni, originale, con genitali infantili, di aspetto insignificante, sudicio, rinvenuto cadavere sotto le coperte con le mani insanguinate legate al dorso. Il sangue era spruzzato anche intorno al letto. Mani incrociate, legate saldamente con spago. Nella mano sinistra una forbicetta per unghie insanguinata. In prossimità della legatura numerose ferite da punta e taglio nonché ferite recenti e di vecchia data. Capo avvolto in un largo panno annodato. In bocca; un bavaglio costituito da due sudici fazzoletti. Questa volta la vittima non era riuscito a recidere i legami con le forbici. Egli si era procurato le ferite nel corso degli affannosi tentativi di liberarsi mentre già era in preda all'asfissia, ledendosi infine un'arteria radiale.
Il caso fu pubblicato. Vedi: «Autolegamento con esito mortale». Dtsch. Ztschr. Ger.-Med. *17*, 1 (1931).

Fig. 18 a

Fig. 18 b

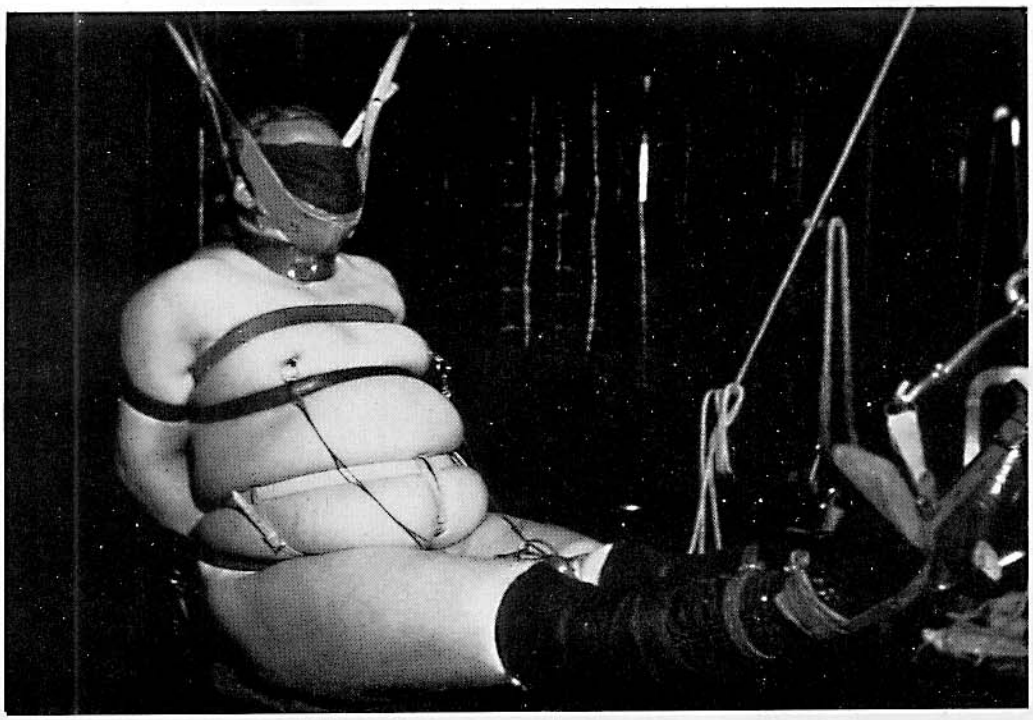

Fig. 19

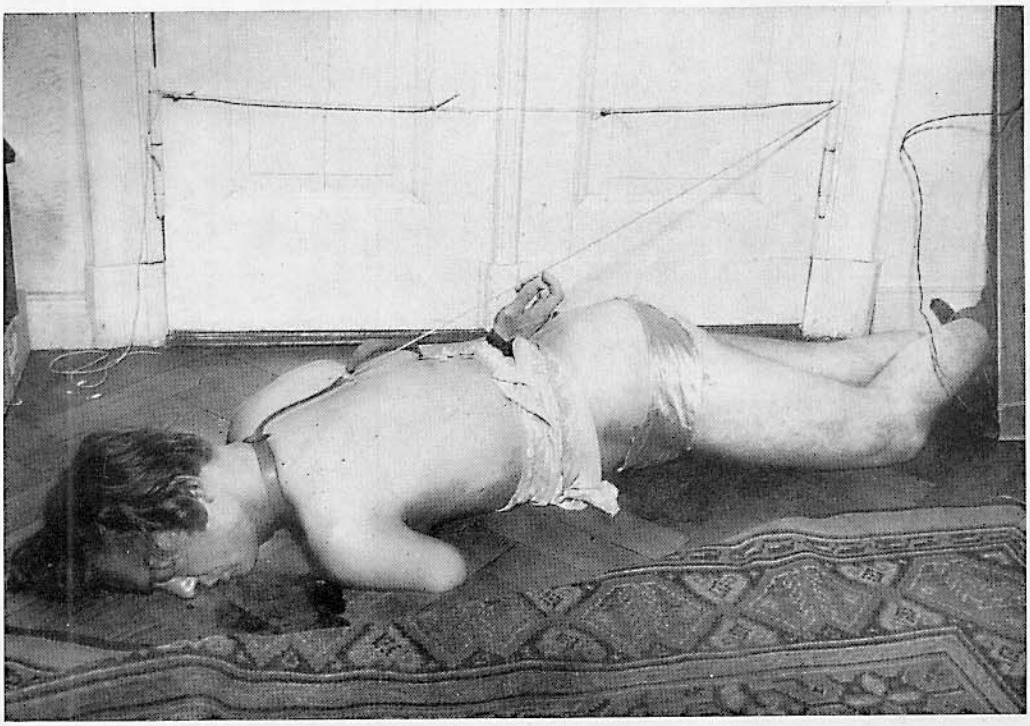

Fig. 20

Fig. 19 (w). Legamento da parte di terzi

Sequestrato nel 1935 in un salone masochistico. La vittima era un consigliere di prefettura masochista.

Fig. 20 (w). Morte per iperdosaggio di strangolamento

Un elettricista montatore di 27 anni, con un solo braccio, spiccato masochista, fu rinvenuto giacente sul pavimento; indossava soltanto un gonnellino ed era legato con cinghie. Egli si era strangolato con una cinghia di cuoio connessa ad una corda, con nodo scorsoio, spingendo coi piedi lontano dalla parete cui era stata fissata la corda stessa.



Fig. 21 (w). Sadomasochista

Il soggetto di 60 anni legò le mani e i piedi della figlia, provando eccitazione sessuale nel vederla inerme. Egli stesso si faceva legare dalla moglie e suoleva anche autolegarsi nella soffitta della propria abitazione in maniera complicata con diverse funi, cinghie, bretelle, nastri, fili metallici, ecc., raggiungendo uno stato di soddisfacimento sessuale dopo $1^1/_2$ 2ore. Fino ad allora la sua attività autoerotica non gli era stata fatale.

Fig. 22 (p). Autolegamento su base sessuale

Fig. 21

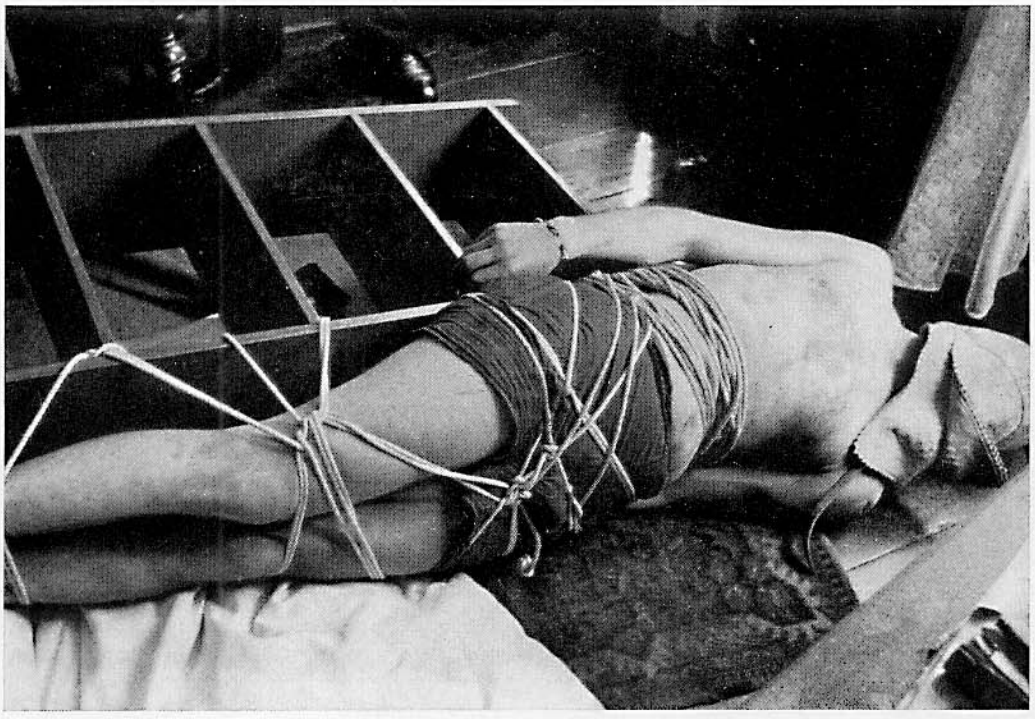

Fig. 22

Fig. 23 a

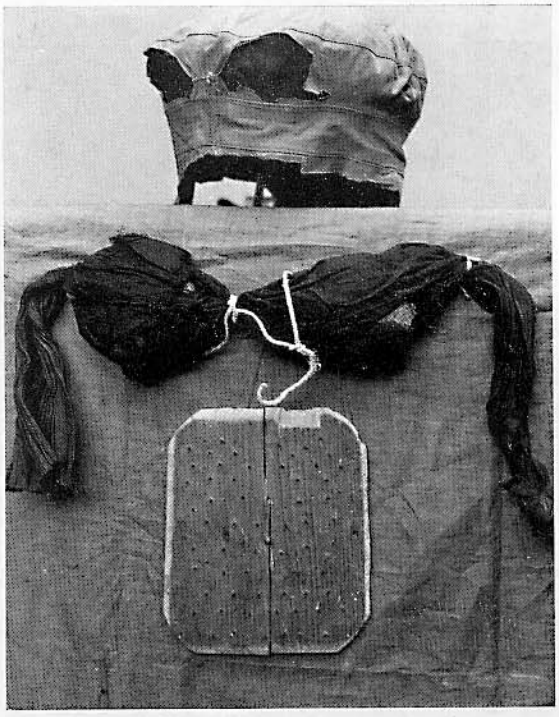

Fig. 23 b

Figg. 23a e b (w). Impiccamento di un soggetto di 27anni con mascherata sessuale

Pubblicato da HEILAN: «Autoimpiccamento per motivisessuali», Kriminal. Monatshefte, Aprile (1929).

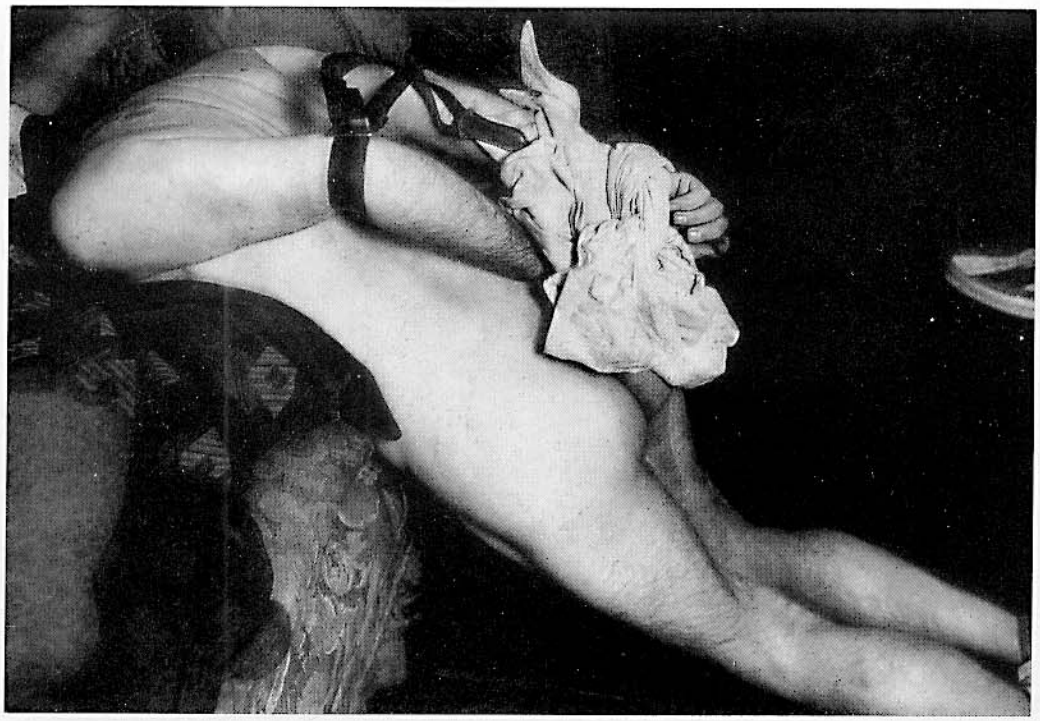

Fig. 24

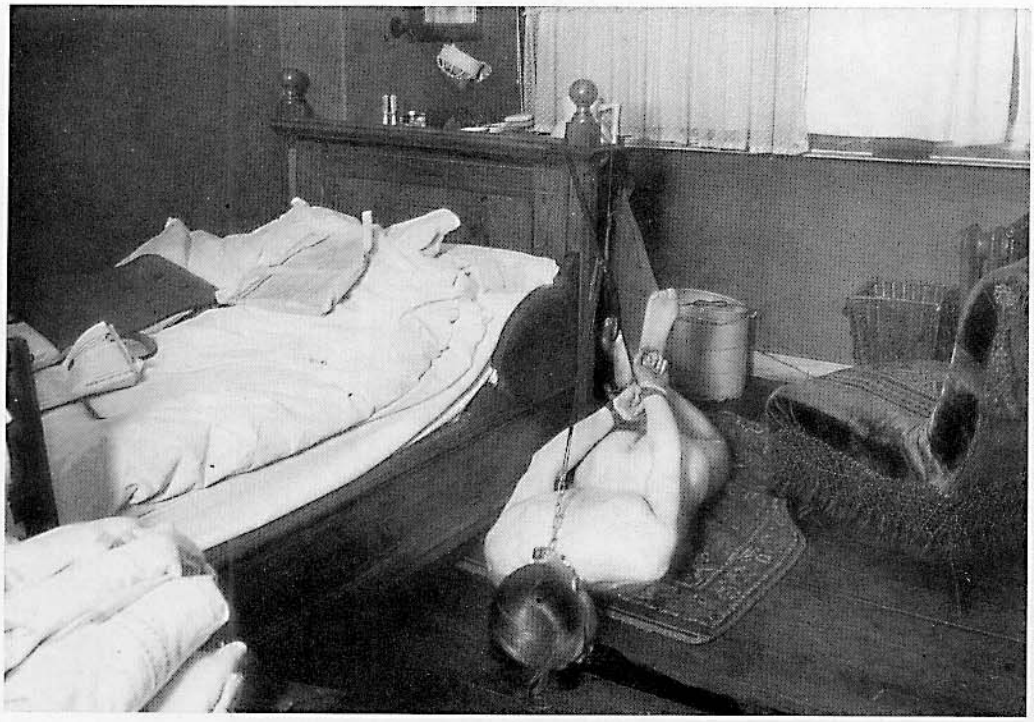

Fig. 25

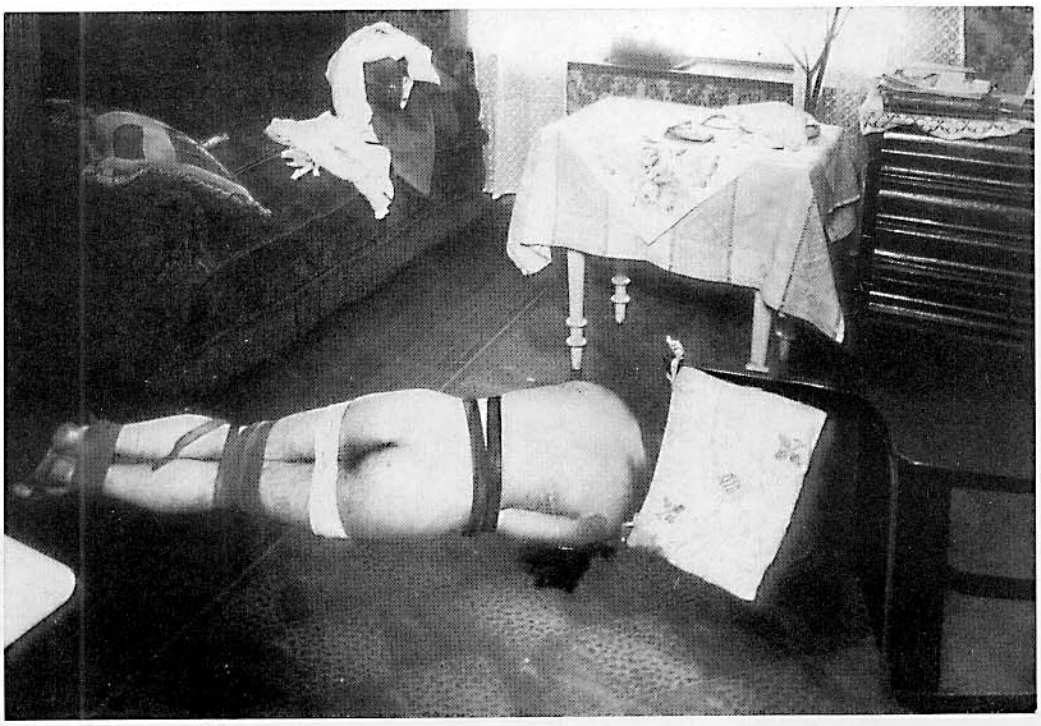

Fig. 26

Fig. 24 (w). Omosessuale ucciso dal suo partner

Il soggetto di 46 anni fu ucciso a colpi di mattone e derubato dal partner col quale da anni era in rapporto. Egli si era fatte legare le mani dietro il dorso con una cinghia di calzoni; i piedi con una camicia di lana e con le bretelle e successivamente per poter provare piacere sessuale, si era fatto strangolare con un panno.

Fig. 25 (w). Morte per iperdosaggio di strangolamento

Fig. 26 (w). Autostrangolamento di un feticista per biancheria femminile

Tecnico di 27 anni, ipersessuale fin dalla giovinezza. Egli si legava con stoffa, cinghie, ecc., braccia e gambe. Con i piedi legati alle gambe di un armadio e il collo alla spalliera di una sedia, egli poteva osservarsi allo specchio. La sedia sulla quale stava seduto era caduta nel corso della sua attività sessuale. Il foulard al collo era avvolto a guisa di bavaglio e lo aveva strangolato senza che egli avesse potuto liberarsi dei legami.
Vedi sull'argomento A. SCHACKWITZ, il quale pubblicò il caso (Dtsch. Ztschr. Ger.-Med. *17*, 1 [1931]).



Fig. 27 a

Figg. 27a e b (w). Autolegamento di natura sessuale. Interessante situazione di impiccamento. Incidente

La vittima fu rinvenuta cadavere, nuda, in una soffitta penzolante accanto ad una scala da cui era caduta, impiccata e legata in maniera complicata con catene e funi che erano state fatte passare anche tra le cosce. Su una trave vicina stava a portata di mano un coltello, quale misura di sicurezza. Per la sua attività inoltre egli si era fissato ad una fune. All'orifizio anale un po di muco sanguinolento. Il pene era nettamente in erezione. Sotto il cadavere, sul pavimento una chiazza di sperma. Ambedue le gambe, specie dal lato flessorio, cianotiche e così pure le superfici estensorie di ambedue le braccia nonché del tratto inferiore della colonna vertebrale, compresso dalle anse passate intorno alle cosce. Rigor mortis in atto. Morte avvenuta 36 ore prima del rinvenimento del cadavere. Ragioniere pensionato di 62 anni.



Fig. 27 b

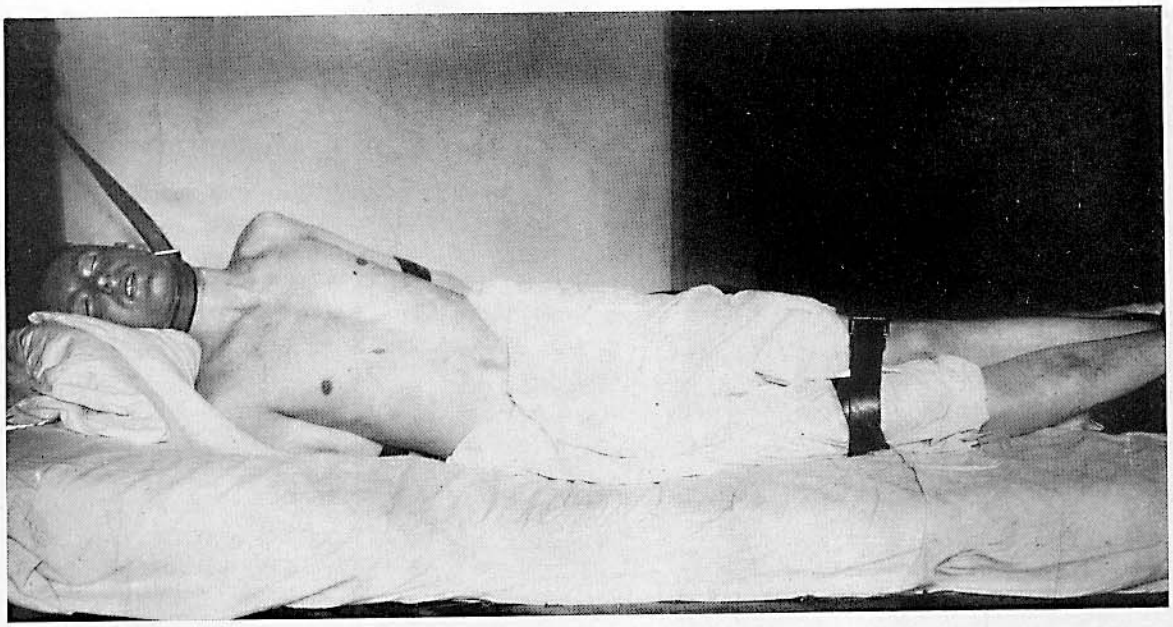

Fig. 28 a

Fig. 28 b

Figg. 28a e b (w). Autoimpiccamento e autolegamento su base masochistica. Infortunio

La vittima (tenente di 26 anni) fu rinvenuta impiccata nel suo letto; la porta della camera era chiusa dall'interno e la chiave stava nella serratura. Indossava un busto da donna strettamente legato e guanti da donna lunghi color ghiaccio. Si era legato col cinturino della spada e altre cinghie nonché un cinturone di cuoio. Sul comodino stava un revolver. Nella camera vi erano fotografie della vittima con un turbante in capo.



Fig. 29 a

Figg. 29 a-b-c (w). Incidente autoerotico nel corso di attività masochistica

Soggetto di 56 anni, portiere di notte presso un importante Istituto assicurativo, si era risposato dopo aver diveriati. Un giorno, verso le 5 del mattino fu rinvenuto dalle donne addette alle pulizie dello stabile, tra cui vi era anche sua moglie, penzolante ad una gru in un cortile dell'Istituto. Durante la notte egli stava solo nell'edificio con diversi cortiletti. Alla parete di uno di questi, circondato tutt'intorno dal fabbricato, era applicata una piccola gru per il sollevamento dei combustibili. Al gancio di essa era sospesa una inteleiatura; dalle estremità del braccio orizzontale di quest'ultima pendevano due ganci da presa. La gru funzionava mediante un commutatore elettrico azionato da un comando manuale con due bottoni, uno per l'innalzamento l'altro per l'abbassamento. Premendo un bottone il meccanismo si metteva in movimento; allontanando il dito la gru rimaneva nella posizione raggiunta. Il portiere si era spogliato, rimanendo solo in mutande e con le scarpe e si era legato, a guisa di un pacchetto. Con inizio all'altezza delle anche, passò l'estremità della fune attraverso un nodo scorsoio, poi lo fece passare in mezzo alle cosce, annodando poi la fune all'altezza del cappio passante al di sopra dell'ombelico. Poi portò la fune fino alla parte inferiore del torace, la avvolse intorno al corpo, la annodò al torace e la portò in alto fino alla regione cervicale destra, la passò intorno al collo e poi la legò all'altezza del dorso con le spire toracica e addominale. Tale autolegamento non era evidentemente devoluto a determinare una eccitazione sessuale diretta, bensì aveva una base masochistica. Con un sospensore fece poi due anse che applicò alle gambe. Dai nodi delle anse fece partire due corde verso il dorso, le riunì facendole passare attraverso un'ansa separata scorrente liberamente attorno al collo. Probabilmente con tale tenuta si recò nel cortile. Nei ganci di presa della gru fissò poi i cappi delle gambe e in quello in alto la corda passante per l'ansa al collo. Con questo sistema di sospensione la maggior parte del peso del suo corpo era sorretta dai cappi alle gambe. Il punto di rotazione, a corpo liberamente sospeso, stava all'altezza della radice delle cosce. Con il comando manuale di movimento della gru applicato al torace egli probabilmente si faceva scivolare su e giù senza tuttavia che i piedi si staccassero dal terreno. Dato che il punto di rotazione era basso, il corpo facilmente cadde in avanti; l'ansa libera al collo venne stirata dalla corda fissata al gancio di presa della gru ed esercitò un'azione strangolante. O per aumentare tale azione, o per non aver premuto abbastanza celermente il bottone per la discesa, venne innalzato in misura tale da rimaner sospeso a mezz'aria. Dato l'impetuoso ribaltamento del tronco, l'ansa al collo esercitò una pressione così forte da determinare la perdita di coscienza e la morte.

La vittima venne descritta quale individuo gentile, benevolo, aperto, gioviale, incline allo scherzo e assai istruito, con scarse amicizie femminili. Nella sua fanciullezza e giovinezza veniva considerato un originale che non compieva le ragazzate comuni a quelle età. Il padre era artigiano e viveva in armonia con la moglie. Secondo i fratelli, non vi era stato in famiglia alcun caso di malattie mentali nè di ubbriachezza. Nel 1939 si sposò la prima volta; nel 1950 ottenne il divorzio per colpa della moglie; nel 1955 si risposò. Sia la prima che la seconda moglie riferirono che egli aveva con loro regolari rapporti sessuali senza alcuna tendenza abnorme. La seconda moglie, pur avendo appreso della sua abnorme tendenza, dichiarò che per lei era un uomo ideale.

Fig. 29 b

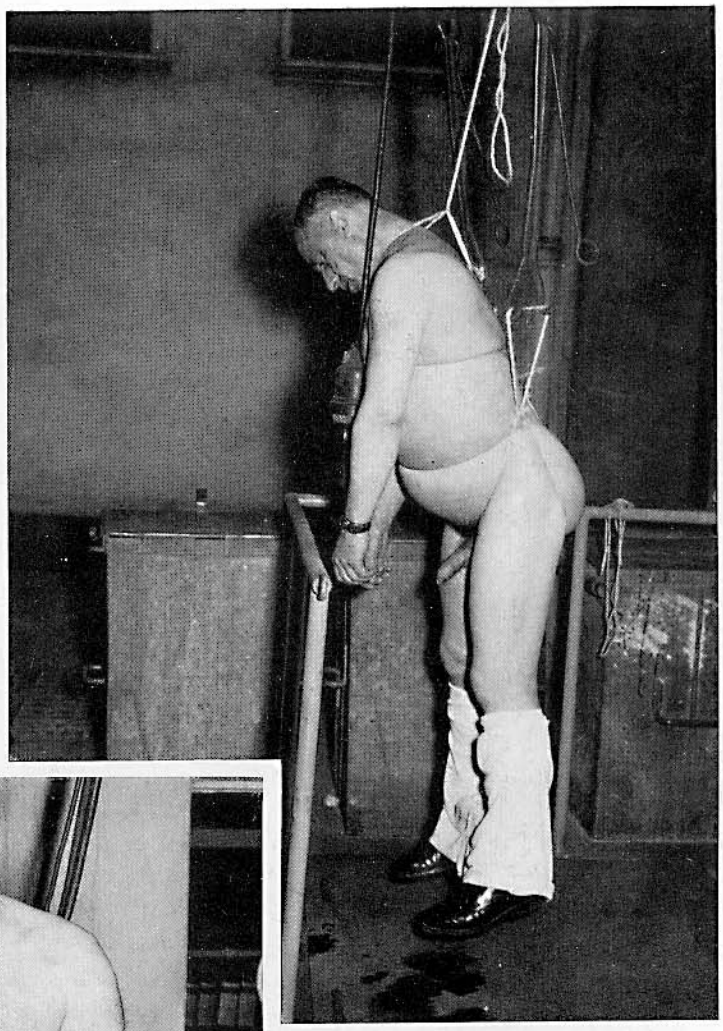



Fig. 29 c

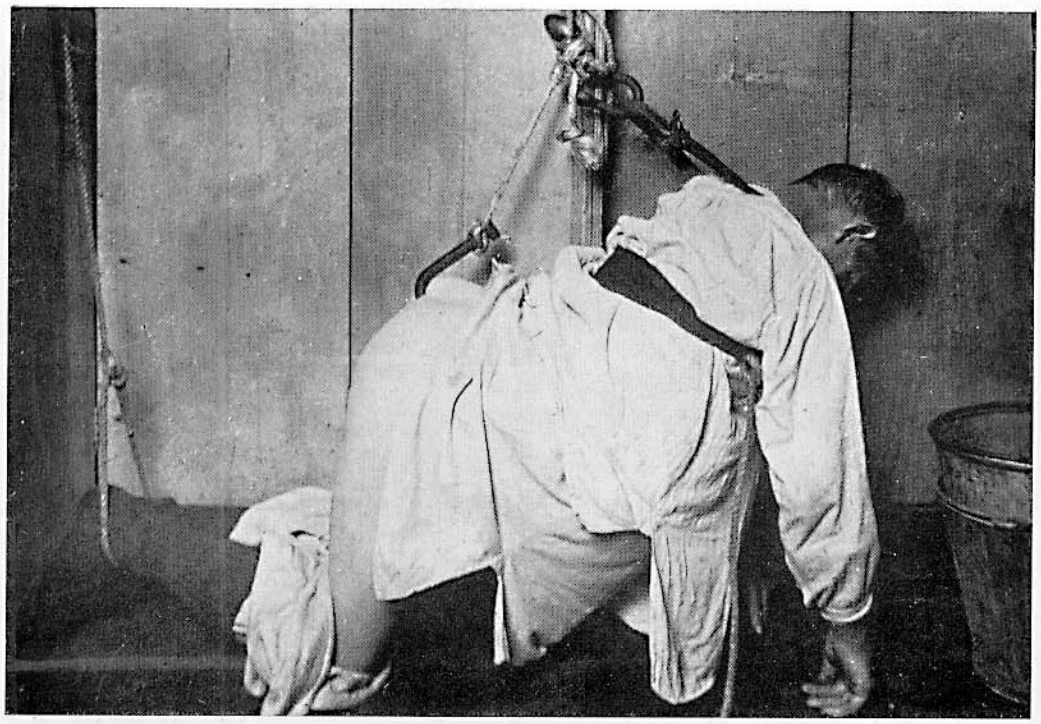

Fig. 30

Fig. 30 (w). Autolegamento su base sessuale. Morte per impiccamento

La vittima era marinaio. Chiese che per pietà l'abitazione della defunta madre (vedova) rimanesse intatta affinché egli potesse, come quando era vivente la madre, abitarvi durante i rari periodi in cui si trovava a terra. I vicini erano al corrente di ciò e lo vedevano rientrare a casa alcune volte l'anno. La sorella sposata, che possedeva un'altra chiave della casa si recava colà mensilmente per pulirla e metterla in ordine.

Il cadavere venne rinvenuto nella posizione mostrata dalla figura. Non toccava terra, pendendo liberamente nell'ansa della corda. Le funi convergevano tutte verso l'alto, passavano sugli sportelli dell'armadio ed erano assicurate alla faccia interna di essi. Un pezzo di fune era annodato ad un gancio smusso di ferro, la cui estremità era stata foggiata con una lima a forma di un glande. Al torace e al collo erano passati dei cappi fatti con strisce di tela per vele. Vicinissima al cadavere stava una sedia rovesciata. Verosimilmente la vittima durante il suo procedimento onanistico teneva stretta la sedia che tuttavia gli scivolò. Sul pavimento, all'altezza del pene, in eresione, vi era sperma; e così pure sulla camicia. Sembra che la vittima per giungere «jusqu'au moment suprême» doveva stringersi forte-

Fig. 31

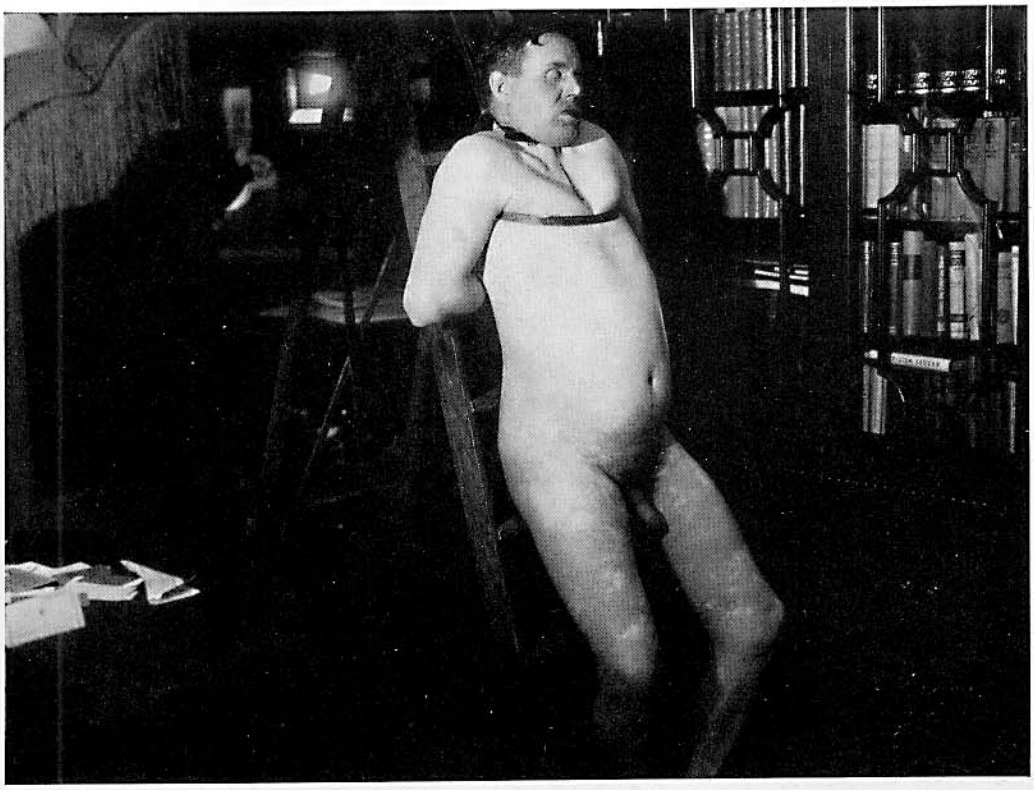

Fig. 32

mente una corda al collo, dandosi così la morte. I nodi erano tipicamente di marinaio. In un armadio furono rinvenuti residui della tela per vela da cui erano state tagliate le strisce adoperate. Nell'ano un gancio di ferro.

Fig. 31 (w). Autoimpiccamento su base sessuale

Un operaio di 52 anni si impiccò, vestito da donna, alla testiera di un letto che abbassandosi causò la morte per impiccamento con occlusione degli orifizi respiratori (cfr. L. W. Shänkel e A. G. Carr [169]).

Fig. 32 (w). Autoimpiccamento su base sessuale

Cadavere rinvenuto completamente denudato, impiccato ad una cinghia su una scala a pioli in una stanza di lavoro. Sullo scalino più alto era posata una larga e robusta cinghia di cuoio, tipo quelle per baule. A questa la vittima aveva annodato un'altra robusta cinghia che aveva fatto passare intorno al torace e al collo, legandola con la fibbia sotto il mento. Precedentemente aveva disteso sotto la scala che poggiava su un tappeto diversi giornali per non imbrattare il tappeto di sperma all'atto della eiaculazione. Con diversi elastici del tipo usato per fare pacchetti si era legato le mani dietro la schiena. Era da ammettersi con sicurezza che egli avesse assai spesso eseguito in passato, data la sua tendenza masochistica, tali pericolosi autolegamenti che gli facevano provare piacere. In quest'ultimo caso, eseguiti i suoi preparativi, trovandosi all'apice della voluttà, causata dalla sensazione dolorosa provocata dalla compressione della cinghia sul torace e sul collo, le sue natiche scivolarono dal quinto scalino, a partire dall'alto, perdendo quindi il corpo il sostegno suo principale. Il peso del corpo gravava quindi unicamente sulla cinghia di cuoio, quindi all'altezza del collo e del torace, per cui le carotidi vennero compresse dalla cinghia intorno al collo; interrotto l'afflusso di sangue all'encefalo si determinò perdita di coscienza. In tali condizioni la vittima non poteva naturalmente salvarsi poiché la compressione sulle parti molli del collo esercitata dal peso del corpo fu così intensa che si ebbe la morte per impiccamento. Non si poterono ottenere ragguagli sulla precedente attività sessuale della vittima. Trattavasi di uomo di 36 anni, titolare insieme ad un amico di una rappresentanza di commercio, vivente in ottime condizioni finanziarie, proprietario di vari stabili, in uno dei quali aveva un appartamento ben ammobiliato di cinque vani; da qualche anno era vedovo. La figlia di 6 anni alloggiava presso parenti della defunta moglie. Da qualche mese era fidanzato con una ragazza di 24 anni di buona famiglia, con la quale andava d'accordo e che avrebbe sposato a giorni.

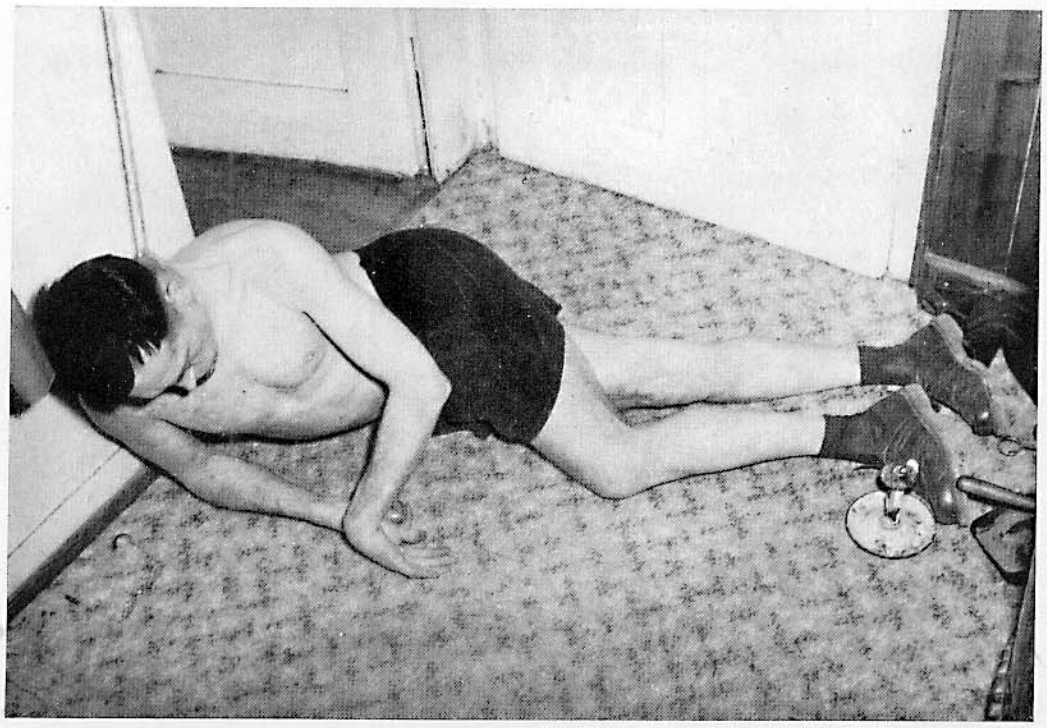

Fig. 33 a

Figg. 33a e b (w). Incidente autoerotico esitato in morte per impiccamento

Il soggetto di 42 anni fu rinvenuto impiccato nella propria abitazione. Indubbio caso di infortunio sessuale. Personalità sessualmente deviata con impronta masochistica. Da decenni era notoriamente dedito ad attività omosessuale ed al soddisfacimento autoerotico. Quest'ultimo con l'andar del tempo divenne sempre più raffinato e studiato fin nei minimi particolari, escogitando tutte le modalità di soddisfacimento possibili che applicava su se stesso, impiegando i più vari utensili sessuali, tra cui anche lo strangolamento. Verosimilmente si era inizialmente strangolato e poi autosoddisfatto con l'impiccamento.

Il pomeriggio del suo ultimo giorno, per un' astenia cronica fisico-psichica, ingerì tre compresse di Pervitin e alcune compresse di caffeina. A partire dalle 21 rimase solo nella propria abitazione, chiusa. Secondo i reperti, bevette in tale periodo vini e liquori in quantità non determinabile ed eseguì pratiche sessuali. Chiuse a tal fine la porta e accese due lampade rosse realizzate all'uopo. Per soddisfarsi eseguì diverse manipolazioni sessuali, raccogliendo lo sperma in un preservativo trovato sotto le coperte.

Al primo autosoddisfacimento fece seguire un secondo, con mezzi più drastici, per ottenere la eiaculazione, ossia mediante autoimpiccamento. All'uopo indossava soltanto calze, scarpe e un paio di calzoncini corti e stretti per ottenere una maggiore eccitazione. Al membro applicò un nuovo preservativo. Inoltre accese una candela e la posò ai suoi piedi per ottenere un eccitante effetto di luce. Poi si mise la corda al collo, si sedette sul pavimento e si tolse gli occhiali poggiandoli sul pavimento, poiché verosimilmente gli erano d'impaccio durante le manovre. Poi iniziò ad autostrangolarsi facendo tendere il cappio mediante flessione del capo o sdrucciolamento con moto di va e vieni sul pavimento. In tal modo raggiunse un elevato grado di eccitazione sessuale, all'apice del quale ottenne la polluzione. Avendo falsamente dosato la compressione del collo, in seguito a costrizione delle carotidi perdette la coscienza e sopravvenne la morte per impiccamento. Era impossibile un'autocostrizione del meccanismo di impiccamento. Evidentemente la vittima cadde, per quanto lo permetteva la lunghezza della corda, dalla posizione seduta sul pavimento e, in tale posizione, verso le 2 di notte, sopravvenne la morte.

In particolare è importante notare che nel soggiorno vi erano due sistemi di illuminazione combinati sovrapposti, il superiore con due lampadine bianche, l'inferiore con una lampada rossa. Al momento del sopralluogo nella stanza suddetta era accesa solo la lampadina rossa. Nella camera regnava un disordine impressionante, reso ancor più evidente dalla ristrettezza dell'ambiente. La camera da letto era piccola: m 2,6×2,1×2,35 (altezza). Vi era un letto di ferro. Lo spazio libero sotto il letto costituiva un reparto in cui vivevano tre gatti. Sul letto giacevano in disordine vecchie coltri, coperta di lana, sovracoperta e una tela di lino. Al posto del guanciale vi era un coltrone arrotolato. Sul letto stesso furono rinvenuti vari oggetti. Vi era una serie di fotografie pornografiche che egli avera collezionato, costituita da dieci gruppi di ritagli di giornali avvolti in una tela di lino strettamente arrotolata per poter esser portata in tasca; donne e uomini in pose oscene, in particolare figure di gambe e tra esse episodi di cronaca nera, ad es. Giovanetta con le carotidi recise. Un giovane di 17 anni fu rinvenuto impiccato con le gambe legate nell'abitazione paterna... Un uomo di 20 anni, indossante solo un costume da bagno, si sparò al cuore... Un giovane di 18 anni s'impiccò nel bosco insieme ad un'amica coetanea lasciando confuse lettere di addio; ambedue avevano in precedenza bevuto una bottiglia di liquore». In camera da letto furono inoltre



Fig. 33 b

trovati due rocchetti per filo da cucire assicurati ad una base di gomma dura, sia per porli sul dorso al fine di provocare dolore, sia per far scorrere il membro tra essi. Furono anche trovate numerose corde e tubi per strozzamento, confezionati da sé con fazzoletti, funicelle, spago e capi di vestiario, lunghi 45-150 cm con nodi grossi e piccoli, fino a 12. Questi utensili erano custoditi in un tascapane trovato sul letto. Sotto il lenzuolo di lino vi era un preservativo contenente sperma emesso di recente. Ai piedi del letto, sotto il coltrone, vi erano riviste con illustrazioni oscene. Verso il centro del letto, vi era alla parete un lampadario con braccio mobile, acceso che diffondeva una luce rossa, sensuale; era stato costruito da sé con un filo metallico robusto e una scatola di conserva; la lampadina era rivestita di carta rossa. A destra, dietro il letto e all'altezza di esso vi era alla parete uno specchio misurante cm 105×70. Un altro specchio, di cm 40×30, stava disposto al di sopra del letto, ad angolo retto col primo, in maniera che superficie del letto e di esso combaciassero. Mediante un complesso dispositivo di fili metallici gli specchi potevano venir mantenuti nella loro complicata posizione. Un individuo sdraiato sul letto poteva in tal modo completamente specchiarsi senza esser costretto a cambiare posizione. Accanto al letto vi era un comodino su cui stavano alcune corde per strozzamento, tubetti di Pervitin, di caffeina e una scatola di preservativi. Ai piedi del letto vi era un ripiano ribaltabile su cui stava una valigia piena di arnesi per dilettanti. Sulla valigia vi era una frusta azionata elettricamente e costituita da un motore elettrico e un tubo di gomma lungo 70 cm. Inserendo e disinserendo l'apparecchio esso faceva ruotare il tubo di gomma, in grado quindi di sferzare lievemente, indubbiamente per soddisfacimento sessuale. La camera da letto era letteralmente piena di tali oggetti; vi erano inoltre una bottiglia da un litro con vino residuo e un'altra bottiglia analoga contenente $^1/_4$ di liquore, nonchè due bottiglie contenenti mosto. Il disordine regnava sovrano; dappertutto erano sparsi capi di vestiario, tubetti di compresse, ecc. Vi dominava un odore penetrante.

La figura *a* mostra la posizione del cadavere. Ambedue le braccia erano lievemente appoggiate sul pavimento. La fune era penetrata profondamente nelle parti molli del collo; era munita di nodo scorsoio e tesa al massimo. In alto terminava con un cappio applicato ad un anello di acciaio infisso nella parete di separazione, di legno, con la camera da letto. Era lievemente piegata verso il basso. Corda lunga 160 cm e grossa 7 mm. La candela, nel candeliere, ai piedi del cadavere era completamente consumata. I corti pantaloncini scuri aderivano strettamente al corpo; la vittima indossava inoltre pantofole di crespo e calzini bruni. Il solco da corda era profondo e aveva un tipico decorso obliquo. Il viso era cianotico e ecchimotico. Le macchie ipostatiche corrispondevano alla posizione del cadavere. Rigor mortis presente. Rivoltando il cadavere fuoruscì dalla bocca liquido alcoolico. Emissione di feci. L'autoimpiccamento era avvenuto in posizione seduta sul pavimento. Sotto i pantaloncini un preservativo contenente sperma.

Il caso presenta una nota particolare in quanto la vittima era un cattolico praticante che tutte le mattine ascoltava la messa e si comunicava. Nelle sue perversioni sessuali egli usava anche un cordone ecclesiastico che normalmente indossava per la messa. Era figlio unico di un professore di scuola media di grande talento, assai scrupoloso, appassionato collezionista di francobolli e scrittore, che per un delirio persecutorio fu mandato anzitempo in pensione. La madre era completamente dedita all'alcool e pessima donna di casa. La giovinezza della vittima era offuscata dai pessimi rapporti tra i genitori. Era indubbiamente ben dotato, ma con l'andar del tempo manifestò uno spiccato negativismo per cui la sua istruzione ecclesia-

stica venne interrotta per un anno. Non mostrava mai il comportamento di un prete, si rifiutava di indossare gli abiti talari, voleva andare alla prima messa con colletto cangiante e in pantaloncini corti! Si opponeva nelle sue prediche ai suo superiori. Da appena 18 mesi trovavasi in servizio ecclesiastico.
Già da studente era omosessuale. Il medico curante aveva diagnosticato una neurastenia cronica con indebolimente somatico. Lo riteneva psicopatico per tara materna. Quale stimolante faceva uso di piccole dosi di Pervitin. Il suo hobby preferito era quello dell'elettricista dilettante. Aveva redatto un testamento nel quale ricordava solo il suo amico e spiegava che non si sarebbe mai potuto sapere come stavano le cose. Evidentemente paventava da tempo la morte nel corso delle manovre di strangolamento. Da circa 3 settimane prima della morte beveva molto; precedentemente sembra fosse astemio.

Figg. 34a e b (w). Incidente autoerotico. Morte per impiccamento

Un fattore di 50 anni era scomparso da un anno. Nella radura solitaria di un bosco pendevano ai rami di un pino una fune annodata lunga m 2,9; strisce di feltro, nastri di gomma. Al di sotto vi erano rami divelti disposti trasversalmente sui rami del pino. Sotto quest'ultimo giaceva uno scheletro. A 4 metri di distanza vi era una macchina fotografica Voigtländer con autoscatto coperta da un panno e una bicicletta su cui erano ordinatamente disposti i vestiti della vittima. La lastra Agfa sviluppata dopo un anno rivelò che l'uomo aveva autoritratto il suo impiccamento. Il suo portafogli conteneva varie foto, che lo raffiguravano anche esse nudo e impiccato ad un albero. Il cadavere, caduto dall'albero era stato scheletrizzato dalla fauna boschiva.



Figg. 34a e b

Fig. 35

Fig. 35 (w). Autoimpiccamento su base sessuale di uno scolaro di 13 anni

Il cadavere pendeva in una stanza da bagno esterna della casa paterna. Intorno al collo la cintura dei calzoni, cui era annodato a mo' di prolungamento un cordoncino terminante con un cappio, sospeso ad un gancio a 2 m di altezza. Davanti al cadavere un panchetto scolastico rovesciato su cui il giovanetto era salito per sospendere il cappio al gancio. Nella stanza vi erano la chiave di essa e quella della porta di casa. Vestiti: camicia, calzoncini da bagno, gonna della madre per tener tese le anche, impermeabile della sorella col dietro rivestente il torace, una sottoveste intorno alle spalle e su di essa una camicetta della sorella. Ad un piede pendeva una scarpa della sorella; l'altra era caduta.

L'autopsia non rivelò particolari degni di nota. Ecchimosi palpebrali isolate all'occhio sinistro. Lingua incuneata tra i denti. Netto solco di corda, circolare, con l'impronta di nodi, in parte pallido, meno netto in regione cervicale destra. All'altezza del meato uretrale un po di muco chiaro. Organi interni senza alterazioni particolari. Frattura con scarsa emorragia del corno tiroideo sinistro.

Il giovanetto non si era comportato in maniera anormale; aveva avuto solo una certa apprensione in vista della riapertura delle scuole. Non erano state in lui rilevate abnormità sessuali. Ambiente familiare ineccepibile. Scolaro irreprensibile, aperto, per bene. Nessun indizio a favore di un suicidio. Non amava i travestimenti. Evitatva i giuochi prettamente maschili, era circospetto e ansioso, delicato e sensibile. Nessuna tendenza verso l'altro sesso. Leggeva solo libri dei quali era già informato che non trattavano di morti. Il giorno prima del fatto era allegro e contento come di norma.

Figg. 36a e b (w). Impiccamento casuale su base sessuale

La vittima fu rinvenuta impiccata nel bosco. Davanti ad essa stava un grosso sasso, utilizzato evidentemente per puntellare i piedi. All'atto del rinvenimento si trovava in posizione seminginocchiata. I piedi erano legati con catenelle di ottone munite di chiusura di sicurezza. Al collo, sotto la corda, era avvolta una maglietta da bagno per donna. Il prepuzio era stirato ampiamente sul glande e anteriormente legato con un cordoncino. Il sacco prepuziale era completamente pieno di sperma. Nella macchia accanto al cadavre vi era un vestito sportivo femminile, un reggiseno, alcune mutandine da bagno e magliette femminili, una cintura verde da donna, varie manette, lucchetti di sicurezza e un braccialetto.
Si trattava di un meccanico di 32anni, figlio di un ingegnere, che viveva in maniera ascetica e ritirata con la madre, da lui idolatrata. Si riteneva un grande genio. Era stato condannato per truffa e all'esame peritale era stato riconosciuto psicopatico e querulomane. La madre, a lui morbosamente attaccata era assai trasandata e faceva una pessima impressione. Anche ella indossava sotto i vestiti una maglietta per bagno. La madre che aveva aiutato il figlio nelle sue perversioni sessuali, riferì che egli suoleva preferire nel corso di esse la costante legatura degli arti ecc., completamente denudato. La più difficile era tuttavia per lui la legatura del collo che infine gli fu fatale.



Fig. 36a

Fig. 37 (w). Incidente nel corso di un autoimpiccamento su base sessuale

In soffitta pendeva il cadavere di un fornaio; la corda venne subito recisa. Il pene fuorusciva dalle brache, avvolto con calze di seta chiare da donna, ben stretto e legato con un elastico. Al viso era applicato un pezzo di una gonna di fustagno, anch'esso inumidito come le calze.

Il soggetto era sessualmente frigido. Suoleva tutte le mattine recarsi alla colombaia sull'aia per cambiare – a suo dire – la acqua ai colombi. Colà egli aveva applicato ad una trave una fune con doppio cappio. Dalla polvere raccoltasi sulla corda, è da ritenersi che questa era stata colà applicata da un lungo periodo e che la vittima avesse ripetutamente eseguito attività autoerotiche.



Fig. 36 b

Fig. 37



Fig. 38 (w). Infortunio su base sessuale. Morte per impiccamento

Il soggetto, apprendista spaccapietre di 17 anni, fu rinvenuto di mattina, sul posto di lavoro, impiccato con un tubo di gomma grosso circa 2 cm su una scala. Era vestito e il pene fuorusciva dai calconi sbottonati. Sul primo gradino della scala e sui genitali furono reperite tracce di sperma. Il laboratorio era chiuso dall'interno col paletto; la chiave della porta stava infilata nella serratura dall'esterno. Il padre riferì che il soggetto, malgrado la sua giovane età, aveva già raggiunto la maturità sessuale ma che non aveva nessun rapporto con donne. «Divorava» quotidianamente romanzi gialli e altri libri, verosimilmente anche a contenuto sessuale.
Evidentemente durante la sua attività autoerotica mise un piede in fallo scivolando dalla scala e morì per impiccamento. Nel lavoro era alquanto negligente. Suoleva leggere romanzi anche lavorando.

Fig. 38

Fig. 39 (w). Morte per impiccamento. Incidente su base sessuale

Un disegnatore di 37 anni fu rinvenuto impiccato nella cucina della sua abitazione. Egli dopo aver indossato una combinazione, sportiva del figlio di 12 anni e un basco da

Fig. 39

bambino e aver tamponato con cotone le narici, fissò la cordicella usata per strangolarsi alla maniglia di un cassetto della credenza di cucina e si otturò la bocca con un fazzoletto. Davanti a sé, tra le gambe divaricate, pose una sediolina sul cui schienale poggiò uno specchio. All'atto del rinvenimento del cadavere, sulla tavola ardeva una lampada da cucina. Dall'esame dei fatti, si trattava di un tipico incidente nel corso di atti di perversione sessuale. Poiché la vittima era assai religiosa, non è da escludersi che avesse commesso il fatto in stato di delirio religioso. I rapporti familiari erano buoni.

Figg. 40a e b (w). Suicidio combinato col quadro di un infortunio su base sessuale

La vittima, un agente spedizioniere di 59 anni fu rinvenuto nel suo garage completamente nudo impiccato con uno stretto cappio. L'addome era stretto da un altro cappio e il pene strettamente legato alla radice. Le pareti addominali erano state ferite lievemente con un temperino. Nelle immediate vicinanze del cadavre, residui di ipnotici. In bocca un fazzoletto. Chiara tara ereditaria; vari congiunti si erano impiccati anch'essi. Egli aveva più volte spiegato alla moglie e al figlio che la vita per lui non aveva più alcun valore.
Il pomeriggio, uscito di casa si recò al garage. Per chiudere questo applicò ai battenti della porta due stufe di ferro legate con una corda. Poi mise i suoi vestiti nell'auto. La corda usata per impiccarsi (da tendina, come l'altra) venne tesa, annodata, dall'avanti in dietro sulle anche fino al dorso e annodata. Doppio cappio al collo, fissato ad un gancio alla parete. Solco da corda nettissimo. Ansa posteriore a sinistra. La vittima stava appoggiata alla parete, in piedi, col piede sinistro su una sedia.

Fig. 40 a

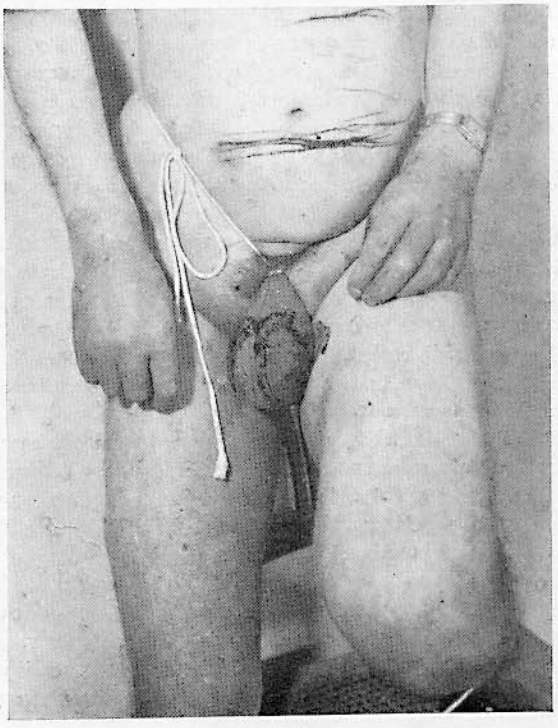

Fig. 40 b

Fig. 41 a

Figg. 41 a-b-c-d (w). Masochista omosessuale assassinato da un giovane (cfr. M. L. WAGNER [170])

La vittima, scomparsa da un giorno e mezzo, fu rinvenuta nella cucina della propria abitazione. Il cadavere giaceva sul pavimento disteso sul fianco destro, indossava solo una camicia bianca, calze e mocassini, era legato tra due assi con diverse corde e cinghie in maniera da stare ben stretto. L'asse anteriore si portava dalla punta delle dita dei piedi fino allo sterno. Al suo estremo inferiore erano state segate due superfici rettangolari per cui al centro era rimasto solo una sporgenza. All'altezza dei genitali erano stati praticati due fori. Da quello inferiore sporgeva l'estremità anteriore di un attizzatoio. Il foro superiore, ovale, era imbottito con tela cerata e da esso sporgeva alquanto il pene. L'asse posteriore, dal tallone sporgeva per 70 cm. al di sopra del capo. Anch'essa presentava un foro, all'altezza circa di quello inferiore dell'asse anteriore. Dall'asse posteriore sporgeva l'impugnatura dell'attizzatoio che stava tra le cosce del cadavere, imbottito con un cuscino. Tra l'asse anteriore e la regione pudenda stava un fazzoletto arrotolato. Il capo della vittima era avvolto da un fazzoletto, annodato lassamente alla nuca, che ricopriva gli occhi e il naso. Intorno ad esso scorreva un elastico, annodato all'asse posteriore che aveva il compito di tenere in situ il fazzoletto e fissare contemporaneamente il capo della vittima all'asse. Sul capo era posato un doppio manubrio per ginnastica del peso di 15 kg circa. Uno dei pesi poggiava sul pavimento dinanzi al viso, l'altro sull'occipite. Il manico del manubrio teneva piegato e compresso in avanti l'orecchio sinistro. Accanto alle cosce del morto stava un bollitore elettrico; sulla coscia destra vi era una ustione corrispondente alla spirale dell'apparecchio.

La vittima e l'omicida si conoscevano già da quattro anni. In questo periodo nell'abitazione della vittima avevano avuto luogo circa 100 di tali legature, ad intervalli di 2-4 settimane, abitualmente a tarda sera tra le 21 e l'una del mattino.

L'omicida aveva sempre rifiutato di praticare la masturbazione reciproca e sopratutto di farsi toccare il suo membro; per le sue attività sessuali riceveva costantemente denaro e cibi. Egli non provava alcuna sensazione particolare nelle manovre di legamento, l'intera scena gli era indifferente, «non gli era mai stata ripugnante». Si comportava «commercialmente», «come una sgualdrina insensibile». La vittima era sempre calma e gentile verso di lui per cui egli non provava nei suoi confronti alcun malanimo o rancore.

Dopo avere legato la vittima, l'omicida, seguendo accurate istruzioni, doveva soddisfarlo masturbandolo attraverso il foro all'uopo eseguito nell'asse anteriore fino ad ottenere l'eiaculazione. Interrompendo la masturbazione la polluzione veniva ritardata fino a 2 ore. L'omicida inoltre doveva usare per la masturbazione una pomata con odore di sego e per aumentare l'eccitazione sessuale doveva infiggere degli spilli nel pene della vittima. Quest'ultimo era nudo, indossando al massimo camicia e mutande; ma sempre moccassini e calze.

Le legature venivano eseguite con corde, funi e cinghie. L'asse lunga posteriore veniva applicata alla parete o a un armadio. La vittima poi si appoggiava ad essa, a cavallo dell'attizzatoio rivestito da un fazzoletto. La legatura veniva eseguita in un quarto d'ora. Dapprima la vittima si faceva legare con cinghie all'altezza delle spalle e del torace, poi si faceva applicare l'asse anteriore alla quale venivano strettamente legate le sue gambe, specie alla altezza delle ginocchia, mentre le mani venivano fatte passare nelle anse di una corda che veniva annodata all'asse posteriore. Infine la vittima si faceva bendare

sempre gli occhi. Durante la masturbazione eseguiva col corpo movimenti di flessione e di estensione tra le due assi, come se si volesse liberare (manifestamente per aumentare il piacere) e gemeva; inoltre chiedeva più volte durante l'atto all'omicida di stringere meglio le cinghie, verosimilmente per aumentare ancora l'eccitazione. Durante tutto il cerimoniale venivano scambiate poche parole. Lo sperma veniva fatto scorrere in un fazzoletto posto sul davanti. Dopo la eiaculazione la vittima si faceva sciogliere e desinava di solito con l'omicida.



Fig. 41 b

Il giorno del delitto egli richiese nuovamente di esser legato, il che, data l'ora tarda (le 23), ebbe luogo celermente. La legatura venne effettuata come al solito, con gli occhi bendati con un fazzoletto ed i piedi assicurati con cinghie. L'estremità posteriore dell'asse fu come al solito poggiata alla credenza della cucina. Successiramente l'omicida accese una stufa elettrica affinchè il partner, seminudo, non prendesse freddo. Data l'ora tarda e sentendosi stanco, il soggetto attivo era di pessimo umore. Dopo manovre masturbatorie protratte per mezz'ora, la vittima chiese che fossero stretti i legacci delle gambe e mentre l'omicida inginocchiato effettuava quanto gli era stato richiesto, perse bruscamente l'equilibrio e cadde fra le assi obliquamente in avanti su un baule provocando il distacco dalla presa di corrente del filo della stufa; quest'ultima ancora rovente, venne a contatto con la coscia del soggetto causando l'ustione visibile nella fotografia. Poiché egli mentre, giaceva sul pavimento cominciò ad inveire contro il partner ed a chiamare aiuto, quello gli ingiunse di calmarsi, quindi prese il manubrio di 15 kg, che si trovava sotto il gasometro e con esso colpì la vittima al capo per «stordirla». Poiché quella continuava a urlare, egli sollevò il manubrio facendo glielo cadere sul capo da circa 1 metro di altezza e cagionandogli, come fu dimostrato dall'autopsia, una grave frattura cranica comminuta a destra, specie in regione temporale con frattura a cerniera della base, emorragia subdurale, focolai contusivi dell'encefalo ed emorragia ventricolare. L'omicida entrò poi in camera e asportò le chiavi e il portafogli della vittima, contenente 120 marchi.

La vittima di 44 anni era stata più volte condannata per reati contro la morale (§ 175). Viveva solitaria e ritirata. Aveva consultato anche M. Hirschfeld al quale aveva chiesto di essere castrato. Prima aveva fatto il corridore professionista poi il negoziante. Già da studente, allo stadio e poi da corridore aveva avuto molte esperienze omosessuali; un suo corruttore era stato una volta condannato a 8 anni di reclusione.

Il complesso dei motivi che sfociarono nel delitto presenta più componenti. L'omicida, che all'epoca del delitto aveva 17 anni, già da alcuni giorni o da alcune settimane, specie dopo un furto di bicicletta commesso poco tempo prima si era proposto in maniera più o mene cosciente di rapinare in qualche modo la vittima, ritenendo che questa avesse presso di sé una forte somma di denaro. Su tale base probabilmente si concretizzò l'idea del delitto. Ipereccitazione e stanchezza fisica per l'ora inoltrata (verso le 23), e forse anche la fame, entrarono in giuoco. Verosimilmente il soggetto indifeso legato tra le assi con gli occhi bendati, urlante, imprecante e strepitante, dovette apparire ai suoi occhi come se più nulla avesse di umano, tanto più che egli già da tempo aveva certamente perduto ogni stima di fronte alla vita e all'intera personalità di quell'uomo. E' da ritenere che in quel momento, la coincidenza di queste circostanze avesse risvegliato in lui su un piano istintivo-impulsivo le precedenti tendenze a rapinare la vittima, tendenze che furono immediatamente attuate. L'omicida, che aveva 17 anni, non era eccessivamente dotato, aveva chiare tare ereditarie, era stato deviato da un ambiente giovanile sfavorevole, era povero spiritualmente, senza alcuna risonanza differenziata nel piano dei sentimenti. reso primitivo dai danni dell'ambiente.



Fig. 41 c

Fig. 41 d

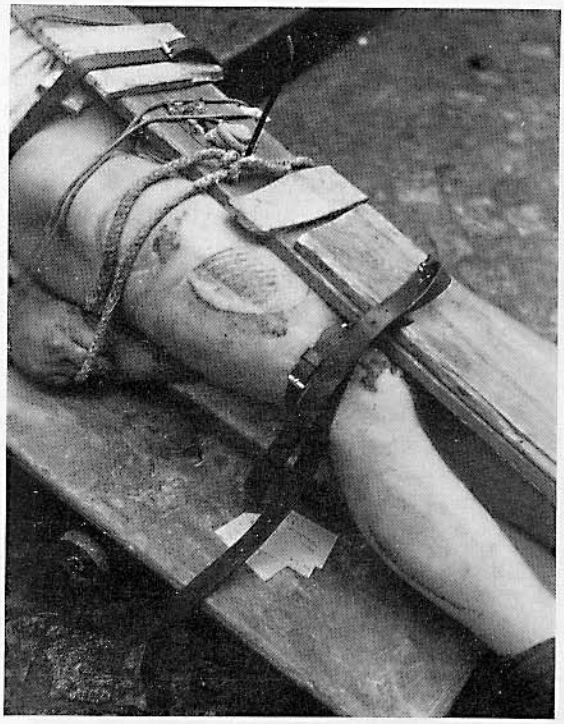

a Fotografia del luogo del delitto;

b Fotografia della vittima nella posizione originaria;

c Fotografia d'insieme della parte anteriore del cadavere all'obitorio;

d Fotografia parziale della vittima con dispositivo nettamente visibile dell'asse adoperata a scopo di soddisfacimento sessuale. Estremità anteriore dell'attizzatoio introdotto dall'asse posteriore. Ustione causata dalla stufa elettrica. Escoriazioni al ginocchio.

Fig. 42 a

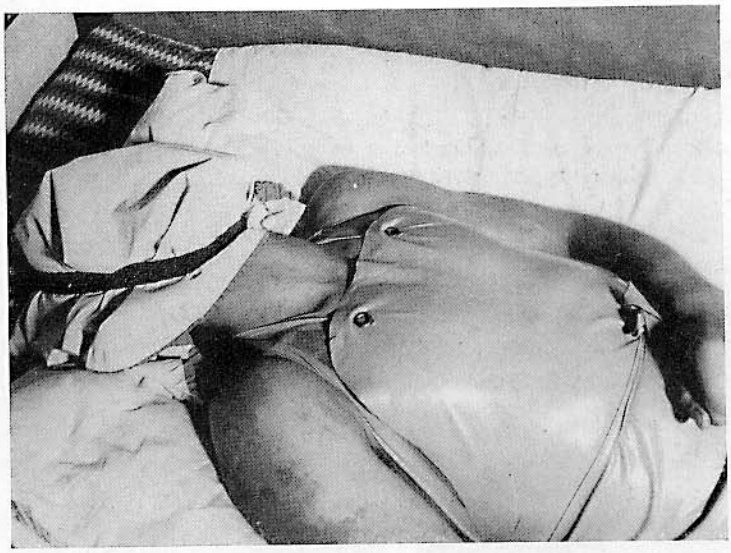

Fig. 42 b

Fig. 42 c

Figg. 42a-b-c (w). Incidente su base sessuale durante la masturbazione

Psicopatico di 21 anni, ideatore di grandi progetti. Egli voleva diventare «qualcuno», principalmente nel giornalismo. La sua vita quotidiana era permeata solo di lavoro, nel quale «si immergeva». La socievolezza gli era sconosciuta. Riguardo gli studi si trovava arretrato di 5 anni che cercava con ogni sforzo di recuperare. Poco si sa sulle sue amicizie femminili. Avrebbe avuto una volta per circa 6 mesi rapporti saltuari, anche intimi, con una donna di 37 anni che egli frequentava. Madre isterica ma assai pratica; anch'egli era un tipo pratico, sensibile solo alle cose tangibili. Tendeva a sopravvalutare le sue capacità ed energie. Verso le donne era in genere scontroso, quasi scostante; spesso affermava che esse gli davano la caccia («desiderano qualcosa da me»). Manifestamente aveva un timore esagerato di avere rapporti eterosessuali. Nei confronti delle persone dell'altro sesso era piuttosto passivo, affermava che «nel matrimonio la donna avrebbe dovuto prendere lui e non viceversa»; però era chiaramente attratto e mostrava notevole interesse per i trattenimenti osceni. Possedeva libri

sull'uomo e la donna nonchè sulla sterilità coniugale. Era in complesso un originale, ma sveglio. La parola «autoerotismo» era per lui motivo di irritazione. Sportivo, pugile, si allenava alla corsa tutte le mattine, bevendo prima un litro di acqua. Non beveva nè fumava.

Assai robusto, di costituzione atletica, era un giovane ben sviluppato. La cintura di gomma che era applicata intorno al collo e al capo aveva determinato un solco poco appariscente che dal collo si portava obliquamente in alto verso l'angolo della mandibola raggiungendo il vertice. Assenza di ecchimosi congiuntivali, viceversa congestione sanguigna dell'intero capo e edema del viso. Peraltro spiccati reperti di asfissia, in particolare sangue fluido e notevolissima stasi venosa in tutti gli organi. Non dati di rilievo alle parti molli del collo e pavimento della bocca.

Caso tipico di incidente su base sessuale. Morte durante la masturbazione; il grembiule evidentemente simboleggiava la partner e il lembo di esso forse un bacio linguale. Il coperchio della scatola di sapone tra le cosce manifestamente serviva a raccogliere lo sperma. Morte per strangolamento e occlusione delle vie respiratorie.

Cfr. M. L. Comte [167] nonchè G. Bohne e G. Lehrndorfer [166].

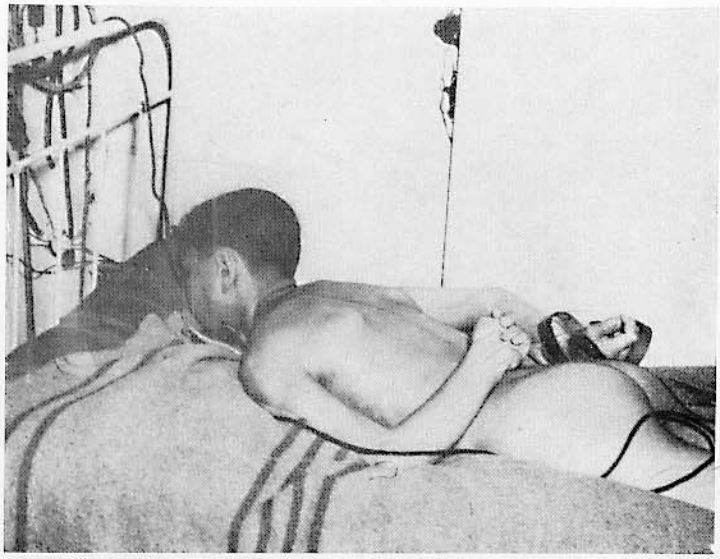

Fig. 43 a

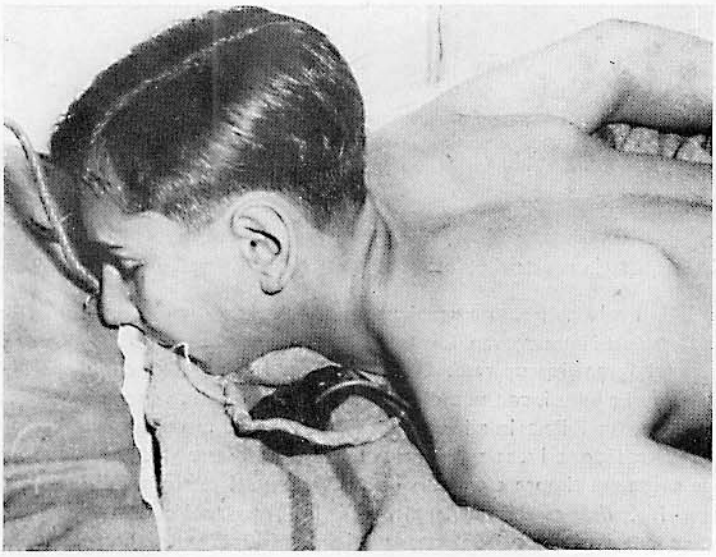

Fig. 43 b

Figg. 43 a-b-c-d-e-f-g-h-i (p). Infortunio da corrente elettrica nel corso di manovre di perversione sessuale. Tipica resistenza per ottenere una corrente di intensità adatta per eccitare (dalla dissertazione di Putzmann)

Apprendista elettricista di circa 15 anni, senza particolari note, ma solitario, fisicamente ipermaturo, genitali ben sviluppati. Fu rinvenuto giacente sul ventre e nudo sul suo letto. Intorno al cadavere conduttori elettrici. Nell'ano, il manico di un cucchiaino da té, stretto da una pinza collegata ad un conduttore elettrico. Intorno al pene una lamina di alluminio avvolta con 2 giri e mezzo di spira munito di prese a banana connesse con la rete elettrica. Al polso destro avvolta con triplice spira una cinghia di cuoio (masochista). Estese escare al pene e alla mucosa rettale, tessuti perineali quasi lessi per l'effetto Joule della corrente. In regione orale cordoncino elettrico con ustioni striate sottostanti. Ad esso era connessa una lampadina incandescente ad attaco Mignon. Uno dei fili conduttori andava al pene, l'altro ad una presa. Da qui un filo per campanello mal isolato chiudeva il circuito con la lampadina, un altro da questa ritornava alla presa. All'altro polo una spina normale da cui si dipartiva un filo che era connesso col cucchiaino da te nell'ano. La lampadina chiudendo il circuito fungeva da seconda resistenza, oltre a quella del corpo, per cui attraverso ad essa poteva passare una corrente solo di scarsa intensità. Attraverso questo dispositivo il giovanetto poteva stimolare senza dolore il suo membro. La lampadina veniva manifestamente da lui ruotata con le labbra nel portalampada ottenendo quindi, per au-

mentare lo stimolo, una inclusione od esclusione e quindi aumento o diminuzione dell'intensità di corrente. La morte fu causata da corto circuito del dispositivo data la difettosità del filo di campanello, mal isolato, poggiante sulla cute umida di saliva delle regioni orale e mentoniera. Fibrillazione ventricolare da corrente alternata la quale, esclusa la resistenza della lampadina raggiunse la sua massima intensità (220 volts).

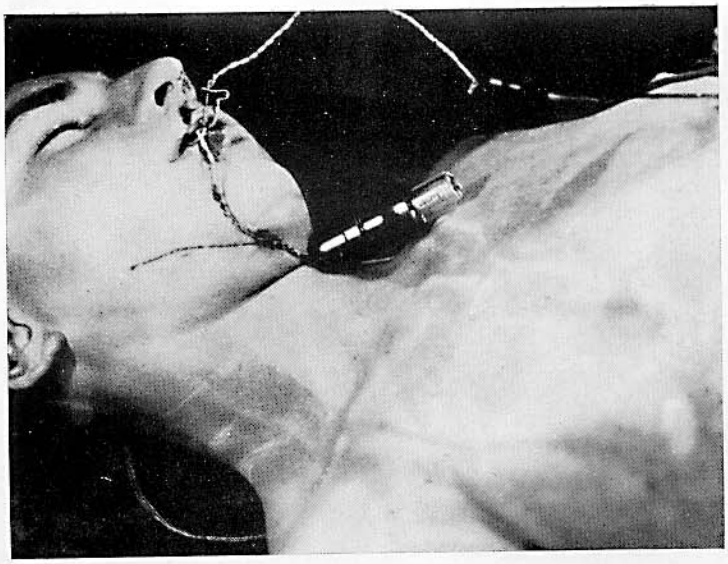

Fig. 43 c

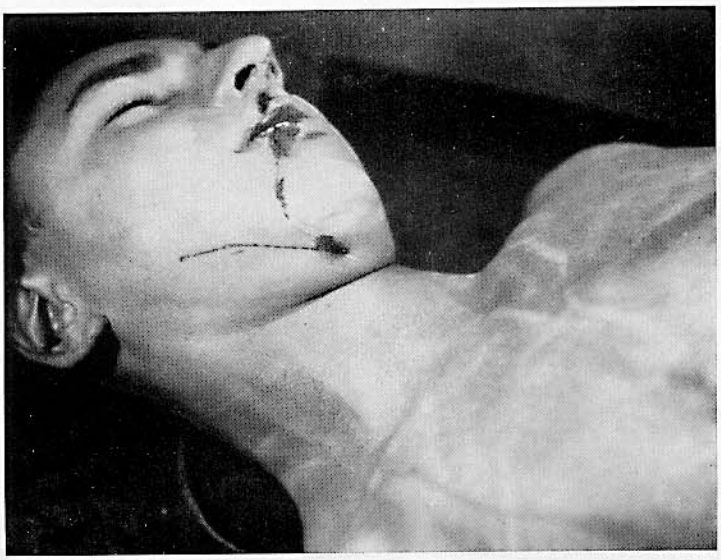

Fig. 43 d

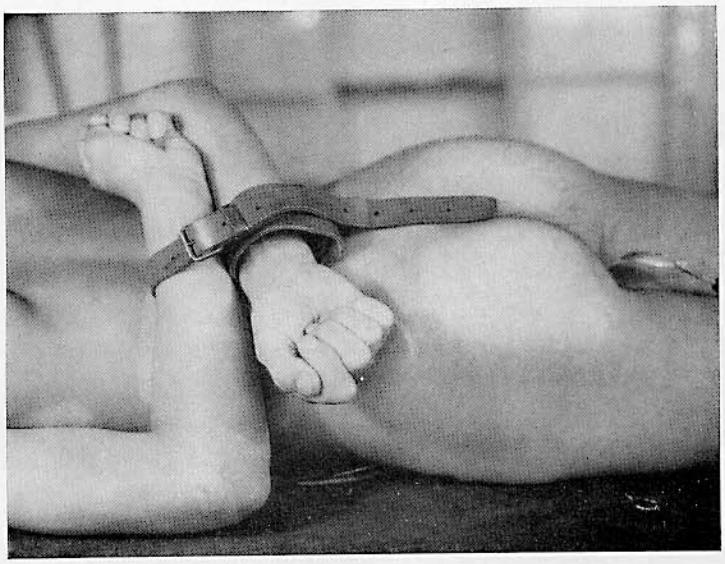

Fig. 43 e

Fig. 43 f

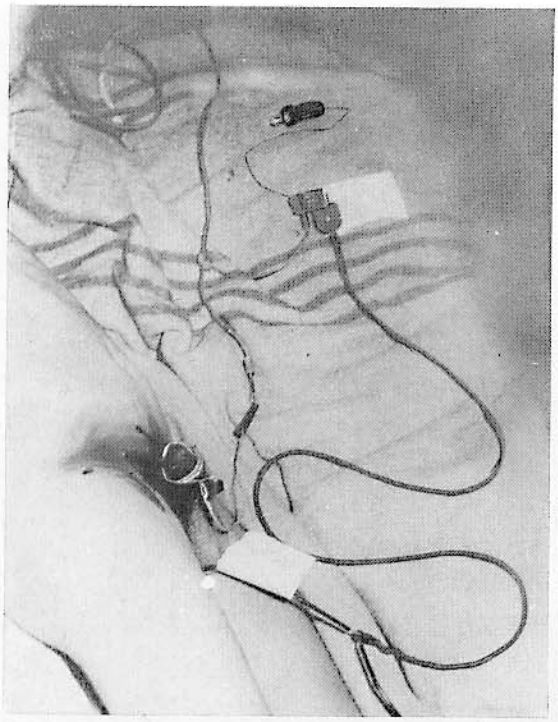

Fig. 43 g

Fig. 43 i

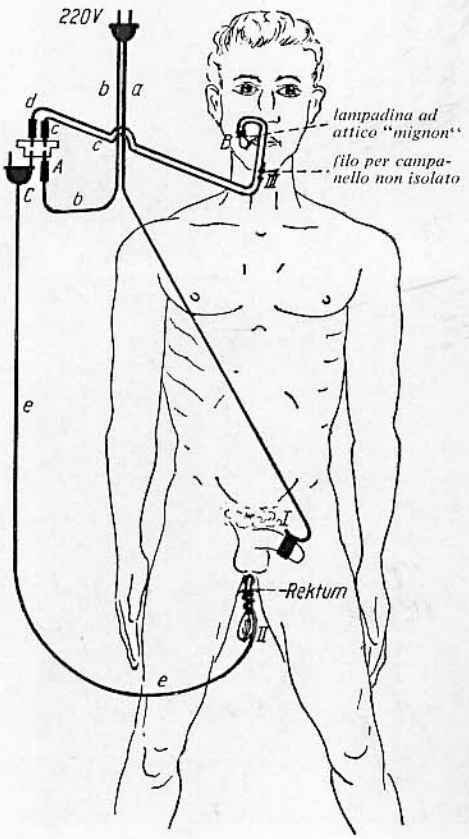

Fig. 43 h

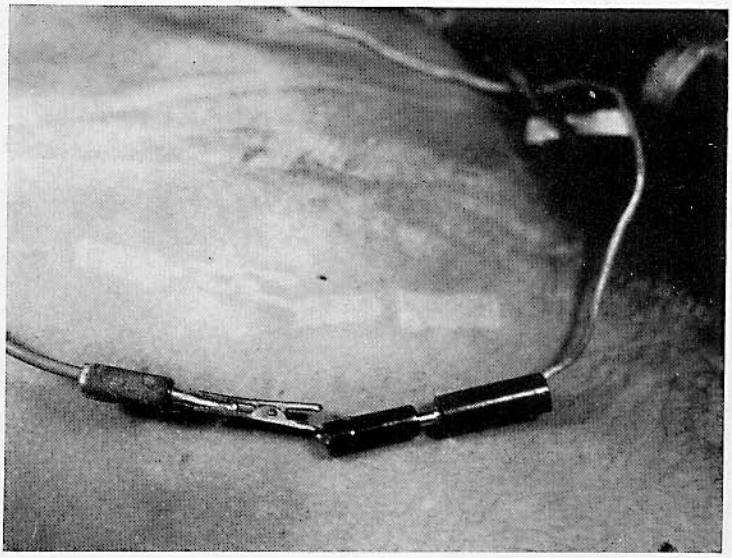

Figg. 44a-b-c-d (P). Suicidio mediante corrente elettrica nel corso di manipolazioni sessuali

Per le spiegazioni vedi G. PUTZMANN: «Su due casi di morte accidentale da corrente elettrica nel corso di attività autoerotiche», Dissertazione Halle (1959).

Fig. 44 a

Fig. 44 b

Fig. 44 c

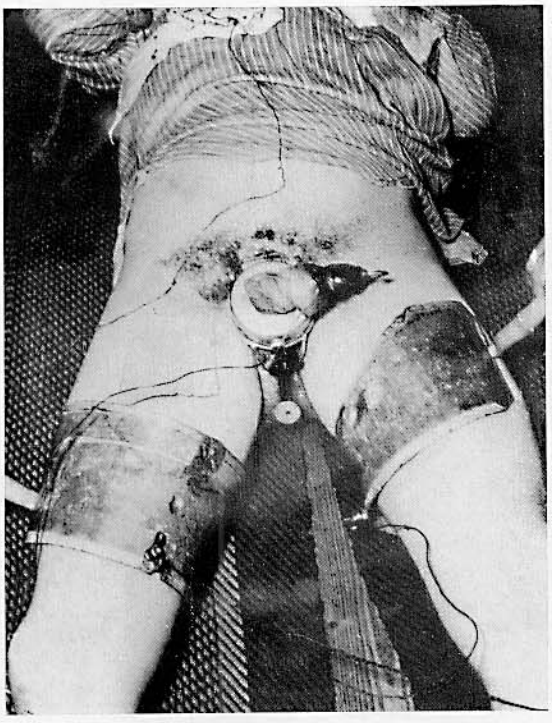

Fig. 44 d

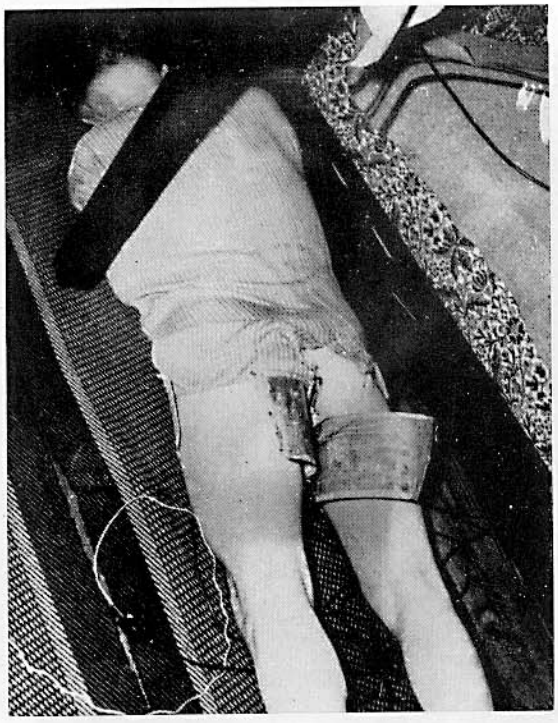

14 Omicidio sessuale

Fig. 1 a

Figg. 1 a-b-c (w). Omicidio sessuale. Ragazzo di 8 anni ucciso con coltellate al collo

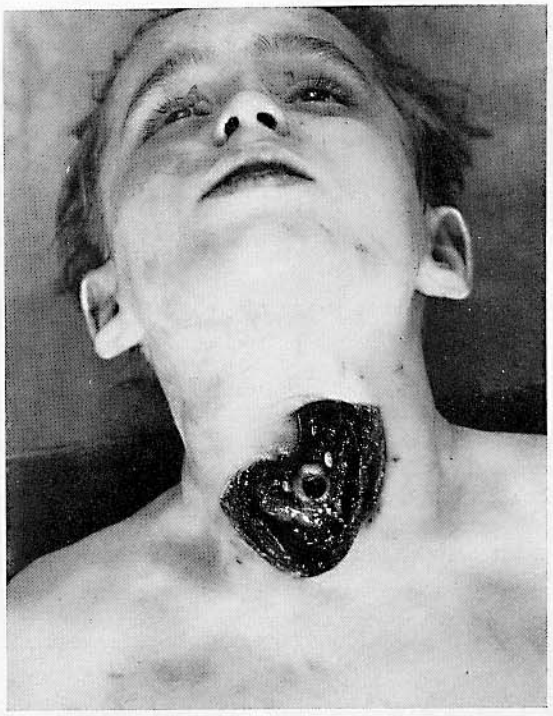

Fig. 1 b

Il giorno del delitto l'assassino aveva bevuto due bicchieri di birra e un liquore senza cadere in stato di ebrezza. Mentre andava al cinema («Ferien vom Ich») incontrò il ragazzo che egli conosceva. Dato che ambedue avevano la stessa meta, s'incamminarono assieme chiacchierando. Dopo un certo tempo l'omicida fu colto da uno stato di eccitazione sessuale; contemporaneamente pensò di uccidere il ragazzo, e alle scopo lo portò in una strada buia, estrasse un coltello a serramanico che da qualche giorno portava nella tasca del cappotto, cinse col braccio destro il capo della vittima che stava alla sua destra e con la sinistra gli inferse una coltellata al collo, trafiggendo i tessuti a destra della laringe fino alla colonna vertebrale cervicale. Nell'estrarre il coltello, sezionò la laringe e l'esofago. Il ragazzo emise qualche urlo; l'omicida, dopo averlo colpito lo sorresse alquanto col braccio, mentre la sua eccitazione sessuale aumentava fino a determinare l'eiaculazione e poiché nel frattempo la vittima era già morta abbandonò la presa chiuse il coltello, lo rimise in tasca e trascinò il cadavere ai margini della strada affinché non venisse calpestrato da qualche passante e il delitto quindi non venisse scoperto subito. Indi si recò al cinema, ma per tutta la durata dello spettacolo pensò al ragazzo e ai suoi genitori che lo aspettavano invano. Durante la notte dormì agitato.

Sul cadavere nette tracce di trascinamento. I suoi vestiti erano inzuppati di sangue ma in ordine. Assenza di sangue sul coltello, verosimilmente perché, data la rapidità con cui fu inferto il colpo, i bordi della ferita vennero serrati dalla pressione esercitata dal capo, ricaduto in avanti, per cui il sangue fu deterso.

Collo reciso anteriormente, verso destra, all'altezza della laringe; ferita decorrente dall'alto a sinistra verso il basso a destra, lunga 6 cm con bordi quasi lisci di cui il superiore a destra con tre piccole dentellature, l'inferiore con due dell'ampiezza di 2-3 mm. Laringe sezionata trasversalmente. A 2 cm a sinistra e 2 al di sopra dell'angolo sinistro della ferita, una sottile lacerazione cutanea lunga 1 cm. In regione cervicale destra, 1 cm al di sotto del bordo inferiore e 2,5 cm all'interno del suo angolo destro, una sezione cutanea liscia, lunga 3 mm e larga circa 1, beante. Sulla natica destra una ecchimosi della gran-

Fig. 1 c

dezza di una moneta da 5 marchi. Ano e genitali senza particolari degni di nota. In regione tibiale anteriore bilateralmente, diverse ecchimosi superficiali del diametro di un moneta da 1 marco. Carotidi indenni; viceversa 2 lacerazioni, lunghe rispettivamente 1 e 0,5 cm della giugulare destra. Arteria tiroidea destra sezionata. Esofago reciso trasversalmente. In trachea muco sanguinolento. Intensa aspirazione di sangue. Sui vestiti del ragazzo assenza di sperma.

L'omicida era carretiere e trasportatore di carbone. Mai era stato crudele verso gli animali. Spesso si era masturbato per strada di notte. Fu anche osservato che egli strofinava i genitali sul carico di carbone, scendeva da cassetta chinandosi verso la cavalla toccando i genitali di essa e poi si masturbava. Una volta aveva afferrato senza motivo un ragazzo per il collo tentando di strozzarlo affinché urlasse. Non aveva mai dimostrato interesse per le donne, nè per gli uomini o gli animali. Intellettualmente poco dotato, descriveva le cose in maniera tipicamente infantile. Indifferente e fredda obbiettività nel raccontare come aveva avuto luogo il delitto. Inoltre, notevole insensibilità in rapporto alla pena. Rimasto fermo allo stadio intermedio dell'autoerotismo. Irruzione di impulsi primitivi per mancanza di guida, in particolare impulsi sadici quale espressione di uno oscuro stato impulsivo a scaricarsi, in cui tendenze sessuali erano mescolate ad impulsi motori e di sopraffazione nonché altri impulsi elementari. L'omicidio fu certamente su base sessuale e corrispondeva alla personalità oligofrenica e sottosviluppata dell'assassino. Vita sessuale al basso livello dell'autoerotismo senza fini erotici. Omicidio per libidine quale azione sadistica impulsiva di un individuo intellettualmente e sessualmente deficiente.

Nippe nel 1932 riferì sull'uccisione di un ragazzo. Il collo era stato in quel caso reciso con un coltello affilatissimo, di un sol colpo. L'omicida non venne identificato. Sembra non si sia trattato di omicidio a scopo di libidine. L'Autore ritenevache doveva essere escluso il fine di libidine in quanto i vestiti invernali del ragazzo erano perfettamente in ordine, nè presentavano tracce di sperma. Ammette tuttavia, anche se teoricamente, la possibilità dell'omicidio su base sessuale in quanto l'atto delittuoso è di per sé sufficiente a determinare la eiaculazione. Richiamiamo l'attenzione sulla rarità dell'omicidio di ragazzi mediante recisione del collo.

A proposito del film visto dall'omicida dopo l'assassinio ricordiamo che nel 1946 a Berlino una vecchia venne uccisa a colpi di scure da una ragazza di 14 anni. Gravissima frattura cranica comminuta. L'assassina poi consumò a casa propria una zuppa di piselli e infine si recò al cinema per vedere «Colpevole senza colpa».

Lo stesso anno vi fu un altro caso di omicidio. Una ragazza di 17 anni uccise a colpi di scure un uomo di 53 anni dopo essere stata da lui sedotta. Dopo il delitto si recò al cinema assistendo al film «L'assassino è tra noi». Dato che era molto eccitata, la sua amica cui aveva precedentemente confessato il delitto, la calmò e la confortò, «perché non si eccitasse».

Vedi sull'argomento H. Bürger-Prinz [207], Ein Fall von Pubertas praecox, nonché J. Brock [160], il quale dà interessanti ragguagli sull'ambiente e sulla cerchia degli assassini. Vedi anche Förster [209] e Plaut: Der Sexualverbrecher, Enke, Stoccarda (1960) e Schipkowensky, N.: «Schwachsinn und Verbrechen», Editore VEB Gustav Fischer, Jena (1962).

Figg. 2a e b (w). Omicidio con strupro di una bambina di 9 anni

La bambina venne rinvenuta cadavere su una panca in una cabina balneare. Lo stabilmento balneare aveva circa 15-20 cabine. Nella bocca semiaperta era infilato un bavaglio, le mutandine erano stirate in alto. Toltele, fu rinvenuto del sangue sui genitali. Nella cabina vi erano resti di una confezione di tavolette di cioccolato. L'omicida non venne rintracciato.

Vestiti non lacerati. Sulle mutandine e sulla sottoveste all'altezza dei genitali, chiazze di sangue. Viso cianotico. Assenza di ecchimosi congiuntivali. Sulla punta del naso una escoriazione superficiale lieve. Labbra rosso-cortecciosi. Nel cavo orale due guantini serviti a tappare energicamente la bocca. Assenza di lesioni da bavaglio. All'ostio vaginale, lacerazioni, anteriormente all'altezza della commessura delle piccole labbra. Posteriormente una lacerazione lunga 2 cm e profonda 0,5 cm Imene lacerato lateralmente, a destra e a sinistra fino alla radice; inoltre lacerazione al perineo. In vagina, posteriormente, sangue fluido. Assenza di altre lesioni anche nel retrofaringe. Cianosi della mucosa del vestibolo laringeo. Verosimilmente morte per shock conseguente alla lacerazione dei genitali, sia essa stata eseguita con le dita, con un oggetto qualsiasi o con il pene.



Fig. 2 a

Fig. 2 b

Fig. 3 a

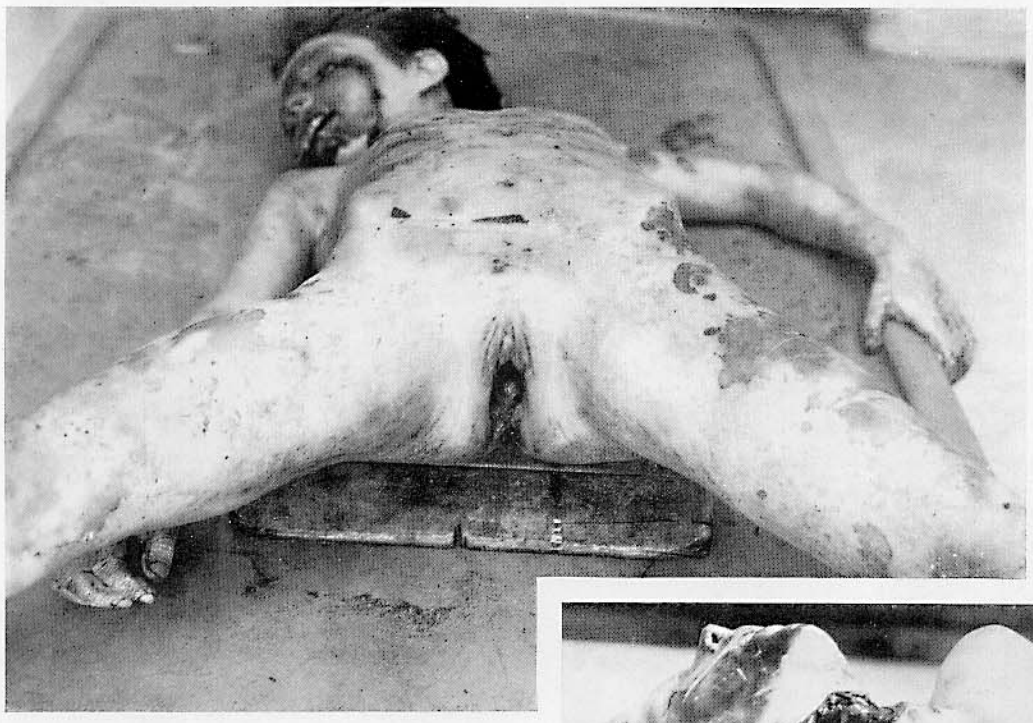

Fig. 3 b

Fig. 3 c

Fig. 4

Figg. 3a-b-c (w). Omicidio con stupro di una fanciulla

Le figure mostrano che il cadavere della fanciulla venne manifestamente seppellito nel bosco. Uccisione mediante recisione del collo. Tipiche lesioni traumatiche dei genitali esterni e dell'ostio vaginale. Tipica essiccazione anulare al viso, caratteristica di una superficie del corpo giacente su terreno umido.

Fig. 4 (w). Omicidio con stupro di una bambina di 5 anni

L'assassino entrò, sporco di sangue, in un posto di polizia e confessò di aver commesso un omicidio con stupro. Poi tentò di fuggire ma fu subito fermato. Una ferita alla mano fu da lui spiegata affermando che si era tagliato nell'affettare il pane. Il giorno del delitto assieme ad altri aveva bevuto, giocato a carte e a dadi. Lasciato il locale abbastanza brillo, cadde più volte a terra nel suo cammino. Non fu in grado di riferire come aveva commesso il delitto.
Luogo del delitto: la bambina giaceva sul letto dell'omicida nella di lui casa paterna. Il letto era intriso di sangue. Nella regione dell'anca destra del cadavere era infissa la lama spezzata di un coltello da cucina a punta smussa. Il cadavere era stato sospinto contro la parete e mostrava già segni di putrefazione; alla guancia sinistra essiccazioni cutanee in parte semilunari; al collo numerose tracce di strozzamento; alle spalle sgraffi. All'addome, gravi lesioni, in particolare alla fossa iliaca destra una ferita da taglio, lunga 17 cm e larga 4 cm approfondentesi fino ai muscoli ed estendentesi fino alle grandi labbra; parallelamente ad essa, essiccazioni cutanee superficiali semilunari; al grande labbro sinistro un'altra incisione alquanto più breve. Vagina completamente lacerata. Manico del coltello rotto sotto il cadavere. Numerosi spruzzi di sangue.
L'omicida era molto importuno, parlava solo di argomenti sessuali, si pavoneggiava irresistibilmente con le donne, usando all'uopo espressioni volgari. Sembra fosse affetto da una forma di «morbo di Little» con conseguente paraparesi. «Mi sento una confusione mentale specie quando fa la luna e dopo aver bevuto alcoolici». Aveva frequentato la scuola per minorati. Non riuscì ad apprendere il mestiere di calzolaio nè quello di sarto. Successivamente lavorò come messo. Aveva 28 anni, ed aveva subito tre condanne per atti di libidine, malversazione, lesione, furto.
Aveva adescato la bambina nella propria abitazione con la scusa di farsi acquistare le sigarette. Neppure in seguito riferì nulla sul delitto. Parlava di un incidente con lesioni al capo. A suo dire il primo reato sessuale era stato da lui commesso su una bambina di 3 anni; sembra fosse stato assolto. Accanto al cadavere si svegliò, a suo dire, e quando si accorse di ciò che aveva fatto si costituì alla polizia. Egli ripeteva che non voleva tirare alle lunghe e voleva «giocare all'alienato». Nel 1924 aveva tentato il suicidio gettandosi da un ponte, ma si era solo storto un piede. Non furono rilevati segni di notevole ebrezza. Prima di adescare la bambina aveva chiesto già a diversi bambini di andargli a comprare le sigarette.

Fig. 5 a

Fig. 5 b

Figg. 5 a e b (w). Omicidio con stupro

Fotografia dell'assassino assai interessante per gli sgraffi al viso e alle mani.



Fig. 6 a

Fig. 6 b

Figg. 6a e b (w). Omicidio con stupro di scolara di 11 anni

Morte per strozzamento. Vagina lacerata con le dita o col pene. Nella vagina insanguinata fu dimostrata la presenza di sperma. La bambina era stata seppellita nella cantina di una casa di nuova costruzione, a mezzo metro di profondità. Un operaio la rinvenne casualmente un giorno prima che fosse praticata una gettata di cemento. Si trattava di soggetto notevolmente ipoevoluto dal punto di vista sessuale. Asfissia. Emorragie al collo. Escoriazioni cutanee, tuttavia assenza di segni di strozzamento. Evidentemente si trattara di strozzamento conseguente a tappamento della bocca e del naso. Percossa al capo o emorragia del cuoio capelluto da caduta. Probabile brusco stordimento conseguente.

Fig. 7 a

Fig. 7 b

Figg. 7a e b (w). Rudolph Zimmermann omicida per libidine, uccise 4 fanciulle nel giugno-luglio 1940 a Prenzlau, Rottstock, Eger e Magdeburgo. Atti di libidine ai danni di una quinta. Caso psicologicamente interessantissimo

Importanti le date seguenti:

1° il 24-5 atti di libidine su bambina di 10 anni ad Aken;

2° notte tra il 6 e il 7-6. Scasso di un negozio a Zerbst e furto di gran quantità di biancheria e vestiti;

3° il 14-6 fu rinvenuta strangolata in un campo di grano la bambina di 7 anni I. W. di Prenzlau, scomparsa fin dal 10-6;

4° il 23-6 fu rinvenuta, annegata in un pozzo nero, deflorata e con i segni di un violento strozzamento, I. K. di Rottstock, di 7 anni scomparsa il giorno precedente;

5° il 15-7 fu rinvenuta in campo di grano, deflorata e con la gola recisa, la bambina di 8 anni M. B. scomparsa fin dal 1-7;

6° il 3-7 la bambina di 6 anni H. M., rapita da uno sconosciuto, non fece più ritorno a casa. Il suo cadavere non venne rinvenuto. Zimmermann riferì che aveva deflorato la bambina, l'aveva strozzata e poi, legatala a guisa di pacchetto, l'aveva gettata nell'Elba;

7° la notte tra il 7 e l'8-7 in un negozio di biancheria di Salzwedel furono rubate grandi quantità di biancheria e vestiti.

Il reo, inizialmente sconoseiuto, venne ben presto tratto in arresto. Zimmermann, di 34 anni, prima di aver terminato il suo tirocinio girovagava per la Germania, non fermandosi mai in un posto più di 7-8 mesi. A suo dire, era stato infortunato perdendo un testicolo.

L'11-5 di quell'anno egli abbandonò improvvisamente il luogo di lavoro, si recò ad Amburgo dove si dedicò ai divertimenti, trasferendosi, poi, a Magdeburgo e di qui ad Aken. Dopo abbondanti libagioni adescò la bambina A. H. di 8 anni conducendola in una caverna sulle rive dell'Elba, le diede da mangiare e la fece spogliare. Si spogliò anch'egli e tentò di violentarlo. Ebbe due eiaculazioni. Poi attirò a se la bimba, dormì con lei nella caverna fino al mattino successivo, la condusse poi alla chiatta facendola ritornare a casa. A suo dire, non la uccise perché ella non aveva gridato e non gli aveva opposto alcuna resistenza.

Il giorno stesso ritornò ad Amburgo. Di lì, assieme ad un amico autista si recò a Zerbst, eseguì un furto con scasso il 6-7 e l'8, vendette gli oggetti rubati e ritornò ad Amburgo. Il giorno successivo si recò a Stralsund e di lì ul 9-6 a Prenzlau dove giunse in mattinata. Quivi, dopo una nuova abbondante libagione adescò, al mercato, la bambina di 7 anni I. W., con la scusa di farsi indicare la strada per la stazione. Condusse la bimba in un campo di grano fuori città, le si sdraiò accanto a terra e le abbassò le mutandine dopo aver bevuto ancora $^1/_4$ di cognac. Egli portava sempre con se diverse bottiglie di liquori. Poi mise la bimba sul dorso e tentò di violentarla. Ella si difese cercando di scostarsi. Egli la strozzò. Vistala cadavere egli «divenne completamente pazzo e abusò di lei». Poi le lacerò i genitali penetrando fin nell'interno del corpo. Successi-

vamente legò il cadavere, senza che sapesse spiegarne il motivo, quindi, ricopertolo con i panni che prima aveva strappato, abbandonò il luogo del delitto recandosi a Prenzlau dove si fece radere da un barbiere. La motirazione addotta fu la seguente: «Quando l'ho uccisa non pensavo a nulla». Il 10-6 lasciò Prenzlau vagando senza lavoro e vivendo dei suoi «risparmi» per la Germania. Viaggiò sempre in diretto.

Il 22-6 s'incamminò a piedi per Rottstock. Pranzò in un locale e bevve 6-8 bicchieri di birra, poi $^1/_4$ di litro di cognac. Nel villaggio conversò con la piccola I. K. che andava in cerca di pigne selvatiche in un boschetto e la adescò. Ella lo seguì fino al bosco sul luogo del delitto. Colà Zimmermann fumò un sigaro e diede alla bimba due pezzi di dolce. Poi le strappò le mutandine, malgrado la sua resistenza, e le sgraffiò anche il viso. Eccitato alla vista delle cosce e dei genitali nudi, si gettò sulla bimba le divaricò violentemente le cosce e tentò di introdurle il pene. Non essendo in ciò riuscito e poiché la vittima urlava, la strozzò così a lungo fin quasi ad ucciderla, abusandone poi fino a raggiungere la polluzione e, successivamente la gettò priva di sensi in un pozzo nero dove ella annegò. Ritornò, allora, al villaggio, bevve della birra nella sala di aspetto della stazione e partì la sera per Amburgo con itinerario Beelitz-Stettin-Stralsund. Colà si fermò alcuni giorni e poi, accortosi di essere seguito, si recò a Monaco, passando per Berlino, dove soggiornò alcuni giorni, recandosi infine a Eger.

A Eger il 1-7 in diversi locali bevve fortiquantita di alcoolici, poi adescò fuori città in un campo di grano la bambina di 8 anni M. B.; anche ad essa strappò le mutandine tentando di violentarla. Pretese di esser caduto repentinamente in uno stato di estasi, estrasse dalla tasca il suo rasoio e recise il collo alla vittima. Poi la violentò, coprì il cadavere con la sua camicia e ritornò in città. Col treno successivò partì per Magdeburgo.

Giunto colà nelle ore antimeridiane del 3-7, si aggirò per la città e il pomeriggio si rivolse alla bambina di 6 anni H. M. chiedendole di indicargli dove fosse la stazione; in tal modo la attrasse sul luogo del delitto, sulle rive dell'Elba. Costrinse la bimba a sederglisi accanto, le abbassò 'e mutandine e le usò violenza. Poiché la vittima gli opponeva resistenza e gridava, la strozzò così a lungo da ucciderla. Dopo essersi soddisfatto, legò il cadavere a guisa di pacchetto e lo gettò nell'Elba. Il cadavere non venne rinvenuto.

La sera stessa partì per Amburgo dove incontrò, come dicevamo, lo amico autista, e il 6-7 partì per Salzwedel dove venne arrestato nel corso di una effrazione.

Personalità: individuo insignificante, arrendevole, sveglio, prolisso. Fantasia ben sviluppata con tendenza a mentire. Si riteneva assai importante poichè «stava al centro degli eventi». Dai racconti della sua vita emergeva sempre la sete di denaro e la cupidigia. Dal 1923 als 1938 era stato condannato complessivamente sette volte per furto recidivato, falsificazione di documenti e mendicità. Due volte fu condannato a pene detentive. Tra le sue dichiarazioni erano altamente indicative le seguenti: Iniziò la sua confessione così: «Voglio spontaneamente gettare le mie carte in tavola». A suo dire gli omicidii erano stati da lui commessi in una sorta di ebrezza: «La birra oggi ha solo il 6%/di alcool. Altri cadono se bevono 6 bicchieri di birra, io ne bevo 40 e dopo cammino diritto». In nessun caso egli aveva rubato qualcosa alle bimbe: «Se una bimba mi avesse detto: zio, regalami del denaro, io le avrei dato fino a 100 marchi». A suo dire, in stato di ebrezza alcoolica sentiva improvvisamente un desiderio verso le bambine, specie dopo aver bevuto vino e liquori. Tale eccitazione veniva a lui provocata solo dalle bambine di 7-8 anni, specie rappresentandosi la loro verginità e innocenza. A ciò contribuiva l'alzarsi e l'abbassarsi delle gonnelline corte. Quando vedeva le cosce e i genitali nudi, «per me era finita». «Io l'ho strozzata perché se ella mi avesse visto all'opera avrebbe pensato, che orrore!». «Loro non possono capire in quale in stato di eccitazonie io mi trovassi. Allorquando la bimba era morta sono divenuto completamente pazzo, ho abusato di lei una seconda volta, ma correttamente». Prima di Aken egli non aveva mai abusato di una bambina: «Fu come se Satana fosse penetrato in me e io fossi diventato il suo strumento, io con le mie piccole mani monde. La bimba di Magdeburgo non sarebbe stata certamente l'ultima, se io non fossi stato tempestivamente catturato».

Fig. 8 a

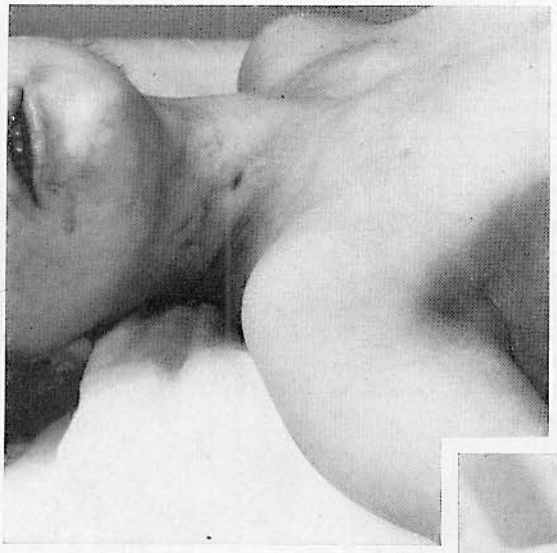

Fig. 8 b

Fig. 8 c

Figg. 8a-b-c (P). Atti di libidine. Morte per strozzamento

Il giorno del delitto, alle ore 20, 30 circa, la bambina venne lasciata sola a casa col suo fratellino di 2 anni, essendo la madre andata a vedere un programma televisivo. Al suo ritorno rinvenne la piccola cadavere con le cosce divaricate e senza mutandine. L'assassino era un giovane amico di famiglia che frequentava la casa.
Tracce di strozzamento al collo con relative ecchimosi in seno al sottocutaneo, ai muscoli del collo e al pericondrio della laringe. Numerose emorragie puntiformi della cute del viso; del cuoio capelluto, delle congiuntive, della mucosa labiale, faringea e laringea nonché, isolate, delle meningi molli. Ecchimosi puntiformi isolate della pleura, del pericardio, della capsula e del parenchima timici. Lieve suffusione emorragica subendocardica. Sangue fluido. Lacerazione dell'imene con emorragia alla sua altezza e ai bordi. Lacerazione della commessura vulvare posteriore e del cercine anale anteriormente. Netta colporragia nonché chiazze di sangue in regione perianale e perivulvare. Addome denudato. Macchie di sangue sulla faccia interna delle mutandine rivoltate. Ecchimosi e lievi essiccazioni cutanee alla coscia e gamba destre nonché alla coscia sinistra. Piccole perdite di sostanza cutanee ad ambedue i medi.
Fu ricercata la presenza eventuale di sperma sui punti sospetti dei vestiti dell'uccisa, tuttavia con esito negativo, analogalmente all'esame degli strisci di materiale prelevato dalla vagina, dal retto, dal cavo orofaringeo nonchè dal viso.

Figg. 9a e b (W). Omicidio con stupro

Strozzamento e squarciamento dell'addome con mutilazione dei genitali.
Assassino: Hoffmann.

Fig. 9a

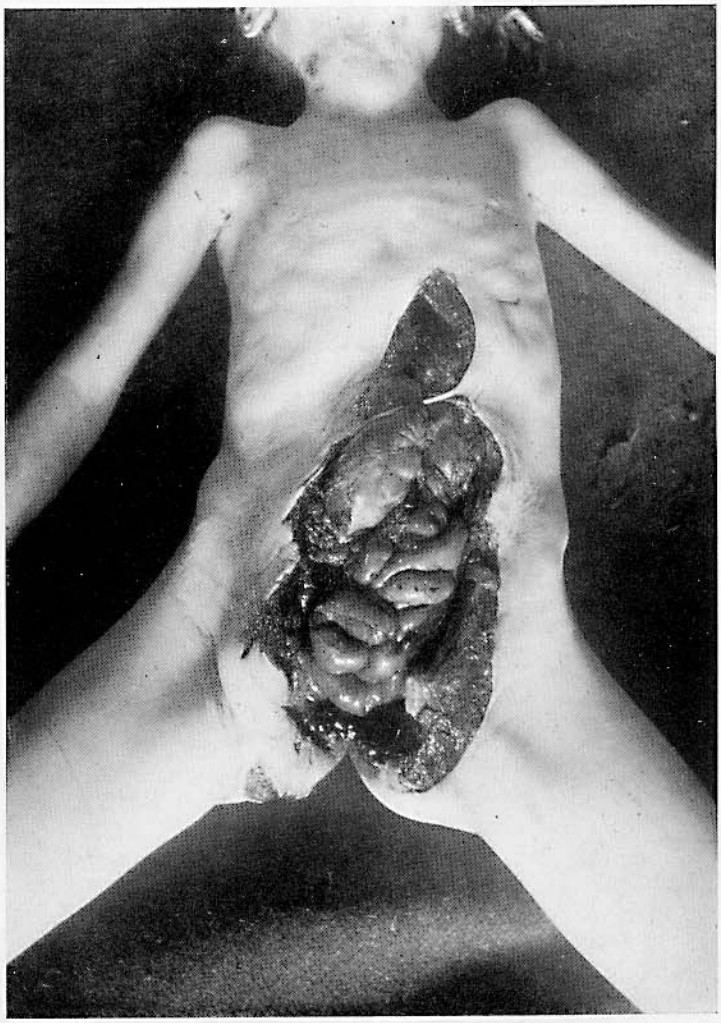

Fig. 9b

Fig 10a

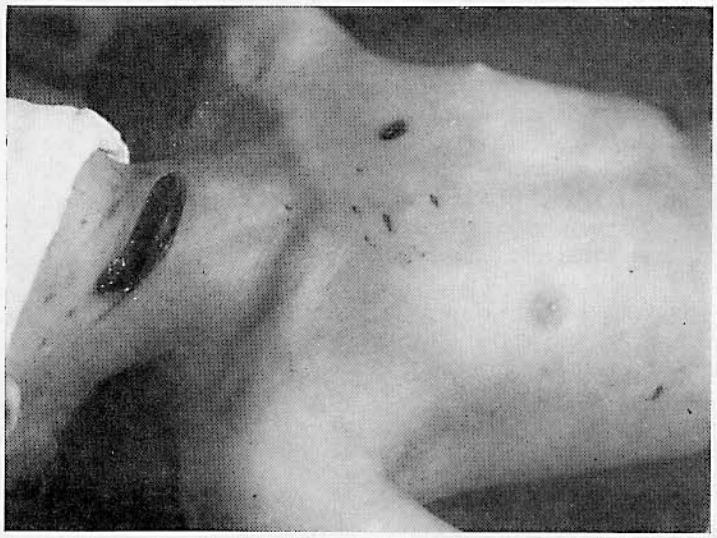

Figg. 10a-b-c (w). Omicidio con stupro

La bambina venne rinvenuta in un pozzo di scarico con i vestiti lacerati, ferite multiple al capo, ferite da scoppio e da punta, collo reciso. Ferite da punta al torace e alle cosce. Tracce di strozzamento. Vagina lacerata, imene distrutto, parete vaginale posteriore lacerata; sperma in vagina.
La bambina giocava di sera sulla strada del villaggio e venne fatta montare in bicicletta da un uomo che ella verosimilmente conosceva. L'assassino la portò fino alla strada maestra, dove commise il delitto. Non venne rintracciato.

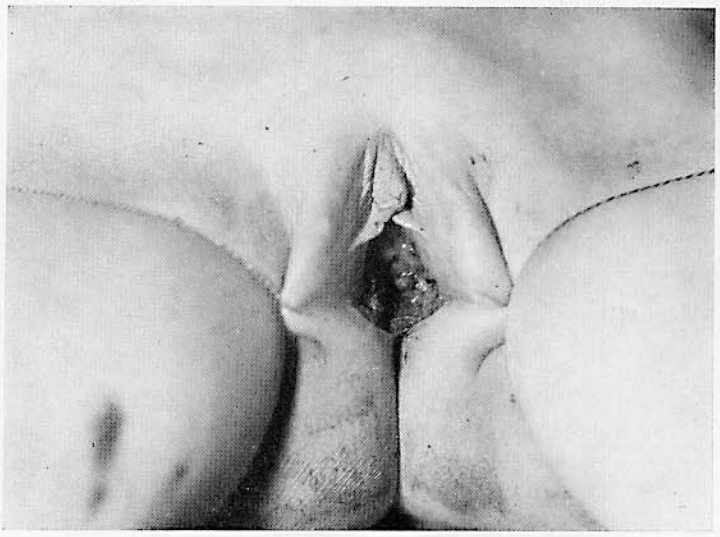

Fig. 10c

Fig. 11 a

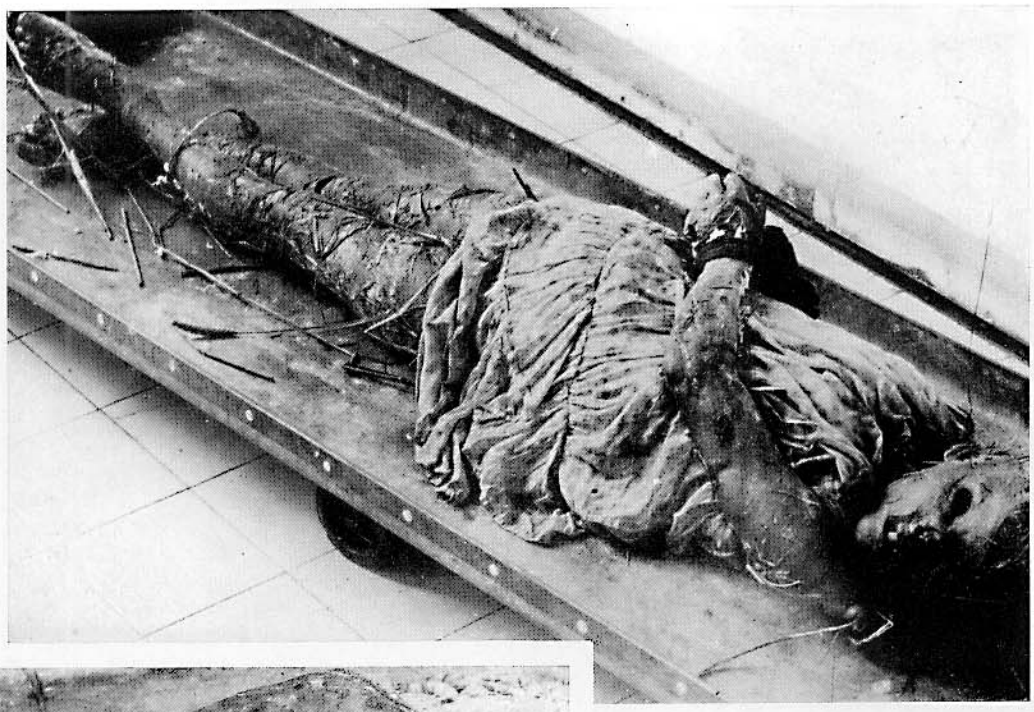

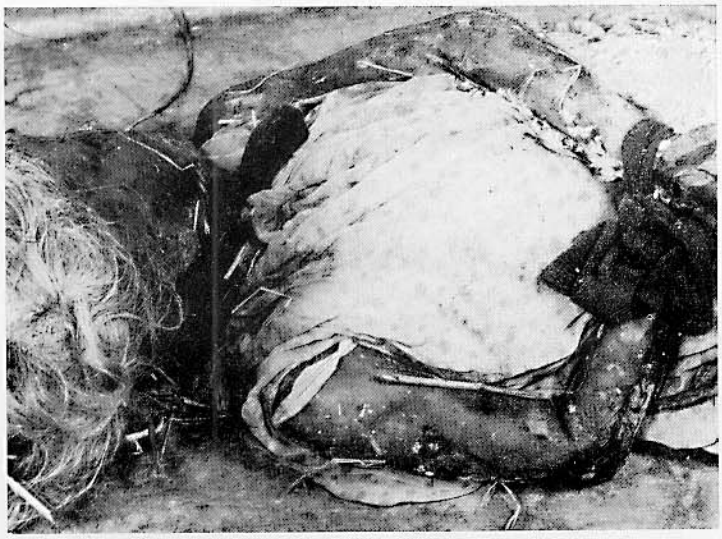

Figg. 11 a-b-c (P). Omicidio sessuale stupro

Putrefazione in stadio avanzato del cadaverino. Stato conseguente a legatura delle mani e delle gambe nonchè strangolamento. Enorme peridita di sostanza tra vagina e retto, in regione perineale. Dissanguamento conseguente a ferita apportata col dito o con la mano in regione vaginale. Cfr. WALCHER [174].

Fig. 11 b

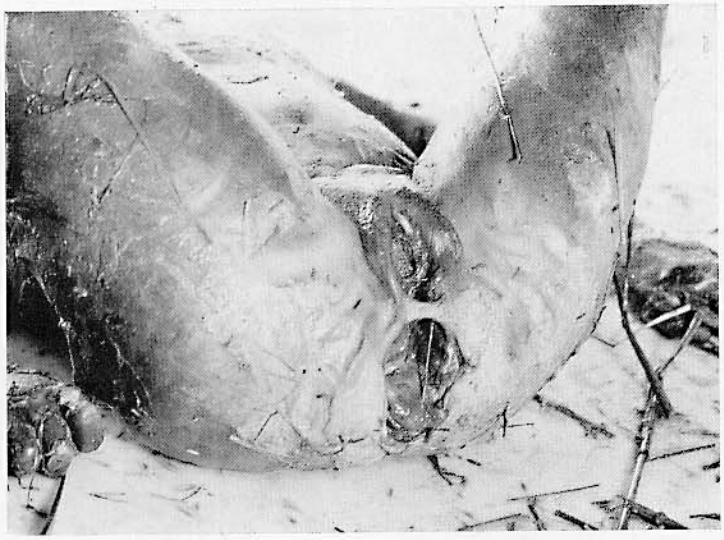

Fig. 11 c

Fig. 12a

Figg. 12a-b-c (w). Omicidio sessuale. Strangolamento. Strozzamento

Vestiti lacerati, insanguinati e sporchi di feci. Legamento eseguito in maniera da far sporgere nettamente i genitali. Gambe legate in maniera diversa dai due lati. Le cordicelle si portavano alla nuca ed erano colà annodate. Al collo una corda ben tesa. Notevole grado di putrefazione e autolisi. Nella vagina, lunga 8 cm. e larga 3, beante, numerose larve di mosca; regioni contigue distrutte, così anche l'ano, essendo interposto soltanto un ponte di tessuti nerastri, essiccati della larghezza di un solo cm. La corda usata per il legamento era lunga 3,57 m. Al collo un netto solco, in parte con creste intermedie e impressione della corda. Ad ambedue le mammelle caratteristiche ferite anulari, in parte semilunari, interesecanti i capezzoli, indubbiamente lesioni da morsi. Numerose emorragie pericardiche. Emorragia sottomucosa laringea nonchè in seno ai tessuti circostanti il lobo tiroideo destro. Polmoni notevolmente enfisematosi. Procidenza parziale del sigma attraverso la vagina distrutta. Vescica urinaria lacerata. Vagina completamente assente, utero viceversa completamente conservato insieme agli annessi.

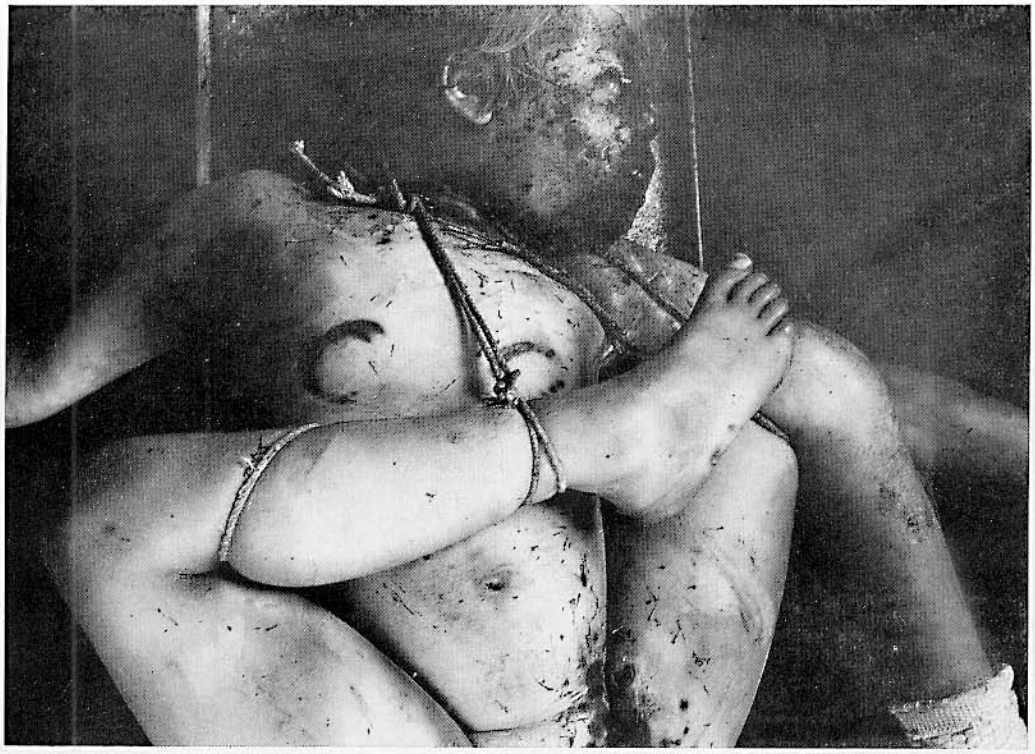

Fig. 12 b

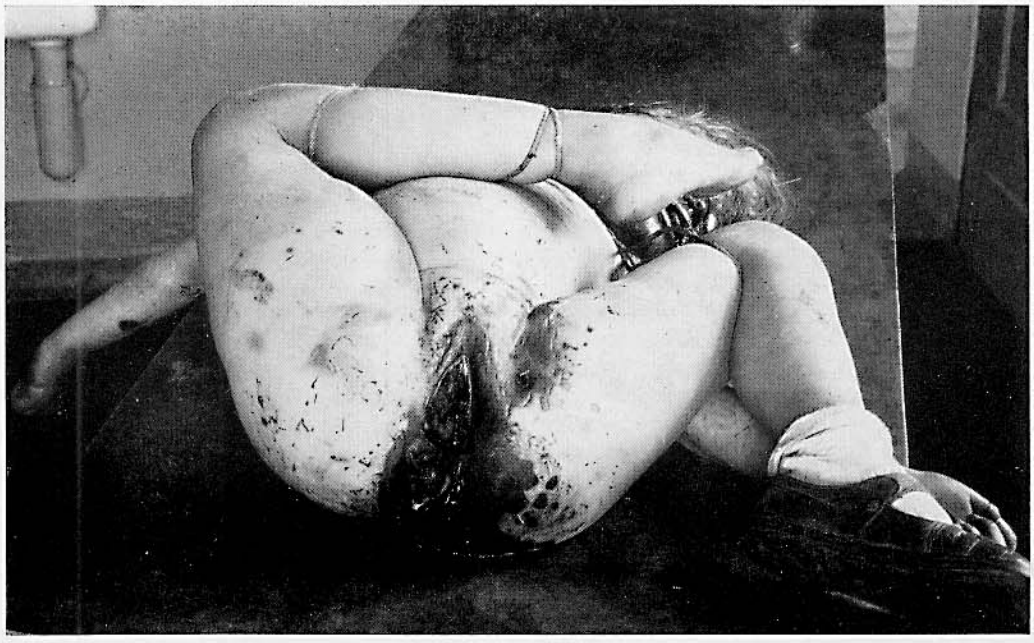

Fig. 12 c

Fig. 13 a

Figg. 13a-b-c-d (w). Omicidio sessuale di una bambina di 7 anni

Il caso è particolarmente interessante in quanto l'assassino, sadico, provò soddisfacimento solo per le ferite inferte alla vittima, non avendo peraltro avuto alcun approccio sessuale con essa.
In vicinanza del suo posto di lavoro il reo aveva visto una bambina e un giovanetto; chiese loro di andargli a prendere delle sigarette e della birra. Gli venne in mente di accoltellare la bambina (L.F.). Pertanto mandò via il fanciullo e invitò la L.F. a recarsi la sera sul terrapieno, promettendole 50 pfennig ed ammonendola a non dir nulla di ciò. Alla fine del lavoro si recò sul posto stabilito dopo esser andato a casa a prendere con sé, avvolto in un vecchio paio di mutande, un coltello da macellaio. Dopo un certo periodo di attesa, in luogo di L.F. giunsero due altre bambine. Egli decise di uccidere A.K. di 7 anni, per cui diede all'altra 5 pfennig e la mandò via. Poi fece salire la sua futtura vittima sulla bicicletta e la portò in una macchia, luogo del delitto. Nascose la bicicletta, proseguì con la bambina per alcuni metri, le fece togliere le mutandine e le chiese di sedersi a terra dandole in mano 20 pfennig. Poi la pose a sdraiare sul dorso, le si inginocchiò accanto, le alzò i vestiti, denudandole la parte inferiore del corpo, si voltò verso sinistra cavò di tasca il coltello immergendolo due volte istantaneamente, con rotazione, nell'addome della fanciulla. Ciò determinò la eiaculazione. Poiché la bimba strillava, la strozzò con ambedue le mani. Allorquando ella si calmò, le infisse anora due volte il coltello nelle natiche poiche ella ancora «si dibatteva» ed egli la voleva uccidere completamente. Poi, afferrato il cadaverino per i piedi, le trascinò fino ad una tana di volpi o conigli e con le mani lo ricoprì di terra; solo i piedi rimasero scoperti. Pulì il coltello e lo rimise in tasca insieme alle mutandine e alle scarpette da ginnastica della bambina. Si riprese anche i 20 pfennig che le aveva dato. Poi ritornato in città, si recò alla stazione dove nascose il coltello; gettò le mutandine della ragazza in un cespuglio e le scarpette in un prato. Poi prese il battello a vapore andò vagando intorno agli sbarcatoi della navigazione, e passando con un conoscente verso le 21 in prossimità del luogo del delitto.
L'omicida era un soggetto di 25 anni alquanto dotato. Di solito lavorava quale aiutante e presso i contadini. Era stato condannato due volte per furto. Sessualmente, aveva avuto rapporti con diverse donne e talvolta anche si masturbava.

Fig. 13 b

Fig. 13 c

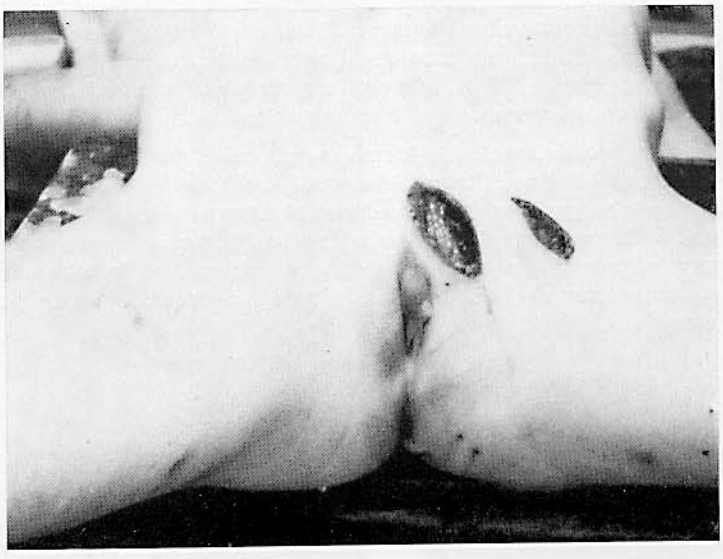

Fig. 13 d

Fig. 14 (w). Omicidio con stupro

Sangue sui genitali. Ecchimosi e sgraffi alla coscia sinistra.

Figg. 15a e b (w). Probabile omicidio con stupro. Strozzamento. Martellate al capo

Il cadavere della donna assassinata giaceva sul dorso sul pavimento della cucina della propria abitazione. Capo lievemente inclinato a sinistra. Viso e cuoio capelluto sporchi di sangue coagulato. Il braccio destro lievemente flesso all'altezza del gomito, poggiava sul torace, con la mano all'altezza dell'anca, le dita alquanto flesse. Il braccio sinistro era rivolto verso il basso, mentre l'avambraccio era rivolto verso l'alto ad angolo retto. La mano sinistra era rinchiusa a pugno. Ambedue le mani e l'avambraccio destro erano sporchi di sangue. Parte inferiore del corpo fino alle anche, nudo. I vestiti, costituiti da camicetta, gonna e grembiule erano corrispondentemente rivoltati sulla parte superiore del tronco. Le cosce erano divaricate come in posizione di coito. Le gambe così flesse, che le piante dei piedi si toccavano. Sotto l'ano una massa fecale grossa quanto un pugno, non rimossa. Vagina chiusa; sperma non dimostrabile esternamente. Le cosce e il ventre nudi non presentavano nè ferite nè suffusioni emorragiche. Accanto al cadavere, dal lato sinistro, un martello da calzolaio con la parte metallica all'altezza del viso e la parte inferiore del manico ad angolo retto tra braccio e avambraccio. Sul manico chiazze di sangue, evidentemente defluito dalla mano che lo aveva impugnato. Tra l'estremità metallica del martello e la fronte, sul pavimento, una pozza di sangue ampia all'incirca come un palmo di mano che proseguiva fin sotto al capo. In cucina non erano rilevabili tracce di lotta, all'infuori di una sedia rovesciata. Una piccola chiazza di sangue fu rilevata sulla gamba di un panchetto trovantesi tra la sedia rovesciata e il cadavere, in prossimità della mano sinistra di questo. Nell'adiacente camera da letto, il letto nella quale la vittima aveva dormito era letteralmente sossopra; in particolare le lenzuola e i cuscini apparivano notevolmente spiegazzati.

La morte verosimilmente non fu causata dalle martellate al capo. Tutte le ossa craniche erano integre. I colpi dovettero essere stati inferti con l'estremità smussa, rotonda, del martello poiché erano dimostrabili ferite da scoppio della cute rivestente la superficie delle ossa craniche. Non furono osservate lesioni traumatiche nè emorragie nell'encefalo. La vittima verosimilmente fu semplicemente stordita dai colpi e successivamente strozzata, come era dimostrato dai versamenti emorragici sottostanti al polo superiore del lobo tiroideo destro e nel muscolo sternocleidomastoideo destro, nonché dalle numerose tracce di graffi al collo e, infine, dalla congestione sanguigna dei polmoni, nonchè dalla notevole emissione di feci.



Fig. 15 a

Fig. 15 b

Figg. 16a e b (w). Omicidio con stupro di donna di 45 anni

L'omicida, che già da tempo abitava in subaffitto presso i coniugi aveva loro detto che l'indomani doveva recarsi di buonora al lavoro e pertanto desiderava far colazione prestissimo. Il marito della vittima prestava servizio notturno, per cui, ritornato a casa solo il pomeriggio scoprì il delitto. L'omicida aveva progettato ed eseguito il crimine con grandissimo sangue freddo. La vittima gli aveva preparato la colazione sul tavolo di cucina, sedendosi vicino per sbucciare patate. Malgrado l'ora mattutina intendeva preparare il pranzo poiché doveva fare un grosso bucato. Il reo approfittò del momento per aggredire la vittima alle spalle e strozzarla; la violentò e le cacciò in bocca un capo del suo stesso vestiario per impedire che urlasse.

L'autopsia rivelò asfissia, tracce di strozzamento e imbavagliamento, di per sé già mortali. Il bavaglio mutandine era arrotolato e introdotto profondamente a guisa di tampone nel faringe e laringe. Nel cavo orale era stato introdotto un altro pezzo di stoffa, bagnato di saliva solo esternamente. All'altezza del vestibolo laringeo vi erano zone ecchimotiche, dal che bisognava concludere che la vittima allo atto dell'imbavagliamento era ancora in vita. Le mani, legate, non presentavano ecchimosi, per cui fu dedotto che allorquando erano state legate la vittima era già cadavere. Sperma in vagina, sui peli del pube e sulle piastrelle del pavimento (v. freccia).

L'omicida era di 26 anni. Inizialmente aveva appreso il mestiere di fabbro, poi lavorò come garzone, successivamente divenne mungitore ed infine ritornò al suo mestiere primitivo. Era stato condannato tre volte per furto.

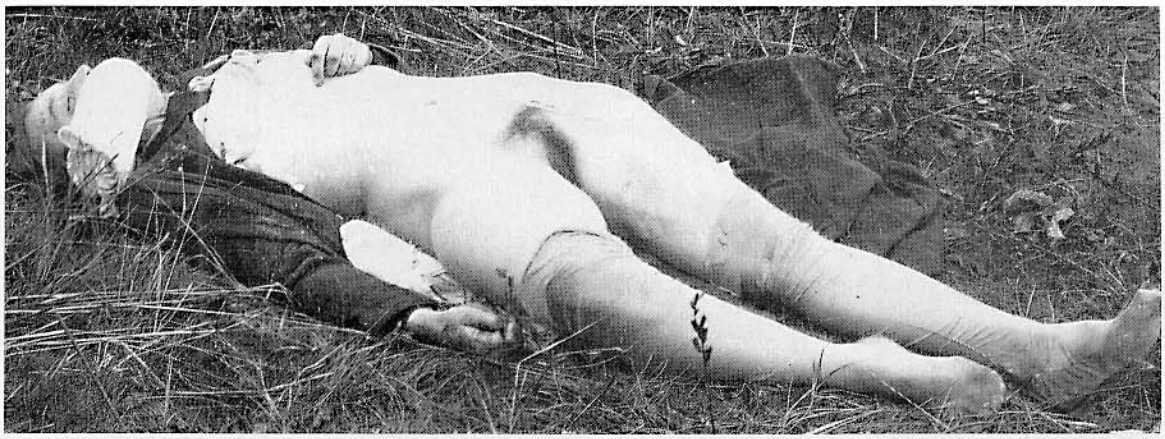

Figg. 17a-b-c (w). Omicidio con stupro di una donna di 21 anni

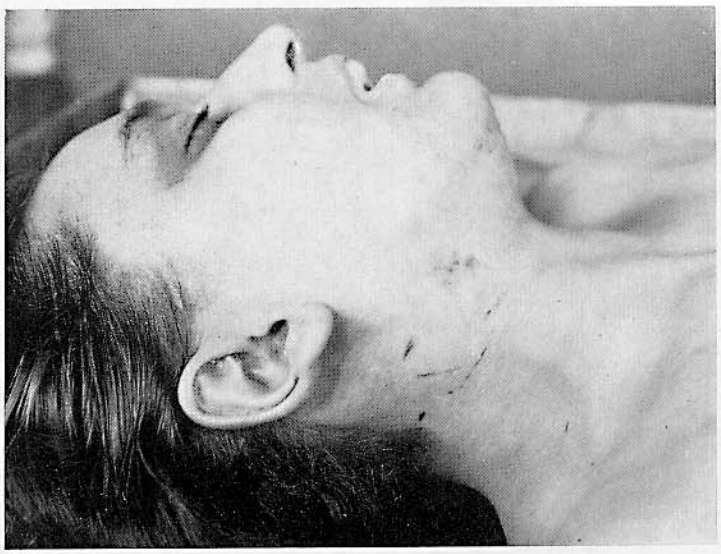

La vittima venne rinvenuta in un campo, a 13 m dalla strada. Era stata strozzata e imbavagliata con le proprie mutandine.
L'omicida di 19 anni era stato allevato presso estranei. Già da bambino si era dimostrato malvagio, bugiardo e caparbio. Instabile nel lavoro commetteva un reato dopo l'altro. Tentava di venire con ogni mezzo in possesso di danaro. Tutela correzionale in seguito a vari furti. Continua crescente eccitabilità sessuale. Tentò di penetrare nella camera da letto delle figlie del suo datore di lavoro. Successivamente avvicinava ogni ragazza che incontrava. Se le donne non si mostravano arrendevoli, ricorreva alla violenza; si spacciava per studente in medicina o ingegneria. Visse more uxorio con la sua fidanzata, da cui ebbe un figlio.
L'autopsia rivelò ecchimosi congiuntivali. Viso rosso. Tipiche tracce di strozzamento ad ambedue i lati del collo, in parte semilunari, non eccessivamente spiccate. Spiccati reperti di asfissia. Enfisema polmonare. Stasi sanguigna generalizzata. Sangue fluido. Emorragie in seno alle parti molli del collo, all'altezza della tiroide, del corno tiroideo sinistro superiore, integro, e frattura di ambedue le grandi corna dell'osso ioide con notevole emorragia. Uno stelo di erba nella fessura vulvare. Muco grigiastro e masserelle di sperma in vagina. Assenza di lesioni traumatiche dei genitali. Ad ambedue le cosce e le ginocchia diverse ecchimosi con versamento di sangue nei tessuti, evidentemente causate dal divaricamento forzato delle gambe. La vittima aveva poco prima avuto rapporti sessuali con una intera squadra di artiglieri.

Fig. 18 a



Fig. 18 b

Fig. 18 c

Fig. 18 d

Figg. 18a-b-c-d (w). Omicidio con stupro di una donna di 56 anni. Strozzamento

La vittima venne rinvenuta da parenti cadavere sul pavimento dello ingresso della propria abitazione, davanti all'armadio, scassinato e rovistato. Il cadavere era ricoperto con capi di vestiario, denudato e in posizione tipica dell'omicidio con stupro. Particolarmente interessante in questo caso era la presenza sul pavimento, davanti ai genitali tra le cosce, di vari ciuffi di peli del pube tagliati con le forbici. Sperma all'esame microscopico sui genitali esterni e nel vestibolo della vagina. Nella mano sinistra una protesi dentaria rotta. Sotto la mano sierosità sanguinolenta. Intorno al collo una pezzuola arrotolata annodata semplicemente alla nuca, così lassa che era da escludersi lo strangolamento. Intorno al collo inoltre uno scialletto di tulle con pizzi, annodato anteriormente, anch'esso lasso. L'assassinio venne commesso dal pluriomicida Lüdtke.

Fig. 19 a

Fig. 19 b

Figg. 19 a-b-c-d (w). Duplice omicidio commesso da uno schizofrenico

L'omicida aveva conosciuto ambedue le vittime (madre e figlia) in un locale, dove nel giro di 20 minuti aveva bevuto mezzo litro di birra e un cognac e poi, insieme alla figlia, un bicchiere di birra e uno di sherry. Successivamente portando le due donne sottobraccio si recò presso un altro locale dove bevvero insieme birra e sherry. Verso mezzanotte lasciarono assieme il locale recandosi presso l'abitazione delle vittime le quali erano ubbriache e «barcollavano». In casa egli si mise a scherzare con la figlia, fino a baciarla e abbracciarla. La giovane cercò di abbottonargli i calzoni. Scaramuccia per la chiave del corridoio. Divenuta più serià, la giovane cercò di urlare per cui egli la strozzò con una presa di jiu-jitsu, ambedue i pollici sulla trachea le altre dita alla nuca. La donna perse ben presto la coscienza e giacque sul pavimento; l'assassino le lacerò i vestiti e la camicetta dall 'alto verso il basso denudandole il seno. Ritenendo che non fosse ancora morta, le si inginocchiò accanto e le immerse un coltello nel torace così profondamente che il manico era a mala pena visibile. Trascinò il cadavere verso la finestra per potere vedere meglio ai raggi della luna e tamponò l'emorragia con un fazzoletto. Poi denudò il cadavere completamente. Poichè l'eccitazione sessuale era assente, «egli cadde in un profondo stato d'ira», afferrò una scure colpendo con l'estremità ottusa la regione temporale destra della donna. Poi le vibrò vari pugni al viso. Non riuscì a violentare il cadavere, per cui, irato, lo morse alla mammella destra e alla gamba sinistra e gli annodò un pezzo di fil di ferro al collo. «Rialzandomi, ritornai in me e solo allora capii ciò che avevo fatto». Presa la chiave di casa dalla tasca della vittima, udì la madre russare in un'altra camera. «Pensai quindi come era possibile che avessi commesso tutto ciò e mi recai nella camera della vecchia con l'intenzione di ucciderla per eliminarla quale testimone incomodo». Confessò di averla strozzata con la sola mano destra e di aver posto il cadavere sul pavimento. Non riuscì a ricordare i particolari, nè seppe dire perché aveva portato la scure nella camera della madre. Tentò di violentrare anche quest' ultima. Rubò un orologio d'oro. Trascorse un'ora buona. Sul luogo



Fig. 19 c

del delitto smarrì le sue forbici. Poi ritornò in caserma, si lavò le mani e si mise a dormire. Gettò la chiave in un tombino.
Genitali di ambedue le donne denudati. La giovane (figg. *a* e *b*) coperta solo con un asciugamano. Una scarpa e le calze a destra del cadavere, l'altra scarpa presso la finestra della cucina. Nella mammella sinistra un coltello il cui manico sporgeva appena di 1 cm. circa. Alla mammella destra nette ferite da morsi. Al collo un fil di ferro. Tumefazione del dorso del naso, manifestamente conseguita ad un pugno. Ferita da punta all'altezza dell'angolo esterno dell'occhio destro. Ferite da morsi sotto il polpaccio della gamba destra. Il cadavere della madre (figg. *c* e *d*) giaceva sul dorso in soggiorno tra i due letti; gambe divaricate, vestiti lacerati all'altezza del seno, denudato, gonna tirata in alto. Mutande lacerate. Alla sua destra una forbicetta tascabile e sulla sedia un'accetta da cucina. Al collo trace di strozzamento. Assenza di altre lesioni. Abitazione non rovistata. Giovane morta per strangolamento e emorragia interna; madre per strozzamento e contemporanea penetrazione della protesi dentaria in faringe. Sgraffi ai genitali esterni.
Omicida di 26 anni, agente di polizia. Dopo il delitto, disattento e non normale. Aveva portato con sé l'orologio per ricordo (talismano). Già dalla età di 8 anni si masturbava, il che a suo dire, lo rendeva melancolico. Impotenza. Spiccate tendenze sadistiche (una giovane venne da lui strozzata e gettata a terra). HIRSCHFELD ammise uno stato crepuscolare alcoolico-epilettico. STRASSMANN non riconobbe legittima l'applicazione dell'art. 51 del C.P. L'omicida venne successivamente tenuto in osservazione presso il manicomio criminale e discolpato ai sensi dell'art. 51, essendo stata dimostrata incontrovertibilmente la schizofrenia. Vedi inoltre KIEHNE [208].

Fig. 19 d

Fig. 20 a

Fig. 20 b

Fig. 20 c

Figg. 20 a-b-c-d-e (w). Omicidio con stupro dell'amante, una prostituta, commesso da un alienato. Art. 51. Internamento in manicomio criminale

L'omicida, manovale muratore di 28 anni, viveva con la sua amante (una prostituta) in una camera mobiliata. Da 5 mesi circa era stato dimesso dal carcere dove aveva scontato 10 anni di detenzione, essendo stato condannato a 15 anni per omicidio, di cui 5 condonati.
Una sera recise il collo alla sua amante e ne mutilò il cadavere. Visceri asportati e posti sull'armadio, trafissi dagli intagli di egno del riquadro dell'armadio stesso. Arma del delitto: un comune coltello da cucina.

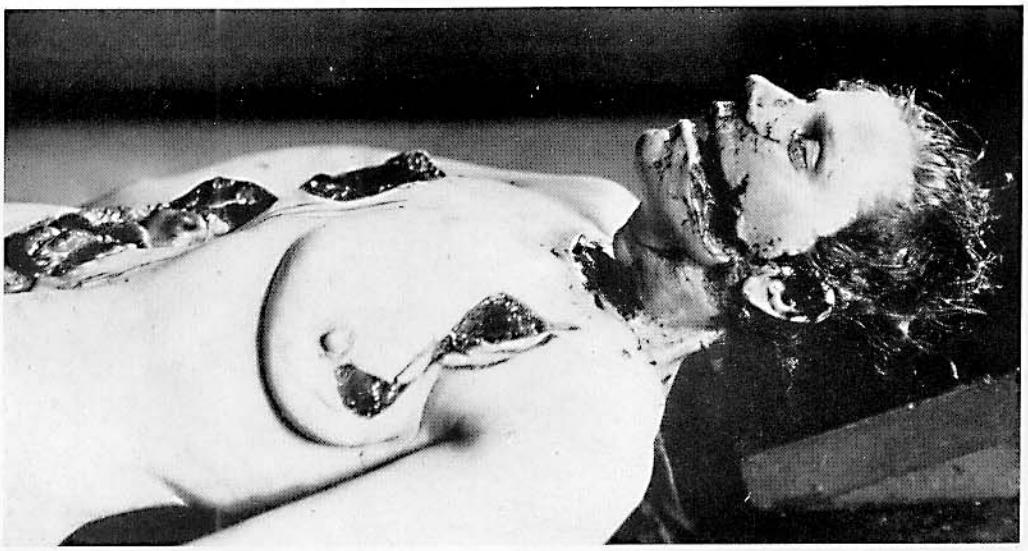

Fig. 20 d

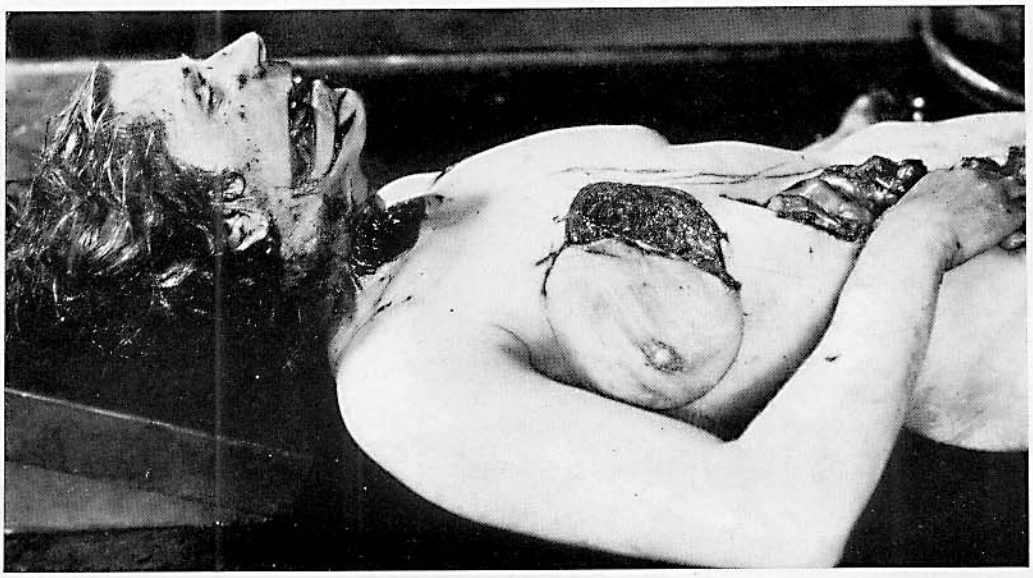

Fig. 20 e

Figg. 21 a-b-c (w). Omicidio con stupro

La vittima venne rinvenuta di buon mattino in un boschetto cittadino uccisa con ferite da taglio al torace e alle cosce, segni di strozzamento al collo e un bavaglio (mutandine) in bocca. Il cadavere venne rintracciato dal cane di un passante; esso giaceva nel boschetto, distante dalla strada ed era coperto con fogliame e felci. Secondo il reperto la vittima era stata violentata. La morte fu causata dallo strozzamento. Le lesioni traumatiche vennero inferte con uno strumento contundente.

a Posizione del cadavere con il bavaglio in bocca;

b e *c* Si rilevino i segni dello strozzamento al collo, le ferite da taglio sotto la mammella destra e alla coscia sinistra.

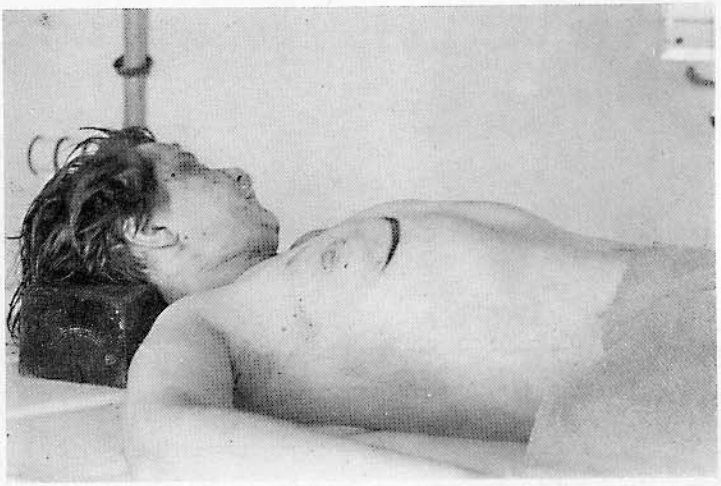

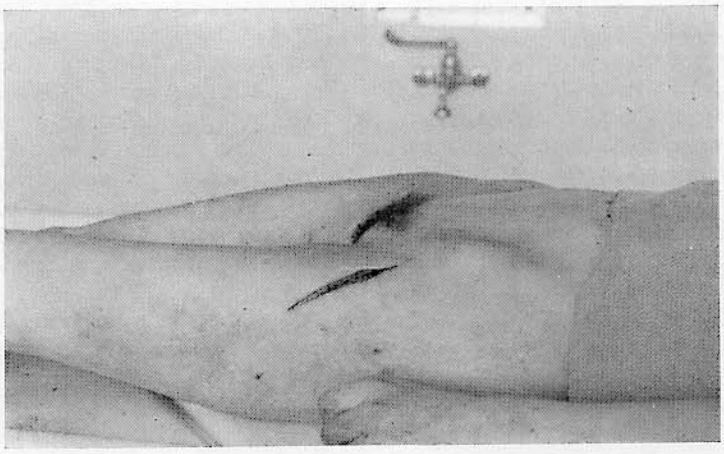

Fig. 22

Fig. 22 (w). Omicidio con stupro. Introduzione di un tubo di ferro nei genitali

La vittim avenne rinvenuta nella posizione raffigurata. L'estremità del tubo di ferro non toccava il terreno. A 10 m dal luogo del delitto in una fossa la terra appariva rimossa, il che indicava che la vittima era stata colà aggredita dall'omicida. Da questo punto si dipartivano nette orme raggiungenti il luogo del delitto.

All'occipite, a sinistra, una lacerazione del cuoio capelluto lunga 11 cm e larga 4, a bordi laciniati con residui di tessuti, sollevati dai piani sottostanti; frattura ossea comminuta in sua corrispondenza. Al viso esteso morso di gatto. All'altezza della fossetta giugulare una essiccazione cutanea misurante cm 3,5 × 1,5 con notevole infiltrazione sanguigna sottostante. Dalla vagina ampiamente beante fuorusciva sangue fluido. All'altezza del vestibolo vaginale, posteriormente una lacerazione ecchimotica lunga 1 cm. Frattura dell'omero destro. Sgraffi al dorso della mano destra. All'altezza della ferita del cuoio capelluto una frattura ossea lunga 9 cm e larga 4 da cui decorrevano linee di frattura multiple verso varie direcioni. All'altezza del focolaio di frattura, estesa emorragia piale e focolai contusivi corticali. Aspirazione di sangue. In prossimità del corno tiroideo destro, fratturato, un versamento emorragico. A destra del laringe una emorragia della grandezza di una moneta di 10 pfennig. Emorragia perirenale sinistra nonché in seno ai tessuti tra rene sinistre e colonna vertebrale lombare fin verso il basso all'altezza del margine pelvico. A questa altezza notevole lacerazione del peritoneo. Vescica urinaria integra. Utero quasi completamente staccato, circolarmente, dalla vagina, riunito da un sottile ponte di tessuti, dislocato dietro il retto. Zona di lacerazione all'altezza della vagina, a brandelli, ecchimotica. Ecchimosi all'altezza della grande curvatura gastrica. Ecchimosi della parete dell'ultima porzione del duodeno nonché dei tessuti limitrofi. Numerosi versamenti di sangue. Nell'ambito dei primi 35 cm del digiuno, ecchimosi parietali; a questa altezza anche ecchimosi del mesentere, lacerato in più punti. Ecchimosi parietali anche del colon ascendente e del sigma. Infiltrazione di sangue all'altezza della testa del pancreas e dei vasi antistanti la colonna vertebrale. Nel contenuto della vagina e dell'utero assenza di sperma microscopicamente dimostrabile. Omicida non identificato.

15 Occultamento e smembramento del cadavere

Fig. 1 a

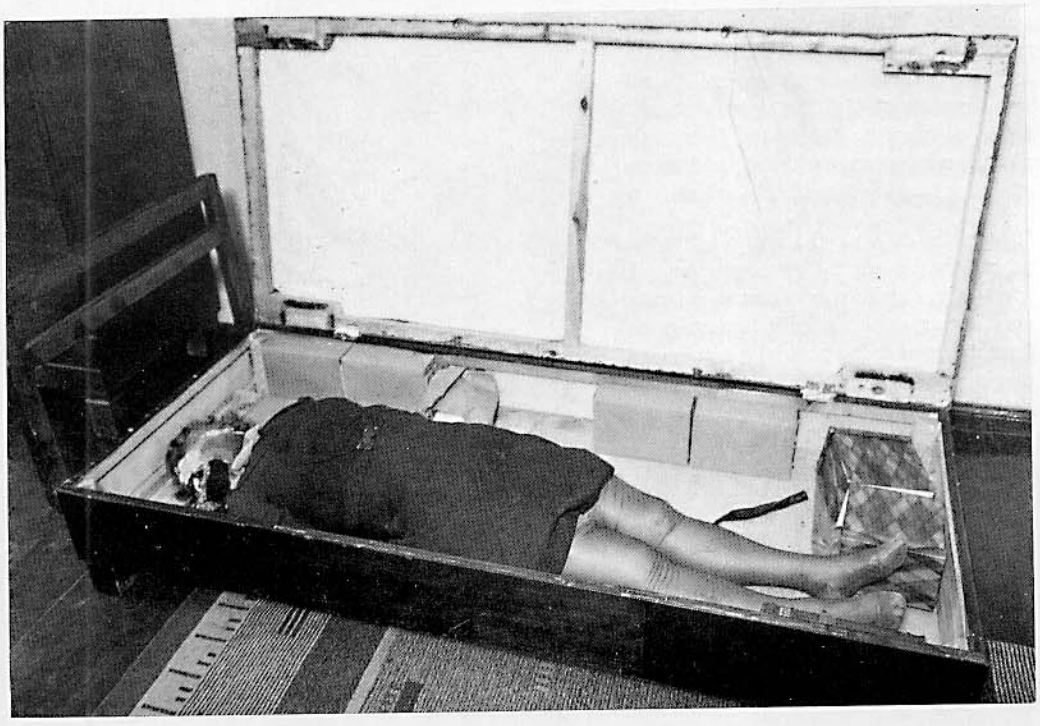

Fig. 1 b

Figg. 1 a-b-c-d-e-f-g (w). Uxoricidio e, 4 giorni dopo, omicidio della cognata, mediante strozzamento

In ambedue i casi l'omicida aggredì la vittima, che stava davanti al letto, all'improvviso dal di dietro, gettandosi con essa sul letto e strozzandola così a lungo da renderla priva di coscienza. Mentre alla moglie aveva infilato in bocca un foulard a guisa di bavaglio per esser certo di ucciderla, alla cognata aveva applicato una corda intorno al collo con cappio per impiccarla infine alla maniglia della porta. Commesso l'uxoricidio, mise il cadavere nella cavità del divano-letto (figg. *a* e *b*), rimettendo in ordine il mobile e rifacendo poi il letto. La camera dava quindi l'impressione di essere ben ordinata. Il cadavere della cognata, che egli aveva ucciso allo stesso modo nell'abitazione di una sgualdrina, venne da lui posto in un sacco

Fig. 1 c

dal quale sporgevano solo i piedi e, così impacchettato, l'aveva portato in un bugigattolo in cantina dove aveva ricoperto le gambe con una scatola di cartone. Al di sopra aveva poggiato una cassetta di legno contenente bottiglie vuote ed un certo numero di mattonelle di carbone, sì che aprendo la cantina il cadavere era dissimulato (figg. *d* e *e*). Un altro uomo e tre prostitute, al corrente del delitto, lo avevano aiutato a sgombrare parzialmente le due abitazioni e a vendere la roba rubata.

Il cadavere della moglie venne sottoposto ad autopsia circa 5-6 settimane dopo la morte. Caratteristica consistenza del cadavere, in parte mummificato, in parte putrefatto, in parte decomposto. La cute presentava una vasta gamma di sfumature di tinte. dal rosso rameico al color ruggine e al giallo. Sul viso miceli. Orecchie, naso e mani mummificati. Cute del viso coriacea e secca. In bocca un foulard da collo, di seta policroma, che pressava la lingua posteriormente, tuttavia non fino al faringe (fig. *f*). La respirazione nasale sarebbe stata ancora possibile. Assenza di lesioni traumatiche. Encefalo malacico, di consistenza fangosa. Assenza di segni di strozzamento. Alle parti molli del collo una colorazione rosso-sporca degli sternocleidomastoidei e dei tessuti a destra del laringe (emorragie?). All'altezza della radice della lingua a sinistra strie rossastre (focolai emorragici). Corno tiroideo superiore destro fratturato, reazione vitale. Assenza di sperma in vagina e nell'utero.



Fig. 1 d

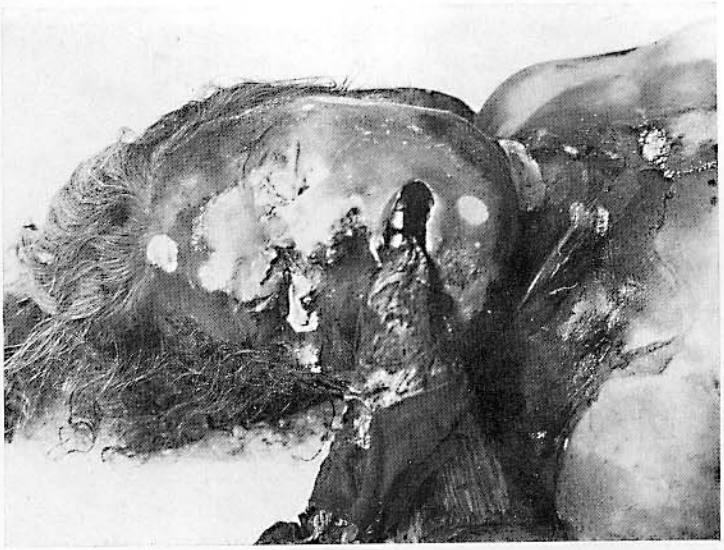

Fig. 1 f



Fig. 1 e

La morte per strozzamento non era più documentabile con certezza dato l'avanzato stato di putrefazione e di autolisi.

Il cadavere della cognata venne sottoposto ad autopsia 13 giorni dopo la morte. Esso presentava uno stadio avanzato di putrefazione, chiazze rosso-verdastre cupe, strie vasali cutanee verde-sporco, bolle di putrefazione alle spalle e alle braccia. Larve negli occhi e nel solco della corda. All'altezza delle narici e del labbro superiore, essiccazioni cutanee, di cui una semilunare intorno all'ala destra del naso lunga 2,5 cm (tracce di unghiate). All'altezza del labbro inferiore, a sinistra, una essiccazione cutanea lunga 3 cm, manifestamente provocata da un graffio. Al collo, solco, da corda a destra largo 2 cm diretto verso l'alto fin sotto il lobulo dell'orecchio; a sinistra decorrente intorno al collo, dapprima orizzontalmente poi intorno alla nuca con direzione obliqua in alto, approfondentesi a doccia e riunentesi con l'altra branca destra al di sotto del lobulo destro. Il solco suddetto era duro e secco all'altezza della nuca mentre era caratterizzato dalla netta impronta della corda in regione cervicale sinistra; assenza di reazione vitale. Nella regione cervicale destra, sotto detto solco, una lacerazione cutanea superficiale lunga 6 mm; nella regione cervicale sinistra, nell'ambito della mandibola, varie chiazze cutanee brunastre lunghe 6-8 mm, in parte con netta infiltrazione sanguigna dei tessuti sottostanti. Al centro del collo, sotto la laringe, una essic-

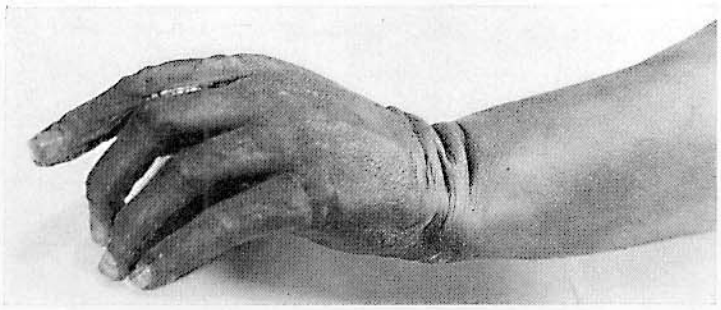

Fig. 1 g

cazione cutanea dura, brunastra, lunga 5 cm e larga 2. Mestruazione in atto. All'indice sinistro una escoriazione superficiale ecchimotica. Netta infiltrazione sanguigna in seno al muscolo temporale sinistro fino alla guancia. Infiltrazione di sangue pure nella parte inferiore del muscolo sternocleidomastoideo destro. Frattura di ambedue i corni tiroidei con infiltrazione ematica gelatinosa dei tessuti. Davanti alla laringe un piccolo versamento sanguigno libero. Abbondante muco sanguinolento in vagina e nell'utero.

Il reperto autoptico corrispondeva perfettamente ai ragguagli forniti dall'assassino, ossia che la donna era stata strozzata dopo essere stata aggredita dal di dietro e attratta a sé con la mano sinistra; che lo aveva graffiato (lesione da difesa all'indice sinistro); che era stata da lui impiccata, viva o morta. Il notevole versamento emorragico alla metà sinistra del capo indicava un traumatismo contusivo colà esercitatosi.

Figg. 2a e b (w). Strozzamento della moglie nel corso di una lite. Occultamento del cadavere in un divano-letto (cfr. W. MARESCH e H. MAURER [143])

La vita matrimoniale dell'uxoricida, individuo solerte, ultradotato, fu un martirio. Quando all'età di 18 anni aveva conosciuto la sua futura moglie ed espresso il desiderio di sposarla, aveva incontrato una energica opposizione da parte dei suoi genitori e colleghi di lavoro, che costantemente sconsigliavano quel matrimonio. Già poco dopo la luna di miele le loro profezie si avverarono: la donna si mostrava litigiosa, ambiziosa, irascibile e isterica; caratteristiche queste cui il giovane tranquillo non era abituato. Ben presto la vita coniugale divenne insopportabile. Ma, ciò malgrado, l'uomo, che era caduto completamente alla mercè della moglie e si rassegnava supinamente ai suoi capricci, non riusciva a separarsi da lei.

Ben presto si giunse alla catastrofe. Il giorno del delitto vollero insieme partecipare ad una festa. Il marito tuttavia si presentò 2 ore dopo l'orario stabilito, allorquando già la moglie, irata, aveva abbandonato la festa. Quando il marito rientrò a casa il mattino successivo vi fu un violento litigio, nel corso del quale la moglie, fisicamente più robusta, venne a vie di fatto. L'aspra lotta terminò con lo strozzamento della donna. Il marito riferì di aver successivamente perso i sensi, esaurito. Ripresosi si accorse che la moglie giaceva cadavere accanto a lui. Inorridito di fronte all'uxoricidio, egli tentò invano il suicidio, poi nascose il cadavere in un divano-letto e si recò dalla madre cui confessò il delitto. Ella lo indusse a costituirsi. Gli furono concesse le attenuanti dell'art. 51, comma 2. Infine fu assolto.



Fig. 2 a

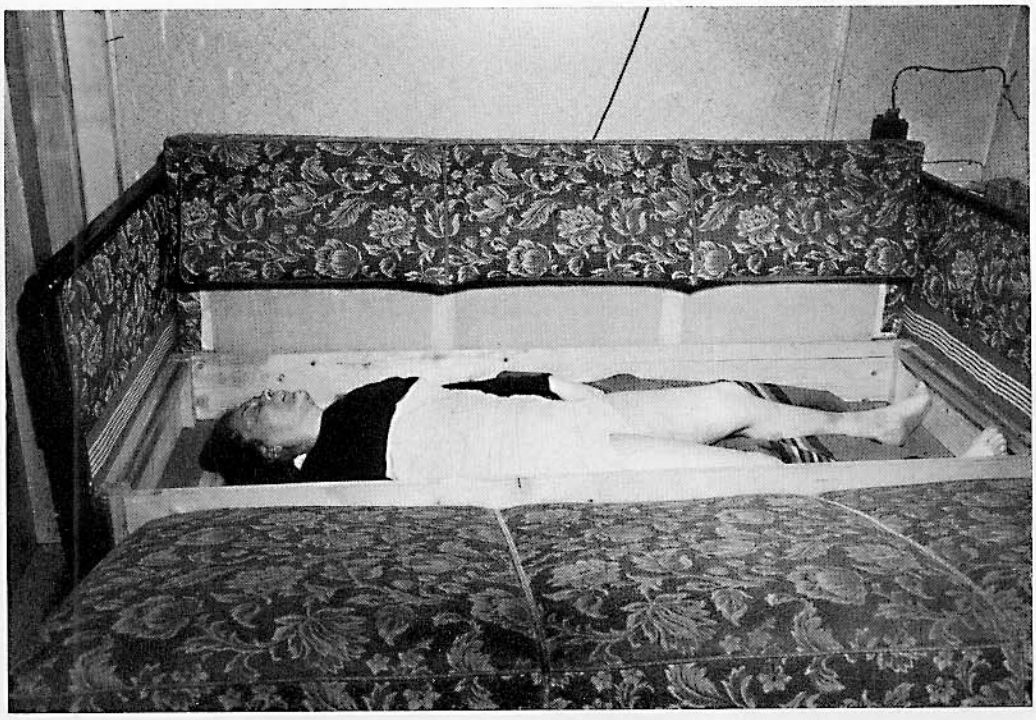

Fig. 2 b



Fig. 3 a

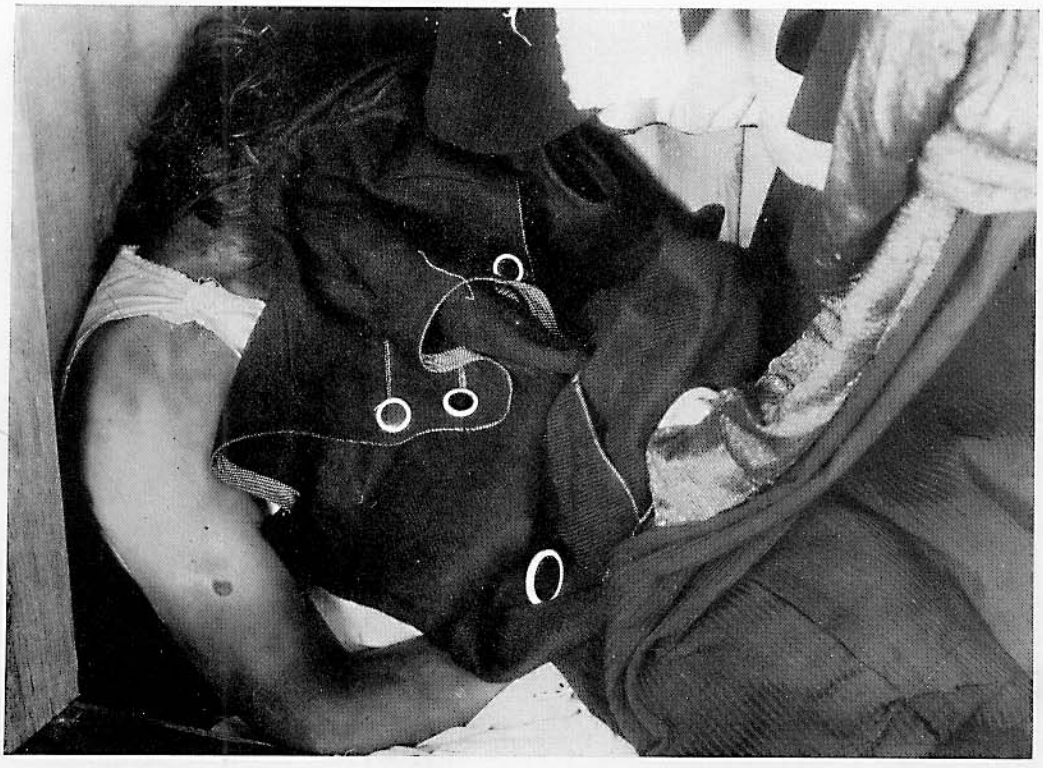

Fig. 3 b

Fig. 4a

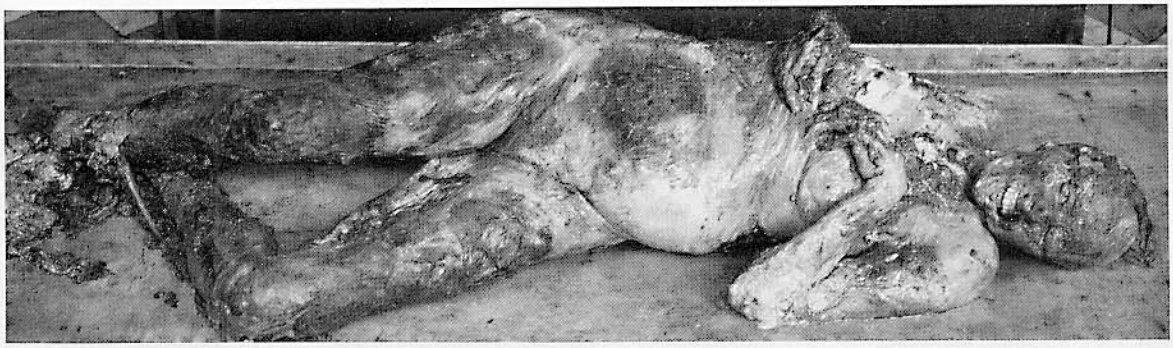

Fig. 4b

Figg. 3a e b (w). Omicidio mediante strangolamento e occultamento del cadavere in un armadio-guardaroba

L'omicida, di 32 anni; viveva separato dalla moglie, con una concubina. Riconciliatosi poi con la moglie, la concubina gli dava impaccio, per cui avendo deciso di eliminarla, la strangolò, nascondendone poi il cadavere nell'armadio e visse per un mese circa nell'appartamento. Durante tale periodo fece una volta entrare in quella casa la moglie la quale era venuta dall'estero a trovarlo. Allorquando i mobili, che erano stati sequestrati, dovevano esser portati via, l'armadio venne aperto e fu rinvenuto in esso il cadavere della donna strangolata.
Nel periodo postbellico vennero commessi in Germania numerosi omicidi con occultamento dei cadaveri in armadi. Vari reati vennero eseguiti in maniera diversa.

Figg. 4a e b (w). Aborto con esito mortale; occultamento del cadavere

Notevole stato di decomposizione. Cute coriacea giallo-brunastra. Viso pseudo-scheletrico. Cute in parte assente, in parte coperta di sabbia. Encefalo colliquato. Intestini decomposti con masse bruno-scure di liquame. Vasi polmonari vuoti. Lobo inferiore del polmone destro di consistenza aumentata. Utero due dita traverse al di sopra della sinfisi pubica. Tube e ovaie putrefatte, colliquate. Orifizio uterino pervio al mignolo. Nell'utero, residui di un liquame brunastro; assenza di lacerazioni. Nei vasi dell'utero e della coscia liquame brunastro. Evidenti segni di embolia polmonare.

Fig. 5 a



Fig. 5 b

Figg. 5a e b (w). Cadavere occultato dopo tentato aborto

Cadavere rinvenuto in una buca stradale, coperto con un telone per automobile, in posizione seduta. Vestiti tirati in alto; mutandine intrise di sangue. Emorragia dai genitali. All'autopsia stato di putrefazione. Nell'utero fu rinvenuto un embrione immerso in un liquido untuoso. Evidentemente tentato aborto mediante iniezione di pasta abortiva. L'omicida non venne identificato. La vittima probabilment evoleva interrompere la gravidanza da un medico; probabilmente morì colà per embolia adiposa o gassosa. Il cadavere venne trasportato, a scopo di occultamento, con un auto sul luogo dove venne rinvenuto.

Fig. 6 a

Fig. 6 b

Figg. 6a-b-c (w). Omicidio mediante martellate al capo. Cadavere nascosto in solaio. Notevole mutilazione

La moglie, scomparsa da gran tempo, venne casualmente rinvenuta 3 mesi dopo, avvolta in lenzuola e coperta da giornali, legata con una corda, in solaio. Un inquilino si accorse del cadavere poiché parte del braccio sporgeva da sotto i giornali. Il marito aveva commesso l'uxoricidio a martellate, determinando una frattura comminuta del cranio, ed aveva poi occultato il cadavere nel modo anzidetto. Dopo il delitto egli si era rivolto all'ufficio persone scomparse ed aveva partecipato zelantemente nei mesi successivi alle ricerche. Inoltre aveva pregato un commissario di polizia suo amico di interssarsi alla ricerca della moglie scomparsa. Tra i coinquilini vi era stato fin dall'inizio il sospetto che egli avesse occultato il cadavere.

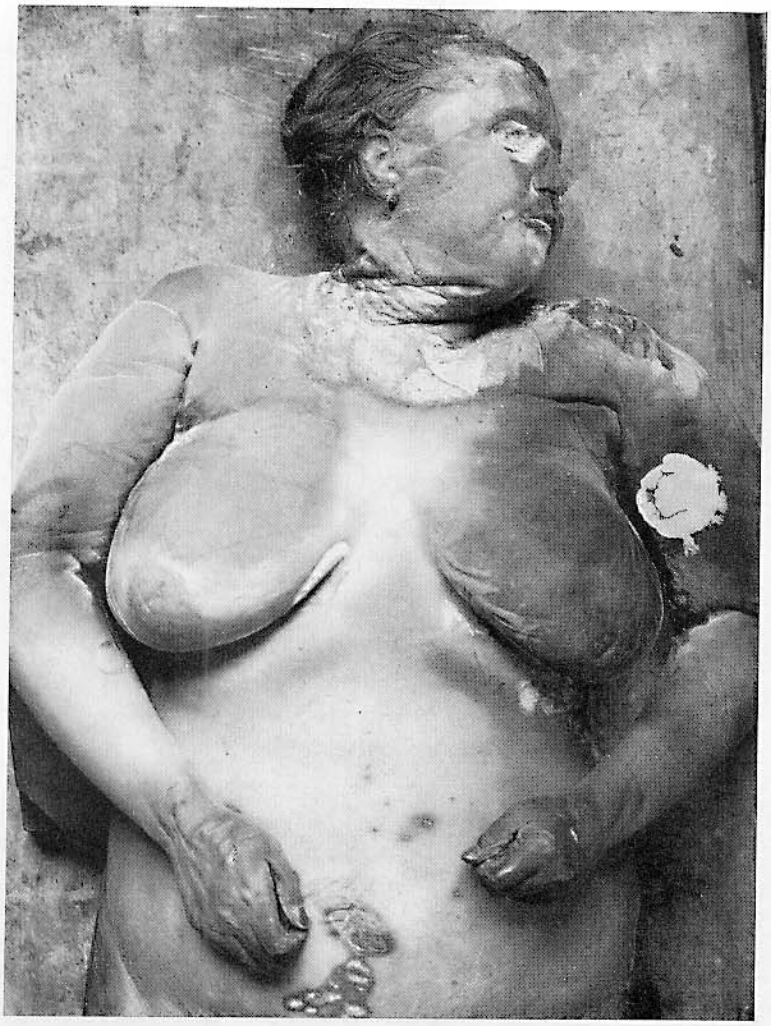

Egli peraltro nel frattempo aveva continuato la sua attività di consigliere scolastico. Venne catturato nella propria abitazione mentre dormiva tranquillamente.

Fig. 6 c

Figg. 7a e b (w). Omicidio mediante somministrazione di oppio, strozzamento e fendenti al capo. Cadavere legato ed occultato nel bosco

Alcuni bambini rinvennero nei mesi caldi estivi un pacco ai margini di un bosco, da cui sporgeva un alluce. Nell'aprirlo comparve un cadavere di sesso femminile di 30 anni circa, legato, già in avanzatissimo stato di putrefazione. A distanza di 50-100 m da questo punto, su un terrapieno furono rinvenuti una paglietta da donna e una scarpetta femminile. I capelli aderenti alla paglietta erano identici a quelli del corpo rinvenuto. Paglietta e scarpe appartenevano alla defunta. Soggetto non identificato. Toeletta del cadavere. La descrizione venne confrontata con oltre 300 casi di donne a scomparse. Da una fotografia dei resti la vittima venne identificata dal padre.

L'omicida (studente in chimica) aveva conosciuto la vittima 3-4 giorni prima del delitto e l'aveva condotta nella sua abitazione. L'aveva stordita somministrandole un infuso di oppio nel té. Non sembra fossero intercorsi rapporti sessuali. Poiché la droga non procurava l'effetto desiderato, egli percosse a morte la donna nelle ore del mattino (i vicini udirono urla di soccorso). Le rubò quindi la dentiera di oro, i gioielli e circa 35 marchi. Legò il cadavere in una coperta sulla quale erano impresse le iniziali J. M. (nome e cognome dell'omicida), e conservò il cadavere 3 giorni nell'armadio. In questo periodo egli andava a teatro e frequentava un noto farmacista dal quale aveva in passato rubato l'oppio, che egli affermò esser costretto a prendere tutte le sere a scopo sedativo. Il quarto giorno dopo il delitto portò nelle ore del mattino il pacco nel luogo dove poi venne rinvenuto.

Fig. 7 a

Fig. 7 b



Fig. 8 a

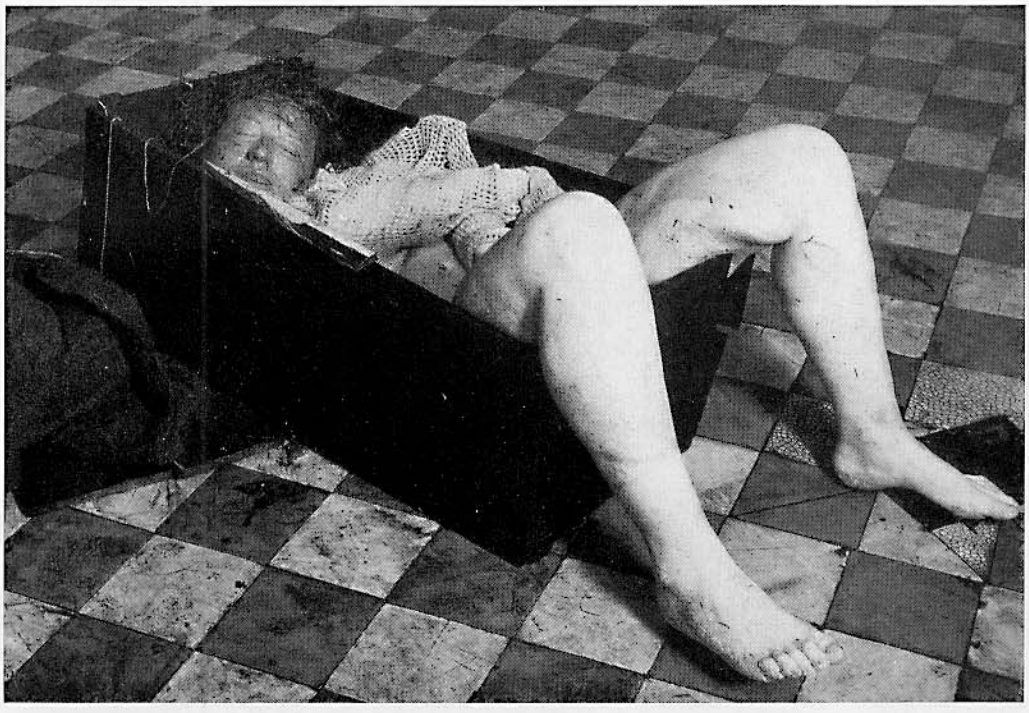

Fig. 8 b

Figg. 8a e b (W). Moglie strangolata dal marito, 9 anni più giovane di lei; il cadavere venne poi fatto entrare a viva forza in una cassa che poi venne gettata nella Sprea

L'uxoricida, a suo dire, strozzò la moglie la quale non acconsentiva al divorzio. Inizialmente compresse con la mano la trachea e poi, sebbene ella fosse già priva di coscienza «le tirò fuori la lingua», le cinse due volte intorno al collo un pantalone di makò stringendo fortemente. Secondo il reperto autoptico, si ebbe tuttavia l'impressione che la donna fosse stata strozzata nel sonno poiché non fu rilevata alcuna traccia di lotta nè sul cadavere nè nell'abitazione. Un giorno l'uxoricida depose il cadavere nel corridoio, si procurò una cassa e vi pressò il tronco e il capo della vittima, lasciando pendere fuori le gambe. Il cadavere rimase con la camicia da notte e la giacca del pigiama addosso. Inchiodò sulla cassa fino alla altezza delle gambe sporgenti due tavole di legno; legò con lo spago ambedue le gambe e le avvolse con pezzi di sacco. Misure della cassa: cm 80×33×29; spessore delle pareti, 1 cm. All'imbrunire caricò la cassa sulla sua bicicletta e la trasportò in un cantiere di barche; la zavorrò con ferraglie e la fece scivolare in acqua dallo scalo. Avvolse poi intorno ad un mattone una combinazione di sua moglie che aveva portato seco e la gettò in acqua. Con un rastrello spinse la cassetta lontano dalla riva. Poiché la ferraglia, applicata alla cassa con un fil di ferro, si distaccò, la cassa non andò a fondo come previsto, bensì galleggiò alquanto sott'acqua andando poi alla deriva a circa 200 metri di distanza, dove venne scoperta già il giorno dopo e riportata a terra da alcuni pescatori. Quel giorno l'uxoricida era ritornato al cantiere anzidetto per assicurarsi che la cassa fosse effettivamente affondata, cercando di identificarla con una pertica; tale sua manovra venne osservata dai pescatori.

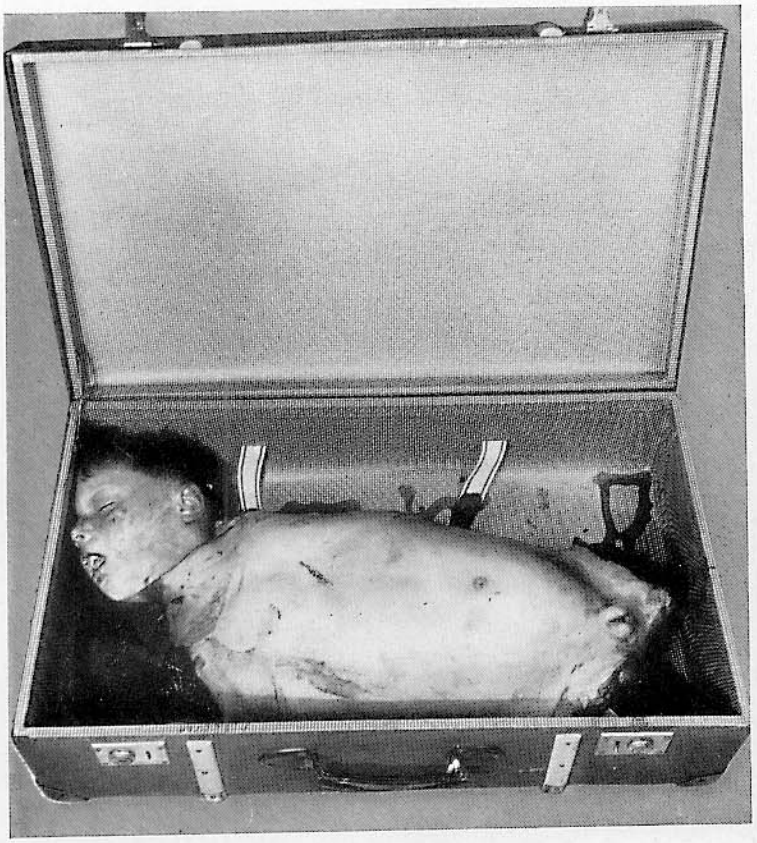

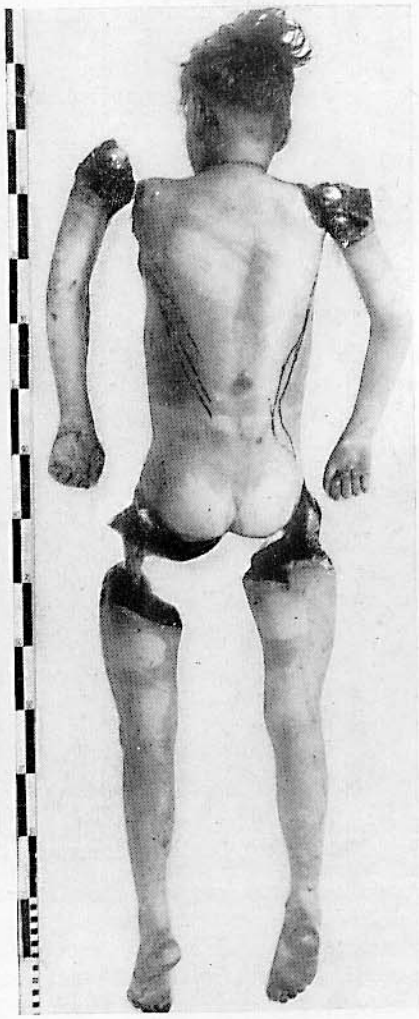

Fig. 9a e b (P). Cadavere occultato dopo averne tagliato le estremità post-mortem

Fig. 10 a

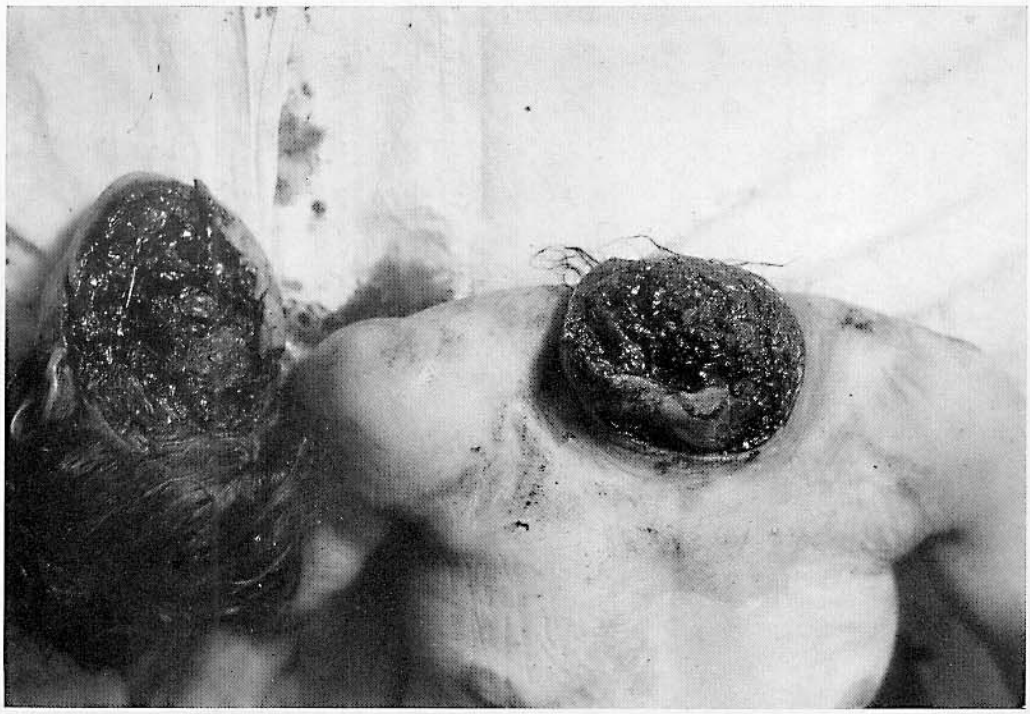

Fig. 10 b

Figg. 10a-b-c (w). Omicidio commesso da uno schizofrenico

L'omicida era stato precedentemente internato presso un istituto di rieducazione e di assistenza e abitava in atto presso la famiglia cui era stato affidato per l'assistenza. L'uccisione della donna di 42 anni ebbe luogo prima di cena mediante colpi di scure alla fronte, e in seguito al cadavere venne tagliato il collo con un grosso coltello da affettare. Successivamente egli nascose il cadavere in una caldaia per salami, la chiuse con un coperchio e le mise sopra in asse di legno. Poi l'omicida pulì il vestitonotevolmente sporco di sangue, lavò le armi usate per il delitto (scure e coltello), si recò in camera sua, ma dormì poco. Il marito, rientrato a casa la sera dopo il delitto, credette che la moglie si fosse recata presso vicini. Il giorno successivo egli denunziò la sua scomparsa. Verso mezzodì vennero scoperte macchie di sangue sulle piastrelle della cucina, poi le scarpe insanguinate della vittima e infine il cadavere nascosto nella caldaia.

Fig. 10 c

Vedi sull'argomento:
SCHIPKOWENSKY, N.: «Schizophrenie und Mord» Editore Springer, Berlino, 1938, nonché «Psychose und Mord», Wiener med. Wschr. 54 (1957).

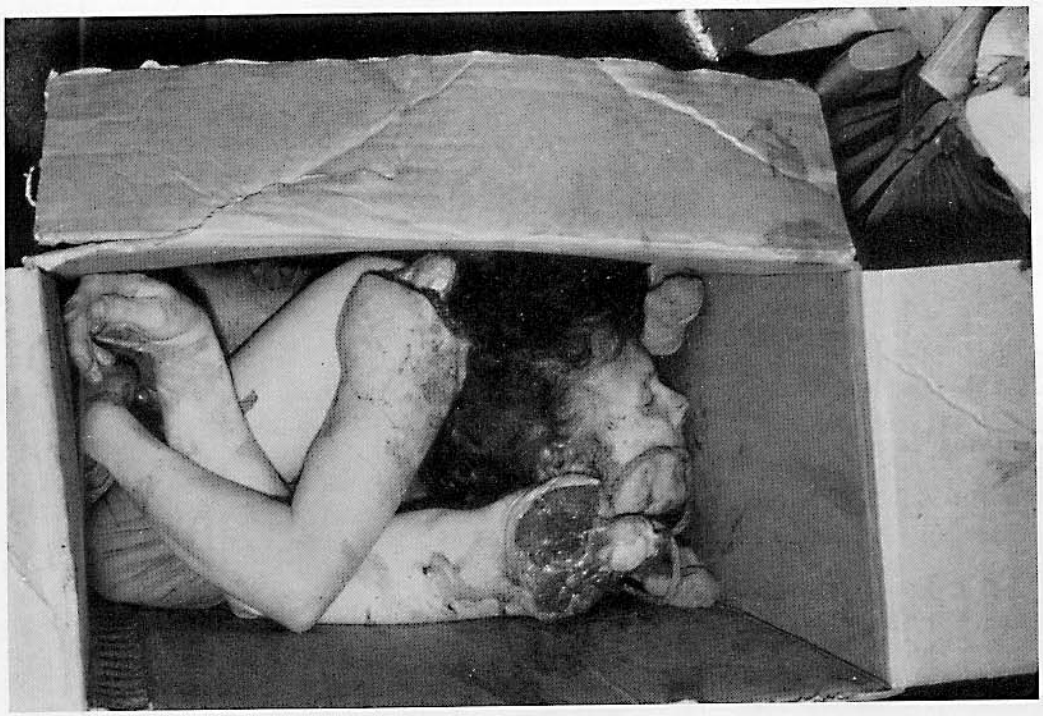

Fig. 11 a

Figg. 11 a-b-c-d-e (w). Omicidio mediante strangolamento con successivo smembramento del cadavere

a Scatola di cartone aperta con dentro il capo e gli arti del cadavere;
b Valigia contenente il torso ruotato verso l'alto. I capi vestiario contenuti nella valigia servivano a tamponare il sangue;
c Superficie di sezione del collo e sottostante arnese di strangolamento;
d Gambe asportate;
e Frammenti ricomposti del cadavere.
L'autopsia rivelò ecchimosi congiuntivali e, in prossimità dei padiglioni auricolari, una sezione cutanea spessa 8 mm nonché una ferita cutanea arcuata, lunga 1,2 cm all'ala destra del naso. Sul labbro superiore una lesione cutanea super-

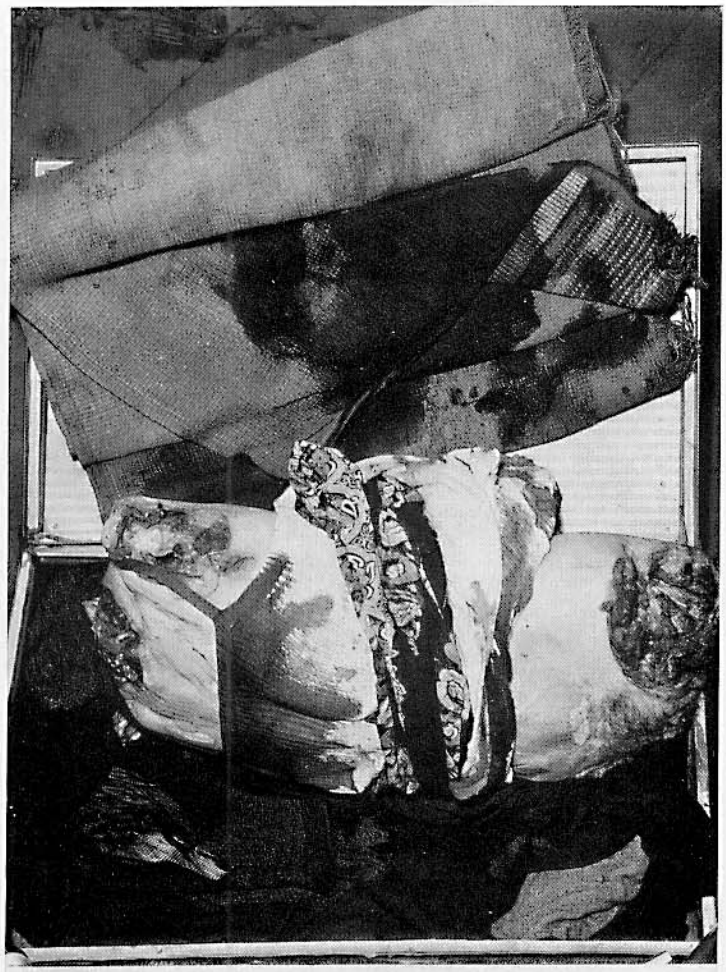

Fig. 11 b

ficiale, al centro una lesione cutanea larga 2 cm a forma di U. All'altezza della commessura labiale destra essiccazione cutanea e due graffi superficiali lunghi 5 mm; all'altezza di quella sinistra una sezione cutanea a forma di V, con branche lunghe 4 mm. Tra essa el il mento alcuni graffi ed ecchimosi con infiltrazione sanguigna sottostante. Sulla mandibola alcune essiccazioni cutanee senza emorragia. Al collo una tela di lino, annodata due dita trasverse al di sotto dell' angolo mandibolare destro, a decorso orizzontale con un'ansa arcuata verso destra in dietro e recisa di netto a 2,5 cm dal nodo. Un capo lungo 18 cm, l'altro 1 m. Al collo un solco da corda largo 1 cm con netto rilievo della corda. Anche i nodi avevano lasciato una netta impressione sul collo. La sezione del collo comprendeva il disco della 6° cervicale. Nella regione cervicale destra due tacche. Braccio sinistro staccato a regola d'arte all'altezza della spalla. Superficie di sezione a bordi netti, con due tacche; ugualmente per il braccio destro, sola differenza una tacca. Coscia destra staccata con sezione energica dal tronco. La sezione attraversava il perineo e divideva in due il grande labbro destro. Articolazione dell'anca destra aperta. L'incisione presentava anteriormente 5 tacche, lunghe fino a 1 cm. Coscia sinistra staccata in maniera analoga, la sezione tuttavia non raggiungendo il perineo; verso il podice quest'ultima presentava tre tacche lunghe rispettivamente cm 4, 5 e 2.

L'omicida riferì che già da 2 anni viveva in disarmonia con la moglie per questioni finanziarie. Egli giocava molto al lotto e alle scommesse. La moglie lavorava come donna a mezzo servizio. Negli ultimi giorni, nel pomeriggio, egli si occupava della casa, a suo dire, senza l'approvazione della moglie. Anche per questo egli il giorno del delitto venne a diverbio con questa che, nel corso della lite lo minacciò con una casseruola e, quindi lo colpì sotto il mento dove egli presentava una piccola lesione. In seguito a ciò egli si alzò, afferrò la donna al collo standole alle spalle e la strozzò senza che lei gli opponesse alcuna resistenza. Quando la vittima cadde al suolo il rumore provocato dalla caduta venne udito dagli inquilini del piano inferiore. Poi egli trascinò il cadavere dal soggiorno in camera da letto e lo depose sotto il letto dopo avergli legato una corda al collo, poiché -a suo dire- riteneva che non fosse ancora sopravvenuta la morte e voleva risparmiare lunghe sofferenze; aggiunse che egli non aveva avuto l'intenzione di uccidere ma che aveva agito in uno stato di ira notevolissima, giungendo ad una esplosione di collera «da lui scaturita». Successivamente attese il rientro della figlia, le preparò il desinare e la mandò al cinema. Di nuovo solo, andò a prendere un coltello in cucina, mise coperte vecchie sul pavimento e tentò di porre il

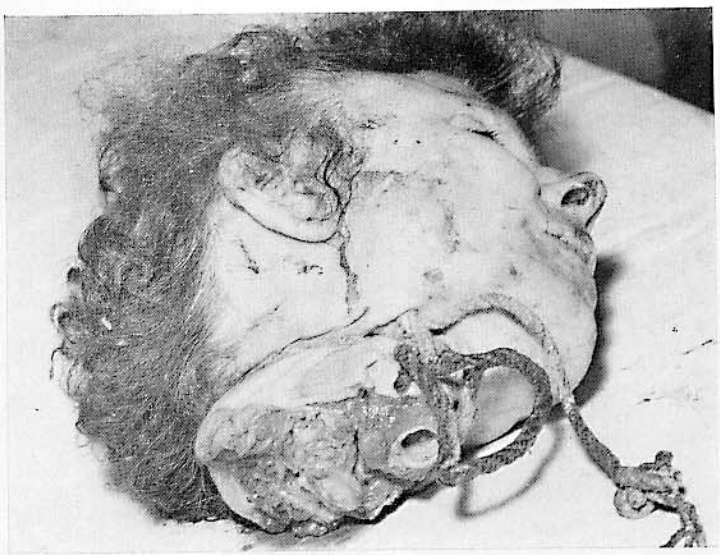

Fig. 11 c

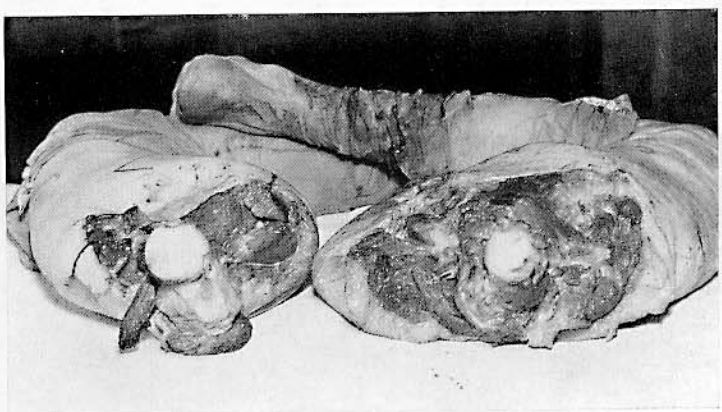

Fig. 11 d

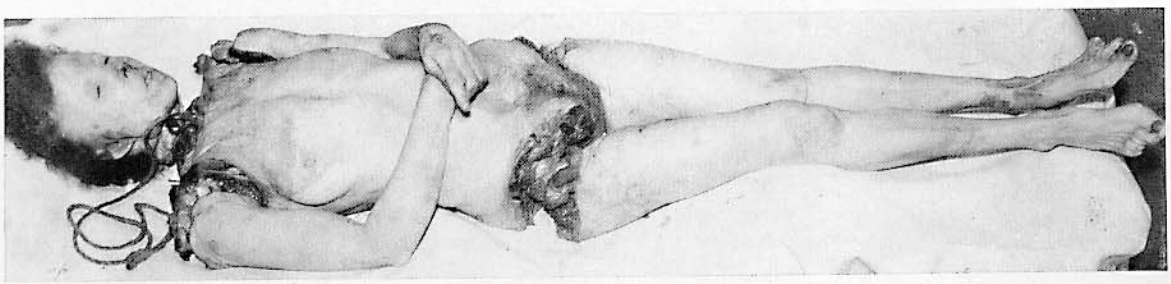

Fig. 11 e

cadavere in una vecchia valigia. Non essendovi riuscito, le tagliò gli arti. «La manovra gli riuscì facile». Inizialmente egli tagliò gli arti inferiori, poi quelli superiori e infine il capo. Le parti asportate vennero da lui sotterrate in cantina. Lo smembramento del cadavere della donna, che aveva 48 anni, durò un'ora circa.

Riguardo a questo e ai successivi casi, rimandiamo ai lavori di M. Ferreira Margues [144], Studi medico-legali sullo smembramento del cadavere, nonché alla dissertazione sullo smembramento di cadaveri di W. Jüngst [146], al lavoro di J. Polke [145], il quale descrisse un caso di smembramento di cadavere mediante una macchina per tagliare la carta, nonché alle comunicazioni di W. Weimann [147], Omicidi paralitici, nelle quali vengono anche descritti casi di smembramento di cadaveri. Particolarmente interessanti sono anche i lavori di H. Stourzh-Anderle [148] su costituzione sessuale, psicopatia, criminalità e genio.

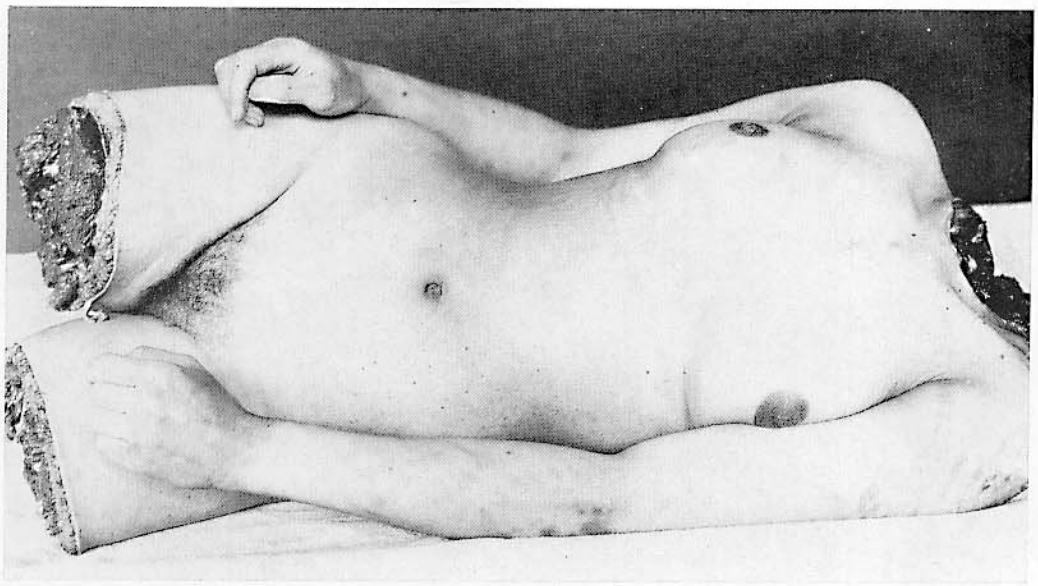

Fig. 12 a

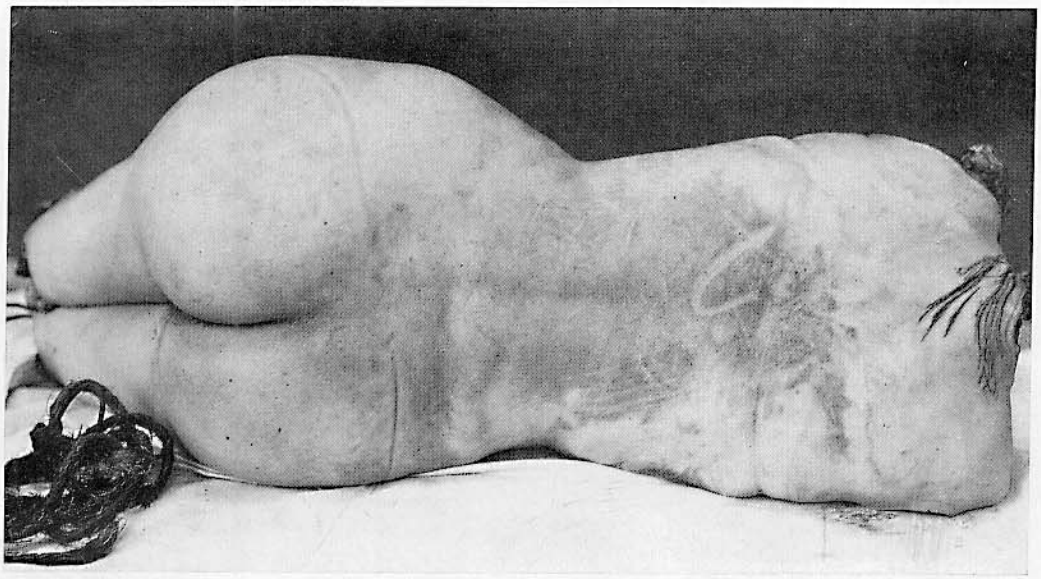

Fig. 12 b

Figg. 12a e b (P). Smembramento del cadavere di una gestante di 22 anni, morta per shock conseguente a tentato aborto

Tra gli omicidi che smembrano le loro vittime sono compresi principalmente uomini, tuttavia spesso vennero osservate anche donne (cfr. E.WULFFEN «La donna delinquente sessuale», Ediz. Langenscheidt, Berlino 1923).

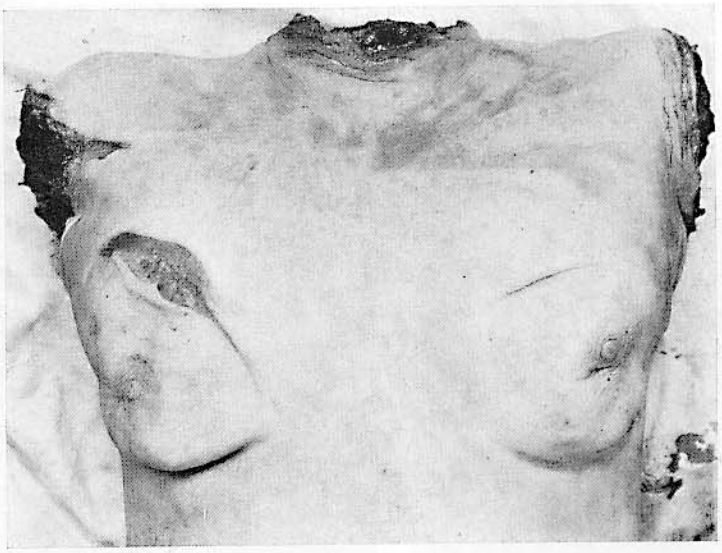

Fig. 13

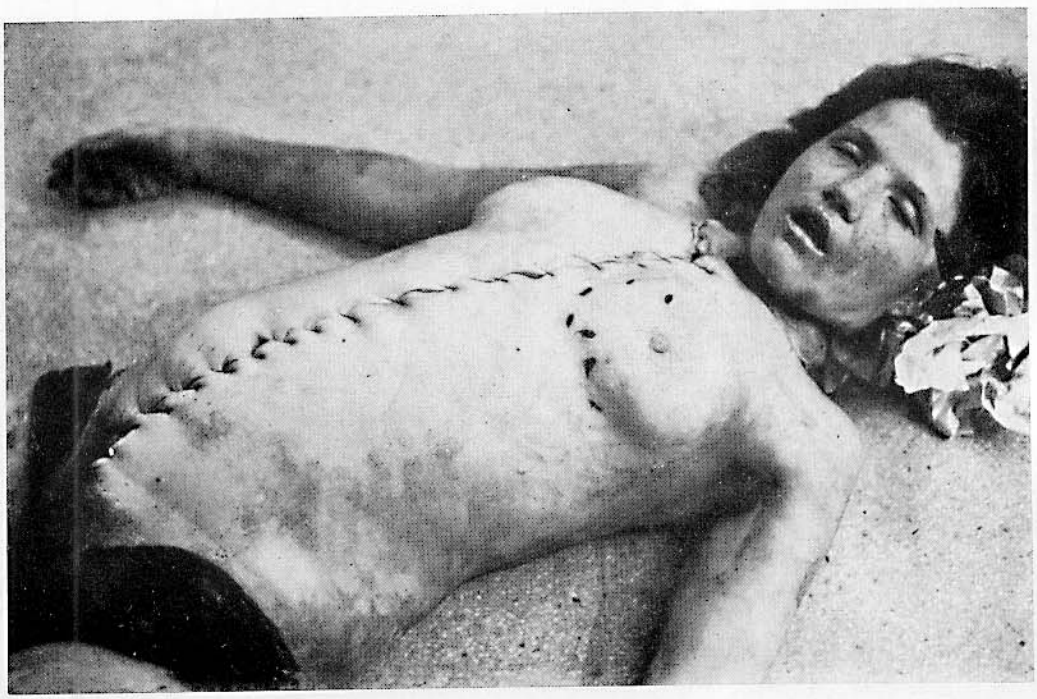

Fig. 14

Fig. 13 (P). Cadavere smembrato con una sega. Tracce dei denti della sega lungo le superfici di sezione al collo e al braccio sinistro

Fig. 14 (W). Smembramento di cadavere

Interessante la caratteristica corona di ferite da punta intorno ad una mammella della vittima.

Fig. 15 a

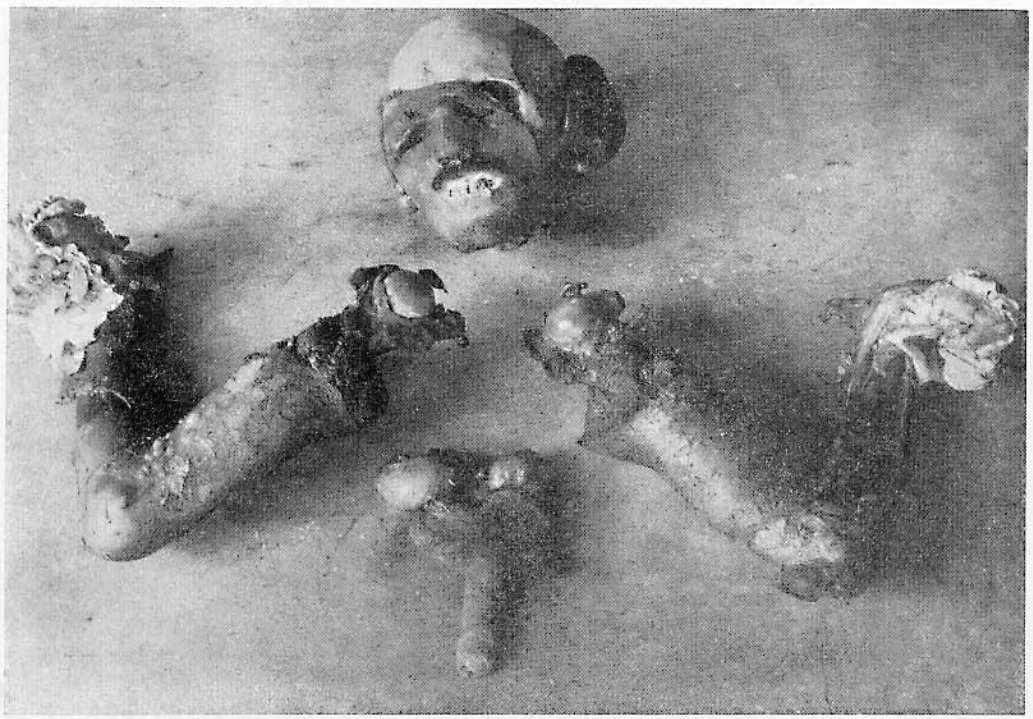

Fig. 15 b

Figg. 15a e b (P). Smembramento di cadavere e distruzione dei frammenti per combustione. Omicidio

Figg. 16a e b (W). Smembramento di cadavere. Matricidio commesso da uno schizofrenico

Il cadavere completamente denudato della vedova assassinata giaceva col viso rivolto verso terra sotto le scale di una piccola cantina. Sul dorso era posto un biglietto con la scritta: «Questa è Johanna Luise von Schöss, la quale si rese colpevole del baratto del figlio». Accanto al cadavere vi era una vaschetta di latta contenente i vestiti insanguinati della vittima. Fratture craniche multiple da martellate; accanto alla vittima il martello. Sul lato destro due tipiche ferite cutanee da scoppio con frattura comminuta avvallata delle ossa craniche sottostanti. Palpebra sinistra notevolmente tumefatta e infiltrata di sangue. In bocca un fazzoletto inzuppato di sangue. Braccia e gambe stavano in un pentolone sul gas ed erano bollite. Le mani mancavano. Nel corridoio della cantina venne rinvenuta la sega di acciaio usata dall'assassino. Le gambe erano state segate all'altezza delle natiche, le braccia all'altezza della articolazione della spalla. Mani e piedi erano stati segati.
Dopo aver consumato il reato, il soggetto che aveva 28 anni e che si era dato alla latitanza dopo aver fruito di un permesso di libertà provvisoria, si recò a Berlino presso l'ambasciata francese dove consegnò un pacchetto contenente le mani della madre nonché un biglietto del tenore seguente: «Signor Ambasciatore, Berlino. Le allego alla presente le mani della famigerata delinquente Johanne Luise von Schöss la quale trovasi a Eutin i/Holstein. Nonché altri oggetti colà rinvenuti appartenenti allo stesso Detektive assassinato (?). Sono inoltre stato messo in difficoltà da un giovane che mi rassomiglia il

Fig. 16 a

Fig. 16 b

quale si trova in possesso dei miei documenti. Il quale afferma per di più che io sarei una (?) pochezza (?). Vengo privato delle mie facoltà e di ciò non ho firmato nulla. Mediante ipnosi le guardie sono irritate verso di me. La prego farmi avere denaro e il passaporto per recarmi a Parigi. Ma per piacere con un nome diverso. Suo devotissimo Barone L. von Schöss. La delinquente è già defunta. v. L. Schöss (?)» ecc.

Il matricidio fu ispirato da motivi patologici, poiché la madre aveva eseguito una sostituzione del figlio, sottraendogli le facoltà e la posizione sociale; era una delinquente che doveva essere soppressa nell'interesse della colletività. Tutte le azioni eseguite durante e dopo il delitto corrispondevano in maniera perfettamente conseguente alle idee deliranti del matricida. Pericolosità sociale in conseguenza del radicato delirio sistematizzato; comportamento esteriore peraltro normale. Paurosa anaffettività.



Fig. 17 a

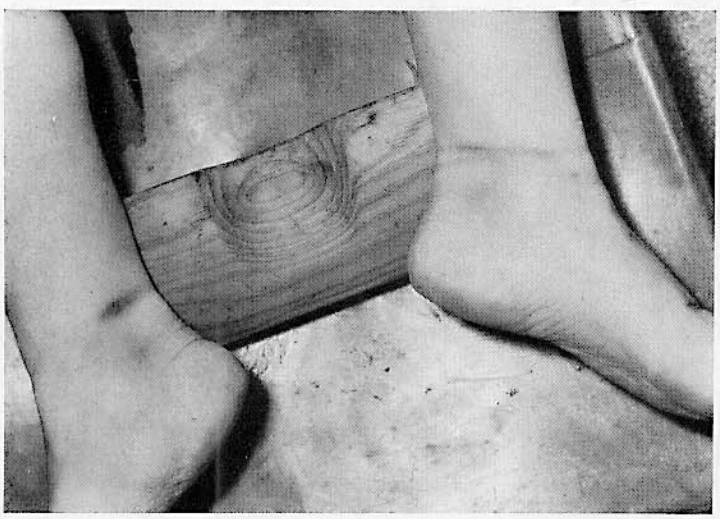

Fig. 17 c

Figg. 17a-b-c-d (w). Uxoricidio mediante strangolamento e successivo smembramento del cadavere alla maniera dei macellai

Movente ignoto. I coniugi venivano definiti dai coinquilini «amabili e calmi». Il cadavere della moglie, di 30 anni, venne rinvenuto, nudo e smembrato, nella cantina della casa.

Strangolamento: solco sottile, mal delimitato, circolare. Cianosi del viso. Emorragie puntiformi delle congiuntive, delle palpebre e dei bulbi oculari; delle mucose del labbro superiore e inferiore, delle gengive superiori e inferiori. Chiazzette emorragiche recenti alla radice della lingua. Frattura dei corni tiroidei. Enfisema polmonare.

Segni dello smembramento: sezione del collo fino alla colonna vertebrale con un piccolo ponte cutaneo. Distacco delle braccia e delle mammelle. Incisione longitudinale beante al centro del tronco, dal collo fino all'ano. Sezione della sinfisi pubica. Torace e addome squarciati. Sezione della coscia destra all'altezza della plica inguinale fino all'osso. Ferite da punta ad ambedue gli emitoraci, ambedue le cosce e alla guancia destra. Ustione superficiale della cute dell'addome. Solchi circolari da corda all'altezza di ambedue le regioni malleolari. Zone di escoriazione cutanea alla fronte e alla metà sinistra del viso. Oligoemia degli organi interni. Pregresse ferite cefaliche, in parte cicatrizzate di recente.

Nel distaccare le gambe e il capo, l'omicida non fu più in grado di continuare, per cui si sdraiò sul letto, bevve una bottiglietta di acquavite di ciliege e tentò con un coltello da tasca di recidersi le radiali. Fu colto da lipotimia. Le ferite procuratesi non erano mortali. Il giorno dopo acquistò 26 compresse di Panodorm, le ingerì e si mise a letto. Essendosi successivamente risvegliato tentò di impiccarsi. A tale scopo si recò in cantina, salì su un ceppo, ma la corda si lacerò. Successivamente, dato che tutti i precedenti tentativi di suicidio erano falliti, si recò con la sua motoretta dalla sorella ed infine si costituì alla polizia.

I testimoni confermarono che la donna non voleva assolutamente avere bambini. 14 giorni prima del delitto egli la aveva colpita con una spazzola e si era reso conto di ciò che era accaduto «quando aveva visto zampillare il sangue»; ed avrebbe esclamato: «Cosa è successo, cara; che cosa ho fatto,

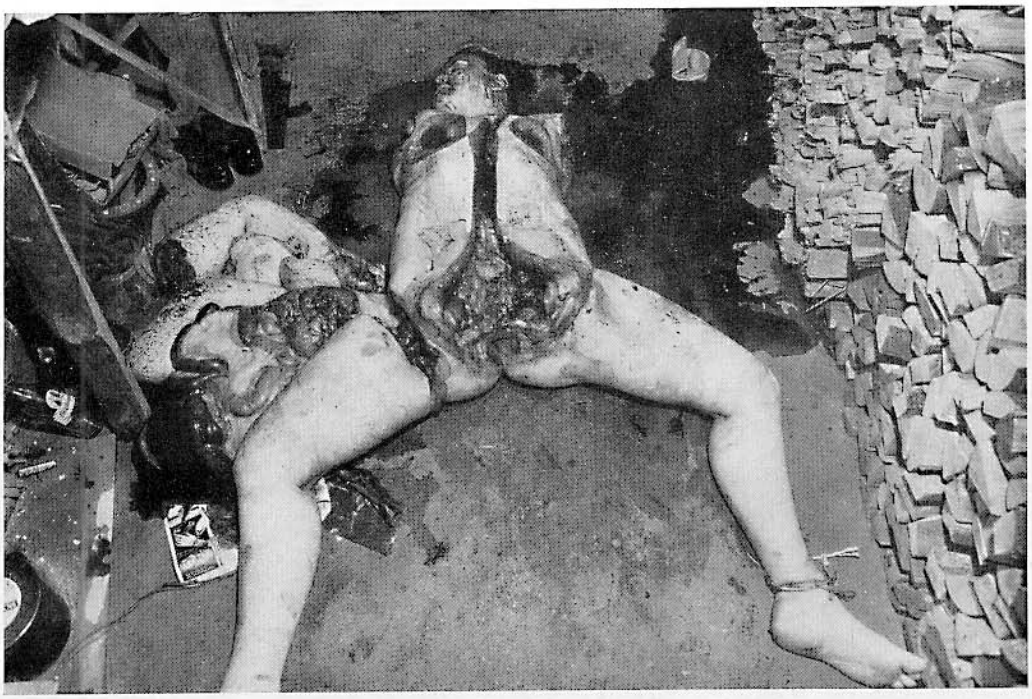

Fig. 17 c

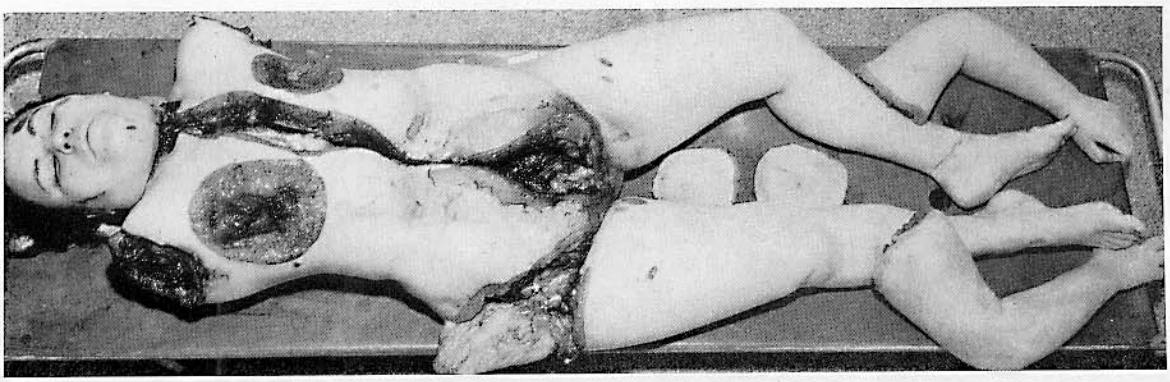

Fig. 17 d

ti ho colpito?». L'uxoricida era intellettualmente al di sotto della media; ma non certamente un idiota. Trattavasi di uno psicopatico freddo d'animo.

Dalla descrizione del luogo del delitto era interessante rilevare che in camera da letto i letti erano disfatti e cosparsi di grosse chiazze di sangue. Un letto faceva una certa impressione: lenzuola, coperta e cuscino, specie la coperta, erano cosparsi di gocce di sangue, in parte asciutte. Anche sul pavimento ai piedi del letto, al centro, vi erano gocce di sangue coagulato. Orme insanguinate erano visibili in direzione della porta e della cantina. La guaina del coltello da tasca, posta su una sedia di cucina, era insanguinata. Ai gradini della scala della cantina aderiva sangue coagulato. Nella cantina misurante m 5×2, vi era il cadavere. Alla parete sinistra era applicato un tondello lungo 85 cm avvolto al centro da una tela di lino macchiato di sangue; la tela era tagliata. In un angolo su di un cartoccio erano posti una camicetta da donna, un reggiseno, un cordoncino da tenda annodato, un grembiule, una sottoveste, calze da donna, un busto, un paio di mutandine, in gran parte lacerate anteriormente. Su uno scaffale era posto un coltello da cucina insanguinato; alla destra del cadavere, all'altezza del capo, un coltello da cucina e una sega (gattuccio).



Fig. 18 a

Figg. 18a-b-c-d-e (w). Uxoricidio mediante recisione del collo; smembramento del cadavere

Poiché durante un violento alterco la moglie espresse il proposito di suicidarsi e il marito ribattè che egli non aveva nulla in contrario, la donna in un accesso di collera afferrò il coltello e recise il collo al marito che stava in vasca da bagno, smembrandone poi il cadavere.

a Salotto visto dalla camera da letto. La pentola cilindrica (Weck) venne utilizzata per cuocere le membra del cadavere. Sulla carta macchie di grasso e un frammento di parti molli. Si notino le sedie sul sofà e sul tavolo;

b Stufa della camera da letto col capo lesso nella pentola e spoglio delle parti molli. Manca la mandibola;

c Borsa e suo contenuto, ancora incartato, unto di grasso. Piccolo catino smaltato contente parti molli lesse, ancora coperto con carta unta;

d Vasca di zinco con diverse parti del cadavere;

e Residui del cadavere.



Fig. 18 b

Fig. 18c

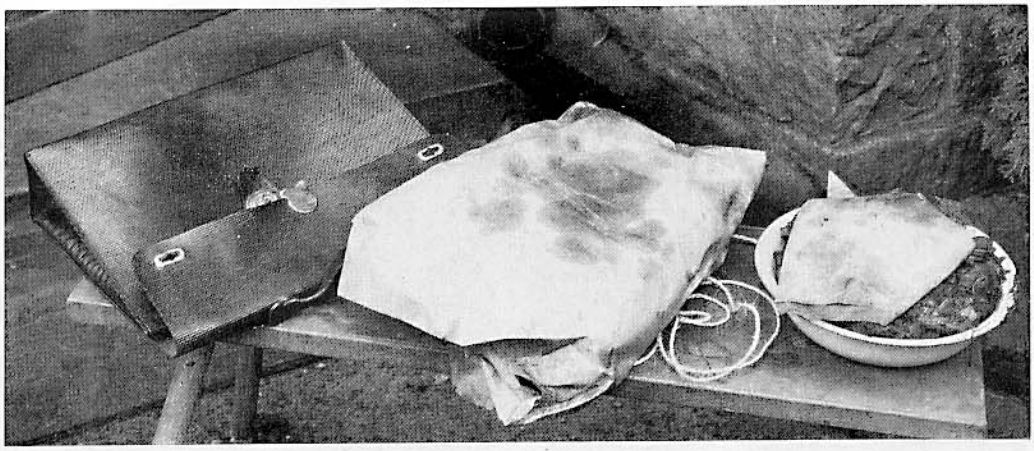

Fig. 18d



Fig. 18e

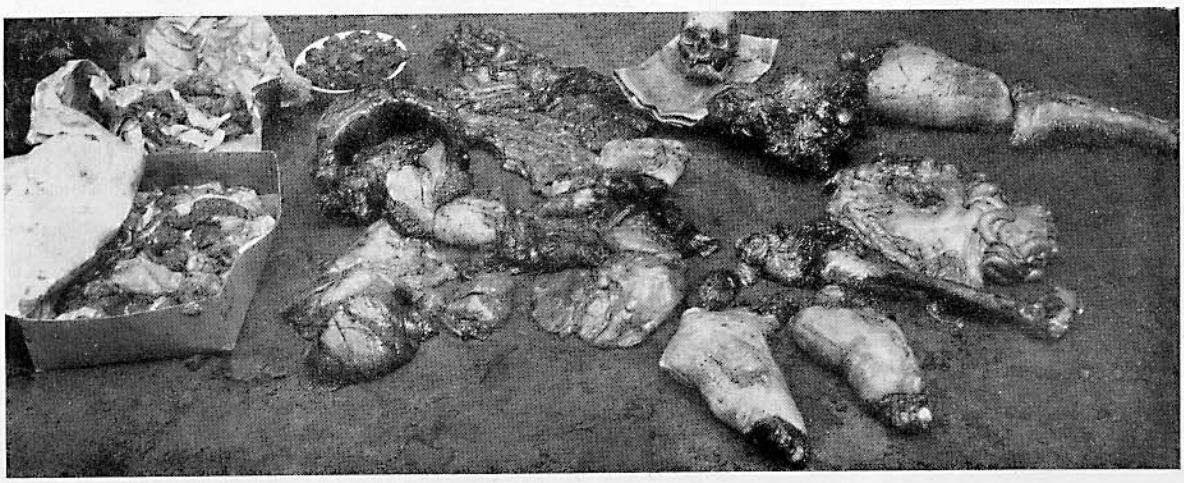

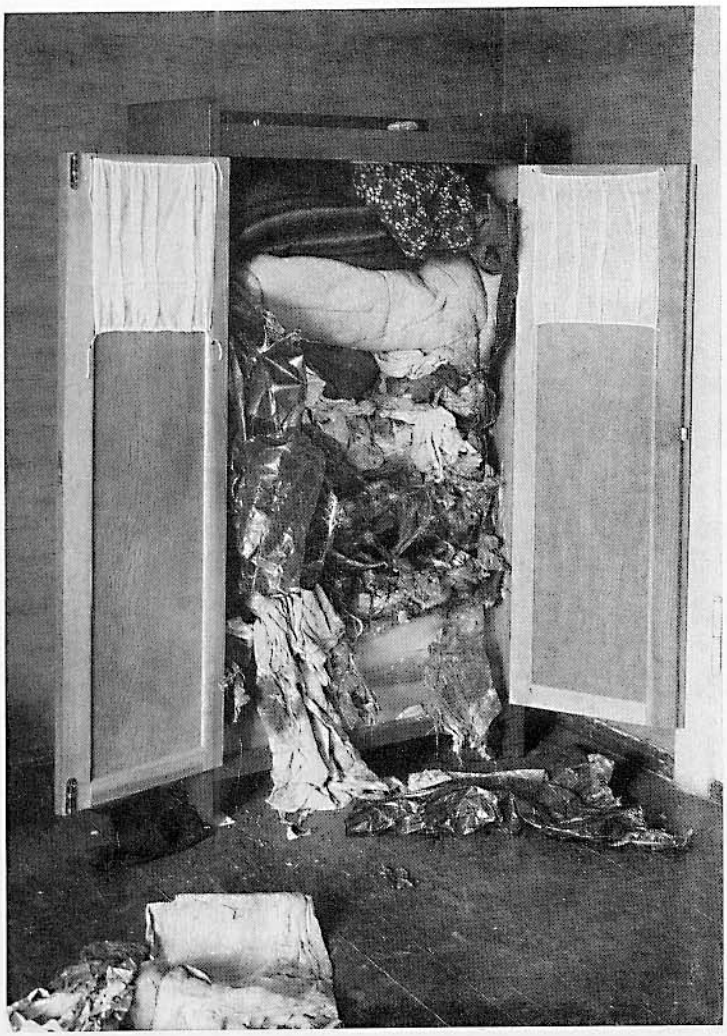

Fig. 19 a

Figg. 19a-b-c (w). Omicidio dell'amante e occultamento del cadavere smembrato nella libreria

Per rubarle denaro e oggetti cassalinghi l'omicida uccise la sua amante vibrandole pugni alle tempie.
Inizialmente fasciò il cadavere integro in casa e 2 giorni dopo lo smembrò in cucina con un'accetta. Per non lasciar tracce lo fece a pezzettini che impacchettò accuratamente. Lo smembramento venne eseguito su due coperte perché il sangue non colasse sul pavimento. Sul cadavere pose un riscaldatore per ferri da arricciare i capelli, un ferro come sopra, forcine da capelli, due orologi, un cinto mestruale, un reggiseno, un pettine, un asciugamano, oggetti del cane nonché un mazzo di oleandri. L'omicida disse di aver agito in tal modo per sentimentalismo e per pietà; di non aver avvisato subito la polizia per quest'ultimo motivo. Voleva tenere presso di sé la donna in ricordo delle ore liete trascorse insieme e per tutto ciò che li legava. Sulle membra del cadavere vennero rinvenute delle corde le quali, secondo la deposizione del reo, erano servite per legare il collo e i piedi della vittima per poter più facilmente trascinare il suo cadavere in cucina. Prima di smembrare il cadavere egli lo aveva completamente denudato.
Il cadavere venne rinvenuto nella libreria solo 6 mesi dopo il delitto. L'omicida aveva dissimulato con diversi mezzi il lezzo della putrefazione.
Capo sezionato in due lungo la linea mediana; bordi regolari. Braccia staccate dalle articolazioni della spalla; a sinistra sezionato alla altezza dell'articolazione, a destra all'altezza delle parti molli del collo; superfici di sezione netta come se fosse stata usata una sega. Il torace era ridotto ad un grosso ammasso nerastro insieme a parte della colonna vertebrale le cui relative vertebre erano sezionate lungo la linea mediana. Tronco e bacino spaccati in due metà; alla metà sinistra, sacro e colonna lombare; sacro a destra nettamente segato, I femori, troncati all'altezza del terzo superiore, non erano stati staccati dal bacino; anche qui la sezione era netta. Riconoscibili i peli brunastri del pube. Femori nuovamente troncati a 4 dita trasverse dal ginocchio. Gambe segate a circa 15 cm al disotto del ginocchio per cui a quest'ultimo facevano corpo parte delle cosce e delle gambe. Piedi in parte completamente distrutti. Ossa staccate all'altezza delle loro connessioni articolari. In un pacchetto una massa brunastra putrida (visceri). Nel pacchetto contenente la metà sinistra del capo un frammento osseo triangolare misurante cm $5 \times 3{,}3$, evidentemente appartenente alla volta cranica. Un altro frammento osseo quadrangolare isolato delle dimensioni di cm $3{,}8 \times 3{,}3$ circa, impacchettato in una cortina lacerata.
Tra le parti del cadavere contenute nella libreria vi era anche il cane della vittima, che l'omicida al momento del delitto aveva fatto annegare nella vasca da bagno. Egli aveva poi tentato di bruciare la testa del cane, avvolta nella stoffa, sul fornello di cucina, ma non era riuscito nel suo intento.
L'omicida aveva venduto sottomano uno per volta il mobilio e spiegato a più riprese che la donna era in viaggio e voleva disfarsi della casa, avendogli dato di ciò incarico. Allorquando la polizia volle interrogare la vittima stessa al suo domicilio venne constatato che nell'abitazione di una camera e cucina era rimasto soltanto un mobile, ossia la libreria nella quale trovavasi il cadavere della proprietaria, che aveva 48 anni.
Cfr. sull'argomento G. Schulz [149], il quale riferì sullo smembramento di cadavere in minutissimi pezzetti di parti molli e di ossa.

Fig. 19 b

Fig. 19 c



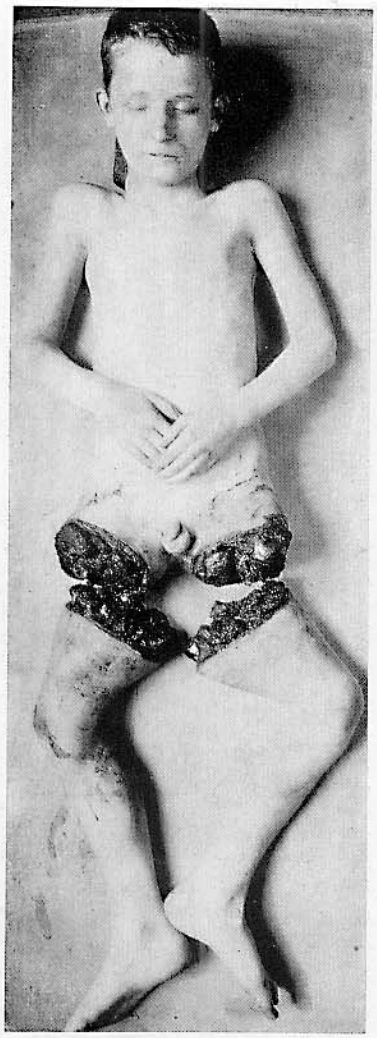

Fig. 20 a

Fig. 20 b

Figg. 20a e b (w). Omicidio mediante strangolamento dopo delitto omosessuale. Smembramento del cadavere. Cadavere identificato

Alle 11 antimeridiane vennero rinvenuti in un gabinetto pubblico, entro un pacchetto ben legato confezionato con carta da imballaggio verde-giallastra, due gambe nude maschili di individuo giovane sezionate a 15 cm al di sopra del ginocchio. Sesso dapprima dubbio. La sezione sembrava essere stata eseguita a colpi di accetta poiché nelle superfici di sezione erano infisse schegge ossee. La sera, verso le 9, venne rinvenuta in un angolo accanto ad una gradinata della stazione cittadina una scatola di cartone pesante e bruna, che era stata ivi deposta fin dalle 7 del mattino. Apertala si vide il corpo di un giovanetto mutilato delle gambe al disopra del ginocchio. Intorno alle superfici di sezione erano avvolti i vestiti di lui. Al collo segni di strozzamento e netto solco da corda. Mani e intero corpo strettamente legati con una corda per poter pressare il tronco nella scatola di cartone. Reperto di asfissia. Nella tasca della giacca una tessera della biblioteca popolare. Identificazione da parte dei parenti.

L'omicida confessò di aver dapprima soffocato il giovanetto e di averlo poi strangolato con una corda. Ponendosi sul cadavere ebbe erezione ma non eiaculazione. Smembramento avvenuto nel corridoio con un coltello da cucina per tema di venire scoperto. Si aggirò a lungo per la città con i pacchetti cambiando più volte itinerario.

L'omicida di 39 anni era un «irreprensibile e signorile» servitore (sostituiva perfettamente la cuoca), omosessuale ad impronta femminile, impulsivo, epilettoide, religiosissimo. Durante il servizio militare era assistente alle autopsie. Commise il delitto, a suo dire, in stato di ansia di fronte a un ricatto.

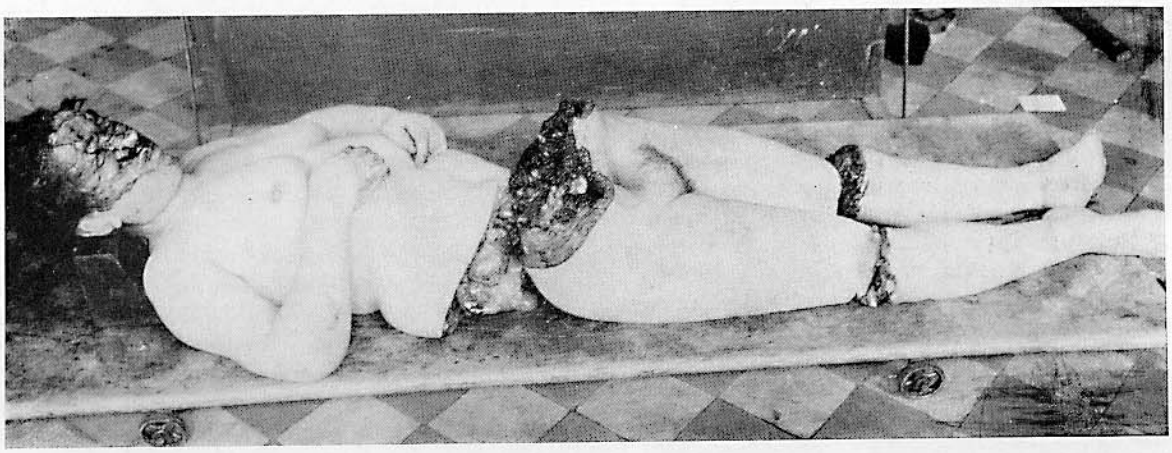

Figg. 21 a e b (w). Frattura comminuta del cranio un grosso pezzo di legno e successivo smembramento del cadavere

Il cadavere era smembrato proprio come illustrato dalle figure. Le macchie ipostatiche corrispondevano alle pieghe dei vestiti. Ambedue le gambe staccate. Sul cuoio capelluto 4 ferite lacero-contuse (grosso pezzo di legno), fino a 9 cm di lunghezza, ampiamente beanti di diversi centimetri, con numerosi ponti di tessuti. Zona traumatizzata ecchimotica e così pure le palpebre e le congiuntive con numerose emorragie puntiformi; piccola escoriazione alle labbra; ecchimosi ed escoriazioni al collo (strozzamento?). Sezione trasversa del tronco 4 cm. al di sotto dell'ombelico; incisione dentellata con tacche, in parte a bordi lisci con tagli cutanei paralleli. Discreta quantita di sangue in corrispondenza dei genitali. Gambe sezionate al di sopra del ginocchio, verosimilmente con una sega; superficie di sezione dentellata, bordi di essa scarsamente infiltrati di sangue. Al sacro varie incisure; sacro fissurato verticalmente, manifestamente a fendenti di scure, con formazione di trucioli ossei. Taglio fino all'ano e alla vagina.

Il figlio rinvenne il cadavere della madre di 50 anni, smembrato, in una valigia e in una scatola di cartone nascosto nell'armadio e nel letto. Secondo la confessione dell'omicida, il quale aveva vissuto 6 mesi presso la sua vittima, egli 2 giorni prima dello smembramento aveva strozzato la donna nel corso di un alterco a causa delle rimostranze da lei fatte circa gli arretrati della pigione, procurandole inoltre le suddescritte lesioni cefaliche.

Fig. 22 a

Figg. 22a-b-c-d-e-f (w). *1°* Omicidio sessuale collettivo con cannibalismo; *2°* Delitto sessuale mediante strozzamento

1° Assassino e assassina vivevano assieme nella casa di lui, un delinquente professionale. In occassione del ricovero ospedaliero per blenorragia e lue della sua complice ella conobbe colà una ragazza di 18 anni, la quale dopo la dimissione dall'ospedale non aveva dove recarsi. La complice pertanto la invitò a passar la notte nell'abitazione dell'assassino ed ella accondiscese. Durante la giornata la giovane faceva la prostituta. Tre giorni dopo la complice dovette esser nuovamente ricoverata in ospedale per artrite blenorragica. Ritornata a casa lo stesso giorno, trovò la giovane con indosso solo la camicetta, sdraiata sul sofà nella camera dell'assassino che in quel momento si era tirato su i pantaloni. Tra le due donne scoppiò un violento alterco, prontamente sedato tuttavia dall'uomo, che ordino alla sua complice di andare a comprare alla vicina osteria tre bicchieri di birra affinché tutti e tre «bevessero alla riconciliazione». Poco dopo l'assassino e la giovane si spogliarono completamente. Egli le chiese di unirsi «alla francese» ma lei rifiutò. In precedenza egli aveva preparato una specie di palla (grossa all'incirca come un pugno) di stoffa e carta, che aveva posto sul tavolo di cucina con accanto una larga pezzuola. Rifiutatasi la donna di unirsi a lui nella maniera richiestale, egli la pressò energicamente sul divano. La giovane chiese aiuto alla complice. Ma dopo aver da lei ricevuto alcuni scappellotti, eseguì senza resistenza quanto le era stato ordinato. La giovane sdraiata sul divano venne da lui legata alle mani con un asciugamano. Poi l'omicida s'inginocchiò sulla sua vittima inerme, le mise in bocca le pallottole di carta e stoffa già preparate e insinuò la pezzuola tra la giovane e il divano. Ordinò alla complice di andare a prendergli in cucina dal cassetto del tavolo il coltello una forchetta e una scodella variopinta, nonché di preparare altre pallottole di carta e stoffa. Inferse poi una coltellata all'anca sinistra della giovane facendo defluire il sangue nella scodella portatagli dalla complice. Nel frattempo egli infilò ripetutamente nella ferita le pallottole da lui preparate. In tal modo la giovane si dissanguò completamente solo dopo $^1/_2$ ora, 1 ora. Il sangue venne versato dalla complice dalla scodella in due vasetti per marmellata; a loro detto, vennero raccolti complessivamente 2,5 litri. Dissanguatasi la giovane, l'omicida ebbe orgasmo sessuale. Nel frattempo colpì circa 4-5 volte la vittima con la forchetta alle cosce. Poiché, dopo un'ora, fu certo della morte della sua vittima, ordinò alla sua complice di trovargli carta e fil di ferro e depose il cadavere sul pavimento previamente ricoperto con una tela di sacco, per evitare che rimanessero tracce di sangue. Anzitutto distaccò le braccia all'altezza dell'articolazione della spalla e le gambe all'altezza dell'articolazione della anca, le tagliò le mammelle e i genitali e la eviscerò. Le tagliò il capo con una scure che andò a prendere dall'armadio di cucina. Sezionò il tronco al disopra dell'ombelico col coltello da cucina. Dopo aver smembrato il cadavere egli staccò le parti molli dalla coscia destra, scheletrizzando quest'ultima fino alla testa del femore. Le parti molli vennero da lui poste in una scodella che poi ripose nell'armadio di cucina. Gli «interi lavori» durarono alcune ore. Poi l'omicida impacchettò le membra del cadavere con la carta e il fil di ferro portatigli dalla complice facendo 4 grossi pacchetti: uno conteneva la coscia sinistra e il bacino, uno la parte superiore del tronco, uno le 4 parti delle braccia, ambedue le gambe e il femore destro, il quarto i visceri che successivamente la complice gettò nel secchio delle immondizie. Mentre la complice «faceva da palo», egli versò il sangue raccolto in un tombino presso la casa. Poi portò i tre pacchetti residui fin nei pressi di una chiesa vicina e li nascose sotto un cespuglio. Da qui, ogni voltra ritornando indietro, nascose il primo pacchetto nel

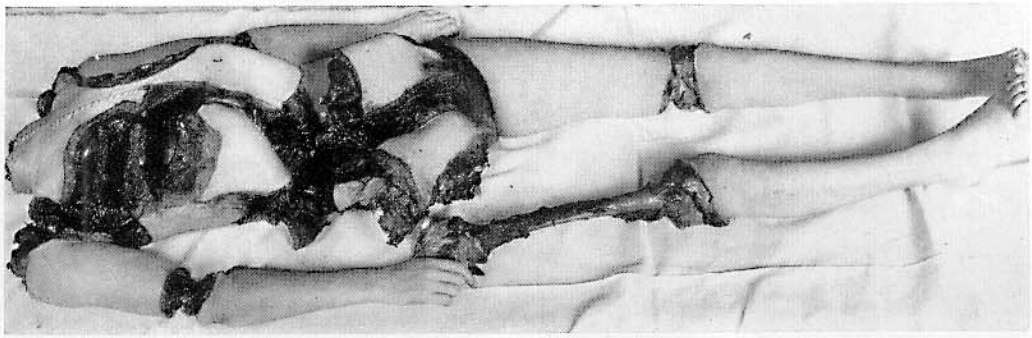

Fig. 22 b

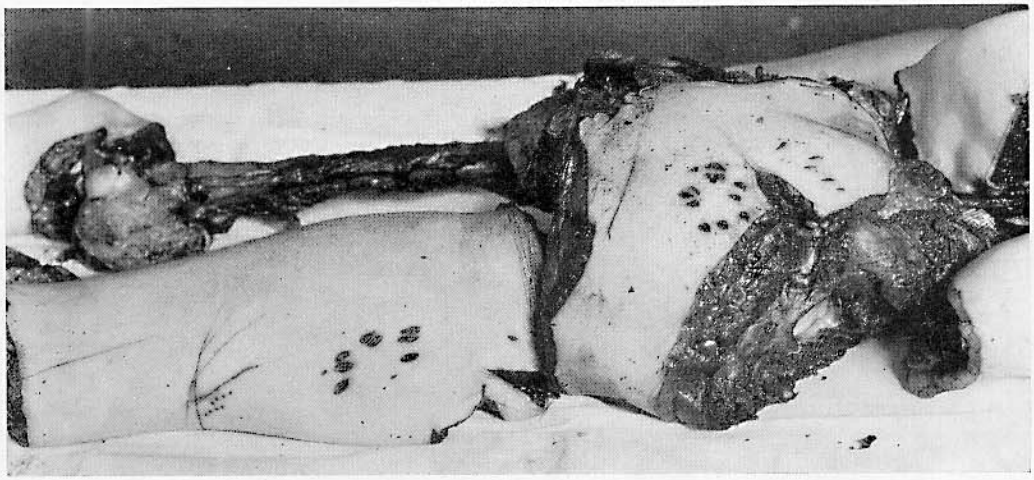

Fig. 22 c

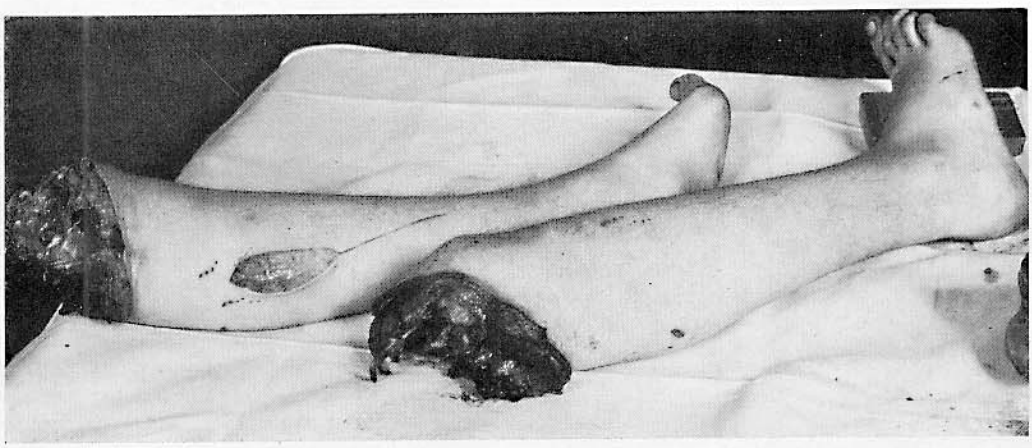

Fig. 22 d

terreno dell'allora circo Busch a Berlino; il secondo in un vano di un sottoscala di una strada contigua; il terzo nell'ingresso di una casa in un quartiere distante della città. I pacchi vennero rinvenuti il giorno successivo. L'omicida, ritornato a casa verso le 2 di notte, pulì la sua camera e i coltelli usati per il delitto, adoperandoli poco dopo quale posata. Verso le 4 ambedue andarono a letto ed ebbero rapporti sessuali poiché egli, secondo ragguagli della complice, «non era abbastanza sazio». «Dormirono a lungo». Alzatisi, ella lessò delle patate mentre egli puliva del sangue «la carne nella scodella» e «recideva i peli col rasoio». Mentre ella si recò a far spese, egli tagliata la «carne della coscia» a pezzettini con un coltellino la fece friggere in padella. Egli mangiò di buon appetito, anche a cena, «per cui rimase solo un pezzettino». Poichè la cute non era stata asportata, essendo stata «la carne» arrostita così come si trovava, la sua complice non la mangiò, perché vomitava. L'omicida viceversa consumò la carne osservando «una cotoletta è una cotoletta». Assentatasi la complice dopo il pranzo, egli bruciò il capo della sua vittima al forno. Si mise in tasca le ossa e le gettò poi per strada.

Fig. 22 e

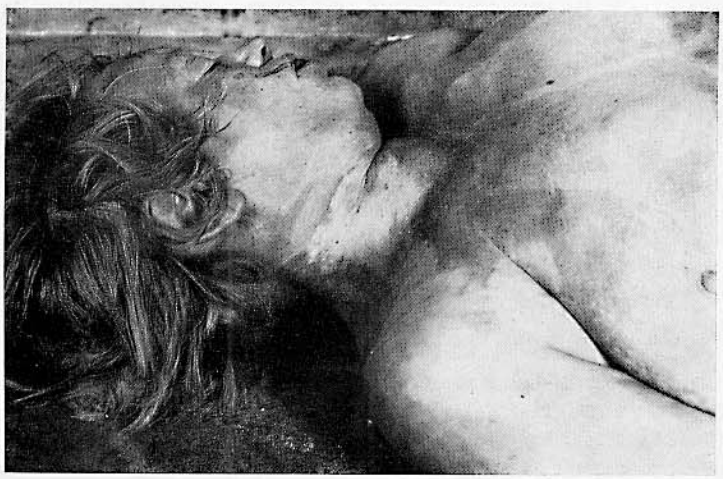

Fig. 22 f

Reperto autoptico: assenza di infiltrazioni sanguigne neppure alla altezza delle ferite da punta. Al collo, una verruca grigio-giallastra del volume di un grano di frumento. Mammelle staccate. Cavità toracica parzialmente aperta. Polmoni e cuore visibili. Fegato, stomaco e intestini assenti. Articolazioni staccate a regola d'arte mediante incisioni anulari. Alle natiche, 11 ferite da punta lunghe 1 cm. senza sangue; accanto 5 piccole punture di forchetta. In cavità addominale l'utero con gli annessi, la milza e il rene sinistro. Vagina e imene conservati; grandi e piccole labbra staccate. Parti molli del femore destro asportate. Alla coscia sinistra una serie di incisioni esplorative; nel terzo superiore 10 ferite da punta, senza sangue come alle natiche. Al centro ampia ferita da punta larga cm 2×4, manifestamente da forchetta. Accanto numerose scarificazioni cutanee lunghe 10 cm. Ai polpacci ferite da forchetta. Al braccio destro cicatrici biancastre. Sul dorso della mano sinistra una cicatrice biancastra con chiazza cianotica circostante. Dita assai lunghe, gracili; assenza di infiltrazioni sanguigne. A destra aderenze tra polmone e pleura parietale. Laringe sezionata trasversalmente al di sotto delle corde vocali vere. Assenza di sangue nei bronchi. Nel piccolo bacino il rene destro, avvolto in carta di giornale. Genitali interni non staccati. Nell'utero un po di sangue mestruo.

Vittima identificata da una infermiera dell'ospedale presso la quale ella era stata degente prima della morte; sulla base delle mani e dei piedi, della curvatura delle tibie, della verruca al collo e dietro l'orecchio sinistro. Da fotografie venne anche riconosciuto il tipo dei capelli. La giovane aveva riportato circa 8 anni prima una frattura dell'avambraccio destro. Indagini più accurate mediante radiografie e preparazione ossea rivelarono un lieve ispessamento della compatta., irregolarità della spongiosa e rugosità della superficie ossea. Trascorsero 3 mesi circa prima che la personalità della vittima potesse venire dimostrata.

Cfr. a tal riguardo il contributo di W. Holczabek [150] sulla identificazione mediante esami radiologici comparativi.

La notte precedente alla sua esecuzione capitale, l'omicida confessò di aver assassinato un mese prima la prostituta H. (vedi fig. *e)* e due mesi prima una giovane a nome «Erna» che aveva anche stuprata.

Tentò di spiegare i suoi delitti adducendo che circa 15 anni prima era stato testimone oculare di un omicidio con stupro commesso per soddisfare morbosi appetiti di sadismo, il che «aveva fatto una profonda e durevole impressione» in lui, giovane.

2° L'omicida riteneva che la vittima avesse circa 30 anni. Poichè ella era perversa, lesbica, masochista e sadista, «lo completava». Nella sua abitazione era stato due volte; lei più volte in quella di lui. Vi furono reciproche legature, percosse con un frustino e con un bastone. Durante il coito anale egli l'aveva afferrata al collo e, malgrado i suoi movimenti di difesa, l'aveva stretta allo indietro; sarebbero caduti insieme con conseguente zuffa. In seguito egli l'avrebbe strozzata con la mano e gli avrebbe legato un fazzoletto al collo. In tasca egli aveva un coltello aperto che però non avrebbe utilizzato per il delitto data la violenta reazione della vittima. Poi sarebbe uscito di casa per poi ritornarvi per smembrare eventualmente la donna; infine aveva desistito. La «Erna» sarebbe stata da lui assassinata allo stesso modo della vittima di cui al par. *1°*.

Fig. 23 (w). Smembramento e combustione di cadavere

Parti carbonizzate degli arti bruciati dall'omicida insieme alla cesta da viaggio che li conteneva. Non vennero rinvenuti residui del capo che venne bruciato nella stufa e sul fornello della cucina.

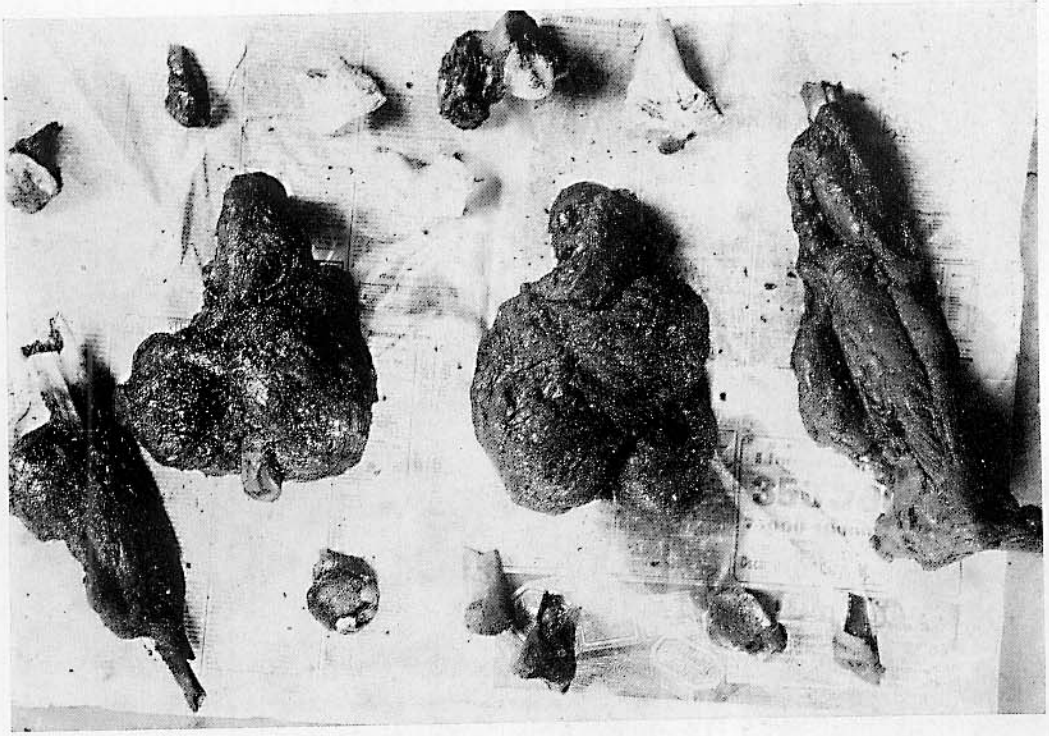

Fig. 23

Fig. 24 a

Fig. 24 b

Figg. 24a-b-c-d-e (w). Omicidio mediante lesioni al capo. Smembramento del cadavere, poi identificato

Le membra del cadavere vennero rinvenute qua e la nei sobborghi di una città. Trattavasi di delitto recente. Le mani erano legate con una cintura da pantaloni alla parte anteriore del corpo. Semplice ed efficiente smembramento con netto distacco, a tipo amputazione, degli arti inferiori mediante scure e sega; superfici di sezione lisce. Notevole pelosità, specie delle

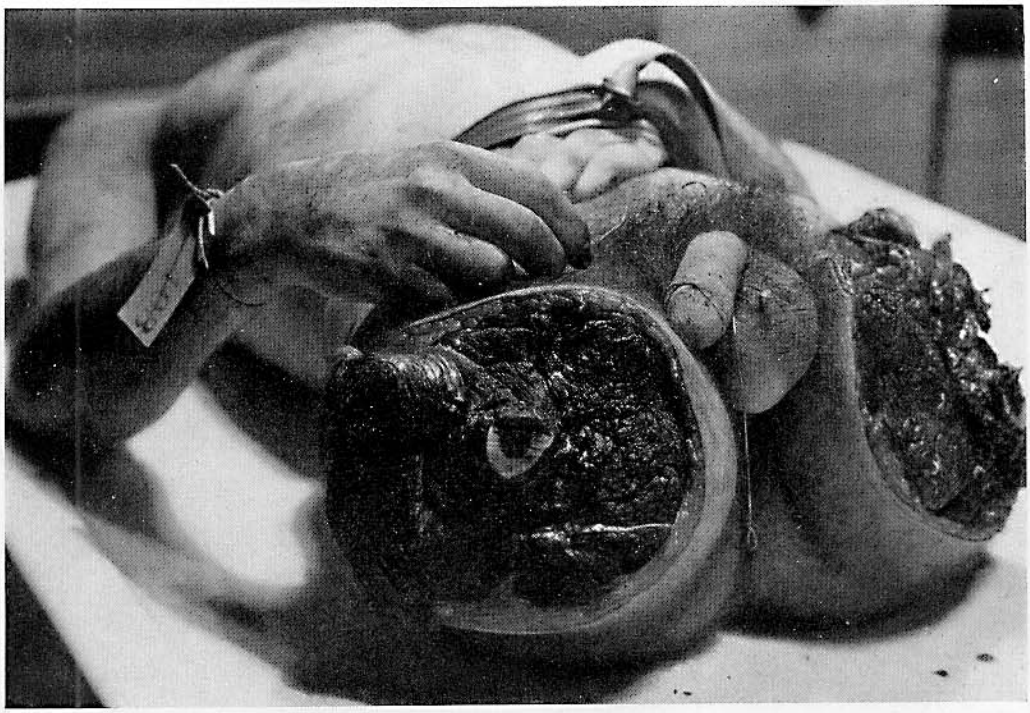

Fig. 24 c



Fig. 24 d

gambe. Nessun particolare carattere di identificazione. Alla mano destra una lesione digitale (difesa?). Capo sezionato con taglio netto, al collo. Muscoli del collo nettamente infiltrati di sangue. Verosimilmente la vittima morì per dissanguamento conseguente alla recisione del collo. Quest'ultima non più riconoscibile essendo compresa nella sezione successiva. Notevole inspirazione di sangue. Embolia adiposa polmonare. Omicidio evidentemente avvenuto mediante lesioni cefaliche, da arma da fuoco o trauma contusivo.

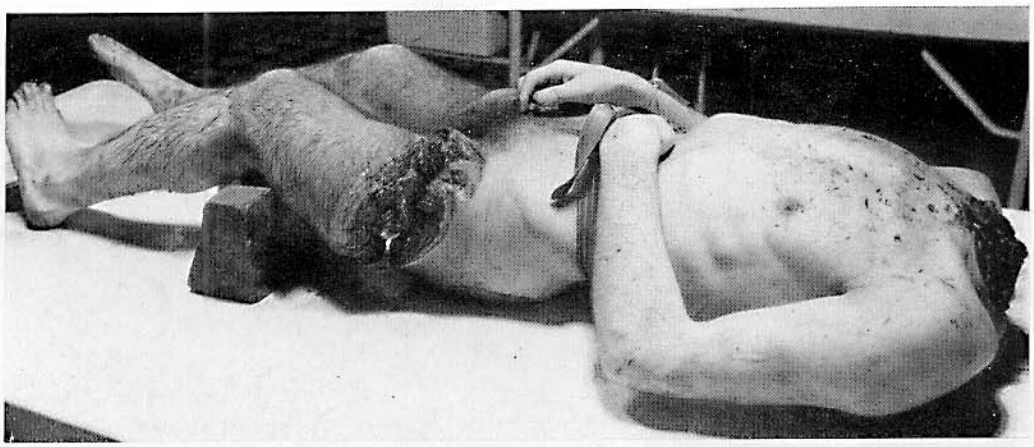

Fig. 24 c

Figg. 25a e b (w). Omicidio e smembramento del cadavere. Parti del cadavere gettate a un cane. Tentativo di cannibalismo

Una negoziante di 54 anni scomparve. I parenti notarono che il suo amante di 64 anni lavava la biancheria insanguinata della donna. In seguito a ciò vennero intraprese ulteriori ricerche e nel giardino, in un posto in cui la terra era stata rimossa di recente, vennero rinvenute sepolte ossa umane. Trattavasi di ossa di uomo adulto: osso iliaco, due femori, ossa della gamba destra, due omeri; ad essi erano inseriti residui muscolari. I tendini erano stati sezionati alla meglio. Il perone sinistro mostrava una prominenza a fuso (pregressa frattura). Non vennero dissepolte altre parti di cadavere.

Perquisita la casa non venne rinvenuto il denaro liquido della negoziante.
La vittima era stata vista in vita l'ultima volta 7 giorni prima del rinvenimento delle parti di cadavere ed aveva manifestato l'intenzione di separarsi dal suo amante poiché egli pretendeva che avessero rapporti sessuali tre volte al giorno ed inoltre «cose perverse» di ogni genere.

L'omidica fuggì nel frattempo presso la sorella; le spiegò che non sarebbe più ritornato dalla «bestia». Da notare che si era tagliato la barba. In precedenza era stato condannato 8 volte, tra cui per furto e ricettazione. Venne catturato 23 giorni dopo il delitto e rispettivamente 19 dal rinvenimento dei resti del cadavere. All'interrogatorio ammise subito di aver assassinato la donna nel corso di un alterco per motivi di denaro, colpendola al capo con una tavola. Nell'eccitazione del momento la avrebbe «stesa al suolo» con un pugno alla tempia; poi le avrebbe mozzato il capo con una scure a due tagli e toltile di dosso i vestiti scarsamente insanguinati, avrebbe smembrato a grossi frammenti il cadavere con la scure distaccando poi con un coltello le parti molli dalle ossa sotterrando queste ultime presso la siepe e le parti molli in prossimità di un viottolo di campagna, gettando infine il capo e i visceri in una pozzanghera vicina. Ma poiché il capo non venne rinvenuto, l'omicida infine confessò di aver tagliato a pezzetti parte dei visceri, polmoni, cuore e fegato dandoli in pasto al cane della vittima (un molosso bastardo), cucinati con patate «affinché il cane non mangiasse sempre solo bucce di patate e verdure ma potesse qualche volta mangiare della carne». Egli ammise anche di aver lessato un pezzettino di carne in acqua salata tentando di mangiarla. Ma, a suo dire, «era dura come pelle di elefante». Pertanto non l'avrebbe mangiata, bensì data in pasto al cane. Contestò la perversione sessuale di cui lo aveva incolpato la vittima.

Nel dissepellimento dei resti della vittima egli era freddo e calmo; di una estrema freddezza, egli dava persino indicazioni sul modo e sui posti dove scavare. Interrogato sul movente del delitto, rispose: «capita nelle migliori famiglie».

Fig. 25 a

Fig. 25 b

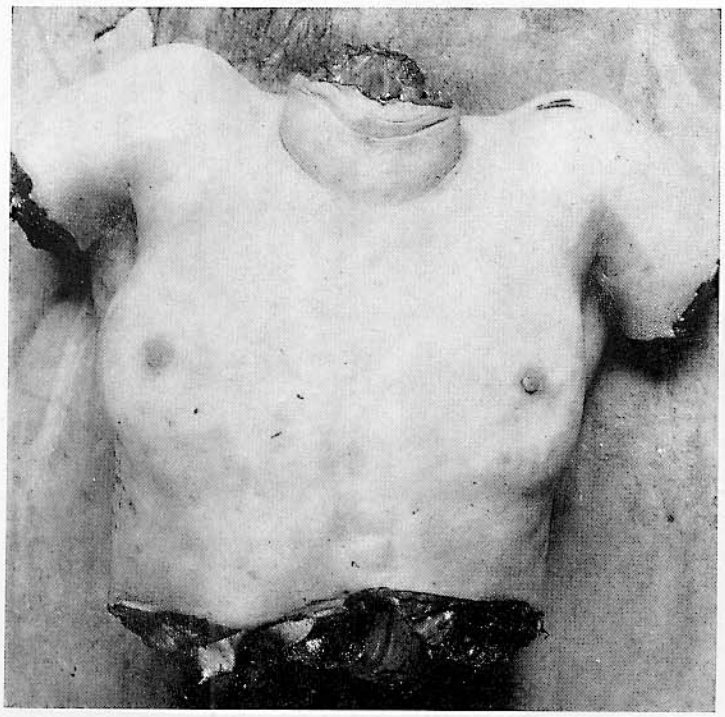

Fig. 26 a

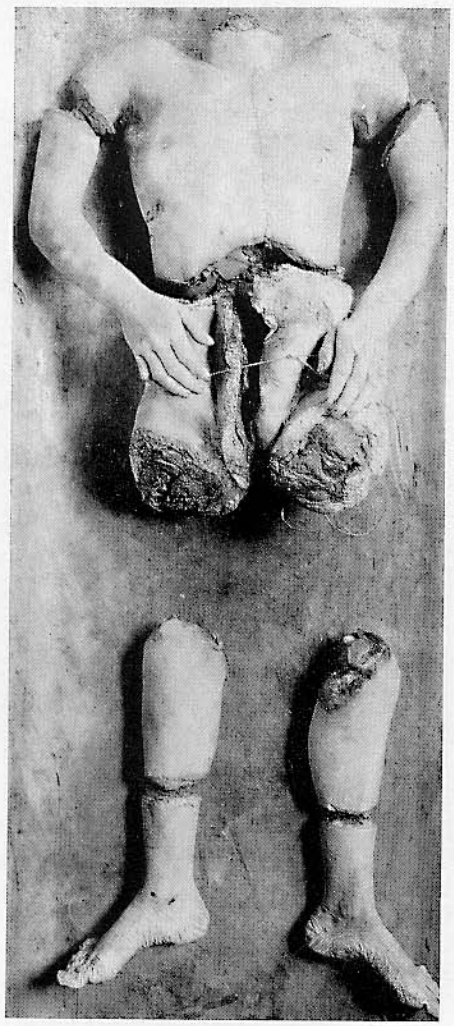

Fig. 26 b

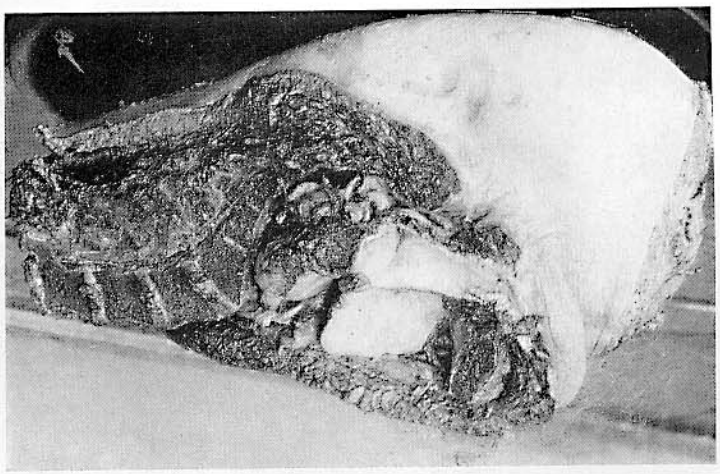

Fig. 26c

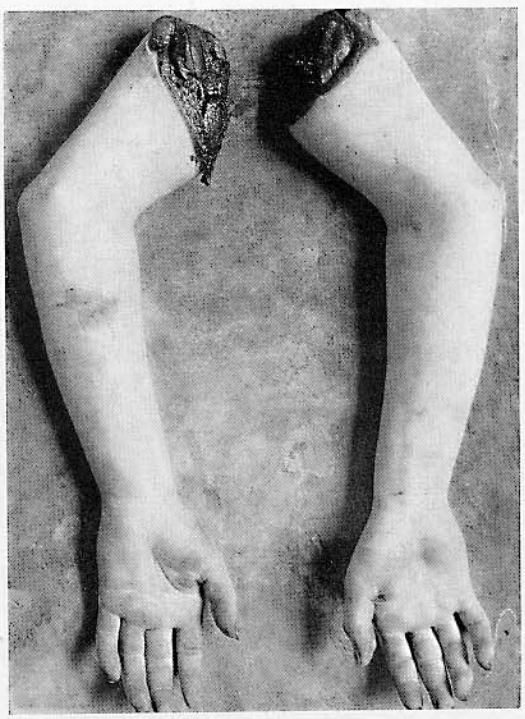

Fig. 26d

Figg. 26a-b-c-d (w). Smembramento di cadavere

Alcuni rematori rinvennero in una baia dapprima il tronco con i polmoni, che manifestamente era riaffiorato poco tempo dopo esser stato gettato in acqua. Avendo l'omicida appreso di tale rinvenimento attraverso i giornali, si disfece durante la notte delle altre parti del cadavere, ancora giacenti nell'abitazione nascondendole in vari punti della città, una parte in una cassa di sabbia, il resto in un edificio di nuova costruzione. Quivi esse vennero rinvenute il giorno dopo. La vittima venne identificata all'esame dattiloscopico.

Lo smembramento era stato eseguito a regola d'arte. Sezione regolare, circolare, delle parti molli con segatura perfetta delle ossa degli arti; mutilamento delle gambe perfettamente simmetrico ai due lati. Articolazioni del ginocchio sezionate con sicurezza mediante un sol taglio, con obliquità verso dietro. Capi articolari dei femori parimenti segati obliquamente dall'alto in avanti verso dietro, come sogliono fare i macellai nel preparare gli «zampetti di maiale»; anche le ossa delle gambe segate a regola d'arte. Bacino segato in prossimità della sinfisi pubica, manifestamente dal davanti, in maniera particolarmente perfetta. Vagina, vescica urinaria e retto perfettamente tagliati a metà. Utero asportato e quindi non lesionato durante la segatura del bacino a metà. Terza vertebra lombare recisa anteriormente col coltello all'altezza del legamento intervertebrale; posteriormente segata all'altezza dell'arco. Semplicissimo e razionale l'isolamento del torace. Collo sezionato col coltello. Colonna vertebrale cervicale sezionata a regola d'arte all'altezza di un legamento intervertebrale e delle articolazioni intermedie. Incisione cutanea assai sicura all'altezza delle arcate costali, decorrente circolarmente intorno al tronco senza ledere il fegato e lo stomaco. Colonna vertebrale segata bene all'altezza della sezione del collo. L'omicida non venne identificato. La vittima era una donna di 26 anni.

Fig. 27 a

Fig. 27 b

Figg. 27a-b-c-d (w). Omicidio mediante percossa alla carotide, strangolamento, smembramento e occultamento del cadavere

Il 7-5-1949 venne ripescato in un canale un pacco legato contenente un cadavere femminile (in camicia da notte) cui erano stati distaccati gli arti inferiori. Evidentemente esso era stato gettato in acqua da gran tempo e trovavasi quindi in stadio avanzato di putrefazione, con formazione di adipocera. Intorno al collo una robusta corda di canapa con doppio nodo. L'autopsia rivelò che il cadavere era stato in acqua almeno 3-4 mesi, verosilimente addirittura fin dall'autunno del 1948. Frattura dello ioide e della laringe. Il 6-7-1949 vennero ripescati dallo stesso canale due arti inferiori, contenuti in un sacco zavorrato con una palla di ferro forata, e notevolmente decomposti. Tutto stava ad indicare che essi appartenevano al cadavere femminile in precedenza ripescato quasi allo stesso posto. Si potè stabilire che trattavasi del cadavere di E. G.,

nata il 8-8-1915 e data per dispersa dall'omicida 8-11-1948.

L'omidica confessò alla polizia di aver conosciuto la donna la notte di San Silvestro del 1947 e che da allora erano intercorsi tra loro rapporti intimi. A suo dire, il 16-10-1948 ella sarebbe partita senza lasciare alcun recapito e non avrebbe da allora dato più notizie di sé. Quando denunziò la sua scomparsa incolpò di ciò l'ex-amico della vittima; ritenendo che egli l'avesse accompagnata alla stazione quando era partita. Si riuscì infine a identificare con certezza la vittima dalla sua dentatura. Dopo aver tenacemente mentito, egli ammise in una confessione spontanea di aver assassinato la donna dopo una lite mediante un colpo vibrato col taglio della mano. Ella sarebbe caduta sul pavimento ed egli, uscito dalla camera si sarebbe recato in quella accanto sdraiandosi sul divano. Dopo un po sarebbe ritornato a vedere le sue condizioni e, tastandole il polso e ascoltandole il cuore, si sarebbe accorto che era morta. In seguito avrebbe lasciato la casa vagando per la città. Ritornato successivamente, avrebbe impacchettato il cadavere per gettarlo nel canale. Poiché tuttavia esso era pesante, staccò gli arti inferiori dal tronco. La stessa notte gettò ambedue i pacchi nel canale e qualche giorno dopo vi gettò anche le scarpe della vittima. Per zavorrare i pacchi egli utilizzò tre mattoni e una palla di ferro. La corda, annodata assai strettamente al collo sarebbe stata da lui applicata solo post mortem per legarvi le gambe della vittima; non riuscendo nell'intento, le staccò gli arti inferiori. Le ferite da taglio al collo della vittima sarebbero state da lui procurate nello stringere la corda. Inoltre non riuscì a spiegare la genesi della ferita da taglio all'indice della mano sinistra del cadavere. Importante rilevare che tra le carte dell'omicida vi era uno scritto della vittima «Le mie ultime volontà», in data 12-6-1948 nel quale ella gli lasciava per testamento il pieno possesso della sua abitazione. Si potè tuttavia dimostrare che l'omicida stesso aveva scritto il testamento su un modulo in bianco firmato dalla donna che lei gli aveva dato per amministrare la sua casa. Sulla applicazione della corda egli affermò più tardi: «Io confesso oggi di avere strangolato la G., verosimilmente solo stordita dal colpo, stringendole la corda intorno al collo». La data del delitto venne da lui indicata nella notte tra il 15 e il 16-10-1948.

Fig. 27 d



Fig. 27 c

L'omicida, uomo di 33 anni, era un individuo con tare ereditarie, spiccatamente psicopatico, spesso coinvolto in truffe continuate di ogni genere (cavalieri d'industria, barattieri, imbroglioni). Aveva una particolare tendenza alle menzogna, che, specie negli ultimi anni, assumeva a volte la forma della cosidetta pseudologia fantastica.

Caratterizzavano inoltre la sua vita intera una impulsività sessuale e l'incapacità di fissazione erotica, verosimilmente spiegabili col suo sviluppo giovanile e la fissazione neurotica alla madre, quale un certo tratto infantile della sua personalità.

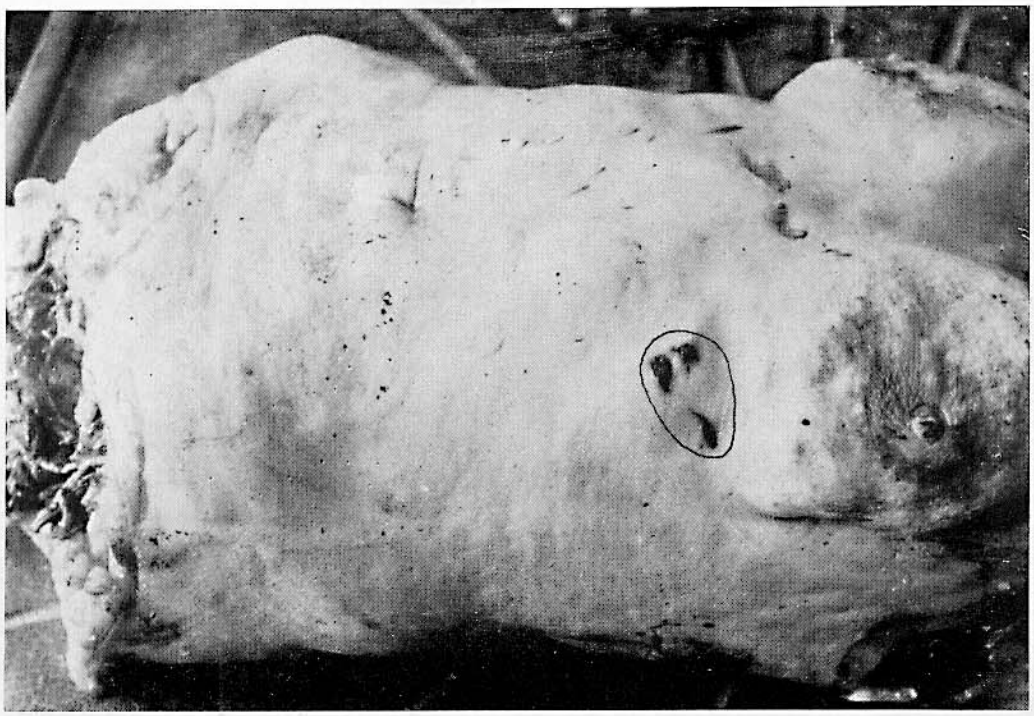

Fig. 28 a

Figg. 28 a-b-c-d (w). Omicidio dell'amante e della sua bambina mediante martellate e recisione del collo. Smembramento dei cadaveri

Due giorni dopo il delitto vennero rinvenuti nel treno Berlino-Basilea una valigia e un pacco contenenti membra di cadavere. La valigia conteneva un tronco femminile, due braccia senza mani, un frammento cutaneo peloso resecato all'altezza della sinfisi pubica con parte della fessura vulvare. Nel pacco vi erano un tronco di bambina, un paio di gambe femminili con i piedi. Due giorni dopo, in due case situate in strade diverse di Berlino vennero rinvenuti due pacchi; in uno era avvolta la coscia sinistra e nell'altro la coscia e la gamba, i piedi, le braccia e gli avambracci di una bambina.

Autopsia: donna dell'età di circa 30 anni (chiazze lipidiche nella aorta, pregressa gravidanza, reperto omerale). Tre ferite da punta nella regione cardiaca, di cui una con lesione del cuore e notevole versamento sanguigno nell'emitorace sinistro; esse dovettero essere state inferte alla donna in vita o immediatamente dopo la morte. Il collo era notevolmente dissanguato. Aspirazione di sangue. I reperti indicavano una recisione del collo in vitam.

La bambina aveva circa 6-8 anni; anche qui notevole dissanguamento e aspirazione di sangue, per cui venne concluso parimenti per la recisione del collo.

La determinazione del gruppo sanguigno fece prospettare la possibilità di rapporti di parentela – madre-figlia. Lo smembramento dei cadaveri era tipico. Gli arti erano stati distaccati all'altezza delle articolazioni con notevole perizia e manifestamente con un robusto coltello. Le parti dei cadaveri erano ancora fresche, al massimo di 1–2 giorni. Le mani della donna e i capi di ambedue i cadaveri non vennero rinvenuti.

Ragguagli forniti da terzi resero possibile l'identificazione dei due cadaveri. Trattavasi di una donna di 33 anni e di sua figlia di 8 anni. Il marito, divorziato, dell'uccisa fu in grado di identificare con certezza la moglie, per il notevole sviluppo delle mammelle, la notevole retrazione ombelicale (ernia?) e l'inarcamento del secondo dito del piede. La vittima aveva avuto rapporti intimi con l'omicida.

L'omicida che fino ad allora era incensurato e viveva in condizioni modeste e ordinate, aveva qualche tempo prima conosciuto la vittima entrando con lei in rapporti amichevoli. Ella possedeva una cassetta di gioielli di notevole valore che gli aveva affidato per custodirla apparendole degno di fiducia. L'oro e i gioielli lo avevano tuttavia «incantato»; ben presto egli pensò di venire in possesso di essi. I suoi tentativi di «toglierle con chiacchiere» qualche gioiello tuttavia fallirono. Avendo ella persa la fiducia, dato il suo eccessivo interesse per i suoi gioielli, rivolle indietro la cassetta, ma egli cercò in tutti i modi di tenerla a bada. Non essendo riuscito nel suo intento, si decise, quale mezzo estremo, a ricorrere all'omicidio. Invitò la donna a casa sua col pretesto di venderle «una meraviglia» ed ella vi si recò assieme alla figlia. Dopo aver desinato insieme in cucina ed essersi tranquillamente intrattenuti, l'uomo e la donna andarono in camera da letto mentre la bambina giocava in cucina. In camera da letto ebbe con lei rapporti sessuali, per la prima volta a suo dire. Il tentativo di dissuaderla dall'affidare ad altri la cassetta falli. Quando egli ebbe rilevato che la sua decisione era irremovibile, passò al delitto. Già in precedenza egli aveva posto un martello dietro la stufa «per ogni evenienza». Quando la donna volle andar via con la cassetta egli si oppose; vennero a lite, nel corso della quale egli l'afferrò e la strozzò, poi la lasciò un istante, afferò il martello e la colpì alla tempia destra. Ella fuggì in direzione del balcone ed egli le corse dietro vibrandole una formidabile martellata contro

la parte destra del cranio procurandole una frattura; nel cadere ella urtò col capo sul letto e rovesciò il comodino. Sebbene ella avesse a tal punto, evidentemente ancora in piena coscienza, esclamato che gli avrebbe lasciato in custodia la cassetta, egli non si dette per inteso, poiché temeva di venire duramente condannato per le lesioni arrecatele. Per evitare che il sangue sporcasse l'ambiente, si tolse i pantaloni, gettò la vittima sul letto e le vibrò un'altra martellata al cranio. Ella tuttavia continuava ad urlare chimando aiuto. La bambina, in cucina, udite le grida di aiuto della madre accorse in camera da letto. Per non venir scoperto a causa degli urli della bambina, egli, lasciata la donna, corse verso la figlia che scappò in cucina e le vibrò una fortissima martellata all'occipite, in seguito alla quale ella cadde in avanti e giacque «senza profferire parola». Nel frattempo la donna uscì dalla camera da letto ma cadde subito nel corridoio urtando alla porta della cucina inzuppando di sangue il tappeto (quel pezzo di tappeto venne poi strappato dall'omicida). Egli trascinò la donna in cucina e quivi vibrò a lei e alla figlia diverse martellate sul capo e recise ad ambedue il collo mediante un coltello di cucina. Poi pulì il sangue che era defluito sul pavimento della cucina.

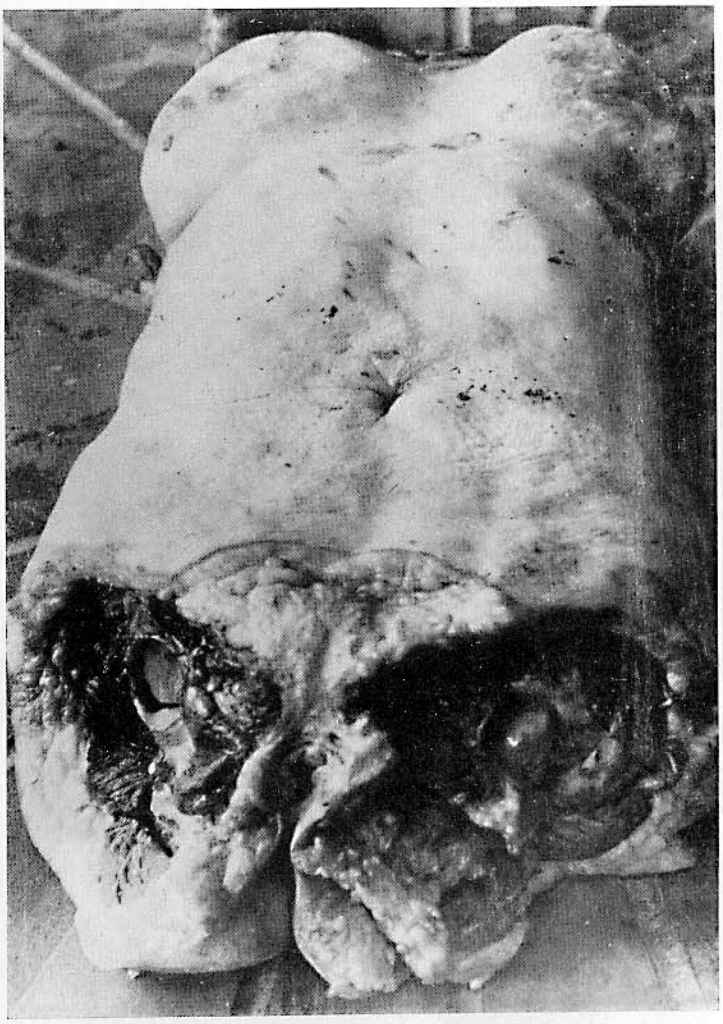

Fig. 28 b

Per smembrare e eliminare il cadavere egli affilò il robusto coltello da cucina adoperato per tagliare il collo. Tagliò dapprima i vestiti della donna, le tolse le scarpe, le prese l'orologio da polso e gli anelli (questi oggetti vennero poi da lui regalati alla moglie a Natale). Poi le tagliò il capo, le staccò i piedi, le gambe e le cosce nonché le braccia, all'altezza delle articolazioni. Tagliò anche le mani per impedire che la vittima potesse venire identificata attraverso le impronte digitali che in passato le erano state rilevate. Inoltre, con un coltello appuntito per sbucciare patate, le inferse tre ferite da punta nella regione cardiaca, subito dopo la morte, per simulare che la morte era stata causata da esse. In tal modo egli volle occultare «la brutalità con cui l'aveva macellata». In seguito egli tagliò la regione pudenda per simulare un omicidio con stupro. A suo modo di vedere egli non sarebbe stato mai sospettato. Dopo aver impacchettato il tronco della donna, smembrò la bambina, tagliando anche qui dapprima i vestiti; spiccò poi il capo dal busto e distaccò gli arti all'altezza delle articolazioni. Poi impacchettò le singole parti del cadavere della bambina. Ambedue i capi e le cosce vennero da lui posti nei cartocci di sabbia per la protezione antiarea, legandoli a guisa di pacchi. Le mani vennero avvolte in carta di giornale. Verso le 19 la sua «attività» era terminata. Le membra dei cadaveri vennero poi da lui portate via per vie diverse; dapprima mise la valigia e il pacco nel treno per Basilea. Il giorno dopo ritornò al suo lavoro abituale. Verso le 19 mise le parti di cadavere rimaste e i vestiti in un sacco da montagna per eliminare anch'essi. I capi di vestiario vennero da lui gettati al di là di un muro. Dovette desistere dal suo primitivo proposito circa le altre parti in conseguenza di un lungo allarme aereo (seconda guerra mondiale). Dopo l'incursione, rientrò a casa per prendere altre decisioni. Poco dopo venne nuovamente sorpreso da un altro allarme. Cessato anche questo, egli s'incamminò attraverso quel quartiere, incendiatosi, tra il fumo e le fiamme, per gettare nel canale ambedue le teste e le mani. Poi andò a trovare la cognata e verso l'una di notte ritornò a casa. Il giorno dopo, dopo aver lavorato, pose in custodie singole le ultime parti del cadavere rimaste, proponendosi di gettare anch'esse nell'acqua, ma non potè fare ciò a causa degli allarmi aerei.

Dopo il delitto, si recò varie volte a casa della vittime per rubare vari oggetti. Ripulì del sangue il martello e il coltello.

Tra le sue dichiarazioni sono importanti anche le seguenti: «Il pentimento delle mie azioni mi ha ridotto ben presto alla follia» «Io sono diventato un individuo sozzo, è indescrivibile» Se mi si concedesse di ritornare a lavorare, potrei redimermi solo col lavoro» (riferendosi poi al mutilamento dei genitali) «Poiché io ho goduto di una buona reputazione sotto tutti i riguardi e dal punto di vista sessuale non ho mai dato nell'occhio, posso prevedere che non mi si creda mai capace di commettere un omicidio con stupro», «La febbre dell'oro mi aveva preso, io non avrei voluto mai possedere denaro ma solo

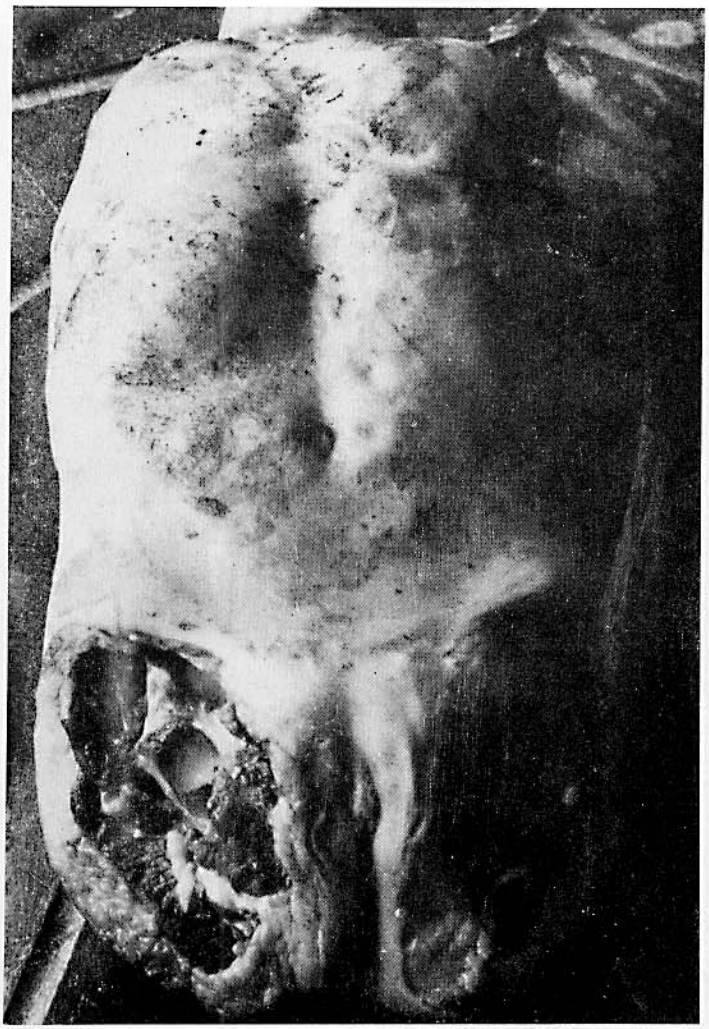

Fig. 28 c

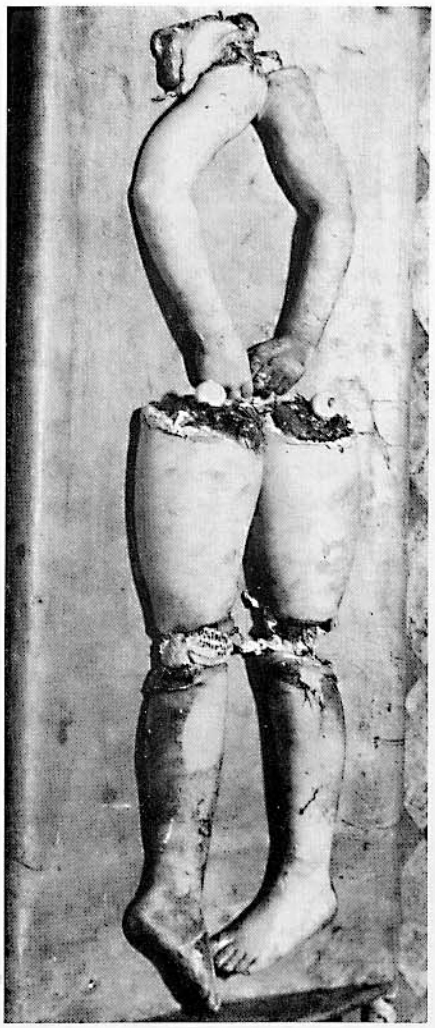

Fig. 28 d

tenerlo nelle scatole e ammirarlo; non ero ancora conscio di quanto l'oro mi attraesse; ho giurato di non allungare mai più la mano sull'oro; ho distrutto la mia vita; sono povero, ma onorato».

Circa 4 mesi dopo il delitto vennero ripescati il capo della madre e della figlia nonché una coscia. La cute era in parziale stato di degenerazione adipocerosa, in parte già di consistenza simile al gesso. Il cuoio capelluto della bambina presentava numerose e tipiche ferite da scoppio, in parte a lembi. Al di sotto di esse vi erano fratture e perdite di sostanza ossee, in parte sotto forma di tipiche fratture a terrazza. Ad un lobulo era ancora attaccato un orecchino. La cute alla tempia sinistra della donna era distaccata lungo una superficie larga quanto un palmo di mano; in corrispondenza vi era una frattura avvallata grossa quanto un polpastrello. Al limite destro del cuoio capelluto una sezione ad angolo retto del cuoio capelluto; accanto varie altre, di cui una con frattura ossea sottostante. All'altezza dell'angolo esterno dell'occhio destro una ferita da scoppio con frattura sottostante. Sul dorso del naso una ferita irregolare delle parti molli fino al setto nasale. La sezione del collo era irregolare. Una vertebra era presente. La coscia destra presentava formazione di adipocera. Nessun altro particolare degno di nota.

L'omicida venne giustiziato.

16 Avvelenamenti

Fig. 1 (P). Tracce di causticazione alla bocca e alla parte destra del collo di un bambino di 9 mesi

Figg. 2a e b (P). Causticazione della cute del collo da impacco di petrolio. Morto per difterite. Bambino di 2 anni

Sul problema dell'avvelenamento da petrolio vedi ANTONIBON [219], HODEL [220] e KAMNIKER [221].

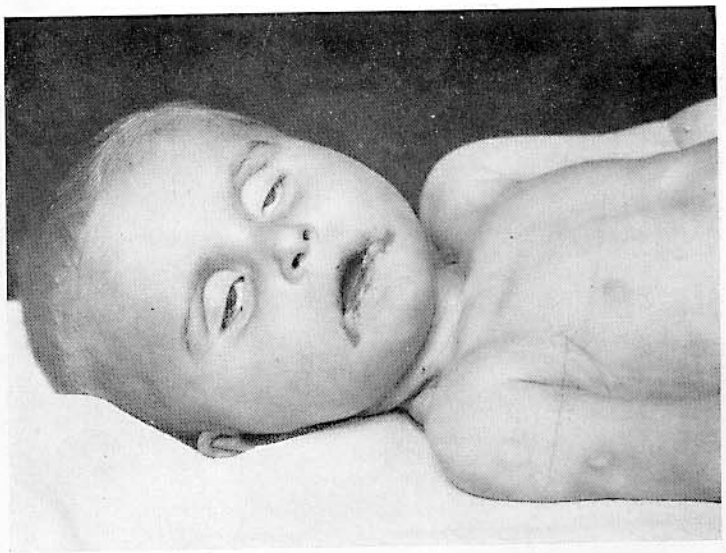

Fig. 1

Fig. 2a

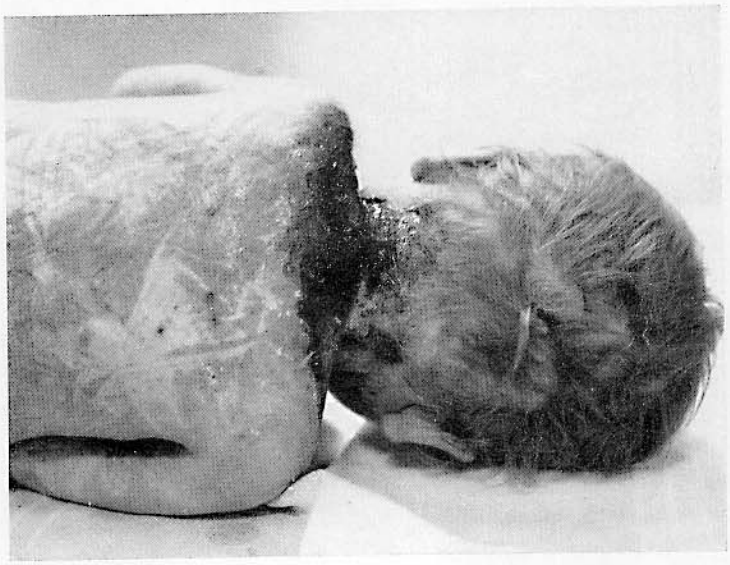

Fig. 2b

Fig. 3 a

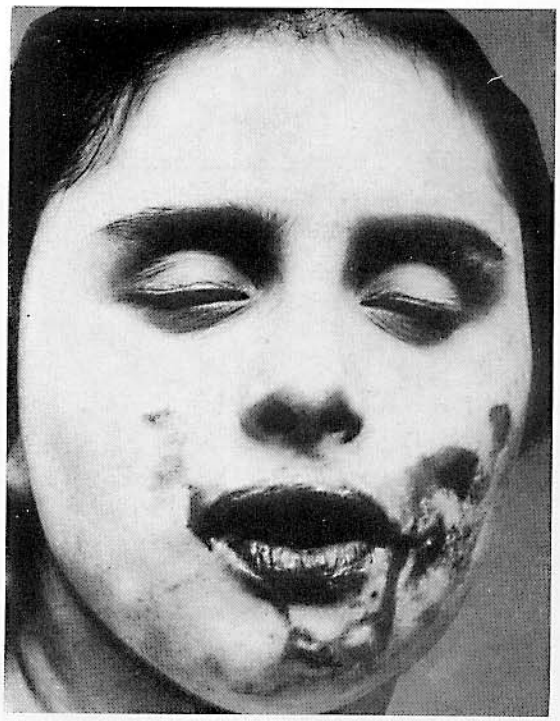

Fig. 3 b

Fig. 4

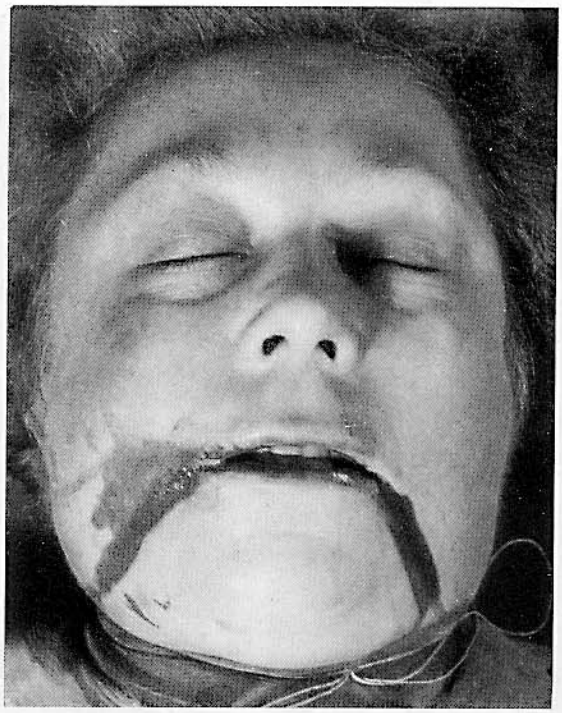

Fig. 5

Figg. 3a e b (P). Due casi di suicidio mediante ingestione di acido solforico

Fig. 4 (W). Causticazione da acido solforico. Foto su vivente

Fig. 5 (P). Omicidio mediante acido solforico e strangolamento

Sul problema dell'avvelenamento da acido solforico vedi TIMM [225], PROKOP e SCHLEYER [226]; sull'omicidio mediante acido cloridrico vedi SCHRANZ, D., Dtsch. Ztschr. Ger.-Med. 30, 6, 327 (1938).

Fig. 6

Fig. 7

Fig. 6 (w). Avvelanamento da lisolo. Causticazione alle labbra, guance e mento. Suicidio

Fig. 7 (w). Avvelenamento del figlio con lisolo da parte della madre. Tentato suicidio dell'omicida con lo stesso veleno

La donna, dopo aver avvelenato al cimitero il proprio figlio con lisolo, tentò di suicidarsi con lo stesso veleno. Venne rinvenuta nella propria abitazione, ancora abbigliata con cappellino e soprabito, con estese cauticazioni e tracce di graffi al viso nonché macchie di lisolo sul soprabito.

L'omicida che aveva 39 anni confessò che avrebbe voluto morire insieme ai suoi due figli, ma che solo il più grande di questi aveva acconsentito. In sua compagnia si era recata a tarda sera al cimitero onde attuare quanto era stato stabilito. Colà vennero rinvenute tracce indicanti che tra i due vi era stata una colluttazione violenta; le tracce conducevano alla tomba del terzo figlio deceduto e di là al camposanto. Il terreno era tutto calpestato e messo sossopra; vi era inoltre una bottiglia di lisolo e un rasoio col relativo astuccio. Dopo lunghe ricerche venne infine rinvenuto il figlio, nei pressi della camera mortuaria, tra due colonne, che giaceva al suolo gemente e privo di sensi. Sulla base di rilievi effettuati si potè dimostrare alla donna che il bambino non aveva assunto il veleno spontaneamente in seguito alle sue insistenze, bensì che ella glielo aveva propinato a viva forza mentre egli urlando voleva sottrassi alla morte.

Sul problema della sopravvivenza dopo avvelenamento da lisolo vedi BALAZS [223] e NERLICH [224].

Fig. 8

Fig. 8 (P). Suicidio mediante avvelenamento da lisolo; causticazioni nella regione orale

Per la bibliografia sulla tossicologia, diagnostica e terapia dello avvelenamento da lisolo vedi KRASSO [222].

Fig. 9

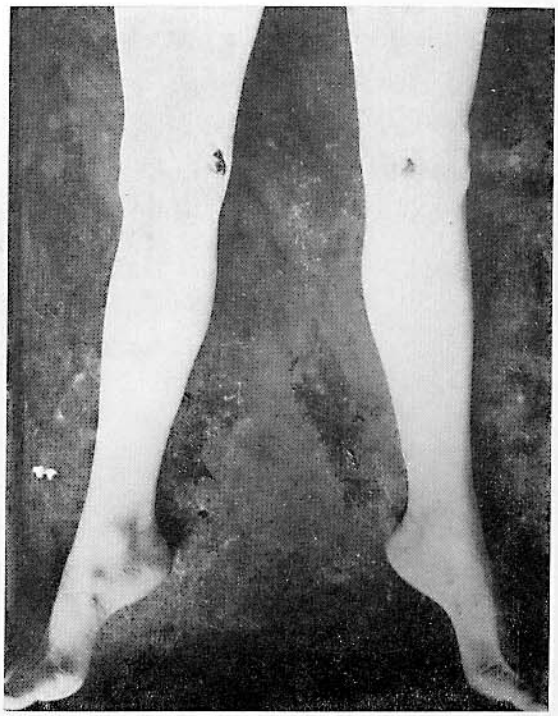

Fig. 10

Fig. 11

Fig. 12

Fig. 9 (P). Suicidio mediante ingestione di fenolo concentrato

Sulla tossicologia del fenolo vedi TAYLOR [227].

Fig. 10 (P). Suicidio mediante avvelenamento con Veronal. Bolle cutanee sulla faccia interna di ambedue le articolazioni del ginocchio

Vedi anche F. J. HOLZER [153], Reperti cadaverici negli avvelenamenti da ipnotici.

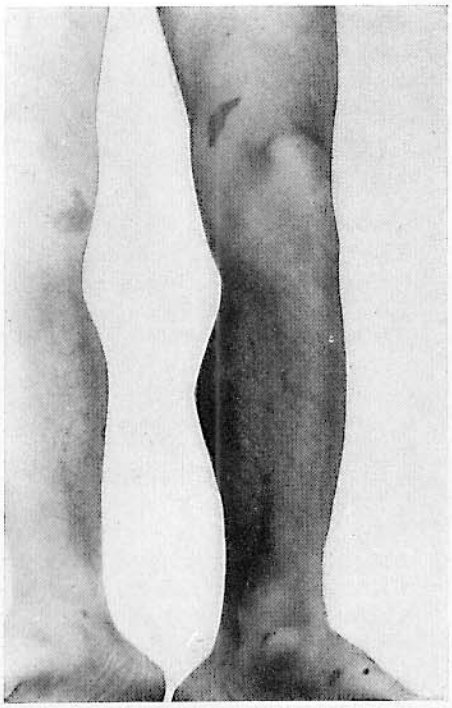

Figg. 13a e b (P). Avvelenamento da barbiturici

Bolle di HOLZER di colore bleu-violetto viranti fino al bleu-acciaio sulla faccia interna di ambedue le cosce e su ambedue i piedi. Sul problema delle bolle cutanee negli avvelenamenti vedi anche SCHLEYER [228].

Figg. 13a e b

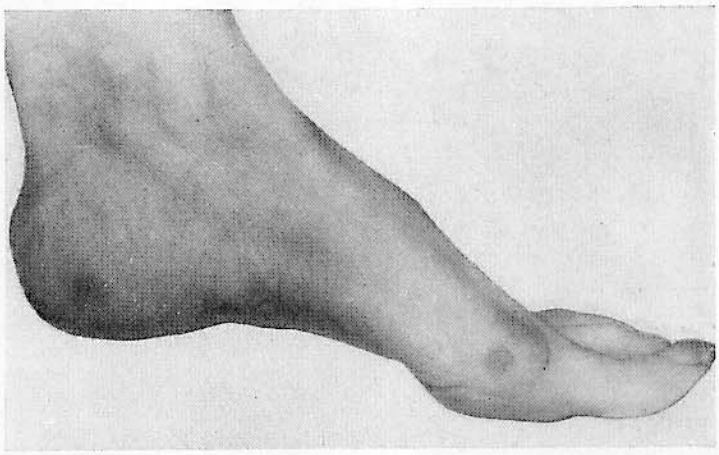

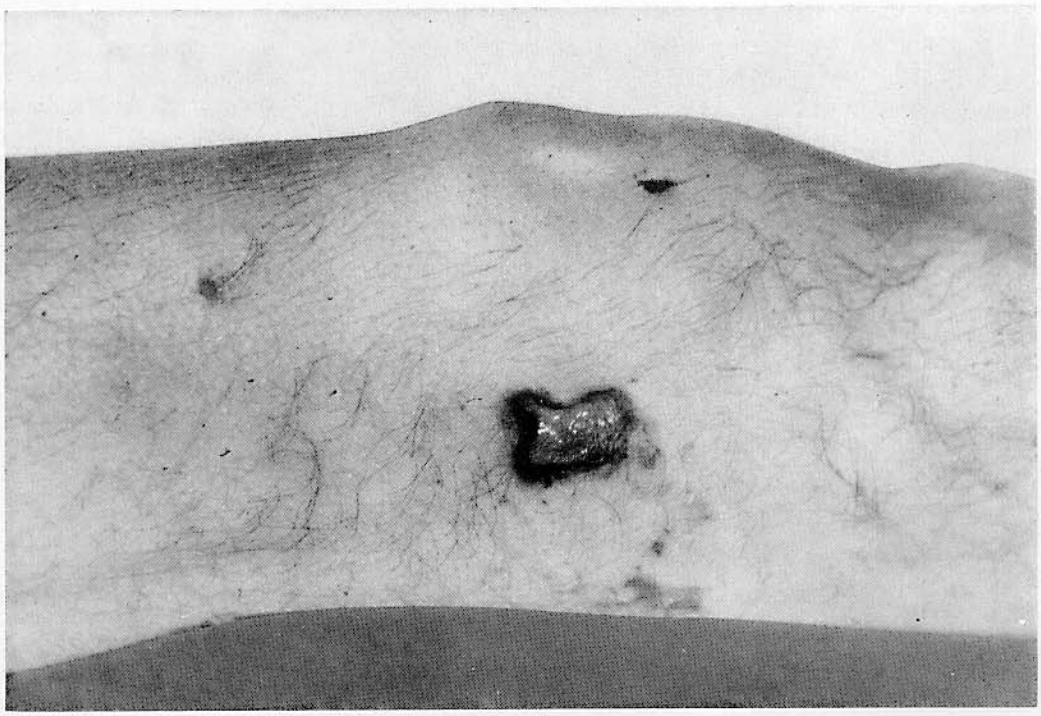

Fig. 14

Fig. 11 (W). Avvelenamento da cianuro di potassio. Infortunio

Donna di 28 anni caduta dalle scale di una fabbrica con in mano un secchio pieno di una soluzione di cianuro di potassio. Causticazioni al viso, alle spalle e alle braccia. Morì entro pochi minuti, evidentemente per inalazione di acido cianidrico.

Fig. 12 (W). Fungo schiumoso in un avvelenamento da cianuro di potassio

Fig. 14 (P). Escara da decubito invece di una bolla di HOLZER, dopo 2 giorni di perdita di coscienza. Chimicamente dimostrate piccole quantità di barbiturici

Fig. 15

Figg. 16a e b

Fig. 15 (w). Strozzamento e introduzione in bocca di acido acetico; successivo imbavagliamento

Figg. 16 a e b (w). Omicidio mediante cianuro di potassio

L'omicida aveva somministrato in casa alla moglie e sua madre un sonnifero e poi, nel sonno, aveva loro iniettato del cianuro di potassio disciolto in un po'di acido. Sulla madre *(b)* vennero rilevate tracce di iniezioni alla piega del gomito destro e al collo. L'omicida fece scivolare più volte l'ago sulla cute prima di riuscire a fare l'iniezione, il che passibilmente sta a dimostrare una lotta intercorsa al momento del fatto. Il cadavere della madre era semisvestito, quello della moglie *(a)* giaceva sul letto rivestito solo da una camicia; su di essa venne rilevato il foro di una sola iniezione: evidentemente non si era resa conto di nulla prima dell'iniezione. Nell'abitazione vennero rinvenuti ancora residui del veleno.

Dopo il delitto, l'omicida si recò presso la sua amica, abitante in altra città ed era a conoscenza di questo omicidio. Ambedue si diedero colà la morte in una cava di pietra ingerendo diversi veleni; là venne rinvenuto il cadavere dell'uomo nonché la siringa con la quale egli aveva praticato le iniezioni. In una scarpa vi era un rasoio, evidentemente portato per procurarsi ferite mortali nel caso fosse sopravvissuto al tossico. L'amica avendo presentato vomito potè venire salvata dall'intervento medico.

a Al labbro inferiore una crosta brunastra; fuoruscita di latte dai capezzoli. Alla fossa iliaca destra cicatrice operatoria. Sulla cute rivestente la rotula destra alcune escrescenze da grigio-biancastre a grigio-brunastre che si disepitelizzano facilmente dal derma sottostante rossastro. Al di sotto, discromia cutanea della superficie del palmo di una mano, di color giallo-rossastro. Al taglio, in seno al tessuto adiposo numerose zone emorragiche confluenti di color rosso vivo. Articolazione normale. All'altezza della tibia destra, distalmente, alcune zone verde-giallastre delle dimensioni di una moneta da 5 pfennig, di uguale costituzione. Sulla faccia interna del braccio destro, a 15 cm. dal moncone di spalla, una chiazza ovale brunastra-pallida, lunga 2,5 cm e larga 2, circondata da una zona di piccole chiazze epidermiche brunastre della grandezza circa di una lenticchia, parzialmente confluenti tra loro o con la chiazza suddetta. Tutta la zona misurava cm 6× 3,5. Al di sotto di essa e 3 cm al di sotto del centro delle zone discromiche, un foro cu-

taneo del diametro di 1 mm circa, rotondo, arrossato. Netto odore di mandorle amare emanante dall'intera cute. Distaccata l'epidermide, apparve sul derma una gocciolina di un liquido chiaro a reazione nettamente alcalina al tornasole. Al taglio, in corrispondenza della zona discromica, il derma appariva brunastro-chiaro, il tessuto adiposo sottostante era alquanto più giallo rispetto a quello contiguo. Le incisioni eseguite tra la sede dell'iniezione e la zona discromica rivelarono la-presenza di un tragitto pieno di sangue fluido. Nelle parti molli pericraniche numerosi focolai emorragici della grandezza da un grano di miglio a quello di un grano di canapa. Cavità cranica e polmoni odoravano di mandorle amare. Edema polmonare. Nell'utero un feto di sesso maschile lungo 23 cm. Aperto lo stomaco, si avvertì un netto odore di mandorle amare.

I moventi del delitto erano da ricercare nella personalità del reo. La moglie era gestante. Egli temeva sia la nascita di un figlio degenerato sia, soprattutto, che non si trattasse di figlio proprio. Il nonno dell'imputato era morto in un manicomio; l'imputato stesso soffriva di depressione ed era uno psicopatico grave. Da circa 15 diari si apprese che l'uomo e la donna avevano rapporti extraconiugali; la donna ad esempio aveva viaggiato a lungo insieme al suo subaffittuario e il marito avrebbe assistito mentre lei «andava a letto» con l'altro. La moglie lavorava in ufficio, egli era insegnante di scienze naturali, specializzato in chimica. L'uomo temeva anche che la donna in occasione del parto perdesse il suo impiego o fosse costretta a lasciarlo. Il duplice omicidio ed il suicidio erano stati progettati da tempo. A tal fine egli aveva raccolto anche ossido di carbonio in un pallone di gomma.

Cfr. su questo caso la bibliografia in HEINDL [211], VÖLCKERS e KOOPMANN [152], F.J.HOLZER [153] e A.LESSER [154].

Fig. 17 (w). Avvelenamento mortale da gas illuminante

In una cantina abitata vennero rinvenuti due uomini (rispettivamente di 24 e 27 anni) avvelenati da gas illuminante. Tra loro intercorrevano rapporti omosessuali. Fu rinvenuta una lettera di addio.
Nell'abitazone soprastante per le esalazioni del gas illuminante morì una donna di 77 anni.

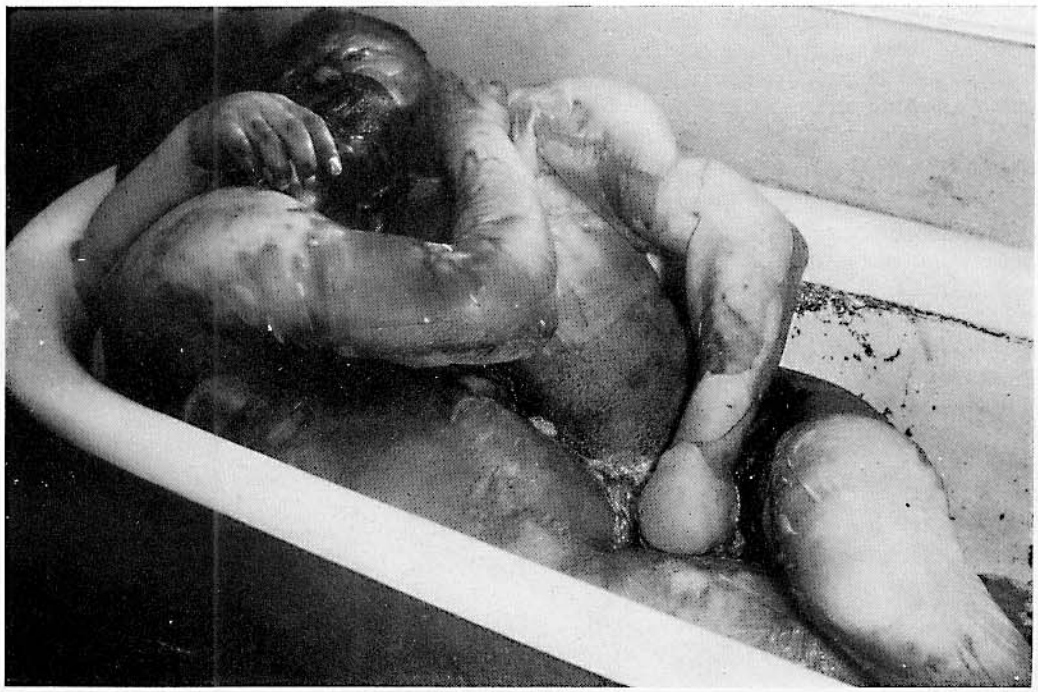

Fig. 18

Fig. 18 (w). Avvelenamento mortale da gas di due uomini

Il 18-6 vennero rinvenuti nella vasca da bagno della piccola toeletta dell'abitazione di N. due cadaveri di sesso maschile. La vasca era riempita fino allo scarico superiore di acqua bollente. Lo scaldabagno a gas era acceso con circa 240 grosse fiamme; da esso defluiva ininterrottamente nella vasca, a getto sottile, acqua bollente che poi usciva dalla vasca attraverso il tubo di scarico. I cadaveri, giacenti in acqua da almeno 48 ore, presentavoan estese scottature, vastissime ulcere e bolle ed apparivano notevolmente sfigurati in quanto rigonfi e in fase di incipiente putrefazione. Erano strettamente avvinghiati, specie all'altezza dei genitali, e completamente nudi. Il più giovane (N.) teneva in mano i genitali dell'altro.

N. aveva 31 anni, svolgeva il lavoro di funzionario ed era sposato con un figlio. J. era un uomo di 48 anni, ex agricoltore, sposato con tre figli. Nessuno era a conoscenza dei loro rapporti e della loro amicizia, neppure della loro omosessualità. La signora N. qualche giorno prima era stata sollecitata dal marito a recarsi presso i propri genitori col bambino, in anticipo rispetto alla data in cui il marito avrebbe fruito del permesso. Poiché egli non l'aveva poi raggiunta, inquieta ritornò a casa il 18-6, accorgendosi che i letti in sua assenza non erano stati utilizzati. Nel bagno scoprì infine i due cadaveri.

J. era uscito di casa il 15-6 portando con se asciugamano e sapone, a suo dire, per recarsi a fare un bagno. Non essendo rientrato, la moglie, suponendo che fosse annegato, denunziò la sua scomparsa.

Non si potè stabilire dove i due uomini avessero trascorso la notte del 16-6.

Il volume della camera da bagno era di soli 11 m^3; conteneva una tazza di tipo moderno, uno scaldabagno murale relativamente grande, una scarpiera, la vasca da bagno piena di acqua (con dentro i due cadaveri), ecc., per cui il volume dell'aria era di soli 8 m^3 circa. La porta era a chiusura ermetica ad incastro. La chiave era infilata nella serratura. La piccola finestra doppia era ermeticamente chiusa affinché non entrasse aria fredda. Lo scaldabagno a gas era dotato di 246 grosse fiamme, tutte funzionanti. L'ossigeno dell'aria ambiente dovette quindi esaurirsi rapidamente, sia per il consumo relativo alla combustione del gas, sia per la respirazione accelerata dei due uomini sessualmente eccitati. La mancanza di ossigeno evidentemente determinò la perdita di coscienza in ambedue durante la loro attività sessuale, nonché l'asfissia, forse anche in rapporto alle scottature.

Nippe fu del parere che in questo caso non vi fosse stata asfissia, nè acuta nè lenta, ritenendo probabile l'impiego di un narcotico ad azione rapida. L'autopsia avrebbe potuto chiarire il caso.

Brüning ritenne, a nostro avviso giustamente, essersi trattato di un caso tipico di avvelenamento da gas; rilevò che CO e CO_2 si sviluppano allorquando il gas illuminante brucia in un ambiente male o insufficientemente aereato; e che a questa causa sono riferibili i casi di morte o di intossicazione nelle camere da bagno. Furono eseguite prove in ambienti del volume di 9-12 m^3. Un bagno di 9 m^3 apparve pericoloso; di 12, non ancora ideale. Particolarmente importante è la possibilità di una ventilazione (apportante aria pura). Brüning comunicò il caso di una giovane sposa in cui la conduttura nella quale sboccava il tubo di scarico dello scaldabagno a gas era stata murata per errore all'altezza del piano superiore senza che gli inquilini del piano sottostante fossero a conoscenza di ciò. Poiché lo scaldabagno non funzionava bene, si formò CO che rimase nella camera o si riversò in essa dalla conduttura. Anche la morte per esalazioni di CO_2 è spiegabile allo stesso modo col ristagno dei gas della combustione nella cappa del camino. Nel nostro caso si può solo pensare ad un avvelenamento da gas, CO e CO_2. Data la scarsa capacità dell'ambiente (8-9 $m.^3$), l'ossigeno venne ben presto consumato. Evidentemente il

tasso di ossigeno dell'aria ambiente era già scarso allorquando venne preparato il bagno e dovette forzatamente diminuire ancor più non essendo state spente le grosse fiamme. Pertanto l'atmosfera si arricchì di CO_2, forse anche per ristagno dei gas della combustione per effetto di condizioni particolari di temperatura e pressione per il deficiente scarico nonchè per la formazione di CO conseguente a incompleta combustione del gas.
WILKE (Kiel) rilevò che malgrado l'aumento del tasso di CO nella aria ambiente, la combustione continuò senza che si determinasse esplosione e che il CO è inodoro e insaporo.
A proposito di questo e dei successivi casi rimandiamo alla bibliografia in SCHWAN [155], H.HUG [156] e CH. SOUTTER [157]. Cfr. anche ST. JELLINEK [158], il quale eseguì studi sulla rianimazione di scimmie avvelenate con CO, rilevando in esse stimolo al vomito, vomito ed emissione di feci. Sul problema degli incidenti mortali nelle stanze da bagno cfr. LEHNIG [212] e HEINRICH [213].

Fig. 19 (w). Avvelenamento da gas. Infortunio

Il cadavere fu rinvenuto in cucina. Tubo del gas staccato. La presenza di grande quantità di sangue indusse a sospettare un omicidio conseguente ad aborto. La vittima che si accingeva ad uscire aveva evidentemente staccato con una gamba il tubo del gas, respirato quest'ultimo e era caduta all'indietzo. Si trattava di una donna in fase mestruale nella quale l'avvelenamento da CO le procurò una cospicua emorragia, conseguente ad alterazione della coagulabilità del sangue. Inoltre nell'avvelenamento da CO si determina una idremia.



Fig. 19

Fig. 20

Fig. 20 (w). Avvelenamento da CO di una coppia di sposi in circostanze particolari, scambiato per avvelenamento da cianuro di potassio

La porta di comunicazione tra camera da letto nella quale vennero rinvenuti, di notte, i cadaveri e quella accanto nella quale dormivano i due figli, era chiusa. Il letto matrimoniale era stato usato. Sul comodino era posato un preservativo usato. Il marito era seduto sul vaso da notte, contenente un po di feci (emissione di feci). La moglie giaceva, con indosso la camicia da notte, accanto al marito; anch'essa aveva emesso feci. Non vi era disordine nella camera. Non vi erano dati a favore di un omicidio o di un suicidio. I coniugi erano felici e vivevano in buoni rapporti.

Autopsia del cadavere dell'uomo: soggettodi 32 anni, macchie ipostatiche rosso-vive. Organi rosso-vivi. Sangue fluido rosso-vivo. Encefalo notevolmente ingorgato di sangue rosso-vivo. Nel cuore sangue venoso rosso-vivo. Nei polmoni schiuma del medesimo colore, e altrettanto nelle vie aeree. Mucosa gastrica e organi addominali di color rosso-vivo. La ricerca spettroscopica del CO diede esito negativo secondo il detto. Positività della classica prova dell'acido prussico. Anche l'odore pungente del contenuto gastrico faceva pensare all'acido cianidrico. Venne quindi ammesso un avvelenamento de HCN.

Autopsia del cadavere della donna (30 anni): reperto completamente analogo a quello dell'uomo. Dai capezzoli fuorusciva in seguito a spremitura un liquido lattiginoso. All'addome pregresse strie gravidiche. Cuoio capelluto, meningi e encefalo di color rosso-vivo. Secondo il detto CO non dimostrabile, spettroscopicamente nel sangue. Polmoni rosso Bordeaux, enfisematosi contenenti gran quantità di liquido schiumoso sanguinolento, e così pure i bronchi. Nell'utero un po di sangue fluido. Nell'ovaia destra un corpo luteo. Nello stomaco 50 ml. di liquido rosso dall'odore pungente. Mucosa gastrica e intestinale rosso-accesa. Organi addominali iperemici. Positiva la prova per lo HCN.

Cfr. la formazione di HCN conseguente a processi postmortali in condizioni anaerobiche, specie a freddo, in BERNT, KERDE e PROKOP [214].

La ricerca per via chimica dello HCN diede successivamente esito negativo in ambedue i cadaveri. Nell'abitazione non vennero rilevati dati che confermassero il presupposto avvelenamento da HCN. Inoltre la posizione dei cadaveri non si conciliava a priori con l'ipotesi del suicidio, bensì indicava un avvelenamento accidentale da CO. Ambedue le vittime erano state sorprese dai sintomi e si erano alzate; il marito, avvertendo il bisogno di defecare si era posto sul vaso da notte. L'esame chimico degli organi, malgrado lo stato putrefattivo di essi, rivelò infine la presenza di CO. Non potè venir stabilito con sicurezza come il gas fosse pervenuto nella stanza. Poiché l'accidente si era verificato durante la notte tra il sabato e la domenica ossia in occasione del bagno, era giustificato ritenere che il CO fosse filtrato nell'abitazione da uno scaldabagno del piano sottostante avvelenando i coniugi. Da notare che i bambini, nella camera accanto, non si erano mossi, il che lasciava supporre che anch'essi avessero alquanto risentito degli effetti del CO.

Secondo la nostra esperienza, il bisogno di defecare all'inizio dell'avvelenamento da CO e successivamente l'emissione di feci, sono frequentissimi.

Figg. 21 a e b (w). Infortunio mortale da CO

Un pensionato venne rinvenuto cadavere, seduto nella cucina della propria abitazione accanto ai fornelli. Capo inclinato a sinistra, a contatto col becco di un fornello in prossimità del quale vi era un tubo per gas bruciato. Rubinetto del gas aperto.

Fig. 21a

Fig. 21 b

Sul ripiano dei fornelli ardevano residui di legno e di una pentola. Metà sinistra del capo notevolmente combusta. Finestra della cucina lievemente scostata. Nel fornello residui carbone combusti. Al capo estese ustioni, sicuramente post-mortali. L'autopsia rivelò essersi trattato di avvelenamento da CO.
Il soggetto era rincasato in stato di ebbrezza alcoolica e, dopo aver acceso il fuoco, si era addormentato mentre stava seduto accanto ai fornelli. Il legno e la pezza entrarono in combustione per il calore eccessivo e lo spago che azionava il tirante dello scarico della cucina aveva preso fuoco per cui il tirante cadeva chiudendo il tubo di scarico ed il CO si diffondera nell'abitazione. Infine aveva preso fuoco anche il tubo del gas e quest'ultimo penetrato nell'ambiente, s'infiammava producendo le ustioni rilevate in corrispondenza del capo. Il contatore a moneta, interrompeva poi automaticamente l'afflusso del gas. Sul tavolo poggiava una lampada a petrolio notevolmente fuligginosa.

Fig. 22 a

Figg. 22a-b-c (w). Avvelenamento da CO con fiamma accesa. Reperto dubbio. Morte di 3 persone per avvelenamento da CO. Infortunio

A sera vennero rinvenuti in casa i cadaveri di una donna di 40 anni, del figlio di 17 anni e di un amico di 34 anni.
La donna abitava col figlio in una camera e cucina cui si accedeva attraverso un corridoio comune. Aperta la porta si notò in ambedue le camere una densa esalazione di fumo. Su una stufa a gas in cucina vi era una bagnarola di zinco con dentro biancheria in liscivia calda e biancheria abbruciacchiata; la stufa era accesa. Su un divano addossato alla parte sinistra della cucina giaceva il cadavere del figlio. Il battente superiore destro della finestra della cucina era scostato di un dito trasverso; le tendine erano accostate. Sul pavimento era posta una vasca da bucato piena anch'essa di biancheria già trattata con liscivia e lievemente abbruciacchiata. In camera giacevano i cadaveri della donna e del suo amico; la prima supina, il secondo accanto a lei, rivolto di spalle alla parete, sul fianco sinistro, il capo su quello della donna, il ginocchio destro semiflesso. Davanti al letto stava una sedia sulla quale vi era una sveglia rovesciata, ancora funzionante. La porta di comunicazione tra cucina e camera era semiaperta, la finestra della camera era chiusa. Tra la donna e il suo amico intercorrevano già da anni rapporti intimi; si sarebbero sposati entro breve tempo. Solo da 2 settimane si erano trasferiti in quella abitazione fatale. Tutte le vittime vivevano in buon' armonia, erano felici e non avevano mai manifestato intenzioni suicide.
Morte per CO sviluppatosi dalla fiamma in combustione. Conduttura del gas in buone condizioni. La bagnarola copriva completamente il fornello, per cui la fiamma non veniva sufficientemente alimentata di aria pura. Il gas defluente dal bruciatore non veniva quindi completamente combusto e si riversava nell'ambiente.
Vennero eseguite esaurienti indagini tecniche, iniziando con l'esaminare il tiraggio, essendo tutti i fornelli accesi, e fu rilevato che esso era normale. I caminetti erano in ordine e così anche la stufa della camera. La bagnarola aveva un diametro di 35 cm e un'altezza di 30. Il fondo di essa era rialzato di 8 mm. Il fornello a gas aveva due becchi normali accoppiati l'uno dietro l'altro. Il ripiano dei fornelli coincideva col bordo superiore di essi. L'altezza dei rilievi era di 5 mm. Il bordo inferiore della bagnarola aderiva al ripiano del fornelli. Acceso il gas in tali condizioni la fiamma si era attutita; poco dopo l'accensione, la fiamma non presentava alcun nucleo verde e si avvertiva un odore intenso di gas incompletamente combusto. Tale gas poteva trovare una via di uscita solo verso la parte anteriore dei fornelli. In tal modo venne dimostrato che le tre persone erano morte in seguito ad avvelenamento da CO per combustione incompleta. Le prove del GASAG dimostrarono che il tasso di CO in cucina cambiando l'aria una volta sola era di 1,2%; cambiandola due volte, 0,6%; quattro volte, 0,3% (concentrazione letale 0,2%). Non era ammissibile che l'aria fosse stata cambiata più di quattro volte. Si aggiunga che le tre persone avevano respirato per almeno 10 ore con questa concentrazione. Anche se la bagnarola era posta sul ripiano dei fornelli in addietro e sul rilievo di 5 mm. del fornello anteriore, il gas defluente poteva solo parzialmente affluire in avanti sotto il fondo di essa.
Le condizioni meteorologiche quel giorno erano favorevoli (pressione alta). La sera precedente il giorno del rinvenimento, la donna aveva preparato una prima bagnarola di bucato, il cui contenuto 3 ore dopo era stato deposto nella vasca, mentre il figlio si era già addormentato sul divano. Poi aveva preparato il secondo bucato che verosimilmente voleva far bollire fino all'indomani.

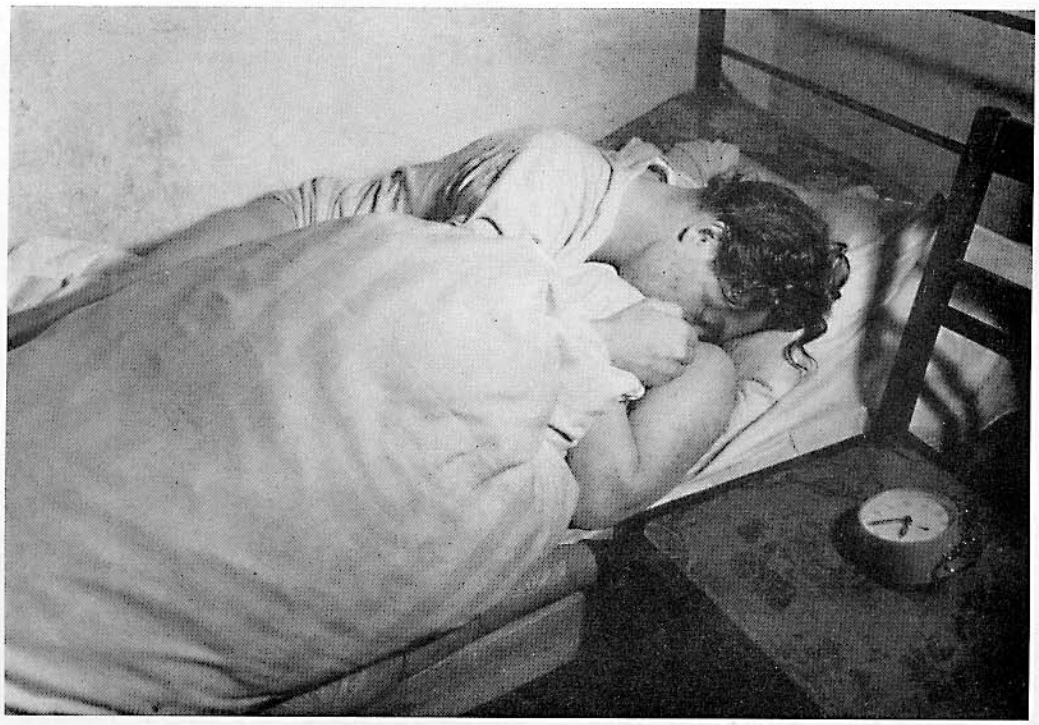

Fig. 22 b

Il cadavere della donna e del suo amico erano già rigidi, quello del figlio non ancora. Egli verosimilmente era morto per ultimo, sebbene stesse in cucina, perché il battente superiore della finestra era alquanto scostato. Le tendine tirate tuttavia avevano impedito un deflusso sufficiente del gas.

Fig. 22 c



Figg. 23 a e b (w). Tipico avvelenamento mortale da CO, a gas acceso

Cadavere rinvenuto dopo 8 giorni circa. Putrefazione in stadio avanzato con notevole formazione di bolle. Scolo di liquame putrefattivo e rigonfiamento da gas. Data la posizione del cadavere venne inizialmente ritenuto trattarsi di una donna, probabilmente l'amante del padron di casa; solo un ulteriore esame del cadavere dimostrò che trattavasi proprio di quest'ultimo. L'autopsia dimostrò ineccepibilmente un avvelenamento da CO. L'uomo di 67 anni si era evidentemente seduto e leggeva il giornale posato sul tavolo dopo aver posto gli occhiali sulla credenza. Sulla sedia aveva sistemato un cuscino. Per effetto del gas perdette la coscienza e cadde trascinado con sé la sedia, il che spiega la particolare posizione del cadavere. Sul fornello stava una piccola bagnarola munita di coperchio contenente biancheria completamente carbonizzata. Dall'esame della sua superficie esterna non era possibile stabilire se durante le bollitura fosse fuoruscita acqua. La distanza tra il fondo della bagnarola e il fornello era di appena 1 cm. Il rubinetto sinistro del gas (nettamente visibile nella figura) era aperto. All'atto del rinvenimento del cadavere defluiva ancora gas. La finestra della cucina era chiusa. Cfr. sull'argomento la bibliografia in F. SCHWARZ [159], SCHÖNBERG [215] e HUG [156].



Fig. 23 a e b

Fig. 24 a

Fig. 24 b

Figg. 24a e b (P). Morte per avvelenamento da CO

La vittima di (64 anni) venne rinvenuta cadavere nella propria abitazione sul pavimento della cucina; in casa forte odore di gas; un rubinetto del gas era aperto. Secondo la sua compagna, vivendo con lui nella stessa abitazione, la vittima aveva tentato il suicidio il giorno prima cercando di strangolarsi con una cordicella di seta e di applicarsi un pezzo di legno in bocca a guisa di bavaglio (cfr. sull'argomento WEIMANN e SPENGLER [180].

Estese macchie ipostatiche sulla cute del dorso, di color rosso-vivo. Sangue fluido color rosso ciliegia. Muscoli scheletrici color rosso-vivo, fino a rosso-salmone. Imponente edema polmonare. Dilatazione cardiaca in toto. Stasi sanguigna negli organi interni. Edema cerebrale. Prova di ebollizione del sangue (ricerca della carbossi emoglobina) positiva. Segni di pregressa valvulopatia mitralica esitata in sclerosi dell'ostio valvolare nonché accorciamento e ispessimento delle corde tendinee. Lieve ipertrofia ventricolare sinistra. Lieve ispessimento regionale dell'intima coronarica. Zone calcificate delle grosse arterie. Ulcera gastrica recentissima della piccola curvatura soprapilorica. Piccola essiccazione cutanea, ampia 3 mm circa, all'altezza della laringe. Piccoli focolai emorragici isolati in seno al parenchima tonsillare. Numerose emorragie puntiformi congiuntivali bilaterali. Emorragia nella sclera dell'occhio sinistro. Numerose emorragie puntiformi nel cuoio capelluto.



Fig. 25 a



Fig. 25 b

Figg. 25a e b (w). Suicidio mediante avvelenamento da CO. Caratteristica posizione del cadavere

Pessime condizioni economiche; già in precedenza tentato suicidio. La vittima venne rinvenuta dal marito. Il tubo del gas era staccato e il rubinetto aperto. Un cuscino tra il braccio destro e il corpo. Ambedue le gambe erano rialzate, appoggiate ad una sedia. Sospetto di omicidio data la posizione anormale. Le indagini dimostrarono tuttavia che la donna si era seduta sul cuscino posto sui fornelli ed aveva posato il cuscino che aveva sotto il braccio destro sulla caldaia per appoggiarvisi; probabilmente aveva posto la sedia sui fornelli per appoggiarvi le gambe. Persa la coscienza, cadde, certamente con lentezza, dai fornelli continuando a tenere il cuscino sottobraccio e i piedi appoggiati alla sedia. Reperto autoptico tipico. L'esame chimico e spettroscopico del sangue dimostrarono con certezza un gravissimo avvelenamento da CO. Formazione di fungo schiumoso.

Fig. 26 a

Fig. 26 b

Figg. 26a e b (P). Morte da CO

La vittima (di 54 anni) venne rinvenuta cadavere nella propria abitazione in cui il tubo del gas era staccato e il rubinetto aperto.

Macchie ipostatiche rosso-vive. Color rosso-vivo dei muscoli. Sangue fluido rosso-vivo. Positiva la prova di ebollizione nel sangue. Iperemia delle meningi molli e dell'encefalo. Congestione splenica. Colorazione relativamente rosso-viva degli organi interni. Imperemia della mucosa delle vie respiratorie, digestive e urinarie. Pletora degli organi interni. Ecchimosi della grandezza di una moneta da 2 marchi del cuoio capelluto e della cute della metà sinistra del capo. Lievi essiccazioni, (graffi) della cute del viso (verosimilmente causate da un cagnolino). Essiccazione cutanea nell' ambito del ramo mandibolare sinistro con contusione dell'adipe sottocutaneo, senza versamento emorragico. Lipoidosi coronarica obliterante. Enfisema polmonare. Pregresse aderenze corticopleurodiaframmatiche a sinistra. Ipertrofia prostatatica. Vescica a colonne. Chilo nel digiuno. Pergressa emosiderosi perisplenica. Concentrazione del CO nel sangue 57,5% (?).

L'ecchimosi nella regione frontale era da interpretare come la conseguenza di un urto. L'essiccazione all'altezza della branca sinistra della mandibola con contusione del tessuto adiposo sottostante, ma senza versamento emorragico, era spiegabile con l'aderenza del capo ad una superficie dura post-mortem. La lipoidosi coronarica obliterante aveva certamente contribuito al decesso, per cui probabilmente non fu necessaria una concentrazione di CO particolarmente elevata per provocare la morte.

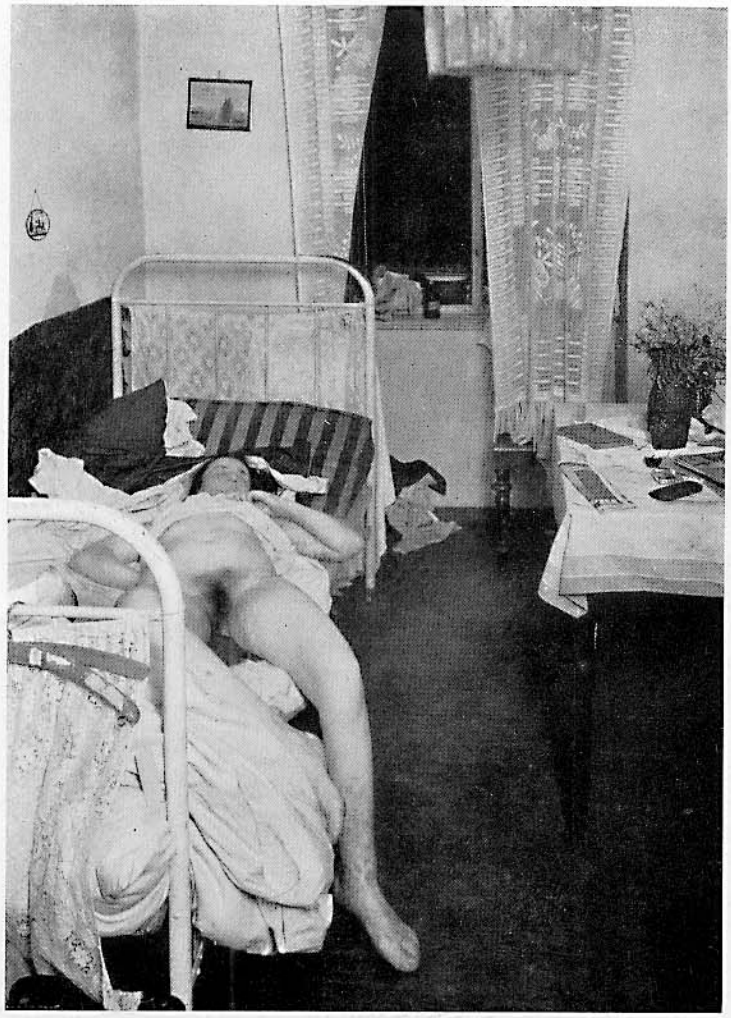

Fig. 27 (w). Tipico avvelenamento da gas illuminante

Relativo reperto cadaverico. Emissione di feci.
La donna di 43 anni venne rinvenuta cadavere in posizione sui generis nella propria camera, dove la sera precedente aveva ospitato un uomo. Evidentemente, dopo aver spento la luce, dimenticarono di chiudere il rubinetto di afflusso del gas alla lampada per cui vi fu deflusso di gas. L'uomo probabilmente aveva lasciato la camera lievemente intossicato dal gas, mentre la donna morì intossicata.
Cfr. sull'argomento W. WEIMANN: «Verschleierte Tatbestände bei Kohlenoxyd- und Leuchtgasvergiftungen», Kriminalistik (1962).

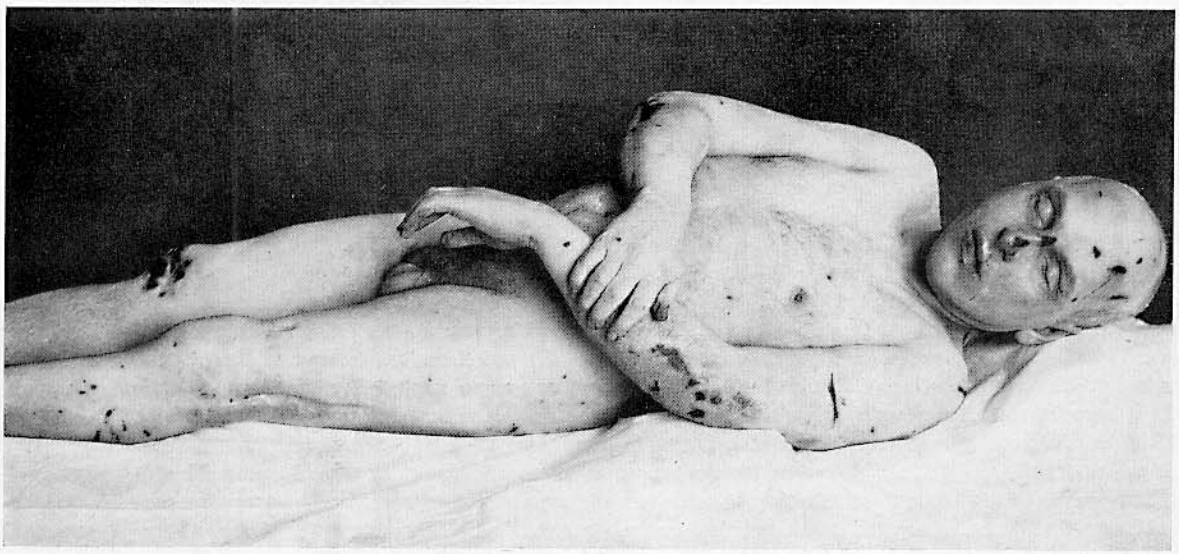

Fig. 28 (P). Avvelenamento mortalr da CO. Suicidio di un masochista

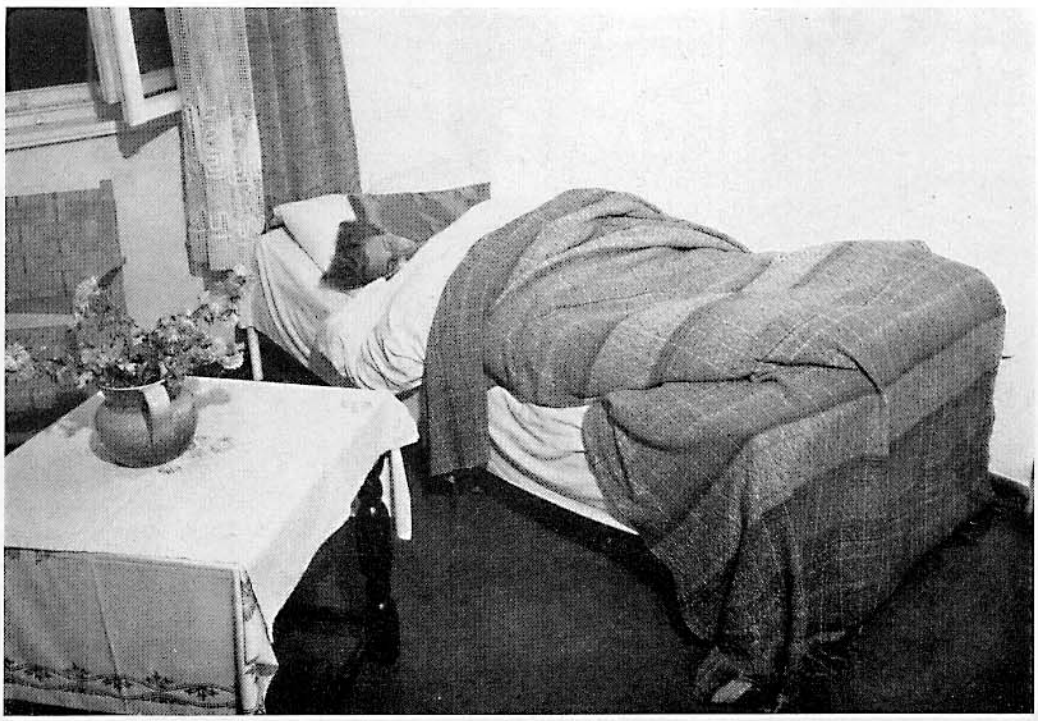

Fig. 29 a

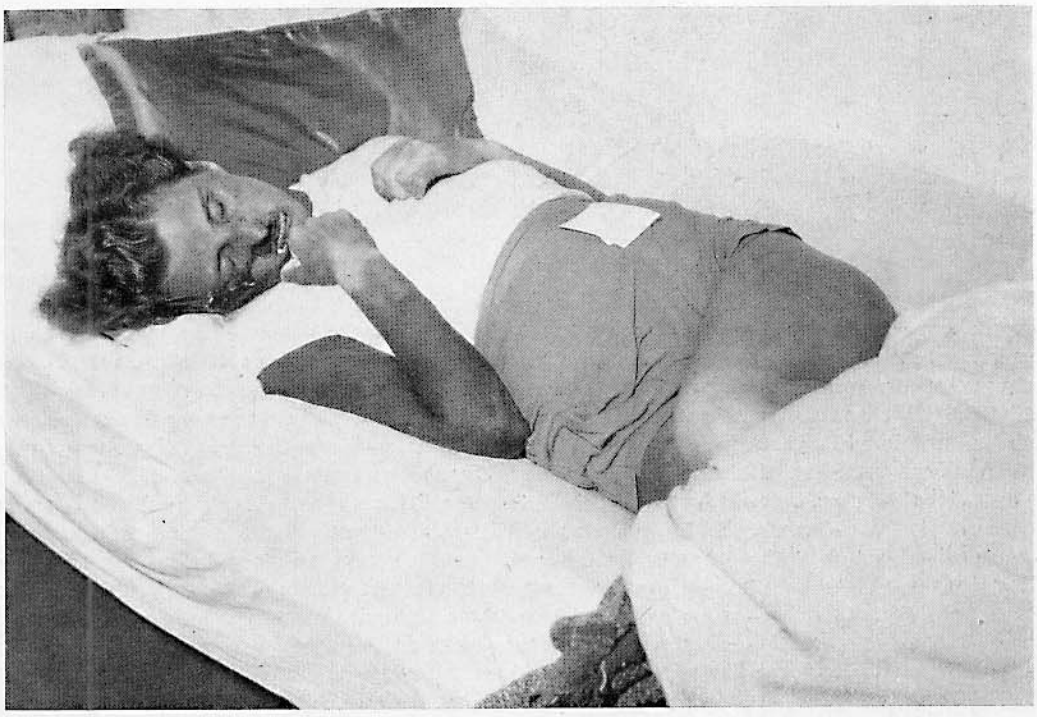

Fig. 29 b

Figg. 29a e b (w). Tipica «posizione da addormentato» del cadavere in un suicidio mediante ipnotici · Fotografia del corpo sotto la coperta

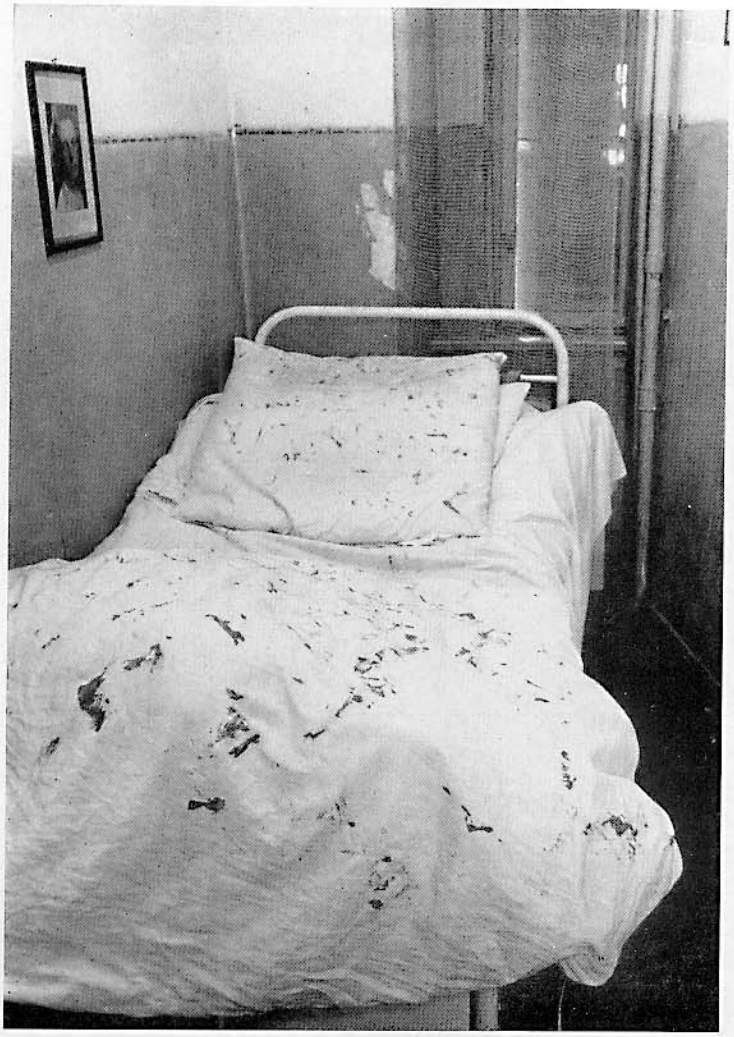

Fig. 30 (w). Suicidio mediante avvelenamento da gas illuminante. All'inizio reperto dubbio per il fatto che il letto dell'amante era stato toccato da mani insanguinate

La donna di 54 anni venne rinvenuta nel corridoio dell'abitazione invasa dal gas; decedette poco dopo il ricovero; era assai sporca di sangue.
Sulla faccia esterna del gomito sinistro una zona cianotica lunga circa 6 cm e larga 4 con sottostante sangue coagulato. Al disotto in corrispondenza dell'olecrano, una essiccazione cutanea brunastra larga quanto una moneta da 10 pfennig, sotto la quale era visibile un po' di sangue. All'altezza dell'articolazione metacarpo-falangea del medio sinistro una ecchimosi con sangue nel tessuto sottostante. Sulla superficie estensoria dell'indice sinistro una escoriazione cutanea lunga 1 cm e larga 8 mm; all'altezza del suo margine superiore un lembo cutaneo lungo 1 cm; tessuto sottostante non infiltrato di sangue. Al braccio destro assenza di lesioni. Ambedue le mani sporche di sangue. Sul dorso della mano destra graffi irregolari. All'altezza dell'articolazione metacarpo-falangea del medio destro una zona bluastra con emorragia sottostante. Assenza di lesioni alla mano destra.
L'abitazione appariva in disordine. Un quadro era stato staccato dalla parete. Biglietti di banca sul pavimento. La chiave della cassaforte a muro stava nella borsetta della donna. Spruzzi di sangue in vari punti. I vetri della finestra accanto alla porta del balcone della stanza sul davanti della casa a pianterreno erano rotti, il letto del subaffittuario era notevolmente sporco di sangue, apparentemente allo scopo di far sospettare di omicidio quest'ultimo che d'altra parte da 10 anni era amico della padrona di casa. Essendo egli tuttavia disordinato e sempre più dedito all'alcool, si era allontanato. Fino ad epoca recente ella gestiva un negozio di alimentari e infine faceva la esattrice a domicilio. Un giorno prima del suicidio ella portò a casa 6 bottiglie di vermut che bevve lo stesso giorno insieme al suo amico e ad altre persone. Il suo amico era notevolmente ubriaco e si mise a letto vestito nella sua camera, mentre la donna, anch'essa ubriaca uscì di casa per recarsi all'osteria.
Nel frattempo anche il subaffittuario era uscito di casa. Dopo breve permanenza all'osteria la donna si mise a passeggiare per strada col suo cane. Uscendo da casa aveva lasciato, contrariamente al solito la chiave infilata nella serratura della porta del corridoio il che le era sfuggito. Davanti alla porta di casa, non avendo trovato la chiave nella borsetta, era salita dalla strada sul balcone e rotto il vetro della finestra aveva aperto la porta del balcone dall'interno. Ciò le aveva prodotto le lesioni alle mani, in conseguenza delle quali aveva sporcato di sangue tutte le camere attraverso le quali era passata; successivamente aveva cercato di pulire le mani sul letto del subaffittuario. Anche la pelliccia presentava tracce di sangue. Su un biglietto aveva «annunciato» il suicidio, volendo forse trascinare in questa vicenda anche il suo subaffittuario. In passato ella già aveva espresso propositi suicidi. Verso il mattino aveva aperto i rubinetti del gas in cucina. Verosimilmente quando l'abitazione era già piena di esalazioni di gas aveva fatto uscire di casa il suo cane da pastore cui era molto affezionata. Il cane a mezzodì era ancora in preda all'azione del gas. Tracce di sangue sulla maniglia della porta dimostrano che fu ella a far uscire il cane per risparmiargli la vita. Evidentemente la donna aveva debiti notevoli. Indiscutibile suicidio. Il suo medico curante spiegò «che la vita della donna era stata così oscura come la sua morte».

Fig. 31 (W). Avvelenamento da gas illiminante. Infortunio

La donna aveva probabilmente avuto un attacco epilettico mentre leggeva la lettera posta sui fornelli. Cadendo strappò il tubo del gas dal fornello.

Fig. 32 (P) Avvelenamento da CO (gas del fumo)

La vittima (di 66 anni) era da vari anni costretta a letto da malattia. All'alba scoppiò un incendio nella sua abitazione, causato da una stufa accesa. La vittima venne rinvenuta davanti al suo letto carbonizzata. La morte venne constatata nell'ospedale di pronto soccorso.
Autopsia: segni di avvelenamento acuto da CO: sangue fluido, rosso-vivo; macchie ipostatiche rosso-vive; colore rosso-vivo degli organi interni e dei muscoli. Notevole iperemia dei vasi delle meningi molli. Aspirazione di fuliggine in trachea, nei, bronchi, nell'esofago e dello stomaco. Naso, cavità nasali, bocca e parte inferiore del viso fuligginosi. Positività della prova di ebollizione per la ricerca dell'ossido di carbonio.
L'inspirazione di fuliggine nei polmoni e nello stomaco dimostra che la vittima venne colpita da viva dalle esalazioni dei gas del fumo. L'autopsia non rivelò alterazioni morbose degli organi interni che potessero di per sé solo venir ritenute responsabili della morte.

Fig. 31

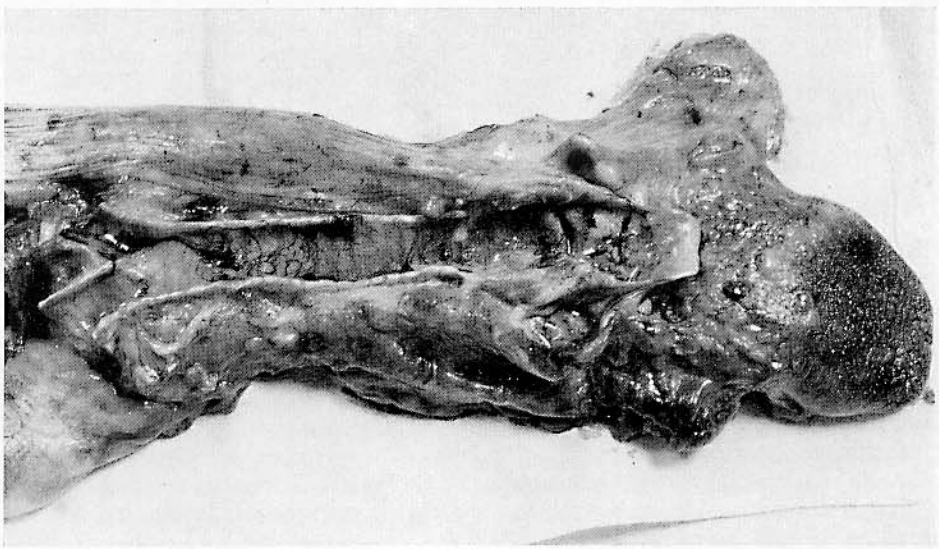

Fig. 32

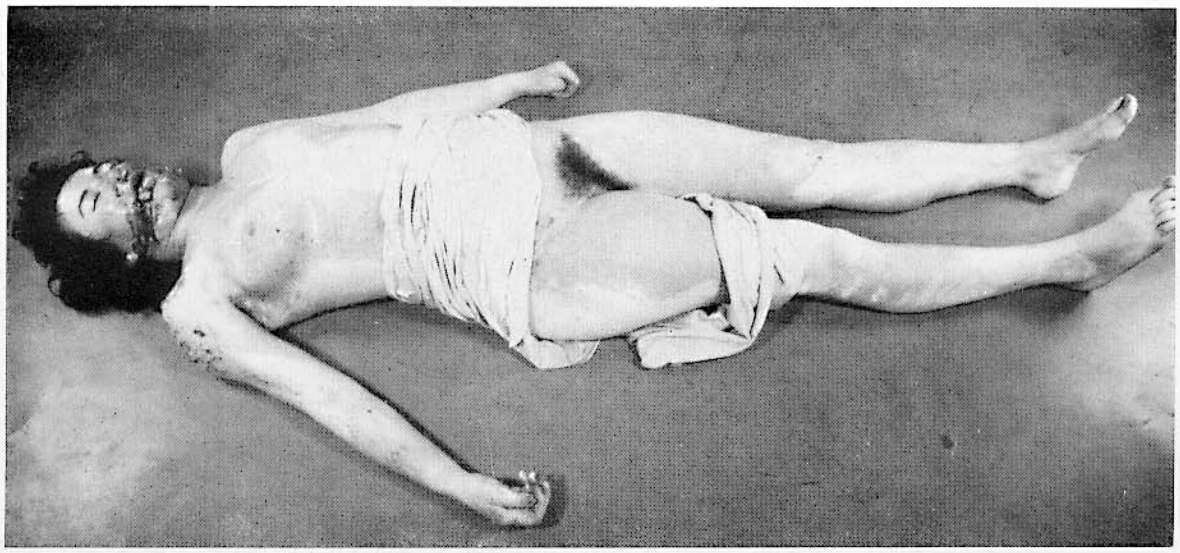

Fig. 33 a

Fig. 33 b

Figg. 33a e b (P). Morte per avvelenamento da CO

La donna di 23 anni venne rinvenuta cadavere sul divano della sua abitazione, seminuda, verso mezzodì; accanto a lei il cadavere di un uomo. L'ambiente era saturo di gas, defluito dal forno.
Sangue fluido rosso-vivo; colore rosso-vivo dei muscoli e in parte anche degli organi interni; macchie ipostatiche rosso-vivo. Nei polmoni raccolta di liquido misto a sangue. Fungo schiumoso sanguigno rosso-vivo davanti al naso e alla bocca. Aspirazione del liquido sanguigno in tutte le parti del polmoni. Emorragie puntiformi isolate del cuoio capelluto, delle pleure e della mucosa ureterica. Notevole iperemia vasale delle meningi con sangue rosso-vivo. Iperemia della mucose delle vie respiratorie e delle congiuntive. Aderenze pleuro-polmonari sinistre. Braccio destro sporco di residui alimentari vomitati. Stomaco modicalmente pieno di cibo; assenza di compresse. Incipiente putrefazione e autolisi cadaveriche. Carbossiemoglobinemia nettamente elevata (prova dell'ebollizione).

Figg. 34a e b (W). Morte di due persone deste (la donna in bagno) per avvelenamento da gas illuminate

Nella cucina di un'osteria venne rinvenuto il cadavere di una donna nella vasca da bagno e accanto a lei quello del marito, seminudo; emissione di feci. Ambedue le porte della cucina relativamente piccola (20-25 m^3 circa) erano chiuse dall'interno. La finestra era dotata di una spessa cortina. Sotto una stufa a gas vi era un secchio colmo fino all'orlo; solo la fiamma piccola della stufa era accesa. Il rubinetto era chiuso (l'apparecchio funzionava automaticamente, ossia aprendo il rubinetto dell'acqua si accendeva la fiamma principale da quella piccola, e viceversa chiudendolo). I rubinetti del gas della cucina erano chiusi; solo la valvola era aperta.
Probabilmente le vittime avevano riscaldato la cucina con il calore dei fornelli e riempito la vasca da bagno quasi completamente con acqua calda prelevata dalla stufa. Ardendo la fiamma principale, nell'ambiente ermeticamente chiuso vi fu un eccessivo consumo di ossigeno, consumo tanto più grande anche dalla presenza di due individui adulti in attività. Pertanto

mancò il sufficiente apporto di ossigeno alla grossa fiamma accesa, la combustione fu insufficiente e si sviluppò CO. L'uomo verosimilmente era seduto sulla sedia accanto la vasca da bagno. Poiché la donna vomitava, egli si era piegato verso di lei per aiutarla e, verosimilmente in conseguenza della respirazione forzata richiesta dallo sforzo fisico, aveva perso anch'egli la coscienza. Ciò avvenne nel momento in cui l'acqua si era appena aperta.

L'autopsia di ambedue i cadaveri dimostrò un avvelenamento da CO. Le condizioni familiari erano buone. Il suicidio era da escludersi.

Fig. 34 a

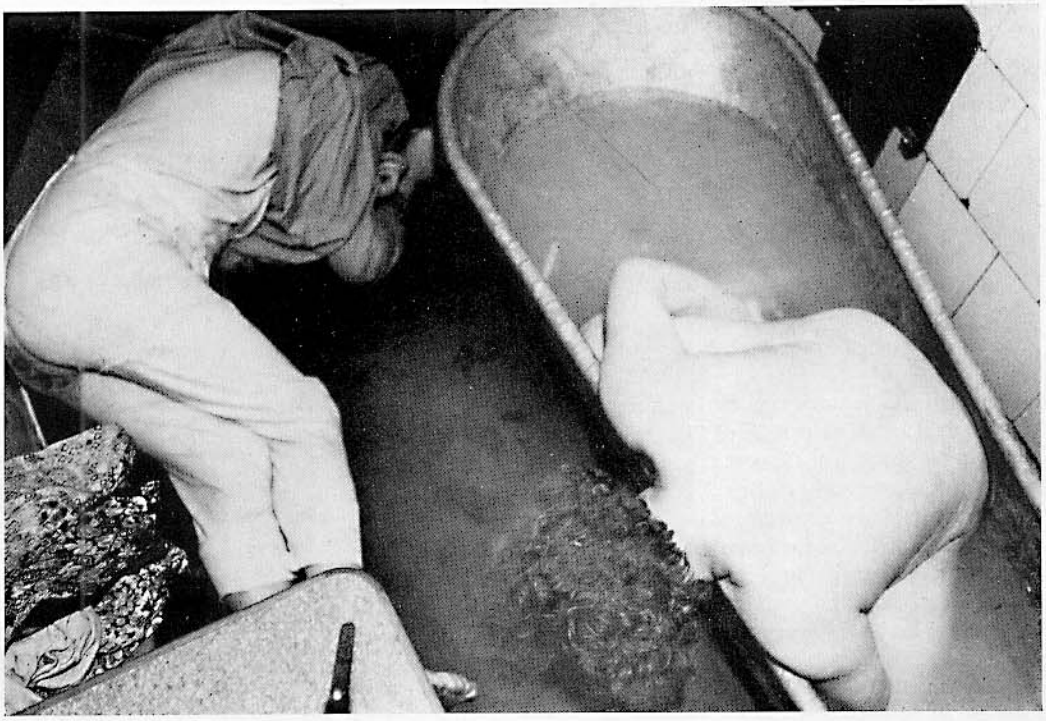

Fig. 34 b

Fig. 35

Fig. 35 (w). Morte per avvelenamento da gas da fumo. Sospetto omicidio. Orinale accanto al letto. Posizione sui generis del cadavere

La donna (di 64 anni) venne rinvenuta, vestita, giacente nella cosidetta posizione di omicidio con stupro, davanti al suo letto; notevole emissione di feci; L'uomo di 76 anni, giacente sull'addome, con una pantofola sotto il capo; anche qui emissione di feci.
L'autopsia di ambedue e cadaveri dimostrò avvelenamento da CO. La causa era stata verosimilmente la stufa nella camera, che la donna aveva acceso al mattino, a valvola semiaperta, con l'aria fredda e umida, per cui le legna, dato l'insufficiente apporto di ossigeno non bruciò e si sviluppò CO. Probabilmente il marito stava ancora a letto, mentre la moglie si affaccendava in camera. Ella cadde davanti al suo letto priva di coscienza. Il marito, accortosene, si alzò per prestarle aiuto. Nel calzare le pantofole, perse anch'egli la coscienza e morì per avvelenamento da CO. Accanto al letto dell'uomo vi era un orinale sporchissimo e un tubo.

Fig. 36 (w). Introduzione di un tubo del gas in una maschera antigas indossata

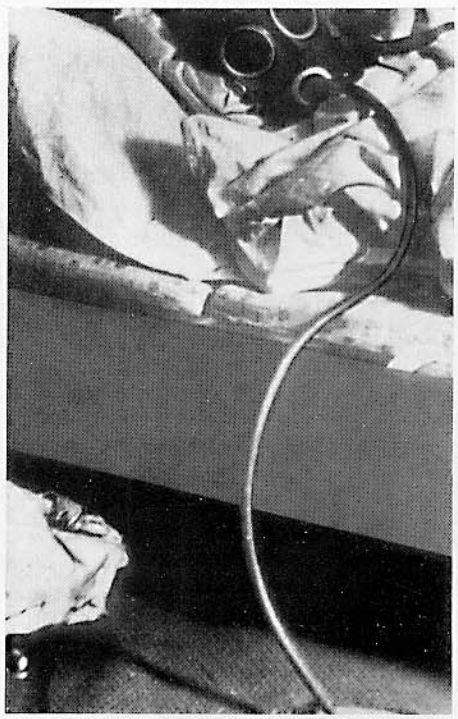

Fig. 36

Figg. 37a e b (w). Suicidio mediante avvelenamento da CO o infortunio

Nel pomeriggio vennero rinvenuti cadavere una vedova du 44 anni, suo figlio di 15 anni e sua figlia di 17 anni, avvelenati da CO. La donna che vivea da 5 anni in quella casa di sua proprietà e l'amministrava, contrariamente alle sue abitudini, quel giorno non aveva spazzato il cortile. I vicini, accortisi di ciò, suonarono il campanello e bussarono alla porta di casa, ma non ricevendo alcuna risposta forzarono l'ingresso. La figlia venne rinvenuta esanime in cucina, la madre e il figlio in camera da letto, anche essi cadaveri. La posizione sui generis dei cadaveri è spiegabile col fatto che le vittime vennero risvegliate dall'odore del gas, tentarono di porsi in salvo, ma soccombettero ugualmente. In cucina erano aperti diversi rubinetti del gas. Sebbene la porta che dava in camera da letto fosse chiusa, il gas era penetrato ugualmente.

Fig. 37 a

Fig. 37 b

Fig. 38 a

Fig. 38 b

Figg. 38a e b (w). Avvelenamento da CO. Infortunio. Posizione dei cadaveri tipica dell'avvelenamento domestico da CO

Fig. 39 a e b (w). Omicidio-suicidio familiare (marito, moglie e tre figli) mediante gas

Caratteristica la posizione della donna; nettamente visibili le guance rosse. Il suicidio restò inspiegabile. Le condizioni economiche erano buone. A giudicare dalla posizione del cadavere del marito, questi evidetemente aveva tentato d'impiccarsi. In ogni caso il cadavere era stato voltato. Ciò si rileva nettamente dall'assenza della macchie ipostatiche sulla regione radiale destra.



Fig. 39 a



Fig. 39 b

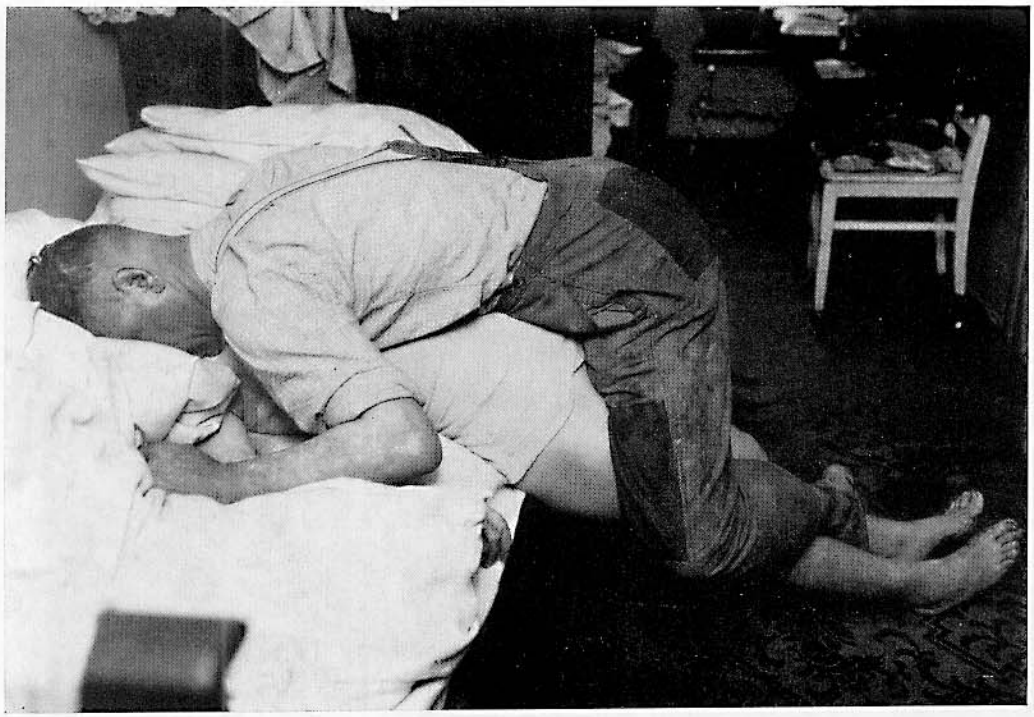

Fig. 40

Fig. 40 (w). Avvelenamento da CO. Infortunio. Morte doppia (mort à deux)

Importante la posizione sui generis dei cadaveri, che inizialmente fece pensare fossero stati sorpresi dalla morte durante il coito. In realtà la donna era inizialmente sola nell'abitazione e morì avvelenata, nuda seduta sul letto soprafatta dall'avvelemento. Persa la coscienza, ricadde all'indietro. Il suo amante, col quale conviveva, rientrò ubriaco, vide la donna esanime sul letto e cercò di rialzarla; perse anch'egli la coscienza per effetto del gas e infine morì nella posizione mostrata dalla figura.
Noi abbiamo osservato un caso analogo nel 1943: il cadavere dell'uomo giaceva, vestito, sul dorso nella cucina della propria abitazione; quello della segretaria (una sua amica) anch'essa vestita, stava a cavalcioni sul primo. Era da escludersi la morte nel corso di manovre sessuali di qualsiasi genere, poiché l'autopsia dimostrò con certezza che la morte era stata causta da avvelenamento da CO. Quella situazione era spiegabile col fatto che l'uomo, ubriaco (nell'abitazione vennero rinvenute diverse bottiglie di liquore) staccò inavvertitamente il tubo del gas in cucina. Il defluso del gas gli fece perdere i sensi. L'amica accorsagli vicino non riuscì a porgergli aiuto, ma perse i sensi anche ella nella posizione suddescritta.

Figg. 41 a e b (w). Avvelenamento da CO. Morte di due persone

Cucina di m 3×5; finestra chiusa. Presso la parete opposta alla porta un fornello mobile; davanti, una sedia imbottita, un divano-letto e una sedia con un cuscino. A fianco del fornello uno sgabello con sopra un bollitore a gas ad una fiamma, coperto da un cuscino. Accanto allo sgabello, addossato alla parete, un tavolo di cucina. Poi un divano. Porta d'ingresso dell'abitazione chiusa dal di dentro mediante serratura di sicurezza (la chiave era infilata nella serratura dall'interno). La donna (di 41 anni) giaceva con la parte superiore del tronco al centro del divano; le gambe, viceversa, erano abbassate e i talloni toccavano il pavimento; il capo era inclinato verso destra, la bocca semiaperta. Alla commessura labiale destra schiuma e sangue. Mani penzoloni. Punta delle dita cianotiche. Rigor mortis. Sotto il capo un cuscino da sofà. L'uomo (di 67 anni) giaceva in curvato a sinistra del cadavere femminile, col braccio sinistro sul divano, coperto da un cuscino poi caduto a terra. La mano sinistra era vicina al capo del cadavere femminile; il braccio destra era semiflesso con la mano poggiata sul divano. Capo flesso sul torace. Dal naso fuoruscita di muco sanguigno. Risolto il rigor mortis.
Non odore di gas; non segni di suicidio. La donna era amante della vita. I rapporti con l'uomo erano intimi e cordiali. Il marito della donna era disperso, il suo amico vedovo. Viaggiavano e facevano escursioni insieme.
La valvola dello scarico era chiusa, il fornello portatile tecnicamente in ordine. Nel fornello vi erano alcune matonelle semibruciate. Evidentemente la donna aveva chiuso troppo presto la valvola del fornello. Il fuoco rimase acceso fino ad estinguersi lentamente mentre nella cucina affluiva CO. Un pezzo di carta cui venne appiccato il fuoco per esperimento, posto nel fornello a scarico chiuso bruciò gradualmente. Le autopsie eseguite dimostrarono che la morte era stata causata da CO.

Fig. 41 a

Fig. 41 b

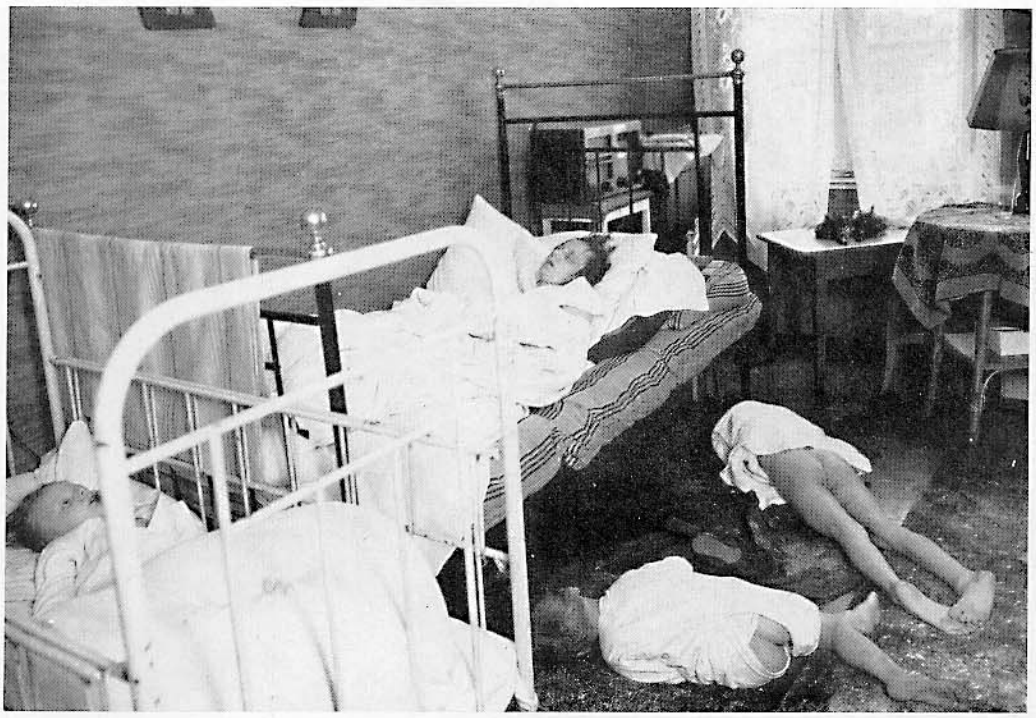

Fig. 42

Fig. 43

Fig. 42 (w). Infortunio da avvelenamento da CO con particolare posizione dei cadaveri

Ambedue i bambini giacevano davanti al letto e probabilmente vennero svegliati dall'odore del gas e cercarono di correre verso il letto della madre, ma non riuscirono a raggiungerlo cadendo vittime del gas.

Fig. 43 (w). Avvelenamento da CO

Dissanguamento postmortale da imponenti ipostasi.

Fig. 44 a

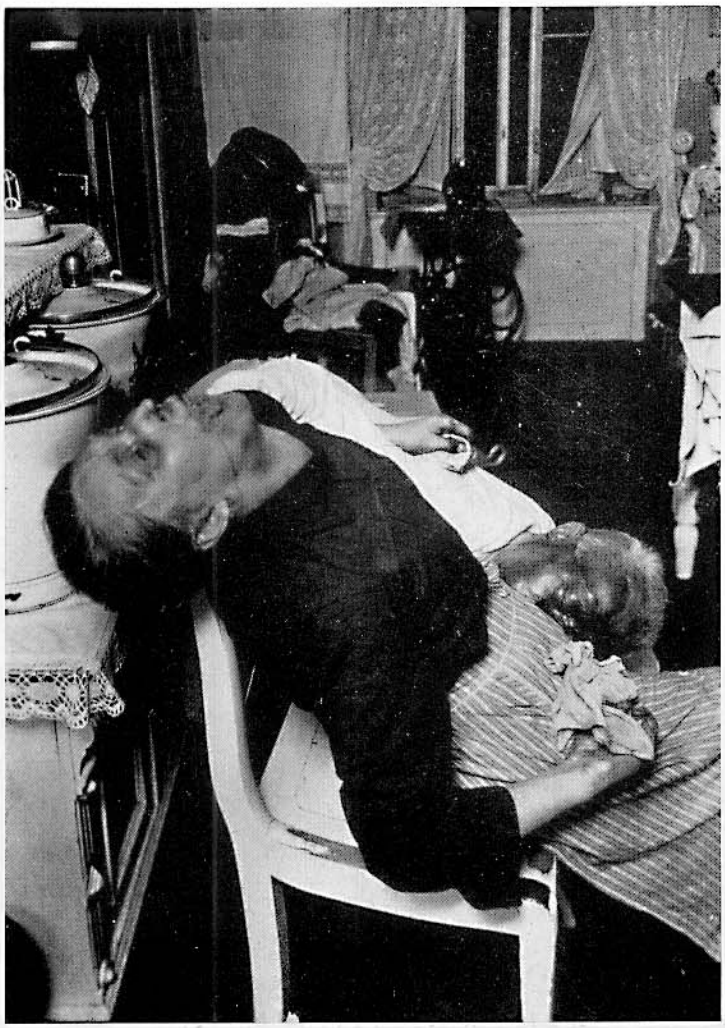

Fig .44 b

Figg. 44a e b (w). Morte per avvelenamento da CO

Putrefazione di grado notevolmente diverso



Figg. 45a e b

Fig. 45a e b (w). Suicidio di una donna a causa di una emicrania cronica (combinazione di ferita da punta e avvelenamento da CO)

Il tubo del gas venne fatto passare attraverso due porte. A tal fine la suicida aveva praticato un foro in una di esse.

Figg. 46a e b

Figg. 46a e b (w). Suicidio mediante gas illuminante

Il suicida aveva fatto un dispositivo per sorreggere il capo mediante anelli infissi la muro. anche il tubo del gas era assicurato alla bocca.

Fig. 47 a

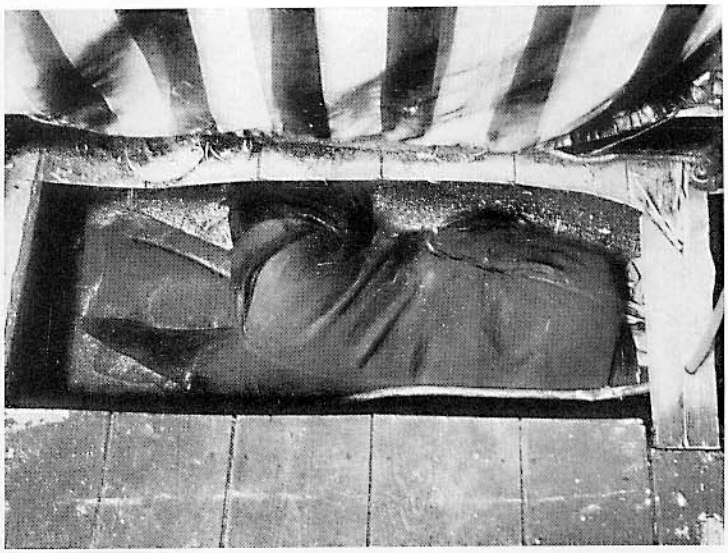

Fig. 47 b

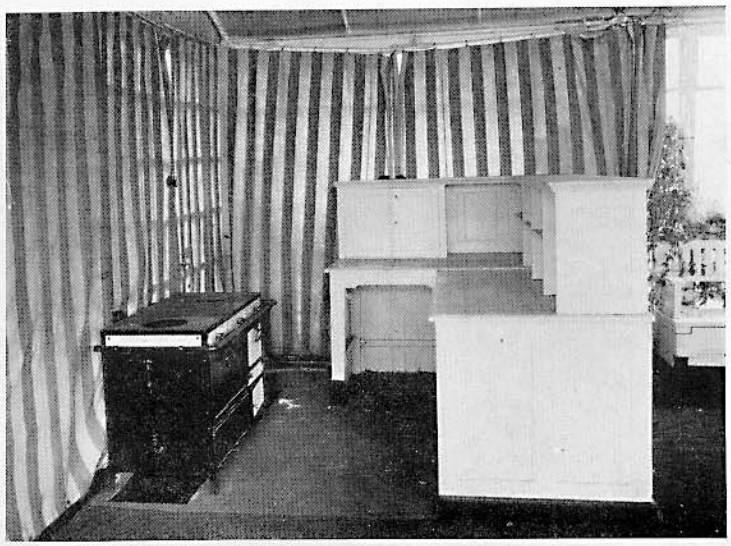

Fig. 47 c



Figg. 47a-b-c (w). Particolare suicidio, mediante gas illuminante, di un giovane sul giardino pensile

Il suicida utilizzava una stufa a gas per riscaldare cibi e bevande. Dalla stufa fece giungere un tubo sotto un assito e si mise carponi vicino, dove venne rinvenuto accoccolato, già cadavere. Probabilmente aveva introdotto il tubo del gas in bocca. La autopsia dimostrò con certezza che la morte era stata causata da CO.



Fig. 48 a



Fig. 48 b

Fig. 48 c

Figg. 48a-b-c (w). Suicidio mediante avvelenamento dai gas di scarico dell'automobile convogliati nell'interno del veicolo

Il suicida aveva convogliato con un tubo i gas di scarico nell'interno dell'auto, ingerito ipnotici, entrato nell'auto e acceso il motore attendendo la morte.
In un caso del genere in una DKW fu usato un tubo di gomma fatto passare attraverso un foro praticato nella parte posteriore della carrozzeria, per assassinare l'amante.
Cfr. sull'argomento K. Fischer [216].

17 Autolesionismo



Fig. 1 a



Fig. 1 b

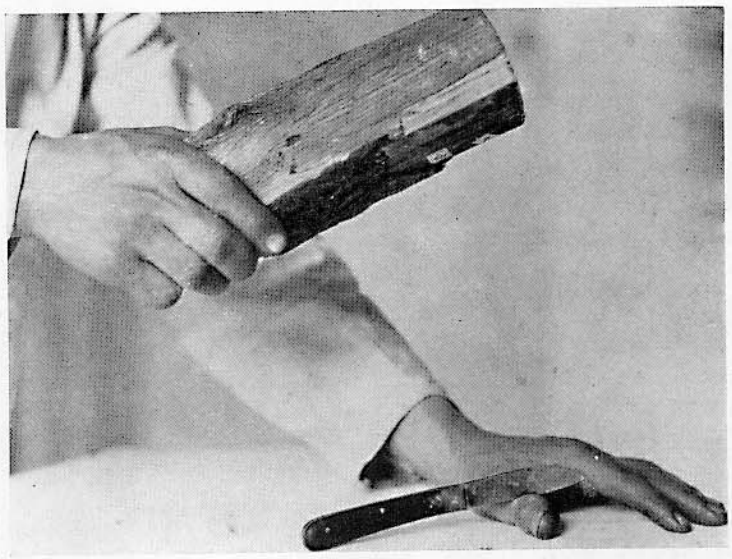

Fig. 1 c

Figg. 1 a-b-c (P). Ricostruzione per chiarire il caso di una automutilazione volontaria che all'inizio era stata creduta pretesa lesione accidentale. Resezione quasi completa del pollice sinistro (cfr. DÜRWALD, in PROKOP [184])

a e *b* Posizione della mano e del coltello nel determinismo delle lesioni, secondo il colpevole;
c Posizione in cui dovette esser tenuto realmente il coltello per tagliare il pollice.
Cfr. KOOPMANN [151].

Fig. 2a

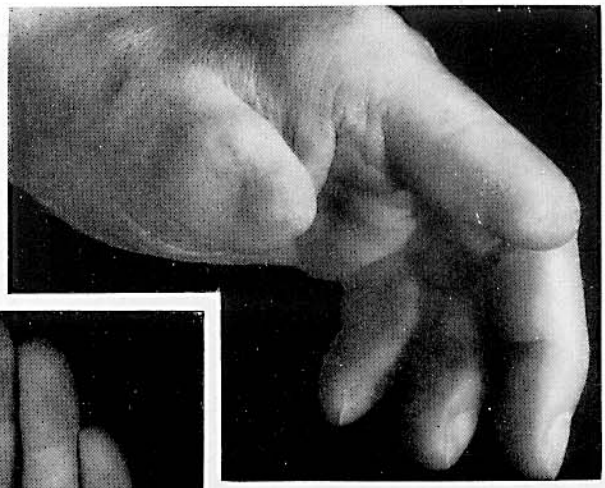

Fig. 2b

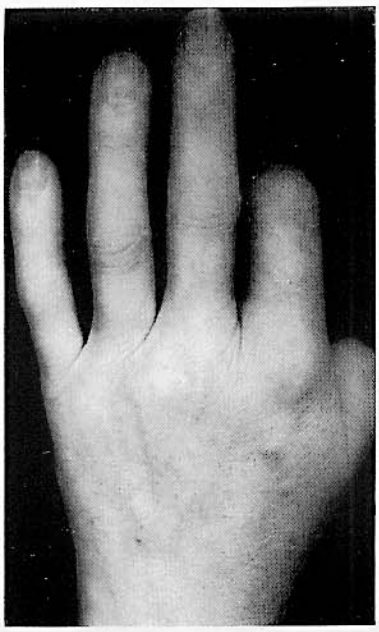

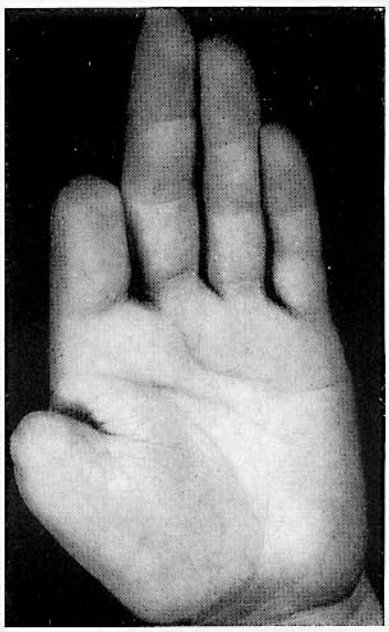

Fig. 2c

Figg. 2a-b-c-d (P). Lesioni del pollice e dell'indice causate, secondo il colpevole, da scorretta manovra con l'accetta nello spaccare un pezzo di legno. Smascheramento in seguito alla ricostruzione. Poi confessione.

c Ricostruzione della posizione della mano e della scure, secondo le affermazioni dell'accusato;
Cfr. KOOPMANN [151]. Vedi inoltre W. DÜRWALD, in PROKOP [184].

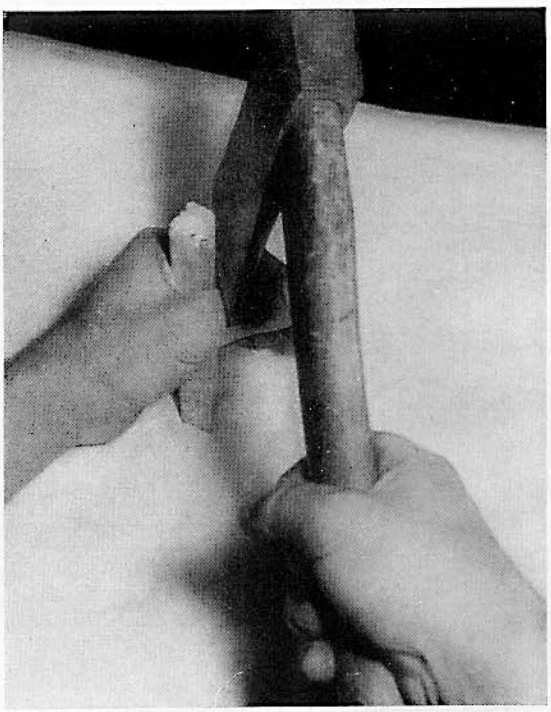

Fig. 2d

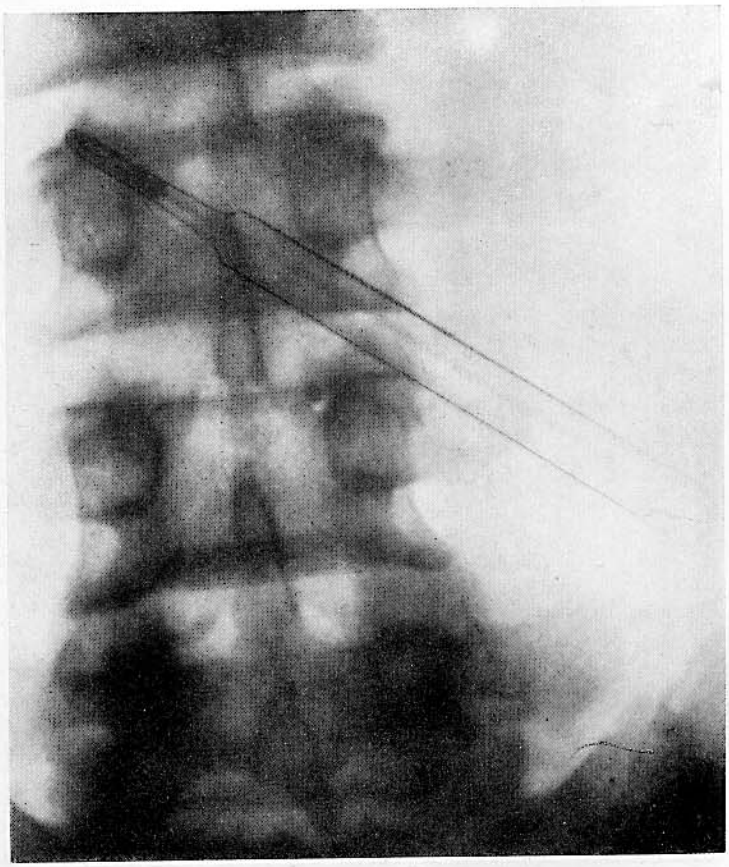

Fig. 3 (P). Termometro clinico inghiottito all'atto della cattura (esame radiologico)

Il soggetto era stato più volte condannato ed era già noto per alcune sue precedenti autolesioni.
Cfr. sull'argomento W. DÜRWALD, in PROKOP [184].

18 Identificazione

Fig. 1 a

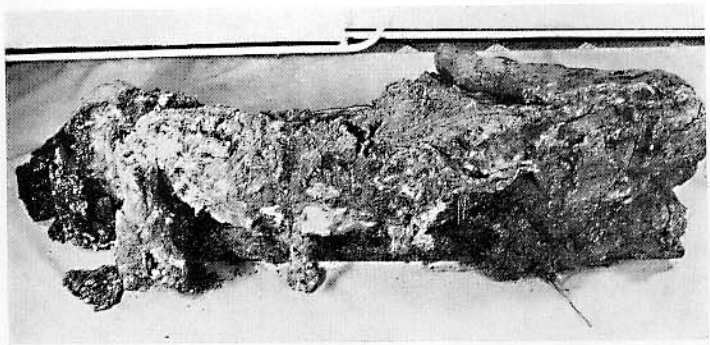

Fig. 1 b



Figg. 1 da a ad m (P). Sulla valutazione forense delle fissurazioni dello smalto dei denti umani (cfr. FUCHS, PILZ e ZERNDT [217])

Cadavere di donna scomparsa da 13 mesi e 3 settimane, rinvenuto sepolto a circa 50-75 cm di profondità nel terreno. L'omicida confessò di aver strozzato la vittima a scopo di rapina e, dato che continuava a gemere, di averla colpita al cranio con la parte opposta al taglio di una scure, seppellendola poi in giardino. La vittima si trovava al 4° mese di gravidanza, come era tra l'altro dimostrato dal volume dell'utero e dei residui putrefatti rinvenuti nella sua cavità. Non erano più rilevabili segni di strozzamento al collo, dato lo stato avanzato di putrefazione. I reperti cadaverici dimostravano la coincidenza tra durata della sepoltura e periodo di assenza. Causa mortis: fratture craniche multiple.

a e *b* Cadavere femminile in stadio avanzato di putrefazione con estesa formazione di adipocera e notevole scheletrizzazione del capo. Esso giace su una lamina metallica che all'atto del disseppellimento venne posta al disotto di esso, ossia sulla parete destra toraco-addominale. Capo alquanto esteso che poggia con la metà destra del viso sul braccio spinto sotto. Il braccio sinistro pende semiflesso verso l'avanti e il basso. Le gambe sono talmente flesse sulle articolazioni del ginocchio che i talloni toccano il bacino o i vestiti che lo ricoprono. Il cadavere è completamente ricoperto di un'abbondante quantità di sabbia e terriccio. Gli aderiscono parti dei vestiti laceri;

c' *e* Esito di traumatismi cranici multipli; frattura avvallata incompleta rotondeggiantenella regione frontale destra. Frattura avvallata formata misurante cm 1,8 × 2 del temporale destro. Frattura avvallata di cm 4,3 × 2,5 all'altezza del tratto posteriore del parietale destro. Lieve frattura longitudinale con divaricamento decorrente dal processo mascellare superiore destro, attraverso l'orbita destra l'emifrontale destro fino alla parte laterale del parietale destro. Deiscenza di parte della sutura coronaria e parieto-temporale di destra. Inoltre sottili rime di frattura in ambedue gli emifrontali e nel parietale destro. Frattura dell'osso nasale destro.

f Cranio esumato, preparato con decorso delle linee di frattura e ricostruzione dei colpi di scure;

g Veduta di insieme della dentatura della vittima;

h Sezione ingrandita degli incisivi superiori di sinistra. Numerose fissurazioni dello smalto nonché fratture della corona (vista dal lato labiale a luce incidente);

i Sezione ingrandita degli incisivi superiori di destra con fissurazioni dello smalto nonché fratture atipiche della corona (vista dal lato labiale a luce incidente);

j Aspetto di varie superfici di frattura degli incisivi superiori con apertura dei canali pulpari (visto dal lato palatino);

k Stesso dente sgrassato. Aumento di numero e ingrossamento delle fissurazioni longitudinali;

l e *m* Cranio di cane, preparato, con fissurazioni artefatte dello smalto (effetto della preparazione), (cfr. sull'argomento CARVALHO/FILHO [161], Identificazione attraverso i denti).

L'esame dei denti fu necessario poiché si riteneva fossero stati vibrati colpi contro gli incisivi. Le fissurazioni dello smalto tuttavia si dimostrano in molte indagini quale effetto delle preparazioni.

Fig. 1 c

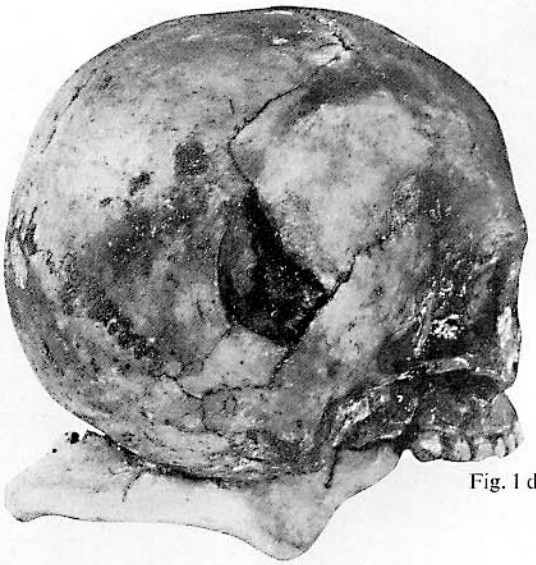

Fig. 1 d

Fig. 1 e

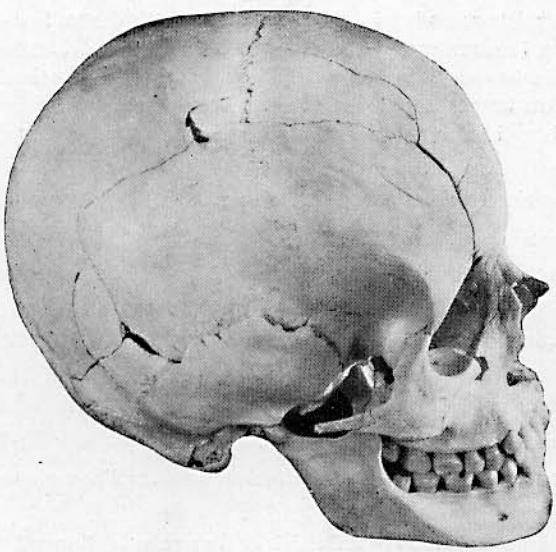

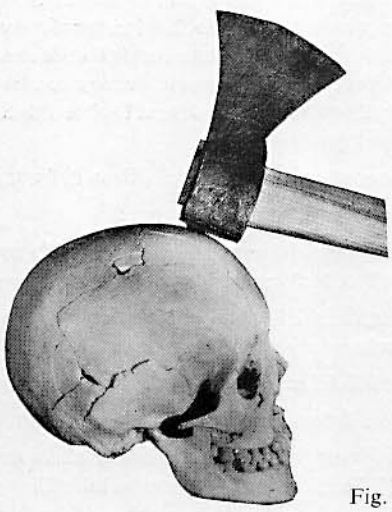

Fig. 1 f

Fig. 1 g

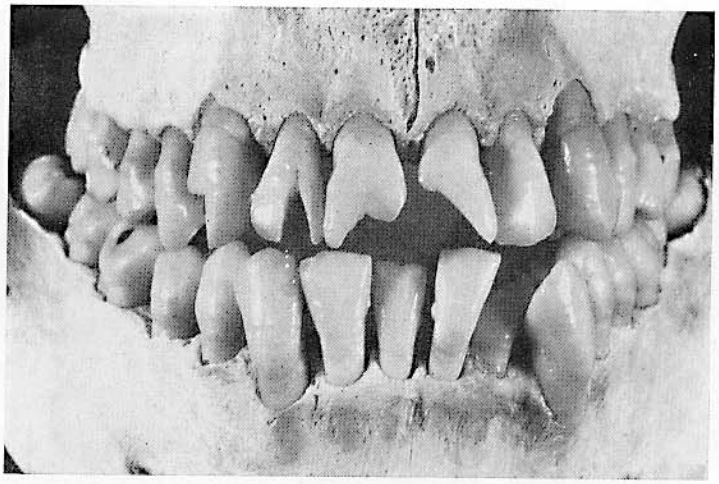

Fig. 1 h

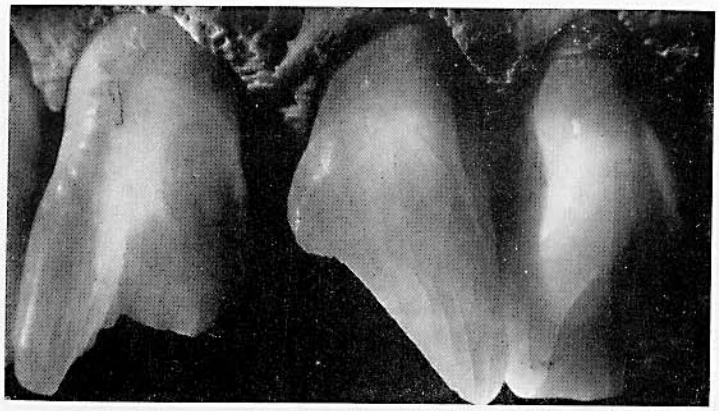

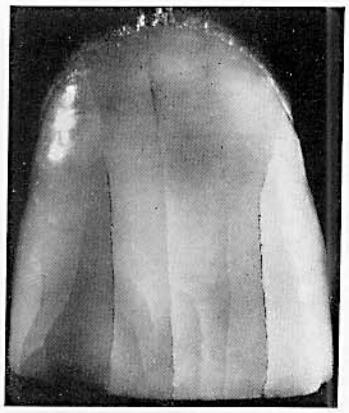

Fig. 1 k

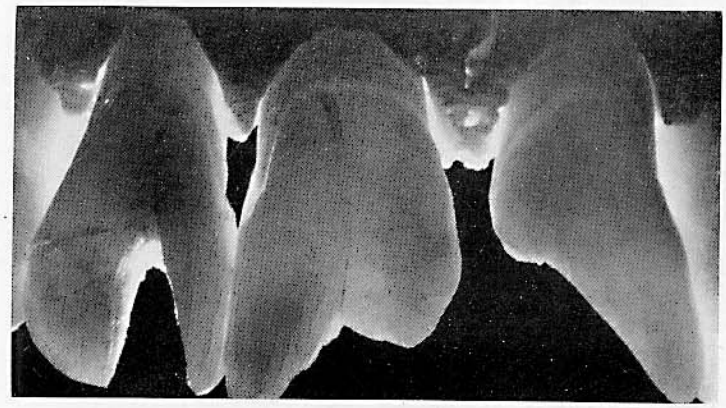

Fig. 1 i

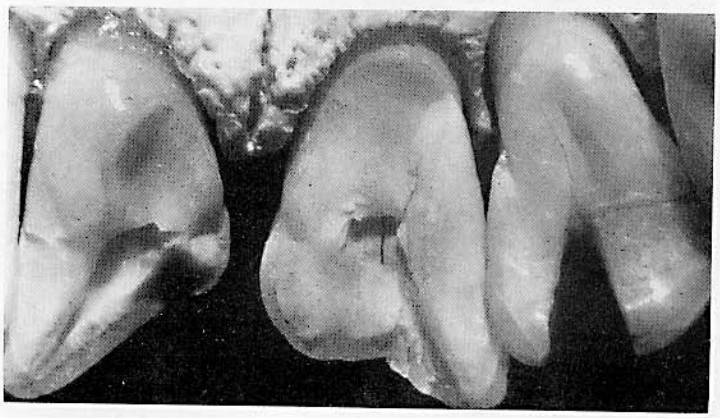

Fig. 1 j

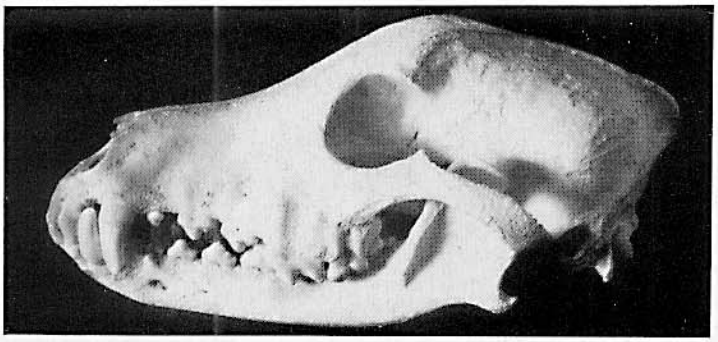

Fig. 1 l

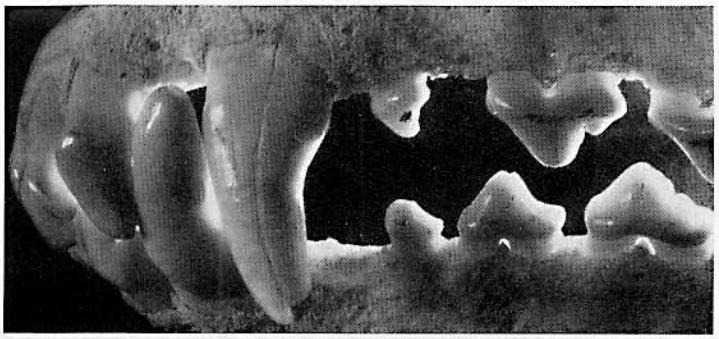

Fig. 1 m

Fig. 2 a

Fig. 2 b

Figg. 2a-b-c-d (w). Identificazione dentistica del cadavere

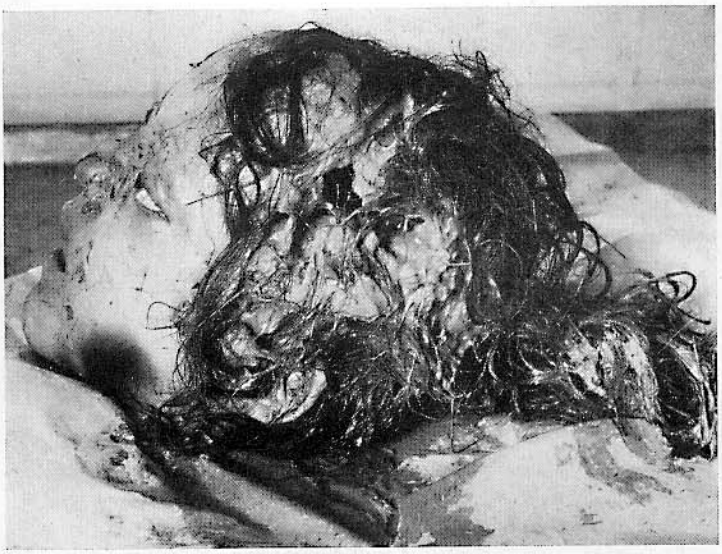

Fig. 2 c

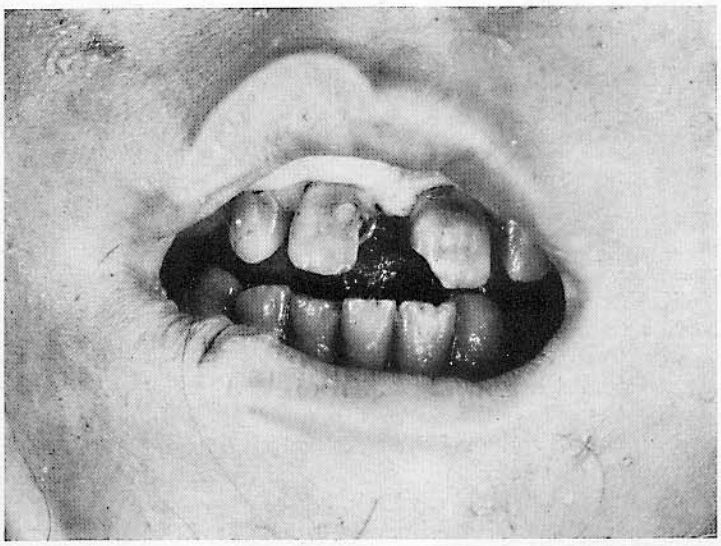

Fig. 2 d

Un pescatore estrasse dall'acqua con la lenza il capo di una donna avvolto in carta di giornale e legato con spago. Lo spago era stato legato a croce intorno al capo e quest'ultimo avvolto cosi strettamente in carta di giornale, da non essere stato danneggiato (le lesioni craniche rilevate non possono quindi venir interpretate quale effetto di elica di nave). I giornali erano stati stampati 18 mesi prima. Non vennero mai rinvenute altre parti del cadavere. Il capo era stato in acqua circa 4/14 giorni.

Al di sopra dell'orecchio destro una ferita irregolare che misurava cm 6×3 con sottostante frattura comminuta. Sul lato sinistro una ampia ferita cutanea obliqua di cm 15×6, anch'essa con sottostante ampia frattura cranica comminuta. La ferita del lato destro si portava inoltre verso l'occipite per 8 cm con decorso arcuato. Una cresta ossea si portava dall'occipite per 7 cm tra i bordi della ferita. Posteriormente era accessibile alla esplorazione visiva la cavità endocranica. Encefalo notevolmente distrutto. Assenza di emorragie o infiltrazioni emorragiche. A 4 cm dal mento una ferita a bordi netti lunga 18 cm, che decorreva fino all'orecchio destro riunendosi colà alla ferita principale. Carotide sinistra sezionata di netto. Reperto dentario subito fissato. Mandibola fratturata al centro. La superficie di sezione tra tronco e capo era liscia, essendo stata eseguita evidentemente con uno strumento tagliente. Particolarmente caratteristici erano i reperti sugli incisivi superiori, che presentavano tipiche lacune.

Agli appelli radiofonici per la identificazione rispose infine una donna, la quale riferì che la sua subaffittuaria era scomparsa da 9 giorni. Sulla base di fotografie ella identificò la persona scomparsa; la quale venne riconosciuta anche dal suo amico nonché da parecchie sue giovani conoscenti.

Particolarmente importanti erano la dentatura e le riparazioni su di essa eseguite. La dentatura e una intera serie di particolari relativi ai denti vennero identificati con certezza dal dentista che aveva in passato curato la vittima. L'identità venne anche stabilita nettamente confrontando le orecchie con una fotografia della vittima. Inoltre i capelli erano dentici a quelli che vennero rinvenuti su un soprabito rimasto nel guardaroba della vittima.

Fig. 3 a

Figg. 3 da a a j (w). Perizia dentistica sul capo di una giovanetta sconosciuta

La giovane viveva con la madre. Il padre che già precedentemente le aveva usato violenza, un giorno l'andò a prendere, la strozzò in un bosco e la sotterrò. Il cadavere era scheletrizzato, salvo qualche piccolo residuo di parti molli. Le ossa erano state portate via da volpi fino a 100 m di distanza. I vestiti, specie le scarpe vennero riconosciuti dalla madre. La scomparsa risaliva a 22 mesi e mezzo.

La perizia dentistica afferma tra l'altro: «Sul presente cranio di individuo ignoto di sesso femminile va stabilita l'età in base al reperto dentario. La dentatura di questo cranio è composta di 11 denti superiori e 11 inferiori, in totale 22 denti. Già l'esame superficiale permette di stabilire indubbiamente trattarsi di una dentatura ben formata di giovanetta, la cui età quindi può esser determinata con certezza.

A tal fine bisogna anzitutto fare alcuni rilievi preliminari sulla dentatura umana. Nell'uomo i denti spuntano in due serie, la prima costituita da 20 e la seconda di 32 denti; in ambedue le serie i denti sono uniformemente distribuiti per numero e per tipo alle mascelle e alla mandibola. I denti della prima serie vengono detti denti caduchi, la loro eruzione inizia all'incirca verso il 6° mese di vita e si completa di regola alla fine del 2° anno. All'età di 6 anni inizia l'eruzione della seconda serie, ossia dei denti cosidetti permanenti, mentre quelli caduchi cadono uno dopo l'altro. Se i denti permanenti vengono perduti non vengono più sostituiti da altri. I denti permanenti che prendono il posto dei precedenti 20 caduchi vengono detti «denti di sostituzione» e i 12 nuovi aggiunti «denti non cambiati». La sostituzione dei denti caduchi con quelli permanenti si completa di regola tra i 13 e i 14 anni, essendo tuttavia i denti permanenti non ancora tutti spuntati. Mentre il primo dente non cambiato (il 6° dente permanente superiore e inferiore) spunta già prima della caduta dei denti caduchi, il secondo (7° come sopra) spunta qualche tempo dopo la caduta completa dei denti caduchi e l'ultimo, il cosidetto dente del giudizio (8°) solo 3-4 anni dopo la eruzione di tutti gli altri denti permanenti, ossia non prima dell'età di 17 anni. La dentatura superiore e inferiore viene suddivisa rispettivamente in due parti, destra e sinistra, ognuna delle quali è sede rispettivamente di 5 denti caduchi e poi 8 denti permanenti. Come si rileva dalla fig. *d*, i denti permanenti di ogni sezione vengono numerati dall'1 all'8 e quelli caduchi rispettivamente da I a V (in numeri romani).

Lo studio della presente dentatura ci permette ora di rilevare quanto segue: nella mascella sinistra sono presenti 4 denti permanenti, 1°, 2°, 4° e 6° e 2 caduchi, III e V. Nella mascella destra 3 permanenti, 1°, 2° e 6° e 2 caduchi, IV e V (fig. *e*); in essa l'alveolo del III è vuoto e dal suo stato si può dedurre che questo dente caduco sia caduto solo post-mortem (figg. *e* e i^a). Nella mascella sinistra il 4° dente è in fase eruttiva e in vita aveva già perforato la mucosa (fig. *h*). I caduchi IV e V della mascella destra presentano due grosse cavità cariose verosimilmente non raggiungenti la polpa (fig. e^{a+b}); analoga carie del V della mascella sinistra (fig. e^c). Nella mandibola sinistra vi sono il 1°, 2°, 3° e 6° nonchè il V; l'alveolo vuoto in corrispondenza del IV (fig. f^a) dimostra che questo era già caduto in vitam. Nella metà destra della mandibola vi sono il 1°, 2°, 3°, e 6° nonchè il IV e il V. Quest'ultimo presenta sulla superficie masticatoria una lacuna cariosa centrale (fig. f^d). Nell' osso mandibolare è rilevabile, all'altezza del futuro 7°, bilateralmente (figg. f^{b+c}) l'incipiente fissurazione della lamina ossea sovrastante detti denti in formazione. L'articolazione e il tipo di occlusione dentaria (figg. *g i*) sono normali. I denti presenti non sono mai stati sottoposti a trattamento odontoiatrioco.

Fig. 3 b



Fig. 3 b

Per determinare con più precisione l'età e in particolare per distinguere meglio i denti permanenti da quelli caduchi venne eseguito l'esame radiografico di tutti i denti (fig. *j* Film *A-K*). Il film *A* mostra i 4 incisivi superiori, 1° e 2° di destra e 1° e 2° di sinistra (fig. *g*; in alto, a destra $1° = {}^{a}$, $2° = {}^{b}$; in alto a sinistra $1° = {}^{c}$, $2° = {}^{d}$), tutti denti permanenti.

Il film *F* mostra i 4 incisivi inferiori, 1° e 2° a destra e 1° e 2° a sinistra (fig. *g*: a detra in basso, $1° = {}^{e}$, $2° = {}^{f}$; a sinistra in basso $1° = {}^{g}$, $2° = {}^{h}$); anch'essi tutti permanenti.

Il film *B* mostra i denti superiori di sinistra, 1°, 2° e III e tra essi il 3° permanente pronto per la eruzione, nonché il 4° superiore destro appena spuntato (fig. *h*: in alto a destra $1° = {}^{a}$, $2° = {}^{b}$, $III = {}^{c}$, $4° = {}^{d}$).

Il film *C* mostra i denti permanenti superiori sinistri, 4° (fig. h^{d}) e 6° (fig. h^{e}); inoltre il caduco superiore sinistro V (fig. h^{f}) e, al di sopra di esso il relativo dente permanente pronto per l'eruzione.

Il film *D* mostra l'alveolo vuoto corrispondente al caduco superiore destro III, già caduto (fig. i^{a}) e il soprastante permanente relativo pronto all'eruzione; nonché il caduco superiore destro IV (fig. i^{b}) e V (fig. i^{c}).

Il film *E* mostra il caduco superiore destro V (fig. i^{c}) col soprastante permanente corrispondente, ancora in seno alla mascella, nonchè il permanente superiore destro 6° (fig. i^{d}).

Il film *K* mostra il caduco inferiore destro V (fig. i^{e}) col sottostante permanente corrispondente, ancora in seno alla mandibola, nonché il permanente inferiore destro 6° (fig. i^{f}). Nella branca ascendente della mandibola è visibile il 7° inferiore destro permanente, ancora in sviluppo e non ancora dotato di radici, il quale tuttavia ha già determinato per compressione il riassorbimento della lamina ossea che lo ricopre (fig. f^{h}).

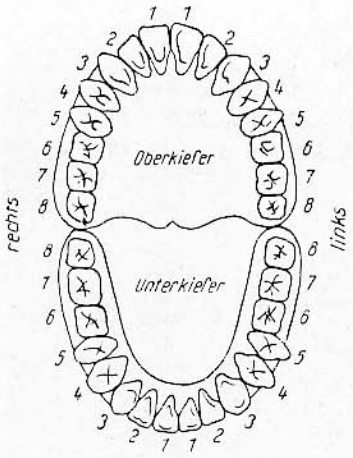

Fig. 3 d

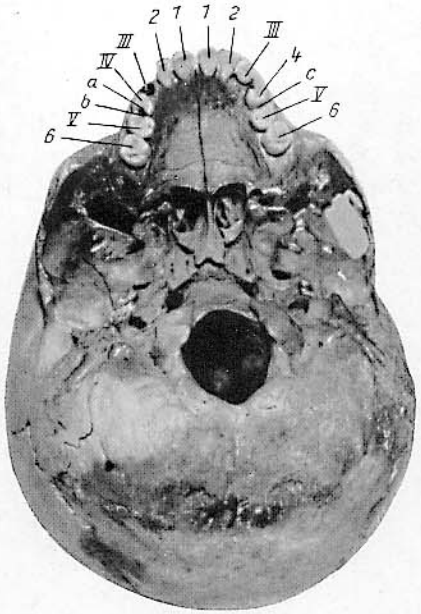

Fig. 3 e

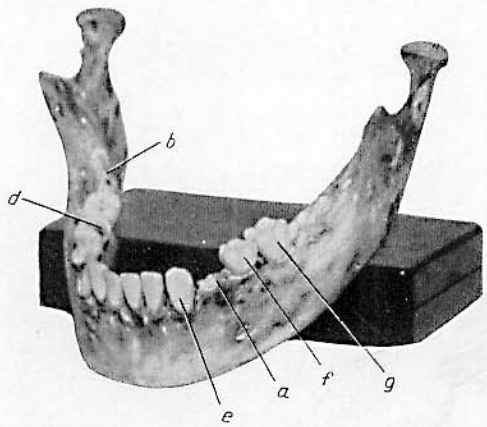

Fig. 3 f

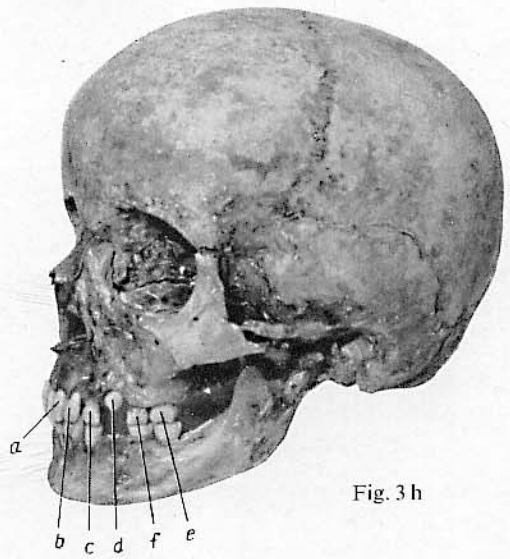

Fig. 3 h

Fig. 3 g

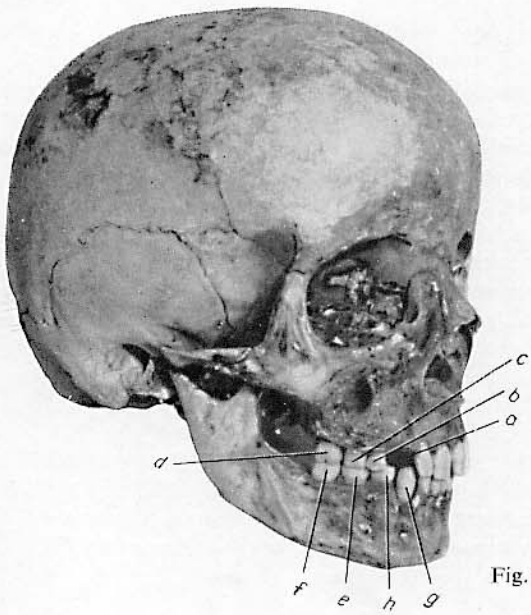

Fig. 3 i

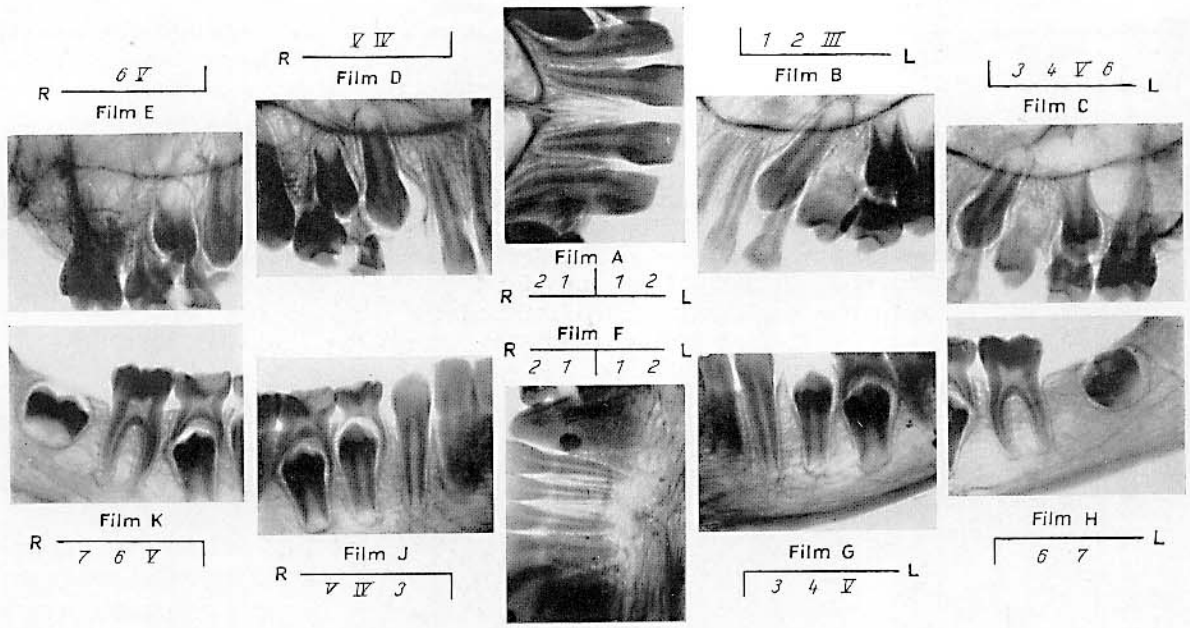

I film *J* mostra il 3° permanente inferiore destro (fig. i^g), il caduco inferiore destro IV (fig. i^h) e il caduco inferiore destro V, già descrito nel film *K*. In questo film è nettamente rilevabile che la compressione esercitata in seguito allo sviluppo di ambedue i denti permanenti ha già determinato il riassorbimento delle radici dei sottostanti caduchi IV e V (rarefazione).
Il film *G* mostra il 3° dente permanente inferiore sinistro (fig. f^e), il 4° inferiore sinistro, in fase di eruzione (fig. f^a), e il caduco inferiore sinistro V (fig. f^f) col corrispondente permanente sottostante.
Il film *H* mostra il 6° permanente inferiore sinistro (fig. f^g) e il 7° inferiore sinistro in via di sviluppo (fig. f^c), il quale si trova nello stesso stato descritto nel film *K* per il 7° inferiore destro.
Da questo stato della dentatura è possibile trarre conclusioni sicure sull'età dell'individuo in quanto da numerosi studi effettuati su fanciulle sono stati elaborati dati statistici sulle età in cui si verifica l'eruzione dei vari denti. Su 19.822 giovanette studiate vennero rilevate le seguenti oscillazioni di età in rapporto alla eruzione dei singoli denti permanenti:

Denominazione del dente	Variazioni di età alla epoca della eruzione	Età media in cui ha luogo la eruzione
Mascella		
1°	$5^1/_2$-11	7 anni e 5 mesi
2°	6 -?	8 anni, 6 mesi
3°	7 -15	11 anni e 7 mesi
4°	$6^1/_2$–$14^1/_2$	10 anni e 1 mese
5°	7 -15	11 anni e 1 mese
6°	5 -10	6 anni e 6 mesi
7°	9 -15	12 anni e 5 mesi
Mandibola		
1°	5 -11	6 anni e 7 mesi
2°	6 -12	7 anni e 7 mesi
3°	7 -14	10 anni e 3 mesi
4°	7 -14^1	10 anni e 8 mesi
5°	7 -15	11 anni e 7 mesi
6°	5 - 9	6 anni e 3 mesi
7°	8 -15	11 anni e 9 mesi

In questo caso sono presenti gli 8° superiori e inferiori 1° e 2° a destra e a sinistra, anchè i 4 6°; età media dell'eruzione di essi, da 6 anni e 3 mesi a 8 anni e 6 mesi: pertanto l'individuo è di età superiore a 8 anni e 6 mesi.
I 4 denti 4° sono a destra presenti ancora sotto forma di denti caduchi, mentre a sinistra essi sono già caduti e in alto già spuntati per un intero tratto. L'età media dell'eruzione di questo dente è variabile tra 10 anni e 1 mese e 10 anni e 8 mesi.
I caduchi V sono ancora tutti presenti; età media di eruzione: 11 anni e 1 mese - 11 anni e 7 mesi. L'individuo pertanto ha un'età inferiore a 11 anni e 1 mese. Che egli non sia comunque di età maggiore è dimostrato dal reperto radiografico dei

7°, non dimostrabili nella mascella mentre nella mandibola è in via di sviluppo. L'età media di eruzione di questo dente alla mandibola è di 11 anni e 9 mesi. L'ultimo dente da prendere in considerazione è il 3°. Nella mascella, a sinistra è ancora presente il III, mentre a destra, come abbiamo già accennato, esso è verosimilmente caduto post-mortem. L'età media di eruzione di questo dente è di 11 anni e 7 mesi. Nella mandibola viceversa mancano ambedue questi denti caduchi e al loro posto si trovano già nella loro sede definitiva ambedue i denti permanenti corrispondenti, la cui eruzione ha luogo in media all'età di 10 anni e 3 mesi.

Da questo reperto dentario, tenendo presente l'età media in cui ha luogo l'eruzione dei denti permanenti e considerando lo sviluppo perfettamente normale ed uniforme della dentatura e di tutto il cranio, si rileva trattarsi di un soggetto di sesso femminile, cui in particolare per l'eruzione già avvenuta del 4° dente superiore sinistro permanente nonché di quella del 3° inferiore destro e sinistro, va attribuita la età di 10-10$^1/_2$ anni circa».

La perizia venne eseguita dal dentista Dr. G. Ritter, Berlino-Charlottenburg.

Reperto effettivo: Sesso femminile, nata il 10-2-1925, scomparsa il 2-12-1935, rinvenuta il 11-10-1937.

Figg. 4a-b-c-d-e (w). Radiografie di membra di cadavere combuste. Esperimento su di un bambino di 1 mese bruciato un mese e mezzo prima

Cfr. Bucky-Thiele e Raestrup [162].

Fig. 4 a

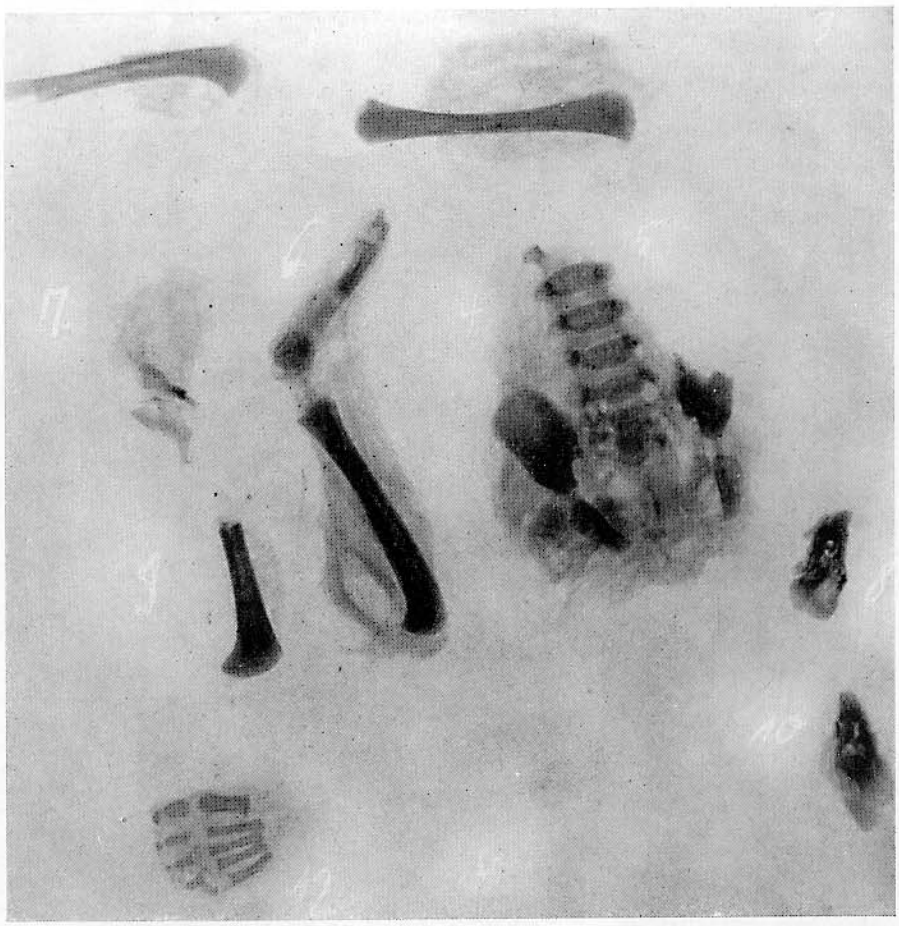

Fig. 4 b

Fig. 4 c

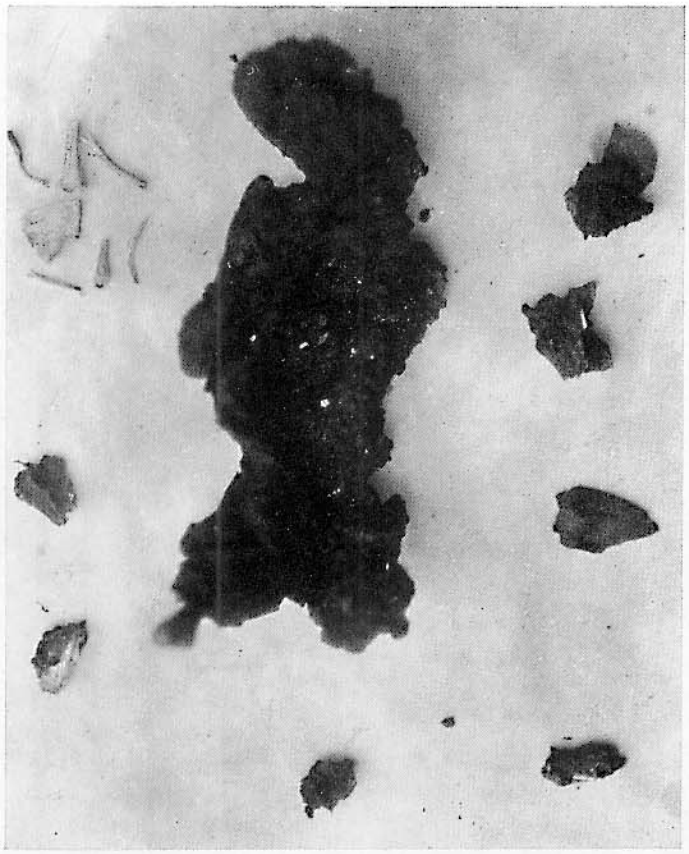

Fig. 4 d

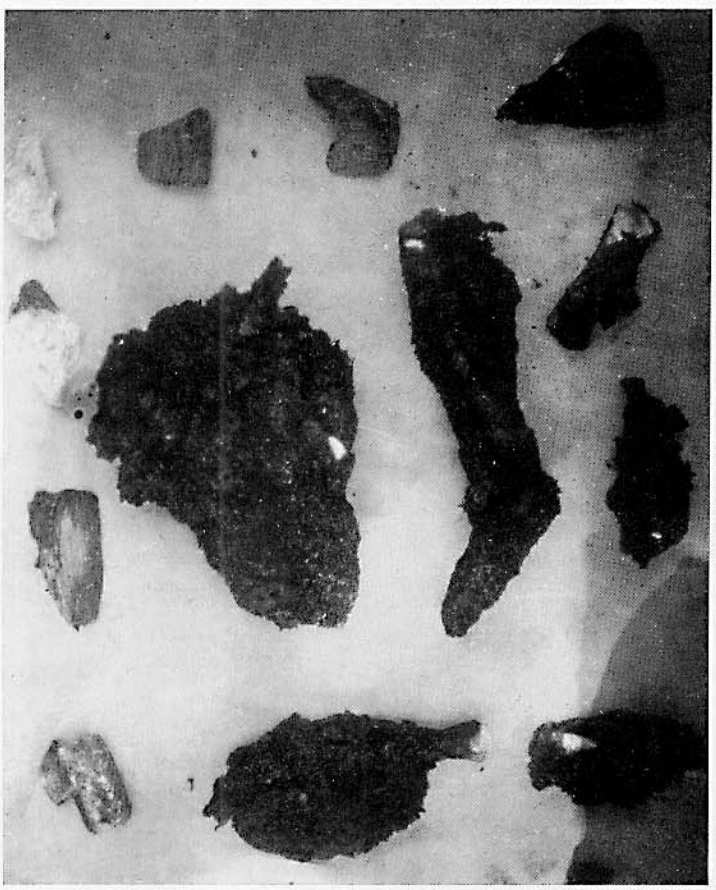

Fig. 4 e

Fig 6. (w). Treno posteriore di un orso bruno (Ursus arktos). Scambio di ossa da di orso con ossa umane

L'osso quasi completamente spoglio di parti molli fece sospettare trattarsi di resti umani. Piede scheletrizzato, non rivestito cute ma solo da muscoli freschi.
Secondo il Prof. MATSCHIE (Museo Zoologico di Berlino) il treno posteriore dell'orso si distingue dal piede umano per le seguenti caratteristiche: ossa del metatarso notevolmente più grosse rispetto a quelle umane, tutte e cinque di grossezza quasi uguale. Il metatarso del 5° dito è il più grosso, quelio dell'alluce il meno grosso e il più corto, quello del 4° dito il più lungo. Le estremità delle ossa del metatarso e le falangi digitali rispettive hanno una superficie articolare (misurata dal dorso alla pianta del piede) assai ampia ed inoltre le dita sono dotate di artigli. La pianta del piede è appaiattita. Le 3 falangi con gli artigli mancano.

Fig. 5a

Fig. 5b

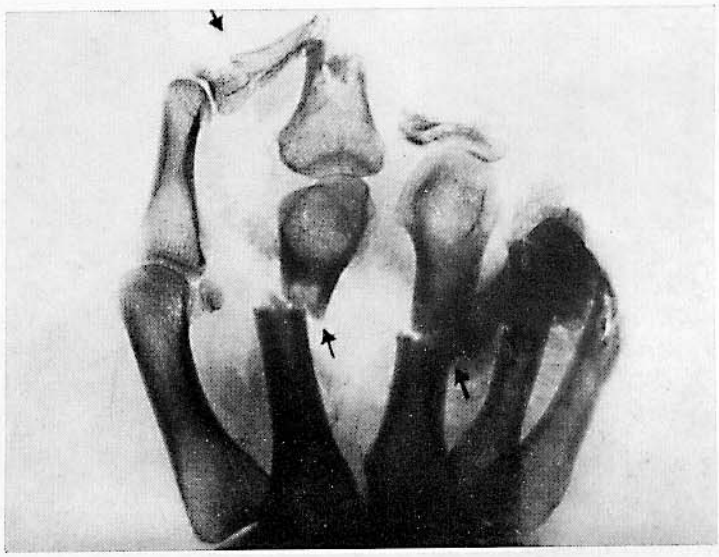

Fig. 6

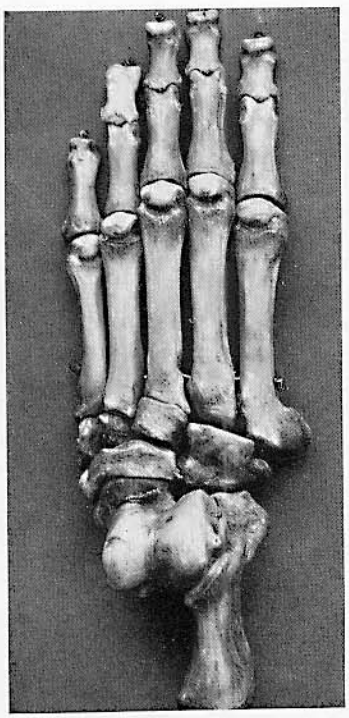

Figg. 5a e b (w). Identificazione mediante un anello al dito e la dimostrazione radiologica di due pregresse fratture digitali (cfr. W. HOLCZABEK [150]). Smembramento di cadavere

Rinvenimento alla deriva di parte di un tronco di cadavere femminile avvolto in carta da imballaggio legata con spago. Due giorni dopo in un campo della città vennero rinvenute due braccia femminili, un paio di mutandine bianche da donna, una giacchetta femminile e un grembiule. Le braccia erano cotte. Dato il tipo della sezione effettuata con notevole abilità si potè stabilire che le parti appartenevano allo stesso cadavere. Circa 2 mesi dopo vennero portate dalla deriva una gamba e una coscia, anch'esse appartenenti allo stesso cadavere (di prostituta di 37 anni).

Fig. 7a

Fig. 7b

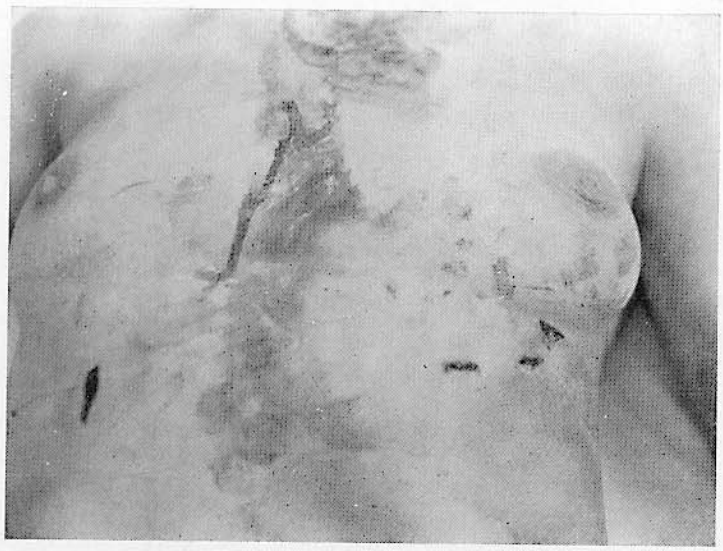

Fig. 7c

Figg. 7a-b-c-d-e (w). Toeletta di cadavere che permise in maniera relativamente celere di identificare la vittima

Nel capanno di un giardino venne rinvenuto un cadavere femminile. Secondo i rilievi effettuati, si trattava manifestamente di un delitto sessuale.

Nella bocca della vittima era stato introdotto a guisa di bavaglio un pezzo di vecchia tenda; al torace, al collo e al capo erano state inferte numerose ferite da punta, inoltre la volta cranica era stata gravemente lesa da colpi di mattone.

Poiché la vittima era sconosciuta venne modellata una maschera del busto che venne esposta in un importante negozio del centro della città rivestita degli indumenti della vittima. In tal modo già 2 giorni dopo, la vittima venne identificata da parenti e conoscenti.

Si rilevino i tratti del modello confrontati con la maschera del viso deturpato dalle lesioni dell'uccisa.

a Maschera e contemporaneo impiego dei capi di vestiario, che, oltre al suddetto negozio vennero esposti in tutti i cinema della città;

b Ingrandimento del capo della vittima. Gli occhi vennero aperti per ottenere un'immagine più viva nel modellamento della maschera. La foto mostra le ferite inferte col mattone e le graffiature;

c Fotografia delle ferite mortali. Tre ferite da punta sotto la mammella sinistra, di cui una mortale. Lievi lesioni delle parti molli allo emitorace destro;

d ed *e* Cadavere sotto il banco, capo libero, si noti il bavaglio nella bocca della vittima.

Fig. 7 d

Fig. 7 e

Fig. 8a

Fig. 8b

Figg. 8a e b (P). Toeletta del cadavere in avanzatissimo stadio di putrefazione

19 | Superstizione

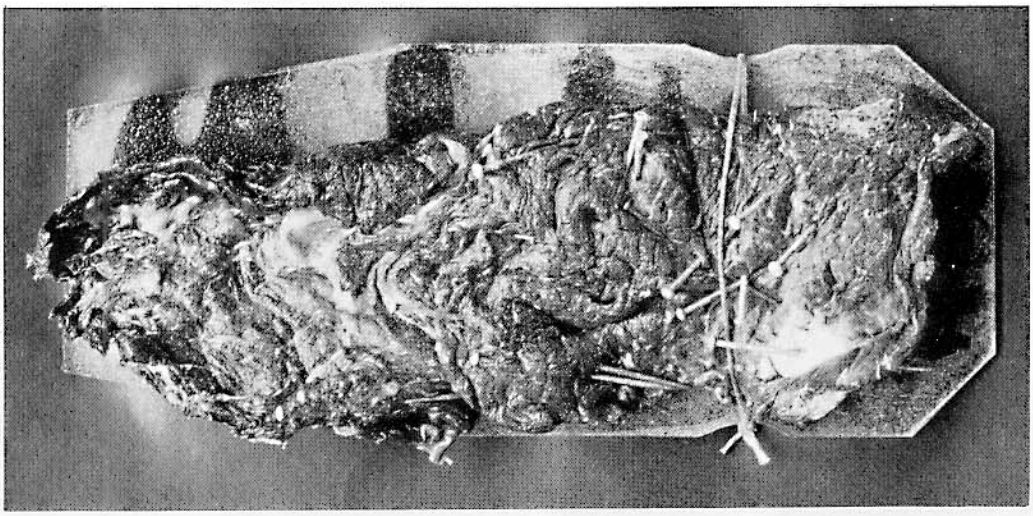

Fig. 1

Fig. 2

Fig. 1 (w). Superstizione, nocumento alla concorrenza, dietro consiglio di zingari

Carne di animali del peso di 750 g circa trafissa da spilli, rinvenuta in un mercato coperto dove era stata gettata. Tale processo venne ripetuto tre volte. L'esecutrice era la proprietaria di un contiguo banco di uova e burro. Cfr. sull'argomento G.Buschan: «Über Medizinzauber und Heilkunst im Leben der Völker», Editore Arnold, Berlino 1941.

Fig. 2 (w). Superstizione, del tipo riconquista dell'amore perduto di un uomo (cfr. G.Jungbauer [218])

Un pescatore rinvenne in una fossa, dentro una scatola di cartone, 14 cuori di animali di piccola mole (cani, gatti, polli) trafitti con notevolissima pazienza da numerosissimi spilli, a guisa di cuscinetti portaspilli. Trattavasi di animali macellati di fresco, non certamente di esche per pesci. Nippe [210] ritenne trattarsi della opera di un alienato, di un sadico o di una superstizione.

Due anni dopo, nel 1928, un giornale genovese riferì del rinvenimento del cuore di un agnello trafitto da spilli dentro una borsetta femminile smarrita. Gli. accertamenti eseguiti permisero di rilevare che si trattava di un talismano amoroso.

Fig. 3 a

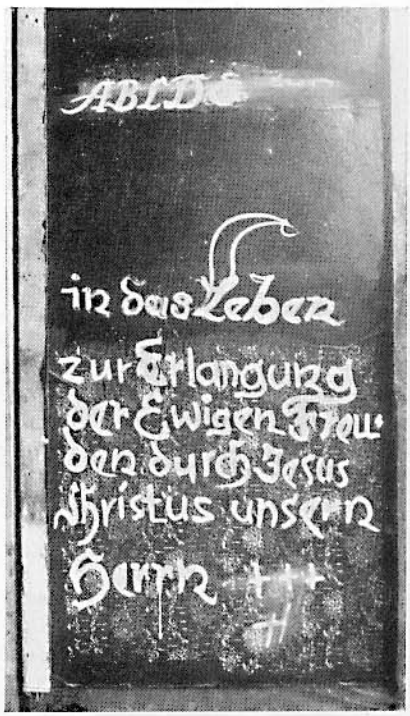

Fig. 3 b



Fig. 3 c

Figg. 3 a-b-c-d-e-f (w). Suicidio mediante combustione durante un delirio religioso

La vittima (Maestro pittore sposato, di 37 anni) si diede la morte nel suo laboratorio. A tal fine pose un foglio di compensato irrobustito mediante assicelle inchiodate ai bordi su dei sassi della grossezza all'incirca di una patata; dispose sul foglio cartone incatramato e stoppa imbevuta di catrame; inoltre applicò al capo e al corpo recipienti di colori ad oliò con l'imboccatura rivolta verso di sé. Poi prese una scala lunga 3 m, la appoggiò alle due estremità su pietre da costruzione alte 25 cm e si mise sotto di essa. Infine fece richiudere la scala su di sé e si zavorrò con sassi, specie nella regione cefalica, appiccando fuoco al tutto con fiammiferi e procurandosi in tal modo la morte.

Dai rilievi eseguiti sul luogo, l'ambiente era chiuso dall'interno. Il cadavere era completamente carbonizzato; i genitali nettamente riconoscibili; anche parte dei vestiti erano stati risparmiati dal fuoco. La scala aveva nove scalini; dal 2° al 6° a partire dal basso erano carbonizzati. Il cadavere giaceva sul dorso. Il capo era completamente scheletrizzato. Le braccia erano conserte sul torace «come nella preghiera» (atteggiamento di schermidore!). Le mani erano ammassi carbonizzati. La gamba sinistra era incuneata tra gli scalini inferiori della scala. Il piede destro giaceva sotto la scala tra staggi e pietre cui poggiava la scala, quindi non incuneato. Il femore sinistro era fratturato e spoglio di parti molli, per azione del calore e delle fiamme. All'altezza dell'articolazione tibio-tarsica destra una vescica da ustione di cm $8 \times 1{,}5$, vitale. A destra del cadavere una scatola piena di fiammiferi. Il tetto della baracca non s'incendiò dato che lo incendio venne rilevato tempestivamente.

Fig. 3 d

Fig. 3 e

La vittima soffriva di schizofrenia (paranoide). Su una lavagna all'ingresso era scritto con gesso: «A, B, C, D, E --- in vita per raggiungere la felicità eterna attraverso Gesù Cristo nostro signore. +++H.» Alla parete sinistra in alto era appesa una croce. Davanti la baracca vi era un recipiente vuoto di catrame contenente residui di esso e stoppa. Sulla superficie interna era scritto in maiuscole con pittura ad olio gialla: «Io soffro + muoio per le povere anime affinché Dio i peccati mi» (il resto illegibile). La vittima aveva spesso detto ai suoi allievi che egli doveva soffrire molto in questo mondo; quanto più si soffre tanto più si conquista il Paradiso. Ai parenti e ad altri aveva raccontato che dopo esser stato ferito nell'ultima guerra aveva perduto la coscienza; in tale stato gli era apparso uno spirito che gli aveva ordinato di fare qualcosa per le «povere anime». In tal senso egli aveva fatto una scultura con tre immagini; in alto il segno della trinità, al centro il motto «Signore dá loro la vita eterna», in basso un viso raffigurante lo spirito apparsogli; lateralmente aveva effigiato lo spirito per intero. Tre settimane prima di morire aveva detto di fronte a testimoni che sarebbe perito di morte orribile; avrebbe puzzato tanto da non essere avvicinato da nessuno. Prima del suidicio si era tolto il panciotto e lo aveva messo da parte insieme al denaro per la moglie.

Vedi sull'argomento: suicidio rituale. Un Sahdu (santone indiano) di 45 anni commise un suicidio rituale presso Nasik a nord-ovest di Bombay. Sulle rive di un fiume eresse un rogo, lo accese, girò 3 volte attorno ad esso cantando e vi si gettò improvvisamente dentro trovando la morte tra le fiamme.

Fig. 3 f

Indice della bibliografica

[1] Panning, G.: Sarggeburt. Dtsch. Z. ger. Med. 34, 257 (1940)
[2] Heuendall, H.: Zur Aetiologie der Sarggeburt. Zbl. Gyn. 50, 7, 412 (1926)
[3] Pohl, H.: Leichenveränderungen durch Tier-, speziell Insektenbenagung und deren praktische Bedeutung. Diss., Würzburg 1939
[4] Schneider, Ph.: Leichenzerstörung durch Madenfraß. Arch. Kriminol. 98, 216 (1936)
[5] Strauch: Über Anfressen von Leichen durch Hauskatzen. Dtsch. Z. ger. Med. 10, 457 (1927)
[6] Strauch: Beiträge zur natürlichen Mumifikation menschlicher Leichen. Dtsch. Z. ger. Med. 12, 259 (1928)
[7] Bianchini, G.: I miceti del cadavere umano. Atti d. r. accad. dei fisiocrit., Siena 15, 5/6, 173 (1924)
[8] Dósa, A.: Schimmelpilzbefunde an exhumierten Leichen und ihre gerichtlich-medizinische Bedeutung. Dtsch. Z. ger. Med. 43, 506 (1955)
[9] Reimann, W.: Zur Frage der frühzeitigen Leichenwachsbildung. Wiss. Z. Univ. Halle-Wittenberg, Math.-Nat. Reihe 2, 459 (1953/54)
[10] Strassmann, G., und Fantl: Untersuchungen an einer Fettwachsleiche. Dtsch. Z. ger. Med. 6, 165 (1926)
[11] Goy, S., und E. Wende: Über zwei Leichenwachsuntersuchungen. Biochem. Z. 131, 1/2, 8 (1922)
[12] Remy, E.: Zur Chemie des Leichenwachses. Arch. Hyg. 96, 7/8, 311 (1926)
[13] Nordmann, M.: Erfahrungen bei Exhumierungen. Zbl. Pathol. 73, 81 (1939)
[14] Klemp, F.: Enterdigung und Sektionserfolg. Dtsch. Z. ger. Med. 16, 190 (1931)
[15] Panning, G.: Ein Verfahren zur Hirnsektion bei ausgegrabenen Leichen. Dtsch. Z. ger. Med. 28, 178 (1937)
[16] Raestrup: Über Exhumierungen. Dtsch. Z. ger. Med. 6, 34 (1926)
[17] Weimann, W.: Histologische Hirnbefunde bei Exhumierungen. Dtsch. Z. ger. Med. 13, 388 (1928)
[18] Gerlach, W.: Postmortale Form und Lageveränderungen mit besonderer Berücksichtigung der Totenstarre. Ergebn. allg. Pathol. u. pathol. Anat. 20, 2, 1, 259 (1922)
[19] Holzer, F.J.: Über eigenartige Selbstmorde durch Ertrinken. Dtsch. Z. ger. Med. 39, 46 (1948)
[20] Berg, K.: Der Sadist. Dtsch. Z. ger. Med. 17, 247 (1931)
[21] Kipper, F.: Zur Beurteilung von Halsschnittwunden. Arch. Kriminol. 79, 2/3, 104 (1926)
[22] Reuter, F.: Mord oder Totschlag durch Halsdurchschneidung. Dtsch. Z. ger. Med. 10, 279 (1927)
[23] Mueller, B.: Mord oder Selbstmord durch Stich. Arch. Kriminol. 122, 107 (1958)
[24] Földessy, T.: Beitrag zur Kenntnis der Stichverletzungen des Gehirns. Med. Klin. 1, 352 (1930)
[25] Bayerl, B.: Ein seltener Fall von schwerer Stichverletzung des Schädels. Dtsch. Z. ger. Med. 15, 191 (1930)
[26] Lopes, C.: Selbstmord durch 44 Stiche in Brust und Hals. Portugal Med. 10 (1938)
[27] Reuter, F.: Mord durch Fenstersturz. Beitr. ger. Med. 14, 43 (1938)
[28] Giaccone, P.: un caso di precipitatione: omicidio o suicidio, zacchia, 32, 24 (1956)
[29] Mühl: Selbsttötungsversuch durch Erstechen. Krimin. Monatshefte 4, 7, 158 (1930)
[30] Piga, A.: Ein seltener Fall von Selbstmord. Dtsch. Z. ger. Med. 4, 442 (1924)
[31] Engel, R.: Ein Fall von Stichverletzung des Herzens. Münchn. med. Wschr. 70, 25, 812 (1923)
[32] Munk, W.: Selbstmord mit Stichverletzungen in den Rücken. Dtsch. Z. ger. Med. 8, 436 (1926)
[33] Hübner, O.: Selbstmord durch Schnittverletzungen der Oberschenkelschlagader. Kriminal. 8, 314 (1954)
[34] Schneickert, H.: Selbstmörderbriefe. Arch. Kriminol. 101, 65 (1937)
[35] Ponsold, A.: Tötung auf Verlangen durch Stich ins Herz. Beitr. ger. Med. 15, 95 (1939)
[36] Strassmann, G.: Über Lebensdauer und Handlungsfähigkeit Schwerverletzter. Dtsch. Z. ger. Med. 24, 393 (1935)
[37] Kratter, J.: Über Handlungsfähigkeit tödlich Verletzter. Dtsch. Z. ger. Med. 5, 30 (1925)
[38] Meixner, K.: Die Handlungsfähigkeit Schwerverletzter. Dtsch. Z. ger. Med. 16, 139 (1931)
[39] Goroncy, C.: Über Handlungsfähigkeit nach schwerer Kopfverletzung. Dtsch. Z. ger. Med. 15, 239 (1930)
[40] Breitenecker, L.: Selbstmord durch selbstgebaute Guillotine. Illustr. Rundschau. Gendarmerie 8, 10, 6 (1955)
[41] Rauschke, J.: Beitrag zur Erkennung von Scherenstichverletzungen. Dtsch. Z. ger. Med. 45, 53 (1956)
[42] Harbitz, F.: Kasuistische gerichtlich-medizinische Erfahrungen bei der Beurteilung von Hiebwunden (Mord, Selbstmord, Unglücksfall). Dtsch. Z. ger. Med. 22, 407 (1933)
[43] Bakke, S.N.: Angeblicher Selbstmordversuch durch Axthieb. Nord. kriminaltekn. Tidskr. 6, 121 (1936)
[44] Hultkvist, G.: Selbstmord durch Axthiebe auf den Kopf. Sv. Läk. sällsk. Hdl. 60, 149 (1934)
[45] Holzer, F.J.: Beilhiebe auf den Kopf. Arch. Kriminol. 118, 99 (1956)
[46] Pedersen, O.: Selbstmordversuch durch Beilhiebe in den Schädel. Dtsch. Z. ger. Med. 28, 422 (1937)
[47] Jensen, S.: Ein eigentümlicher Selbstmord. Nord. kriminaltekn. Tidskr. 10, 94 (1940)
[48] Balázs, J. von: Menstruation und Selbstmord. Psychiatr.-neurol. Wschr. 407 (1936)
[49] Steiner, M.: Menstruation und Selbstmord. Dtsch. med. Wschr. 52, 50, 2120 (1926)
[50] Näcke, P.: Alkohol und Selbstmord. Arch. Kriminol. 33, 359 (1909)

[51] Munck, W.: Blutalkoholbestimmung bei Selbstmord. Dtsch. Z. ger. Med. 33, 233 (1940)
[52] Althoff: Außergewöhnliche Selbstverletzungen eines geistig beschränkten Selbstmörders. Dtsch. Z. ger. Med. 7, 421 (1926)
[53] Cornelius, E.: Wunde und Werkzeug bei Verletzungen durch stumpfe Gewalt. Arch. Kriminol. 99, 184 (1936)
[54] Pontrelli, E.: Identifizierung des Schlaginstruments in einem Fall von Schädelbruch. Arch. Kriminol. 108, 83 (1941)
[55] Holzer, F.J.: Haften der Kopfhaare an Schädelnähten durch Fettwachsbildung. Dtsch. Z. ger. Med. 28, 193 (1937)
[56] Friede, R.: Die Genese der sogenannten Contre coup-Verletzungen. Zbl. Neurochir. 15, 73 (1955)
[57] Schrader, G.: Wunde und Werkzeug - Tödliche Schädelverletzungen durch Fußtritte. Arch. Kriminol. 92, 229 (1933)
[58] Walcher, K.: Über die örtliche Wirkung von Schlägen mit Stöcken, Ruten und dergleichen, mit besonderer Berücksichtigung des Auftretens von Doppelstreifen. Beitr. ger. Med. 12, 98 (1932)
[59] Elo, O.: Der Kindesmord in der Kriminalstatistik. Dtsch. Z. ger. Med. 32, 1 (1939)
[60] Ley, A.: Infanticide et jalousie (Kindesmord und Eifersucht). Rev. Droit penal 20, 39 (1940)
[61] Bill, O.: Ein ungewöhnlicher Fall von Kindesbeseitigung. Arch. Kriminol. 108, 67 (1941)
[62] Zigeuner, R.: Protrahierte Luftembolie nach kriminellem Abortus. Dtsch. Z. ger. Med. 41, 409 (1952)
[63] Heid: Ein eigenartiger Todesfall in der Schwangerschaft durch Luftembolie. Öffentl. Gesundheitsdienst 2, A 720 (1936)
[64] Garsche, E.: Die Stanzmarke. Arch. Kriminol. 97, 120 (1935)
[65] Jacobs: Zur Frage der Entstehung von Hautplatzwunden (Schluß). Ärztl. Sachverst.ztg. 29, 4, 37 (1923)
[66] Weimann, W.: Der Schuß durch die Kleider als Unterscheidungsmerkmal zwischen Mord und Selbstmord. Arch. Kriminol. 93, 107 (1933)
[67] Weimann, W.: Der Schuß durch die Kleider. Arch. Kriminol. 93, 109 (1933)
[68] Strassmann, G.: Die Feststellung der Schußrichtung und der Waffenart durch den Befund an der Kleidung und an der Leiche. Dtsch. Z. ger. Med. 23, 375 (1934)
[69] Rodefeld: Ein eigenartiger Selbstmord. Kriminal. Monatshefte 6, 9, 210 (1932)
[70] Brüning, A.: Form der Schußwunde veranlaßt Zweifel am Selbstmord. Arch. Kriminol. 116, 147 (1955)
[71] Brosch, A.: Die Selbstmörder, Deuticke, Wien 1909
[72] Cickersky, M.R.: Les caprices des projectiles. Ann. d' Hyg. publ. et de méd. lég. 38, 4, 225 (1922)
[73] Katz, H.: Zur Frage der embolischen Projektilverschleppung. Beitr. ger. Med. 4, 89 (1922)
[74] Referat in: Arch. Kriminol. 67, 311 (1916)
[75] Aschbauer, H.: Zur Differentialdiagnose zwischen Mord und Selbstmord durch Erschießen mit besonderer Berücksichtigung der Pulverschwärzung der Hand. Diss., München 1925
[76] Horváth L.: Verletzung durch Handgranatenexplosion. Orv. Hetil. 237 (1939)
[77] Gerke, T.: Morde und Selbstmorde mit Viehschußmasken. Arch. Kriminol. 111, 19 (1942)
[78] Fritz, E.: Der Absturz im Gebirge. Dtsch. Z. ger. Med. 28, 90 (1937)
[79] Coimbra, F.: Ein Fall von Ruptur der Aorta durch Sturz aus der Höhe etc. Arch. de méd. lég. 1, 1/2, 256 (1922), (portug.)
[80] Albertini, A. von: Die Zerrungsruptur des Herzens. Frankf. Z. Pathol. 27, 385 (1922)
[81] Walcher, K.: Sturz oder Schlag? Beitr. ger. Med. 18, 51 (1949)
[82] Schilling-Siengalewicz, S.: Ein Fall von Zerfleischung eines Kindes durch eine Wölfin. Dtsch. Z. ger. Med. 31, 18 (1939)
[83] Laufer, M.: Über Eisenbahnüberfahrung. Diss. Halle 1955
[84] Winter, R.: Anatomische Befunde bei einer Brandleiche. Kriminalistik 15, 43 (1941)
[85] Canuto, G.: Un caso di suicidio per ustione (Selbstmord durch Verbrennung). Ann. Fac. Med. Perugia 36, 89 (1937
[86] Radtke, W.: Zur Verbrennung Neugeborener. Dtsch. Z. ger. Med. 20, 267 (1932)
[87] Olbrycht, J.: Mikroskopische Untersuchungen von Lungen verbrannter Neugeborener zum Nachweis ihres Gelebthabens. Dtsch. Z. ger. Med. 9, 529 (1927)
[88] Mohr, H.: Brandstiftung, um Mord zu verdecken. Arch. Kriminol. 97, 100 (1935)
[89] Pietrusky, F.: Experimentelle Untersuchungen über die Wirkung mittel- und hochgespannter elektrischer Ströme auf den lebenden Körper. Dtsch. Z. ger. Med. 6, 535 (1926)
[90] Weimann, W.: Zur Histopathologie der Hautveränderungen durch den elektrischen Strom. Dtsch. Z. ger. Med. 9, 587 (1927)
[91] Neureiter, F. von: Zum Selbstmord durch elektrischen Strom. Dtsch. Z. ger. Med. 24, 406 (1934/35)
[92] Neureiter, F. von: vgl. [81], siehe auch Pietrusky in Handwörterbuch der Gerichtl. Med., Springer, Berlin (1940) S. 804
[93] Koeppen, S.: Der elektrische Unfall und seine Folgen. Med. Klin. 97 (1954) und 133 (1954)
[94] Schneider, R.: Blitzschlag als Telefonunfall. Med. Klin. 2208 (1956)
[95] Spaar, F.W.: Hirnbefund nach Tod durch Blitzschlag. Virchows Arch. 326, 732 (1955)
[96] Milovanovic, M.: Blitzschlag und Trommelfellrupturen. Mschr. Ohrenheilkd. 69, 489 (1935)
[97] Fasal, P.: Hautveränderungen durch Blitzschlag. Dermat. Z. 68, 105 (1933)
(98] Krauland, W.: Schäden und Todesfälle durch Blitzschlag. Dtsch. Z. ger. Med. 40, 298 (1951)
[99] Harms, W.: Personenblitzschäden, in „Elektromedizin" 1, 153 (1956)
[100] Joost, N.: Der Blitzschlag. Ugeskr. Laeg. 928 (1936), (dän.)
[101] Zängerle, M.: Ein seltener Fall von Erstickungstod. Dtsch. Z. ger. Med. 6, 302 (1926)

[102] Granata, M.: Il „fungo schiumoso". Med. leg. (Genova) 4, 457 (1956)
[103] Pech, Z.: Diagnostische Schwierigkeiten beim Mord durch Erwürgen. Soudní lék. 2, 117 (1957)
[104] Chanigny: Knebelung und Fesselung. Arch. Kriminol. 95, 188 (1934)
[105] Lattes, L.: Der getarnte Selbstmord. Arch. Kriminol. 106, 1 (1940)
[106] Ciafardo, R.: Selbstmord durch Erdrosseln mit einem Strick. Arch. med. leg. 6, 113 (1936), (span.)
[107] Lorenz, H.-F.: Selbsterdrosselung. Diss., Kiel 1937
[108] Frei, M.: Beitrag zur Spurenkunde des Suizids durch Erhängen und Erdrosseln. Kriminalistik 9, 9, 354 (1955)
[109] Goddefroy, E.: Selbstmord durch Erhängen oder Mord mit nachfolgender Aufhängung der Leiche, um Selbstmord vorzutäuschen. Arch. Kriminol. 75, 3, 226 (1923)
[110] Schrader, G.: Vortäuschung eines Selbstmordes durch Erhängen nach Tötung durch Erwürgen. Dtsch. Z. ger. Med. 15, 359 (1930)
[111] Schrader, G.: Vortäuschung von Selbstmord durch Erhängen. Arch. Kriminol. 113, 3/4, 66 (1943)
[112] Ballhause, W.: Mord an der Ehefrau. Vortäuschung eines Selbstmordes durch nachträgliches Erhängen. Kriminalistik 8, 283 (1954)
[113] Rooks, G.: Selbstmord durch Erhängen oder Mord mit darauffolgendem Aufhängen der Leiche. Arch. Kriminol. 97, 104 (1935)
[114] Pödder, P.: Über die Intimaruptur der Carotis beim Erhängen, ref. in: Dtsch. Z. ger. Med. 13, 267 (1928)
[115] Blum, H.: Die lokale makroskopische und mikroskopische Reaktion beim Erhängen. Diss., Halle 1937
[116] Rothaupt, K.: Über makroskopische Befunde am Hals Selbsterhängter. Diss., Halle 1938
[117] Neugebauer, W.: Zur Frage Selbstmord oder Mord durch Erhängen. Dtsch. Z. ger. Med. 28, III (1937)
[118] Szarbe, T.: Erhängen, Mord oder Selbstmord. Czas. sad.-lek. 3, 201 (1934), (poln.)
[119] Yoshimoto, S.: Ein Fall von Erhängen im Liegen. Okayama-igakkai-zasshi 42, 1467 (1930), (japan.)
[120] Schüler: Ein seltener Fall von Selbstmord im Gefängnis. Dtsch. Z. ger. Med. 5, 172 (1925)
[121] Fritz, E.: Selbstmord oder Unfall. Arch. Kriminol. 107, 68 (1940)
[122] Bluhm: Ein merkwürdiger Fall von Strangulation. Arch. Kriminol. 92, 44 (1933)
[123] Loyka, Sv.: Selbstmord oder Erhängen durch unglücklichen Zufall bei einem 9jährigen Knaben. Soudni lek. 15 (1956)
[124] Popp: Mord durch Erdrosselung oder Unfall. Arch. Kriminol. 88, 142 (1931)
[125] Boltz, W.: Mord durch Erhängen oder fahrlässige Tötung. Arch. Kriminol. 117, 133 (1956)
[126] Lindinger, J.: Über zufälliges Erhängen. Wien. med. Wschr. 74, 39, 2031 (1924)
[127] Zeitler, G.: Ein Beitrag zur Kenntnis der Spättodesfälle nach Erhängen. Dtsch. Z. ger. Med. 12, 380 (1928)
[128] Ziemke, E.: Über zufälliges Erhängen und seine Beziehungen zu sexuellen Perversitäten. Arch. Kriminol. 78, 4, 262 (1926)
[129] Maync, H.: Mord oder Selbstmord durch Erhängen. Beitr. ger. Med. 16, 83 (1942)
[130] Orth, H.: Gewaltsames Erhängen, kasuistischer Beitrag. Dtsch. Z. ger. Med. 22, 262 (1933/34)
[131] Kipper, F.: Mord durch Erhängen. Arch. Kriminol. 78, 4, 213 (1926)
[132] Böhmer, K.: Tötung durch Erhängen. Dtsch. Z. ger. Med. 32, 449 (1939)
[133] Fog, J., und S. Tage-Jensen: Ein Fall von Selbstmord durch Erhängen, bei welchem die Aufhängevorrichtung versagte und der Erhängte zu Boden fiel. Dtsch. Z. ger. Med. 3, 559 (1924)
[134] Székey, K.: Selbstmord eines Liebespaares durch Erhängen in einer Schlinge. Beitr. ger. Med. 6, 133 (1924)
[135] Klauer, H., und K. Walcher: Über postmortale Knötchenbildung an der Haut einer Wasserleiche. Dtsch. Z. ger. Med. 28, 464 (1937)
[136] Klauer, H.: Zum Chemismus der sogenannten Kalkseifenknötchen. Dtsch. Z. ger. Med. 35, 211 (1941)
[137] Walcher, K.: Über multiple Schleimhautrisse des Magens bei einem Ertrunkenen. Dtsch. Z. ger. Med. 23, 319 (1934)
[138] Fritz, E.: Risse der Magenschleimhaut bei Ertrunkenen, ein Zeichen des Ertrinkungstodes. Dtsch. Z. ger. Med. 18, 285 (1932)
[139] Berg: Über die Rheinleichen. Dtsch. Z. ger. Med. 11, 278 (1928)
[140] Reuter, K.: Über das Schwimmen menschlicher Leichen. Dtsch. Z. ger. Med. 2, 381 (1923)
[141] Buhtz, G.: Mord durch Ertränken. Dtsch. Z. ger. Med. 18, 557 (1932)
[142] Venus, J.: Die Schwierigkeiten bei der Ermittlung des Tatorts bei angeschwemmten Wasserleichen. Neue Polizei 185 (1957)
[143] Maresch, W., und H. Maurer: Der Lokalaugenschein. Visum 86 (1961)
[144] Ferreira Margues, M.: Gerichtlich-medizinisches Studium über die Zerstückelung von Leichnamen. Ref. in: Dtsch. Z. ger. Med. 21, 250 (1933), (portug.)
[145] Polke, J.: Leichenzerstückelung mittels Papierschneidemaschine. Kriminalistik 13, 14 (1939)
[146] Jüngst, W.: Die Leichenzerstückelung. Diss., Münster 1932
[147] Weimann, W.: Paralytiker als Mörder. Arch. Kriminol. 119, 67 (1957)
[148] Stourzh-Anderle, H.: Sexuelle Konstitution, Psychopathie, Kriminalität, Genie, Maudrich, Wien 1955
[149] Schulz, G.: Leichenzerstückelung in kleinste Fleisch- und Knochenteile. Arch. Kriminol. 119, 145 (1957)
[150] Holczabek, W.: Ein Beitrag zur Identifikation durch vergleichende Röntgenuntersuchung. Beitr. ger. Med. 20, 35 (1955)
[151] Koopmann: Unfall oder Selbstbeschädigung durch Abhacken von Fingergliedern. Mschr. Unfallheilk. 50, 249 (1943)
[152] Völckers und Koopmann: Über Cyankali-Vergiftung. Dtsch. Z. ger. Med. 4, 344 (1924)

[153] Holzer, F.J.: Leichenbefunde nach Schlafmittelvergiftung. Dtsch. Z. ger. Med. 34, 307 (1940/41)
[154] Lesser, A.: Mord durch Cyankalium-Vergiftung. Dtsch. Z. ger. Med. 7,541 (1926)
[155] Schwan: Zwei Fälle von Verunglückung durch Kohlenoxydgas-Vergiftung. Dtsch. Z. ger. Med. 24, 70 (1935)
[156] Hug, H.: Zur Kenntnis der Kohlenoxydvergiftung. Dtsch. Z. ger. Med. 16, 72 (1931)
[157] Soutter, Ch.: La production de l'oxyde de carbone dans la combustion du gaz d'éclairage. Rev. d'Hyg. 56, 408 (1934)
[158] Jellinek, St.: Wiederbelebungsstudien an mit Leuchtgas vergifteten Affen. Med. Klin. 23, 2, 57 (1927)
[159] Schwarz, F.: Familienvergiftung mit Leuchtgas. Arch. Kriminol. 111, 11 (1942)
[160] Brock, J.: Kinder als Opfer von Sittlichkeitsverbrechen. Dtsch. Z. ger. Med. 6, 256 (1926)
[161] Carvalho Filho, A. de: Identifizierung durch die Zähne. Arqu. med. leg. 4, 192 (1934)
[162] Raestrup: Beiträge zur Identifizierung von Leichen und Leichenteilen. Dtsch. Z. ger. Med. 12, 176 (1928)
[163] Förster, E.: Zur Pathogenese des Transvestitismus. Dtsch. med. J. 262 (1957)
[164] Barylla, F.: Zur psychosexuellen Bedeutung der Kleidung bei Transvestitismus. Z. Psychother 6, 218 (1956)
[165] Dérobert, L.: Sur un cas curieux de suicide. Ann. méd. lég. 36, 307 (1956)
[166] Bohne, G., und G. Lehrndorfer: Zwei Fälle von Gummi-Fetischismus. Nervenarzt 26, 280 (1955)
[167] Comte, M.L.: Masturbation extraordinaire avec issue mortelle. Ann. méd. lég. 33, 72 (1953)
[168] Smetana: Seltsamer Todesfall bei Selbstbefriedigung. Kriminalistik 16, 122 (1942)
[169] Shankel, L.W., und A.C. Carr: Transvestism and hanging episodes in a male adolescent. Psychiatr. Quart. 30, 478 (1956)
[170] Wagner, M.L.: Der Sexualakt als „Überraschungssituation" bei Tötungsdelikten. Raubmord an Personen, die mit Prostituierten und homosexuellen Strichjungen nach Hause gingen. Arch. Kriminol. 115, 100 (1955)
[171] Bauer: Schädeldach-Verletzung mit Sinusblutung durch Propellerschlag. Dtsch. Militärarzt 2, 112 (1937)
[172] Heilmann, P.: Eigenartige Hautverletzung bei einem Autounfall. Dtsch. Z. ger. Med. 17,-490 (1931)
[173] Schwarz, F.: Zur Spurenkunde des Verkehrsunfalls. Arch. Kriminol. 104, 56 (1939)
[174] Walcher, K.: Studien über die Leichenfäulnis mit besonderer Berücksichtigung der Histologie derselben. Virchows Arch. 268, 17 (1928)
[175] Hofmann, E.: Lehrbuch der Gerichtlichen Medizin, Urban & Schwarzenberg, Berlin–Wien 1927
[176] Kuhlmei, Ch.: Experimentelle Untersuchungen über die Möglichkeit einer postmortalen Entstehung von Vakuolen in Leber und Herzmuskel. Diss. Halle (1949)
[177] Jentzsch, G., und G. Fünfhausen: Untersuchungen über das Geschlechtschromatin in Haut- und Knorpelzellen (russ.). Arch. Path. 19 (1959)
[178] Friedrich, E.: siehe in O. Prokop [184]
[179] Holzhausen, G., W. Weimann und O. Prokop: Die Lokomotion infolge der Totenstarre im Kopfbereich. Arch. Kriminol. 128, 137 (1961)
[180] Weimann, W., und Spengler, H.: Der Selbstmord durch Erdrosseln und seine Unterscheidung vom Mord. Arch. Kriminol. 117, 3 (1956); 118, 110 (1956)
[181] Lesser, A.: Über lokale Befunde beim Selbstmord durch Erhängen. Vjschr. gerichtl. Med. XXXV, 201 (1881)
[182] Rauschke, J.: Über den Eintritt der Bewußtlosigkeit bei atypischer Erhängung. Dtsch. Z. ger. Med. 46, 206 (1957)
[183] Schulz, R.: Über den Wert vitaler Zeichen bei mechanischen Verletzungen. Vjschr. gerichtl. Med. XII Suppl., 44 (1896)
[184] Prokop, O.: Lehrbuch der Gerichtlichen Medizin. Volk und Gesundheit Berlin 1960
[185] Carvalho filho, Aloysio de: Identifizierung durch die Zähne. Arq. med. leg. 4, 192 (1934) (portugiesisch)
[186] Werkgartner, A.: Stichverletzungen. Im Handwörterbuch der gerichtlichen Medizin von v. Neureiter, Pietrusky und Schütt. Springer Berlin 1940
[187] Gonzales, T. A., u. a.: Legal Medicine, Pathology and Toxicology. Appleton-Century-Crofts, Ic, New York 1954
[188] v. Hentig, H.: Zur Psychologie der Einzeldelikte. J.C.B. Mohr Verlag Tübingen (1956)
[189] Haberda, A.: Hofmanns Lehrbuch der gerichtlichen Medizin. Urban & Schwarzenberg Berlin-Wien 1927
[190] Bürger-Prinz, H.: Schizophrenie und Mord. Mschr. Kriminalbiol. 32, 149 (1941)
[191] Maschka, J.: zit. in Hofmann-Haberda Lehrbuch der gerichtlichen Medizin (1927). Daselbst weitere Literaturangaben
[192] Franke, K., und G. Hesse: Selbstmordversuch durch Eintreiben einer Schusterahle durch die Schädeldecke ins Gehirn. Arch. Kriminol. 128, 169 (1961)
[193] Riemann, H.: Zur Bestimmung der Linkshändigkeit bei Lebenden und Toten. Zschr. ärztl. Fortbild. 53, 706 (1959)
[194] Schwarzacher, W.: Über die Größe von Blutlachen. Beitr. ger. Med. 20, 63 (1955)
[195] Reuter, F.: Mord durch Fenstersturz. Beitr. ger. Med. XIV, 43 (1938)
[196] Friede, R.: Zur Genese der sogenannten Contre-coup-Verletzungen. Zbl. Neurochir. 15, 73 (1955)
[197] Hunger, H.: Ist das Sektpfropfenphänomen eine vitale Erscheinung? Med. Bild 6, 175 (1959)
[198] Wölkart, N.: Differentialdiagnose Mord, Selbstmord und Unfall bei Leichen im Bahnbereich. Beitr. ger. Med. XIX, 171 (1952)
[199] Leopold, D.: Blutaspiration bei Dekapitation. Zschr. ärztl. Fortbild. 16, 1043 (1959)
[200] Wegener, W.: Verletzungen durch die Eisenbahn. Diss. Berlin 1958

[201] Prokop, O., und B. Zerndt: Zur Frage der Entstehung der Form der Platzwunde bei Schläfenschüssen. Arch. Kriminol. 126, 1/2, 15 (1960)
[202] v. Jagow, G.: Eine einfache Technik der photographischen Darstellung von Schußwirkungen. Med. Bild 3, 118 (1960) (Jena, Gustav Fischer)
[203] Weimann, W.: Die Flammenwirkung bei Waffen mit rauchstarker Munition. Arch. Kriminol. 89, 191 (1931)
[204] Berg: zit. in O. Prokop [184]
[205] Ellis, Havelock: Das Geschlechtsgefühl. Deutsch von H. Kurella. 2. Aufl. Stubers Verlag Würzburg (1909)
Derselbe: Mann und Weib. 2. Aufl. Stubers Verlag Würzburg (1909)
[206] Scholl, O.: Transvestitismus als Folge einer Totgeburt. Zentralbl. Gynäkol. 83, 1768 (1961)
[207] Bürger-Prinz, H.: Zur psychopathologischen Beurteilung Heranwachsender. Vortrag Deutsch. Ges. Ger. Med. Kiel (1954)
[208] Kiehne, K.: Ein schizophrener Serienverbrecher. Arch. Kriminol. 124, 25 (1959)
[209] Förster, R.: Über Sexualdelikte und sexuelle Triebrichtungen, Broschek & Co., Hamburg (1932)
[210] Nippe: Ein eigenartiger Fund. Dtsch. Zschr. ger. Med. 9, 599 (1927)
Derselbe: Durchbohrtes Herz als Talisman, Dtsch. Zschr. ger. Med. 12, 424 (1928)
[211] Heindl, E.: Die Geruchsdiagnose bei der Zyankalivergiftung. Arch. Kriminol. 120, 74 (1957)
[212] Lehnig, K.: Tödliche Unfälle in Baderäumen. Kriminalistik 17, 32 (1943)
[213] Heinrich: Vergiftungen durch gasbeheizte Wasserheizer. Kriminalistik 12, 464 (1958)
[214] Bernt, A., Ch. Kerde und O. Prokop: Zur Frage der Verwertbarkeit von Cyanidbefunden im Leichenmaterial. Dtsch. Z. ger. Med. 51, 522 (1961)
[215] Schönberg, S.: Zur Kenntnis der Kohlenmonoxyd-Vergiftung. Dtsch. Z. ger. Med. 14, 517 (1930)
[216] Fischer, K.: Kohlenmonoxyd. Kriminalistik 14, 11, 481 (1960)
[217] Fuchs, U., W. Pilz und B. Zerndt: Zur forensischen Beurteilung der Schmelzsprünge menschlicher Zähne. Arch. Kriminol. 127, 137 (1961)
[218] Jungbauer, G.: Deutsche Volksmedizin. Walter de Gruyter & Co., Berlin und Leipzig 1934
[219] Antonibon, A.: Ricerche sperimentali sull'azione tossica del petrolio. (Experimentelle Untersuchungen über die Giftwirkung des Petroleums.) Arch. di antropol. crim. psichiatr. e med. leg. 44, 6, 495 (1924)
[220] Hodel, P.: Petroleumvergiftungen: insbesondere ein Fall von Pneumonie durch Petroleum. Schweiz. Z. Unfallmed. 25, 264 (1931)
[221] Kamniker, K.: Über die Petroleumphlegmone. Zbl. Chir. 994 (1933)
[222] Krasso, H.: Die Lysolvergiftung: In: Ergebnisse der inneren Medizin und Kinderheilkunde, Bd. 29, S. 153. Springer Verlag, Berlin 1931.
[223] Balázs, G.: Vergiftungs-Kasuistik. Orv. Hetil 625 (1930 I), ref. in Dtsch. Z. ger. Med. 16, 324 (1931)
[224] Nerlich: Über zwei Fälle von Vergiftungen. Psychiatr.-neurol. Wschr. 27, 31, 301 (1925)
[225] Timm, F.: Vergiftungen an Mensch und Tier. Dtsch. Z. ger. Med. 18, 73 (1932)
[226] Prokop, O., und F. Schleyer: Zur Frage der vitalen Reaktion bei Säurevergiftungen (Beitrag zur pathologischen Anatomie der akuten Schwefelsäurevergiftung). Frankf. Z. Pathol. 63, 138 (1952)
[227] Taylor, J.: Report on a case of carbolic acid poisoning. (Bericht über einen Fall von Karbolsäurevergiftung.) Proc. roy. Soc. Med. 24, 63 (1930). Ref. Dtsch. Z. ger. Med. 17, 34 (1931)
[228] Schleyer, F.: Erythemflecken und Bullae als Leichenbefund bei Vergiftungen. Arch. Toxikol. 14, 261 (1953)

Indice analitico

Aborto mortale 709
–: infortunio 614
Accensione di un detonatore di dinamite in bocca 572
Accesso epilettico, morte durante 94, 471
Accetta, ferite da 390
– colpi di, omicidio mediante 244
Accoltellatore 339
Acido acetico, versamento di, in bocca 754
– cianidrico, inspirazione di 752
– cloridrico, omicidio mediante 346
– – cauticazioni da 346
– solforico, ingestione di 750
Acqua saponata, iniezione di 614, 615
Addome, squarcio dello 681
Adipocera 60, 68, 69, 742, 746
– noduli di 215
Agonica, caduta 357, 475
Agoniche, lesioni 470, 471
Alcool, avvelenemento da e congelamento 86
Alcolemia 426, 432
Alcooluria 426
Alienato, suicidio di un 362
– autoseppellimento di un 101
Allontanamento di ossa umane e parti cadaveri da parte di volpi 34, 36, 796
Androne delle scale, impiccamento in un 166
Anello di tatuaggio 548
Annegamento in un pozzo nero 243
– dopo stordimento e recisione del collo 327
– in una pozzanghera 219
– omicidio mediante 227
– suicidio mediante 223
Ano, ferro nello 651
– sporco di feci 121
Anomalie sessuali 664
Aorta, sifilide della 476
Apertura del seno longitudinale superiore 396
Apparecchio per macellare, suicidio mediante 572
Applicazione particolare del cappio 124
Arco voltaico, morte nel 286
Arma da fuoco autocostruita 522
– del delitto, a due tagli 367
Armadio guardaroba, occultamento di cadavere nello 709
Artificiale, vagina 633
Ascia, omicidio con 400
Asfissia 638, 639
–, morte per 126
– da aspirazione di ingesta 590
– ipertensione durante la 640
Aspirazione di sangue e chimo 435
– di acido cianidrico 752
– di fuliggine 258, 769
– di sangue nelle vie aeree 325
– – dimostrazione della 487
Assenza dei tagli di prova 321
Atti di libidine 681
Attività erotica, narcotici nella 638
– masochistica 648
Atto impulsivo sadistico, omicidio con stupro quale 672
Aumento dell'eccitazione sessuale 444
Autocostruita, arma da fuoco 522
Autoimbavagliamento con fazzoletto 238, 240
Autoimpiccamento ad una scala 186
– comune 209
– con filo metallico 173
– e autolegamento 190
– in decubito supino 183
– in posizione accoccolata 185
– sessuale 656
– comune 209
Autolegamento 241
– delle mani in suicidio mediante annegamento 237
– e autoimpiccamento 190
– sessuale 643, 646, 650
Automutilazione delle mani 355
Autopsia, essiccazioni postmortali dopo 15
Autoseppellimento di un alienato 101
Autosoddisfacimento fuori dell'ordinario 636
Autosoffocamento in una cassapanca 97
Autostrangolamento 131, 134, 135
Avvallamento del tavolato interno, frattura cranica con 463, 468
Avvelenamenti, bolle cutanee negli 753
Avvelenamento da cianuro di potassio 753
–, sospetto di, esumazione per 68
Avulsione di un orecchio 464

Bacchetta per caricare il fucile, lesione da stampo della 529, 530
Bambino seviziato con battipanni 578
Bara, parto post-mortem senza 6
Base cranica, frattura della, paralisi cerebrale conseguente a 468
Bastonate 577
Battipanni, sevizie a bambino con 578
Bavagli 116
Bavaglio 211
– mutandine quale 691, 699
– strofinaccio a guisa di 116
Bianchi, miceli 49
Bichat, bolla adiposa di 70
Blatte 36
Bocca, colpo di arma da fuoco in 559
Bolla adiposa di Bichat 70
Bolle 762
– cutanee 752
– – negli avvelenamenti 753
– da ustione 252, 756
– di acqua 756
– di Holzer 753
Bollitura del fegato 260
– di parti di cadavere 722, 727
Bomba a mano, esplosione nel lancio di una 569
Bosco, impiccamento nel 181
Braccia, semiflessione delle 7, 39
Branda, incuneamento in una, chiusasi improvvisamente 581

Cadavere gettato giù dalla rotabile 148
– nell'acqua, dorso di un 23
–, rigonfiamento del, da gas 762
– adipocera 60
– gettato dalla rotabile 148
– identificazione dentistica del 795
– impiccamento post-mortem del 155
– in una cassetta per salsicce 716
– lesioni del, da crostacei 44
– occultamento del 710, 742
– posizione di omicidio con stupro del 79, 80, 81
– posizione particolare del 75
– putrefazione del 7
– sangue del, prova della bollitura del 263, 763, 765
– smembramento del 524, 726
– – e combustione 735
– – mediante segatura 721
– toeletta del 712, 804
– vestiti del, buona conservazione dei 67
Caduta agonica 357, 475
Calci 437

Calcinazione delle ossa craniche 258
Cane domestico, lesioni da morsi, mortali, di 457
Canna di bambù percosse con 577
Cannibalismo, omicidio sessuale con 732
Capelli incuneati 463
Capo, tracce di sevizie al 353
– ferita da arma da fuoco trapassante il 542
– frattura comminuta del 520
Cappio 131
– con nodi speciali 137
– particolare applicazione del 124
– catena usata a guisa di 173
Carbonizzazione in un fienile 260
– – pagliaio 259
Carotide, colpo sulla 742
Carta geografica, essiccazioni a 44
CASPER, regola di 68
Cassapanca, autosoffocamento in una 97
Catalettica, rigidità cadaverica 75, 76
Causticazione da acido cloridrico 346
– trace di 749
Cavità addominale, feto in 616
Cavità cranica, infissione di un ago da rammendo nel 604
Cavità tatuata 556
Chimo, vomito di 435
– aspirazione di, asfissia da 590
CO, tasso di, nel sangue 765
Coda di rondine, formazione di 331, 335, 337, 348
Coito da tergo, omicidio per strangolamento durante 137
Collo, colpi di forbici al 606
– funicolo ombelicale avvolto al 598
– mantenimento della cute del 491, 492
–, recisione del mediante coltello da pane 321
– – temperino 321
– parti molli del, compressione delle 429
– suicidio mediante recisione del 305, 327
Colonna vertebrale, crescita di radici d'albero attraverso la intera 65
Colpi al capo e suicidio mediante impiccamento 195
– con manico di battipanni 577
– di martello 113
Colpi di randello 418
– doppio contorno dei 575
Colpo 427
– di arma da fuoco a distanza ravvicinatissima 509, 511, 544, 546, 547 550
– di arma da fuoco esploso da lontano 528
– di arma da fuoco in bocca 559
Colpo sulla carotide 742
– vibrato con una tazza da caffè di porcellana 120
Coltellate al collo, in omicidio con stupro 671
– al cuore 352
Coltello da pane, recisione del collo con 321
Compressione delle parti molli del collo 429
– del cuore 349
Congelamento, avvelenamento da alcool e 86
Congiuntivali, emorragie 193
Conservazione buona dei vestiti di cadavere 67
– della cute del collo 491, 492
Contorno doppio dei colpi 575
Contraccolpo 427
Contusione cerebrale 436
– corticale, focolaio di 473
Corda di corteccia, strangolamento con 119
Corda, rilievo della 718
Corrente elettrica ad alta tensione, ustioni mostruose da 288
– – lesioni da 283
– –, suicidio mediante 292
– – ustioni da 275
Cosce, divaricamento delle 6
Costituzionale, disontogenesi 630
Costrizione di cadavere in una cassetta 715
Cranio, ferite da scoppio del, valutazione delle 475
–, frattura comminuta del 427
– – formata del 401
– –, da manubrio 661
–, infissione di un chiodo nel
–, trauma 435
Crasso, meconio nel 611
Cravatta, strangolamento mediante 130
Crescita di radici di albero attraverso l'intera colonna vertebrale 65
Cresta intermedia essiccata 174
– insanguinata 548
– – sanguigna 548
– – essiccata 174
Crosta sanguigna 332
Crostacei, lesioni del cadavere causate da 44
Cuneo, perdita di sostanza a 310
Cuoio capelluto, emorragie sotto il 107
– ecchimosi del 148
– ematoma del 436
– ferite del 388
– lacerazione del 700
– resezione del 398
Cuore, coltellata al 352
–, ferite da armi da fuoco al, suicidio mediante 5, 6
Cuore, ferita da punta al, suicidio mediante 350
Cute, consistenza a tipo gesso della 746
– da lavandaia 216
–, metallizzazione della 283
– lacerazioni della 469

Dattiloscopici, rilievi 741
Decapitazione 490
Decomposizione 16
– notevole 709
– del fegato 16
Decubito 583, 585
– ventrale, macchie ipostatiche in 3, 4
Deflorazione 142
Delirio di gelosia 347
– religioso 242
– – morte sul rogo in preda a 810
Delitto contro la morale 678
– da sovraeccitazione emotiva 344
Dentatura, identificazione attraverso la 743
– e età 796
– lacune da pipa nella 65
Denti, caduta di 469
– impronta dei, dell'omicida 454
– lacune dello smalto di – umani 791
– saltati fuori dagli alveoli 469
Dentistica, identificazione del cadavere 795
– perizia 796
Diatomee 234
Difesa, lesioni da 316, 317
Dimostrazione di alghe nel succo di spremitura dei polmoni 234
– di emorragie vitali 487
– di aspirazione di sangue 487
– di sperma 677
Dinamite, accensione di un detonatore in bocca 572
– scoppio di, suicidio mediante 571
Direzione di caduta delle gocce di sangue 444
Disontogenesi costituzionale 630
Dissanguamento da ferite da taglio 303
– interno 467
– post-mortem da ipostasi 778
Distacco a lembi dell'epidermide 611
– – degli strati cutanei superficiali 263
– bolloso dell'epidermide 10
– delle gambe, a tipo amputazione, mediante accetta e sega 736
– epidermico 609
Divaricamento delle cosce 6
Docimasie 611
Dorso di un cadavere immerso in acqua 23
Dovere di assistenza, trascuratezza del 592
Due tagli dell'arma del delitto 367

Ebollizione, prova della, del sangue di cadavere 263, 763, 765
Ecchimosi del cuoio capelluto 436
– da pugni 579
Edema cerebrale 437
– polmonare 763
– cerebrale 763
Effetto a ventaglio degli esplosivi 569
Elettricità, suicidio mediante 294
Elica di nave, ferite da 224, 227, 236
Ematoma epidurale da ustione 267
– palpebrale 423
– – a occhiali 469
Ematomi raggiati 3
Embolia gassosa 236, 303
Emopericardio 347
Emorragia post-mortem 4
Emmorragiche, strie satelliti 577
Emorragie congiuntivali 193
– di MEIXNER 473
– pericraniche 107
– reticolate delle meningi molli 435
Emotorace 347
Encefalo, paralisi del 435
– bolle di putrefazione nello 16
– iperemia dello 438
Enterite 589
Epidermide, distacco bolloso della 10
– – a guanto della 37
– – a lembi della 611
Equilibrio muscolare 88
Ermafroditi 634
Esame con la lente d'ingrandimento 310
Esami radiologici comparativi, identificazione mediante 735
Esofago, schegge metalliche nello 569
Essiccazione delle sclere 273
– a carta geografica 44
– dello scroto 164
– orletto di 372, 373
Essiccazione simulazione di maltrattamenti da 582
– tipo di 15
Esplosione nel lancio di una bomba a mano 569
– di detonatori preparati da se' 566
– effetti della 520
– lesioni da 565, 569
– nei colpi da arma da fuoco a distanza ultraravvicinata 449
Esplosivi, effetto a ventaglio degli 569
–, esplosione di, preparati da se' 566
Essiccazioni diverse da solco da corda 167
– postmortali dopo autopsia 15
Esumazione 66, 67, 68
– per sospetto avvelenamento 68
– dopo 6 anni 69

Feci, emissione di 758, 766, 770, 772
– ano sporco di 121
Feci, fuoruscita di 7, 653
Fegato, decomposizione del 16
– bollitura del 260
– lacerazione del 467
Femminile, transvestitismo 620
Fenolo, ingestione di, concentrato 752
Fenomeni postmortali 485
Ferita da arma da fuoco al torace, suicidio mediante impiccamento e 197
– da punta al torace, suicidio mediante, e annegamento 245
– – – da forcone 380
– – – lesioni atipo di 46
– da scoppio, a tre raggi 537
– – radiale 531
– da scoppio a quattro raggi 511
Ferite contuse da scoppio 418
– cutanee a tre lembi 371
– da difesa e protezione 92
– agoniche 470, 471
– a tipo da taglio 46
– postmortali 221
– da punta attraverso i vestiti 350
– – – della volta cranica 339
– da taglio da difesa 320
– – raggruppamento di 304
– – dissanguamento da 303
Ferro nell'ano 651
Feticismo 620, 645
Feto in cavità addominale 616
Fiamma smorzata 760
Fibrillazione ventricolare 665
Fienile, carbonizzazione in un 259, 260
Filo metallico, autoimpiccamento con 173
Fissurazione dello scroto 634
Fissurazioni dello smalto di denti umani 791
Folgore, figura della 273
– – di LICHTENSTEIN 297, 298, 299
Forbici, colpi di, suicidio mediante 373
– – al collo 606
– – lesioni da 372
– per carta, suicidio mediante 379
Forcone, ferite da punta con 380
Fori cutanei a tipo impallinatura 294
Formazione di coccio della capsula cranica 417
Formiche, morsi di 36, 44
Foro di uscita stellato 549
Frattura circolare 380
– comminuta della scatola cranica 509
– – del capo 463 520
– cranica formata 401
Fratture anulari, sistema di 420
Frigidità affettiva 723
Frusta azionata elettricamente 653
Fuliggine, aspirazione di 257, 258
Fuliggine, particelle di, aspirazione di 769
Fulmine, colpo di, morte da 296
– – lesioni da 294
Fumo, avvelenamento da 772
Fungo schimmoso 102, 131, 215, 505, 753, 764, 770
Funicolo ombelicale, strangolamento mediante il 599
– – annodamento al collo del 598

Gas del fumo, avvelenamento da 769
– di scappamento, convogliati nell'interno dell'auto 782
– di scarico 760
– illuminate ascendente 755
– – avvelenamento da 760, 774, 776 781
– rigonfiamento del cadavere da 762
– combustione imcompleta del 760
– morte da 765
Gatti, rosicchiamento da 46, 700
– artigli, di, tracce di 45
– – tipico 47
– tracce di, orme di zampe 47
Genesi postmortale del solco da corda 241
Genitali, graffi ai 695
– mutilazione dei 681
– sangue sui 672
Gesso, consistenza a tipo, della cute 746
Gocce di sangue, direzione di caduta delle 444
– – direzione degli spruzzi 444
Gomma, feticismo per la 638
Graffi cutanei senza reazione vitale 18
–, tracce di 688
– ferite da, ai genitali 695
Gruppo, psicologia di 396
Guanto, distacco a, dell'epidermide 37

HOLZER, bolle di 753

Idee ossessive 723
Identificazione attraverso la dentatura 743
– – – esame radiologico comparativo 735
– della vittima 734
Idrope cerebrale 436
Ife raggiate pendenti dalle orbite 59
Ifomiceti, reperto di 53
– miceli di 56
Imbavagliamento 116
– e legamento 129
– e strangolamento 118
Impiccamento 201
– alla maniglia della porta 181

Impiccamento alla ringhiera delle scale 96
– atipico 548
– casuale 656
– con treccia di paglia 173
– e contemporanea esplosione di arma da fuoco 193
– gioco allo 190
– in una rampa di scale 166
– nel bosco 181
– omicidio mediante 200
– suicidio mediante, e colpi al capo 195
– tentativo di dopo narcosi 165
– post-mortem del cadavere 155
– successivo, strozzamento e strangolamento 203
Impressione della superficie cerebrale 423
Impronta dell'estrattore 544
Inanizione 592, 594
Incidenti autoerotici 639
Incisione verticale 340
– a muso di pesce 315
Incuneamento da autochiusura di una branda 581
Indossamento di vestiti femminili 629
Infissione di un ago da rammendo nella cavità cranica 604
– di un chiodo nel cranio 380
Infortunio sessuale 652, 658, 664
– autoerotico 639
Ingestione di fenolo concentrato 752
– acido solforico 750
Inghiottimento di un termometro clinico 787
Iniezioni, tracce di 754
Insufficienza cardiaca 472, 473, 475
Interno del corpo, tatuaggio di polvere da sparo dello 532
Introduzione di gas di scappamento nell'interno dell'auto 782
Investimento ferroviario, suicidio mediante 483, 484, 486, 487, 488, 489, 490, 491, 492, 496, 497, 498, 499, 501, 502
– post-mortem del cadavere 500, 537
– postumo delca davere 500, 537
Iperemia encefalica 438
Iperdosaggio dello strangolamento 645
Ipersecrezione tracheobronchiale 102
Ipertensione durante il soffocamento 640
Ipostasi 4, 173
– della mano sinistra 183
– dissanguamento post-mortem da 778

Jiu-jitsu, presa di 694

Labbra, tracce di rosicchiamento alle 45
Lacerazione da distensione della carotide 163
Larve negli occhi e nel solco della corda 705
– rosicchiamento da 37
Lattante, mummificazione del 56
Legamento 127, 128
– atto del 660
– e imbavagliamento 129
Lente d'ingrandimento, esame con 310
Lesina, omicidio a colpi di 365
Lesioni da difesa 315, 342, 344, 348, 368, 371, 417
– – – a muso di pesce 306
– – – e lotta, alle mani 110
– – – e protezione 92
– da recupero 221
– postmortali 221
Lettiera, occultamento del cadavere nella 706
Leucina, cristalli di 16
Libreria, occultamento di un cadavere smembrato nella 728
Lichtenstein, figura della fologore di 297, 298, 299
Linee da scoppio 420
Lisolo, avvelenamento da 751
Lividi a doppio contorno 577
Lividure 688

Macchie ipostatiche in decubito addominale 3, 4
– – assenza a mandorla della 4
– – rosso-vive 758
Macchina lancia-coltelli, suicidio mediante 369
Maltrattamento 430
– a scopo di sadismo 579
– con bastone di bambù e frustino 577
– tracce di, al capo 353
Mandorla, estinzione a forma di delle macchie ipostatiche 4
Mandorle amare, odore di 755
Mani, lesioni da difesa e da lotta delle 110
Mano, automutilazione della 355
– colpo col taglio della 743
Mano di cadavere rosa dai ratti 21
Manico di battipanni, percosse con 577
Maniglia della porta, impiccamento alla 181
Manubrio da ginnastica, frattura comminuta del cranio con un 661
Marchi da ustione 291
– elettrici 278, 283, 284, 285, 288
Margini, priorità dei 401
Martello, colpi di 113
– – lesioni da 401
Masochisti 641
– omosessuali 660
Masochisti suicidio di un 766
Masochistiche, manipolazioni 3
– attività 648
Masochistico, salone 641
Masturbazione, infortuni sessuali durante la 663
Meconio nel crasso 611
Meixner, emorragie di 473
Metallizzazione della cute 283
– del viso 273
Metallo, schegge di, nell'esofago 569
Miceli 704
– al viso 28
– bianchi 49
Migrazione delle larve di mosca 40
Miocardio, bolle di putrefazione nel 16
Modellamento, metodo del 804
Momento della morte 432
Monocolo, ematoma a 92
Morso anulare 446
– – di cane domestico 457
– ferite da 695
– lesioni da 456
Morte cardiaca immediata 471
– improvvisa da emorragia cerebellare, posizione di omicidio con stupro nella 81
– per bolo 91
– – da occlusione del vestibolo laringeo da parte della protesi superiore 91
– – da salsicce di montone 94
– per colpo di filmine 296
– – asfissia 126
– – durante un accesso epilettico 94, 471
– momento della 432
– nell'arco voltaico 286
– sul rogo in preda a delirio religioso 810
– suicidio mediante 264
Mosche, uova di 37
– – deposizione di nelle narici e nelle rime palpebrali 39
– larve di 39
– – migrazione delle 40
Mostruosa, de corticazione 502
Mostruose ustioni da corrente ad alta tensione 288
Moventi, insieme di 661
Mucosa gastrica; lacerazioni della 215
Mummificazione 10, 53, 711
– del lattante 56
– incipiente 56
Muscolare, cercine 148
Muso batraciano 237
– di pesce, incisioni a 315
– – lesioni da difesa a 306
Mutandine quale bavaglio 691, 699
Mutilazione dei genitali 681

Narcisismo 623
Narcosi, tentativo di impiccamento dopo 165
– e recisione del collo, annegamento dopo 327
Narcotici nel corso di attività erotica 638
Narici, deposizione di uova di nosche nelle 39
Nodo scorsoio 156
– speciale; cappio con 137
Notevole formazione di fungo schiumoso 102
– putrefazione 762
– decomposizione 709
– ustione 263

Occhi, tatuaggio ad occhiali da polvere da sparo degli 534
Occultamento di cadavere nell'armadio guardaroba 709
– – – nella lettiera 706
– e smembramento di cadavere in una libreria 728
Oligofrenico psicopatico 725
Omicida, schizofrenia nello 311
– impronta dei denti dello 454
– visita psichiatrica dello 340
Omicidi che mettono la vittima sul catafalco 320
Omicidio a colpi di accetta 244
– in stato crepscolare epilettico 304
– mediante acido cloridrico 346
– – pugnalate 367, 368
– – – di trincetto 356
– – – – ascia 400
– a scopo di rapina, simulazione di 515, 563
– con stupro 383, 675 e segg.
– – con asportazione degli intestini 697
– – con coltellate al collo 771
– – con smembramento dell'intero corpo 697
– introduzione di un tubo di ferro nei – genitali 700
– – lacerazione dell'utero nello 700
– – «posizione di», nella morte improvvisa da emorragia cerebellare 81
– – quale espressione di sadismo 672
– – – del cadavere 79, 80, 81
– – – tipica 271, 693
– – simulazione di 745
– mediante ferita da punta 351
– per strangolamento durante il coito anale 137
– – annegamento 227
– – impiccamento 200
– di uno schizofrenico 384
– occultamento di un, tentativo di 271
– simulazione di un 494
Omicidio su base sessuale 114
– – – con cannibalismo 732
Orbite, ife raggiate penzolanti dalle 59
Orecchio, distacco dello 464
Organi rosso-vivo 758
– schiumosi 16
Orizzontale, incisione 340
Ornamento del cadavere con fiori 320
Orsi, ossa di; scambio con ossa umane 802
Ossa craniche, calcinazione delle 258
– scambio di ossa di orso con – umane 802
Ossidasi, reazione della 68
Ossido di carbonio 8
– – avvelenamento da 249, 769
Otturatore, stampo dello 544

Pallini aberranti 524
Palpebrale, ematoma 512, 546
Palpebre, ematoma ad occhiali delle 469
PALTAUF, chiazze di 234
Paralisi cerebrale 435
– – conseguita a frattura della base cranica 468
Parto post mortem 7
Peli del pube, recisione dei 693
Pericardico, tamponamento 354
Perizie dentistiche 796
Petrolio, lampada a, esplosione di 265
Piombo, dimostrazione del 266
Pipa, lacune da, della dentatura 65
Pollice, impronta del 131
Polmone a favo di api 591
Polmoni, succo ottenuto per pressione, reperto positivo di alghe nel 234
Polvere da sparo, tatuaggio da 519, 527, 556
– – – esterno 542
– – – nell'interno del corpo 532
Polvere nera; munizioni con 550
Porcellanacea, parete 288
Portalettere, omicidio di 159
Posizione accoccolata, autoimpiccamento in 185
– di piede equino-varo 257
– di schermidore 256
Posizioni particolari del cadavere 75
Pozzanghera, annegamento in una 219
Pozzo nero, annegamento in un 243
Prova, incisioni di 330
– – assenza delle 321
Pseudoermafroditismo 634
Pseudologia phantastica 743
Pseudosolco da corda 174, 241
Psichiatrica, visita, dell'omicida 340
Psicopatico oligofranico 725
– schizoide 371
Psoriasi 22
Pugile, posizione da 263
Pugnale, omicidio mediante ferite da punta inferte con 367, 368
Pugni 107, 437
– ematomi da 579
Pupillare, reazione 175
Putrefazione in stadio avanzato 683
– bolle di 6
– bolle di gas della, nel miocardio 16
– encefalica 16
– notevole 762
– segni cadaverici della, nelle vene cutanee 10

Radiali, ferite da scoppio 531
Radiali, recisione delle 189
Radici di albero, crescita di attraverso l'intera colonna vertebrale 65
Raggiata, pendenza di ife dalle orbite 59
Raggruppamento di ferite da taglio 304
Randello, colpi di 418
Ratti delle chiaviche, rosicchiamento di 23, 30
Ratti, rosicchiamento di 18, 21
– – 21, 25
– sterco di 28
Recisione dei peli del pube 683
– di ambedue le radiali 357
Regione frontale, tracce di trascinamento in 23
Rete venosa, spicco della 224
Rigonfiamento 756
Rigor mortis catalettico 75, 76
Rime palpebrali, uova di mosche deposte nelle 39
Ringhiera delle scale, impiccamento alla 96
Rosa di pallini 523, 524, 525
– – fori cutanei a 294
Rosicchiamento di ratti e topi 18, 49
Rosso-vivo, organi 758
– – macchie ipostatiche 758
– – sangue fluido 758
Rotabile, cadavere gettato dalla 148

Sadismo 686
Sadistische, sevizie 579
– tendenze 695
Sadomasochismo 642
Sale da cucina e ghiaccio, miscela di 66
Salone masochistico 641
Salsicce, cassetta per; cadavere in 716
– di montone, morte per bolo da 94
Sangue ai genitali 672
– – – defluito lentamente 153
– – di scolo di 354
– fluido rosso-vivo 758
– spruzzi e tracce di asciugamento di 444
– tasso di CO nel 765

Sangue tracce di deflusso di 447, 450, 548
Scala, autoimpiccamento ad una 186
Scatola cranica, formazione di coccio del 417
– – frattura comminuta della 509
Schegge di bombe, ferite da 566
Scheletrizzazione del viso 25
Schizofrenia nel delinquente 311
Schizofrenico, omicidio di uno 384
Schizoide, psicopatico 371
Sclere, essiccazione delle 273
Scorsoio, nodo 156
Scottature 251, 756
Scroto, essiccazioni dello 164
– fissurazione dello 634
Scuoiamento mostruoso 502
Segni di docimasia 611
Semiflessione delle braccia 7, 39
Seno longitudinale, superiore, apertura del 396
Sessuale anomalia 664
autoimpiccamento 656
– autolegamento 643, 646, 650
– delirio, strangolamento per 141
– – durante la masturbazione 663
– eccitazione, aumento della 444
– infortunio 652, 658, 664
– – simulazione di un 187
Sezioni cutanee a tre lembi 371
Sicurezza doppia nel suicidio 188
Sifilide aortica 476
Simulazione di assicurazione 563
– di un omicidio 494
– – – – a scopo di rapina 515, 563
– – infortunio sessuale 187
– – sevizie date da essiccazioni 582
– – suicidio 518
Sistema di fratture da superflessione 423
Situazione del rinvenimento 487
Smembramento di cadavere secondo la tecnica di un macellaio 724
– postumo del cadavere 717
Sodomia 636
Solco da corda 548, 600
– – – essiccazioni di vario tipo da 167
– – – genesi postmortale del 241
– – – sistemi di 202
Sparo a distanza ultraravvicinata 509, 511, 544, 546, 547, 550
– – – – effetto esplosivo di 449
– con fucile di piccolo calibro e suicidio, mediante impiccamento 195
– e impiccamento contemporaneo 193
– e impiccamento, suicidio mediante 209
Sperma, dimostrazione dello 677
– tracce di 658
Spicco della rete venosa 224
Spruzzi di sangue, direzione degli 444
– e asciugamenti di sangue 444
Squarcio dell'addome 681
Stampo 556
– di bacchetta per caricare il fucile, lesioni da 529, 530
Stadio avanzato di putrefazione 683
Stato crepuscolare epilettico, omicidio durante 304
Stellata, figura 508
– frattura 467
Stellato, foro di uscita 549
Strangolamento caratteristico 165
– e strozzamento combinati 202
– iperdosaggio dello 645
– particolare 165
– per delirio sessuale 141
– col funicolo ombelicale 599
– con corda di corteccia 119
– con cravatta 130
– e imbavagliamento 118
– suicidio mediante 133
Strati epidermici superficiali, distacco a lembi degli 263
Strie satelliti emorragiche 577
Strofinaccio quale bavaglio 116
Strozzamento 107
– segni dello 596
– e strangolamento combinati 202
Strozzamento e strangolamento con conseguente impiccamento 203
– tracce di 106, 675, 690, 691, 695, 699
– – sui generis 114
Suicidio combinato 153
– doppia sicurezza nel 188
– mediante esplosione di dinamite 571
– – elettricità 292, 294
– – impiccamento e sparo al torace 197
– – – – con fucile di piccolo calibro 195
– – investimento ferroviario 483, 484, 486, 487, 488, 489, 490, 491, 492, 496, 497, 498, 499, 501, 502
– – strangolamento 133
– combinato 153
– di un alienato 362
– rituale 811
– simulato 518
– mediante annegamento 216, 223
– – – autolegamento 237, 241
– – annegamento e ferita da punta al torace 245
– – apparecchio per macellazione 572
– – colpi di forbici 373
– – colpo di arma da fuoco; formazione di fungo schiumoso nel 505
– – colpo di arma da fuoco e impiccament 209
– – ferita da punta al cuore 350
– – forbici per carta 379
– – impiccamento e colpi al capo 195
Suicido mediante impiccamento e ferita da taglio 207
– mediante macchina lancia-coltelli 369
– – recisione del collo 305, 327
– – sparo al cuore 561
– – ustioni 264
Sui generis autosoddisfacimento 636
– – tracce di strozzamento 114
Superficie cerebrale, avvallamento della 423
Superstizione: cuori di animali trafitti con spilli 809
– carne con aghi infissi 809

Tappo di spumante, fenomeno del 488
Tasche, formazione di 467
Tatuaggio da polvere da sparo ad occhiali 534
Tazza di caffè di porcellana, colpi con 120
Temperino, recisione del collo mediante 321
Tentativo di simulare un omicidio 271
Termometro clinico, inghiottimento di un 787
Tessuti, perdite di sostanza a cuneo dei 310
Tipica posizione di omicidio con stupro 271, 693
Tirosina, cristalli di 16
Topi, rosicchiamento da 18
Torace, denudamento del 350
Tracheotomia 337
Tranquillo deflusso di sangue 153
Transvestitismo 292, 620, 630, 631, 633
– vero 622, 627
Trascinamento, tracce di 430, 487
– tracce di alla fronte 23
Trascuratezza del dovere di assistenza 592
Treccia di paglia, impiccamento con 173
Tricoressi 473
Trombo 589

Ulcera da decubito 753
Urina, pozza di 632
Ustioni diverse 263, 266
– lesioni da, elettriche 275

Vagina artificiale 633
Valutazione delle ferite da scoppio cefaliche 475
Vene cutanee, segni di putrefazione delle 10
Versamenti di sangue al viso 437
Versamento di acido acetico in bocca 754
Vestiti da donna, transvestitismo 629
– ferite da punta inferte attraverso i 350

Vie aeree, aspirazione di sangue nelle 325
Violenza carnale 374, 699
Viso, versamenti sanguigni al 347
– miceli sul 28
– scheletrizzazione del 25
Vitali, emorragie, dimostrazione delle 487
Vitali reazioni, graffi cutanei senza 18
Vittima, messa sul catafalco dall' omicida 320
– identificazione della 734
– ornata di fiori 320
– e ornamento del cadavere 384
Volpi, rosicchiamento da 32
– ossa portate via da 36
Volpi parti di cadavere portate via da 34
– – umane portate via da 796
Volta cranica, ferite da arma da punta della 339
Vomito di chimo 435
Voyeur 638

Zampe, impronte di, di gatto 47

E'noto che la medicina legale si è radicalmente trasformata. L'era descrittiva, in cui essenzialmente veniva raccolto materiale autoptico e si andava alla ricerca di «casi particolari», è ormai tramontata. Oggi il medico legale deve disporre di approfondite conoscenze scientifiche, di vasta attrezzatura e di personale altamente specializzato. L'evoluzione eguaglia quella raggiunta nelle cliniche più importanti in cui incombe il pericolo che il paziente venga valutato a tavolino unicamente sulla scorta dei dati di laboratorio senza una previa analisi della sua «facies dolorosa», analisi fondata su di un lungo contatto personale. Recentemente, pertanto, sono stati intrapresi numerosi tentativi per raffigurare clinicamente anche la «facies dolorosa» dei pazienti e tali tentativi possono considerarsi ben riusciti.

La medicina legale, come dimostra la pratica quotidiana, si trova di fronte a compiti molto più difficili; è possibile che, sia l'autore che il lettore, si trovino in un dato atteggiamento emotivo per cui un atlante assuma ai suoi occhi il carattere del sensazionale: tale modo di vedere tuttavia non inficia il buon nome della specialità. E forse è questo il motivo per cui non sono stati finora pubblicati atlanti con una interpretazione veramente realistica della disciplina.

Nei decenni scorsi furono intrapresi numerosi tentativi di esporre in atlanti casi medico-legali. Il materiale ivi riprodotto presentava diverse lacune: o venivano raffigurati «casi particolari» ovvero le immagini non permettevano un ampio esame della attività medico-legale e del substrato umano che sta alla base del delitto.

Il presente volume offre materiale utilizzabile, sia a scopo didattico sia a scopo scientifico e pratico, da parte dei giovani medici legali, dei criminologi, dei magistrati e delle forze di polizia: in esso non viene riportato il particolare bensì la quotidiana esperienza medico-legale in tutte le sue sfumature. Le didascalie descrivono sinteticamente i reperti ed i fatti. Gli autori hanno inteso con questa opera trasmettere la loro esperienza relativa al lato strettamente scientifico della loro attività nonchè, mediante il ricco materiale iconografico (numerose immagini del luogo del delitto, posizione del cadavere al momento del rinvenimento e risultati autoptici) educare l'occhio a inquadrare rapidamente casi analoghi.

Nella prefazione viene rilevata quale conclusione dedotta dal materiale, la «uniformità nel mondo» dimostrando nettamente che la maggior parte dei casi studiati dal medico legale presentano alcune tipiche caratteristiche uniformi. Tale rilievo potrebbe essere superfluo per il lettore esercitante l'attività medico legale, poichè dopo aver esaminato le 2.000 figure circa può essere in grado di applicare tale conoscenza ai casi della sua pratica, ovvero commisurare le sue conoscenze al materiale; inoltre egli troverà conferma in più parti di ciò che attraverso la sua analisi ha rilevato nel «suo caso».

La maggior parte dei delitti raffigurati risale agli anni 30 e può oggi essere pubblicata; il resto è stato raccolto da materiale iconografico recente, attuale, in parte allestito dagli stessi Autori.

Trattasi in ultima analisi di una opera di raccolta assai realistica che dà la necessaria visione di insieme agli interessati.